

CASREPORT

UNG THƯ DẠ DÀY DẠNG LINITIS
PLASTICA

Bs: Trần Lãm

Bệnh nhân: 38F

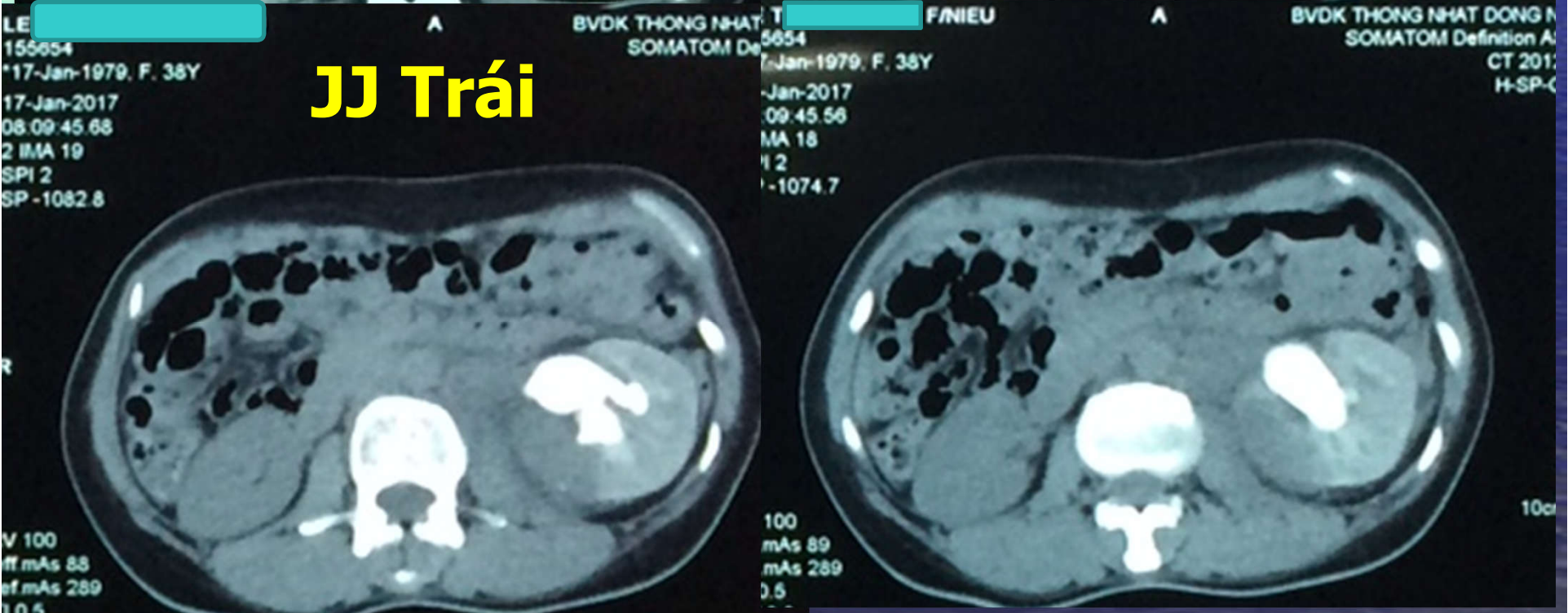
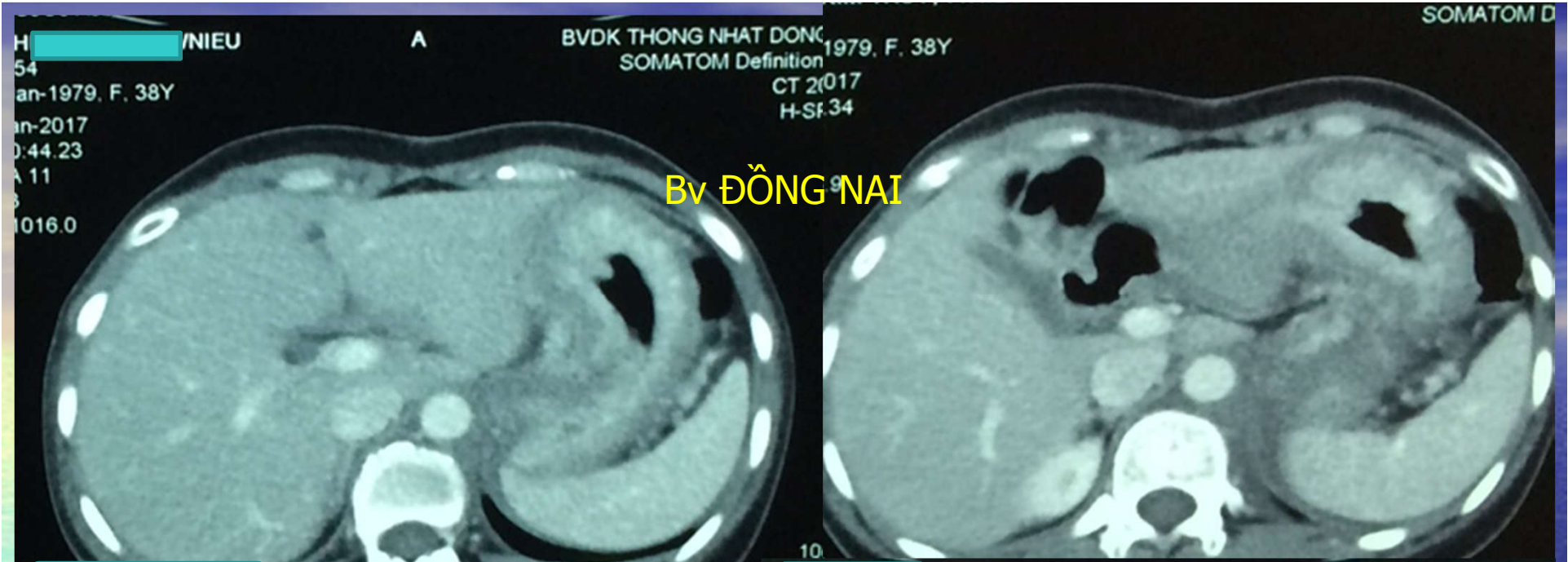
Địa chỉ: Biên Hòa – Đồng Nai

Lâm sàng:

Đau âm ỉ thượng vị , ăn không tiêu, ợ chua và mệt mỏi ,
khám bs : Viêm dạ dày

→ BV Đồng Nai : chụp CT : ứ nước thận trái (JJ trái)

→ Khám tại Medic



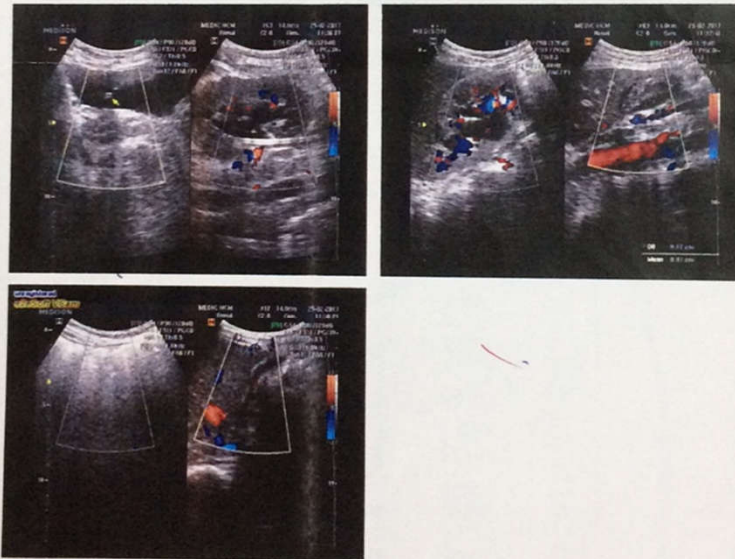


KẾT QUẢ SIÊU ÂM MÀU

ID : [redacted] Ngày: **Medison R5**
Họ và tên : [redacted] **38 tuổi Nữ**
Địa chỉ : 101/77 to 5 kp 4 long bình dien hoa đồng nai -- 01283679789
Lâm sàng : TC MỎ THẬN T - ĐAU TV - MỆT - KHÓ THỞ - SỤT CÂN
Bác sĩ chỉ định : SAO MAI BV chỉ định :

VÙNG KHẢO SÁT : SIÊU ÂM BỤNG TỔNG QUÁT MÀU

- GAN: Không to, bờ đều, cấu trúc đồng dạng, không sang thương khu trú.
- MẬT: túi mật không sỏi, vách mỏng. Đường mật trong gan không giãn. Ống mật chủ không giãn, không dẫn.
- TỤY + LÁCH: Cấu trúc, kích thước bình thường.
- THẬN P: không sỏi, ứ nước độ 1. Niệu quản P d=8mm, không thấy sỏi 1/3 trên. THẬN T: không sỏi, ứ nước độ 1, có sonde JJ trong bể thận.
- BÀNG QUANG: không sỏi, không bứu, vách mỏng, có sonde JJ.
- TỬ CUNG: dAP=50mm, đồng dạng. BUỒNG TRỨNG(P)(T): không u.
- Động mạch chủ bụng không phình.
- Ascites (-). Không hạch ổ bụng. Không tràn dịch màng phổi.
- Vách dạ dày dày d=8mm. ĐẠI TRÀNG NHIỀU HƠI (+).

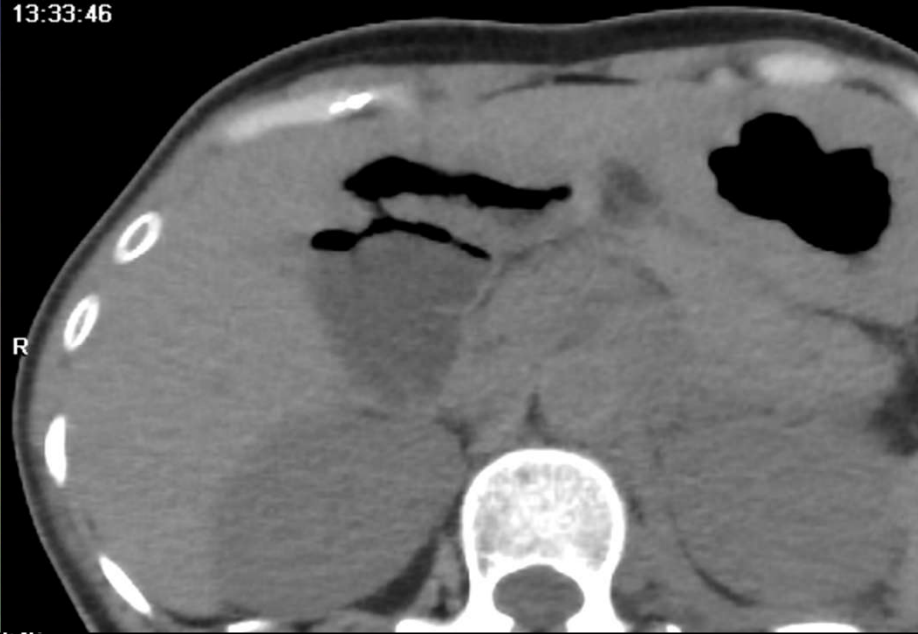

KẾT LUẬN: HAI THẬN Ứ NƯỚC ĐỘ 1 / THẬN TRÁI CÓ SONDE JJ ĐÚNG VỊ TRÍ - DÀY VÁCH DẠ DÀY - ĐẠI TRÀNG NHIỀU HƠI

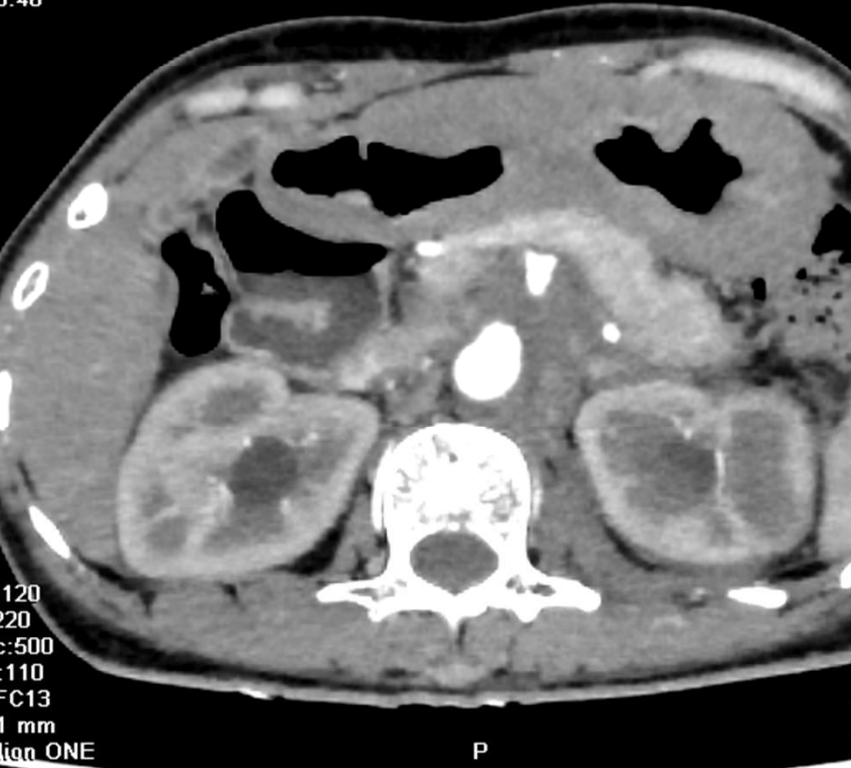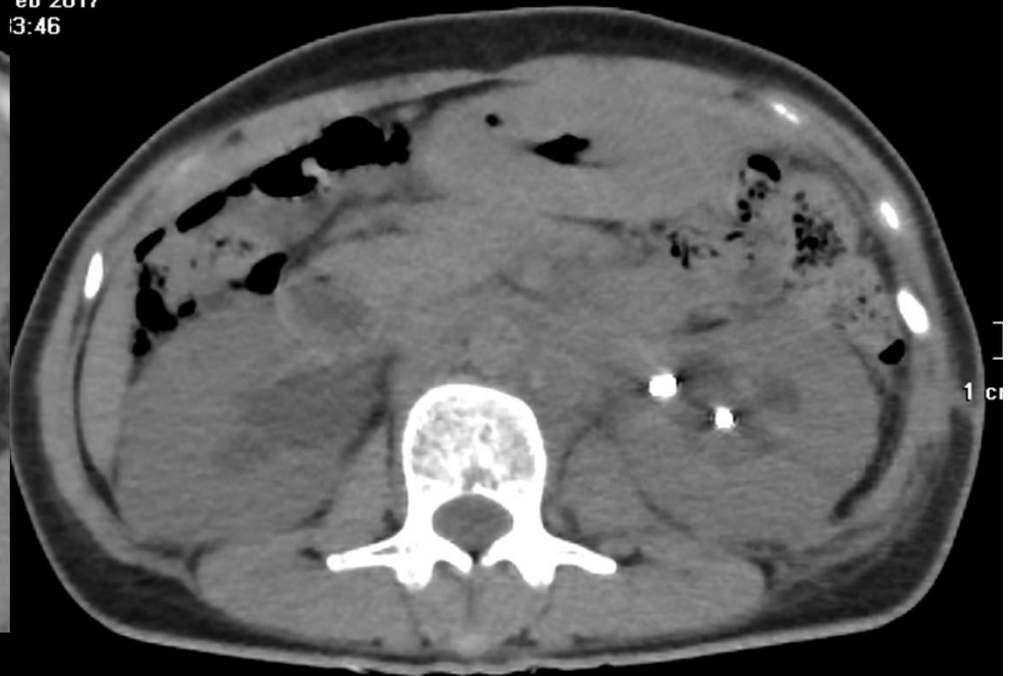Đề nghị :

13:33:46

Feb 2017
13:46

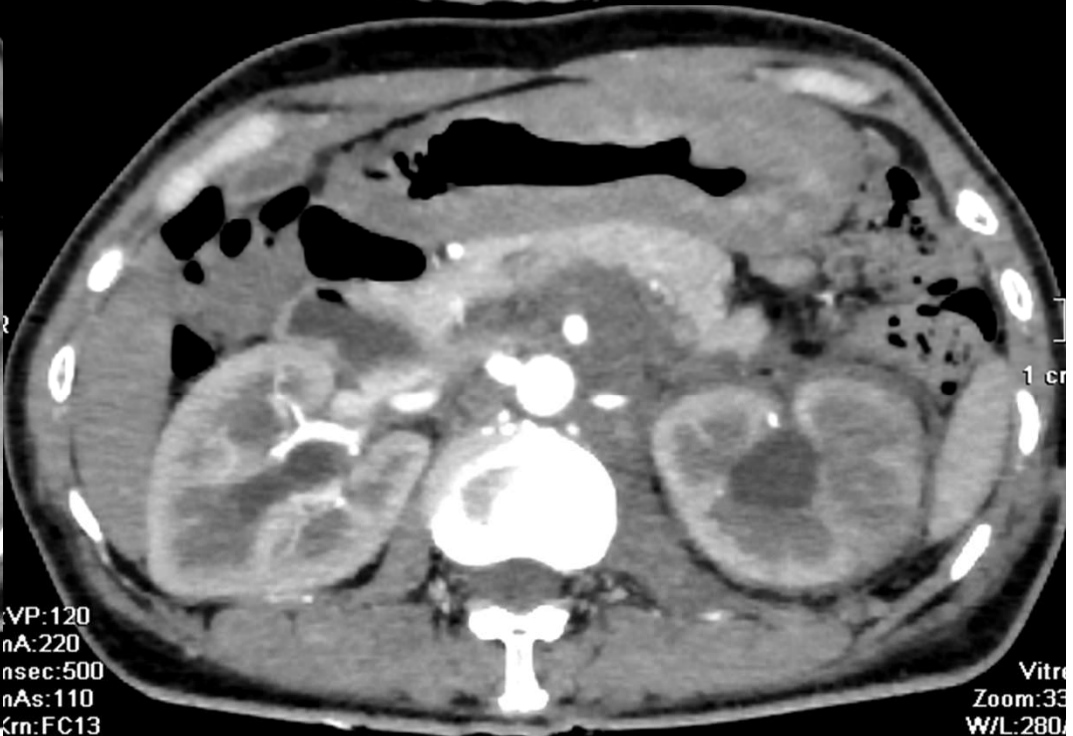

13:46

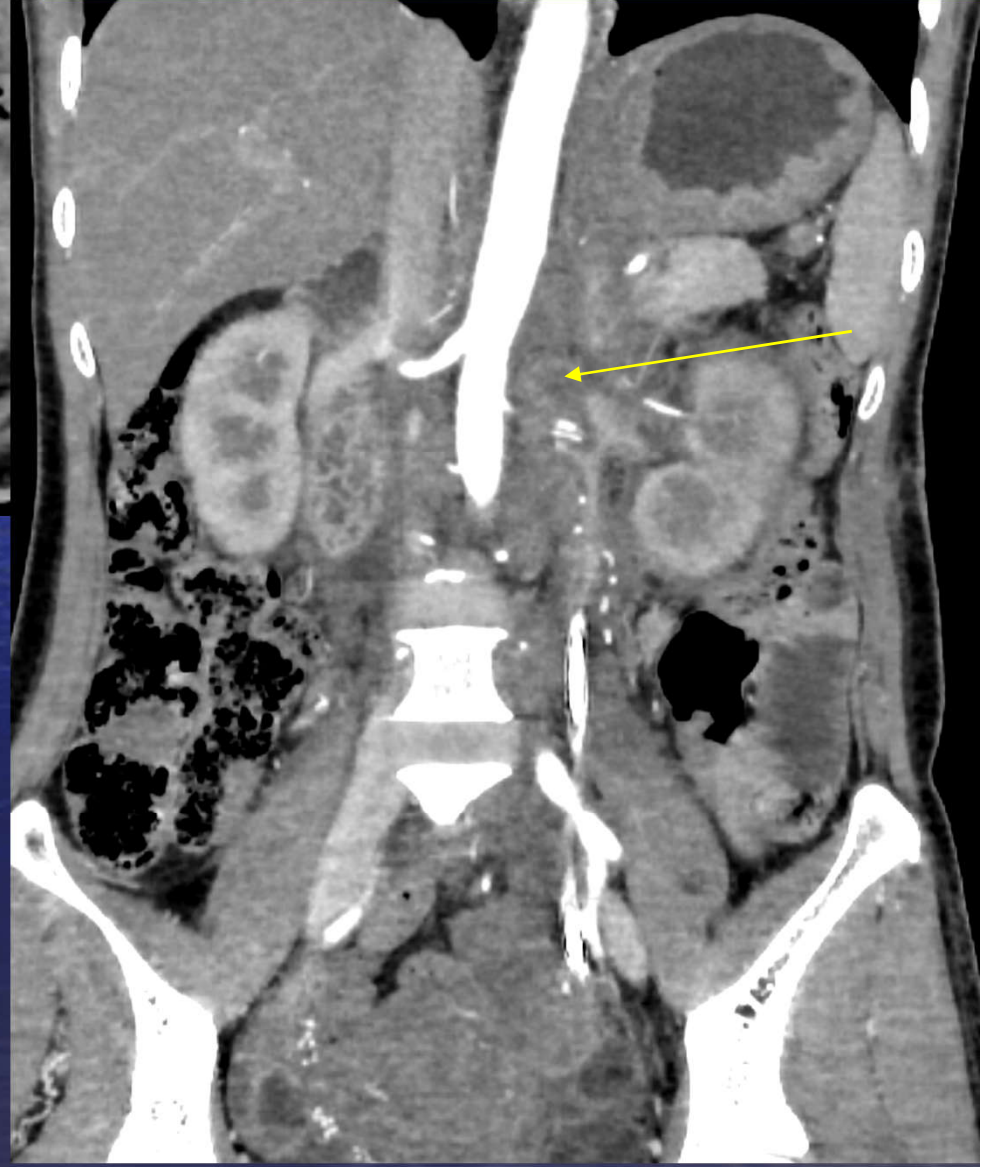
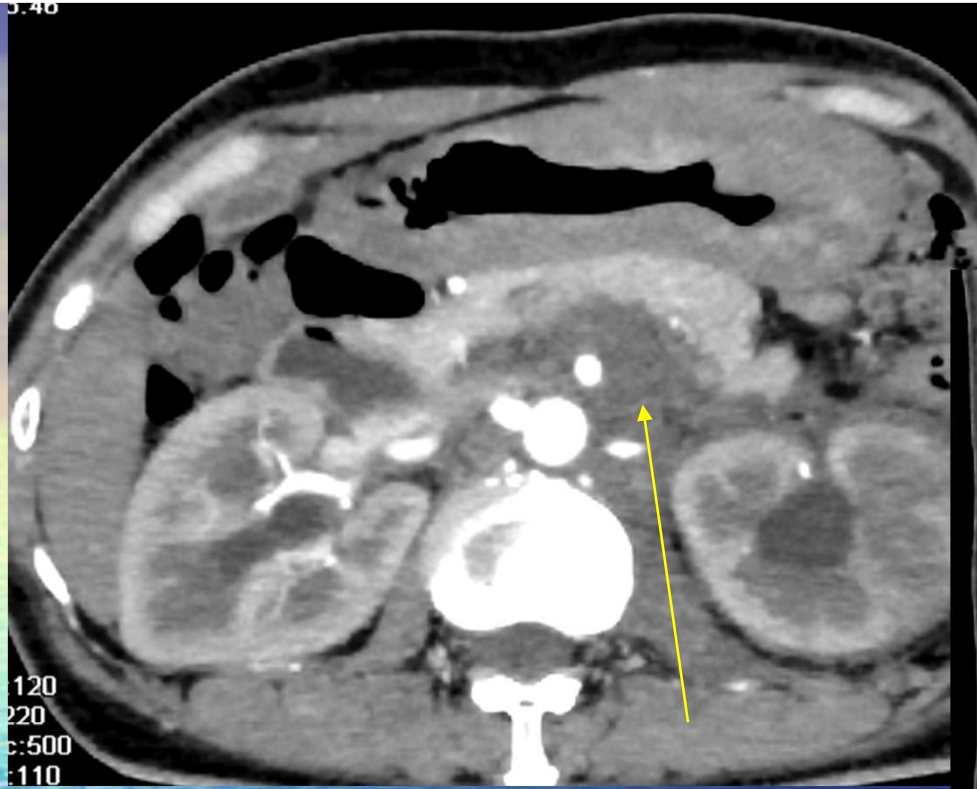

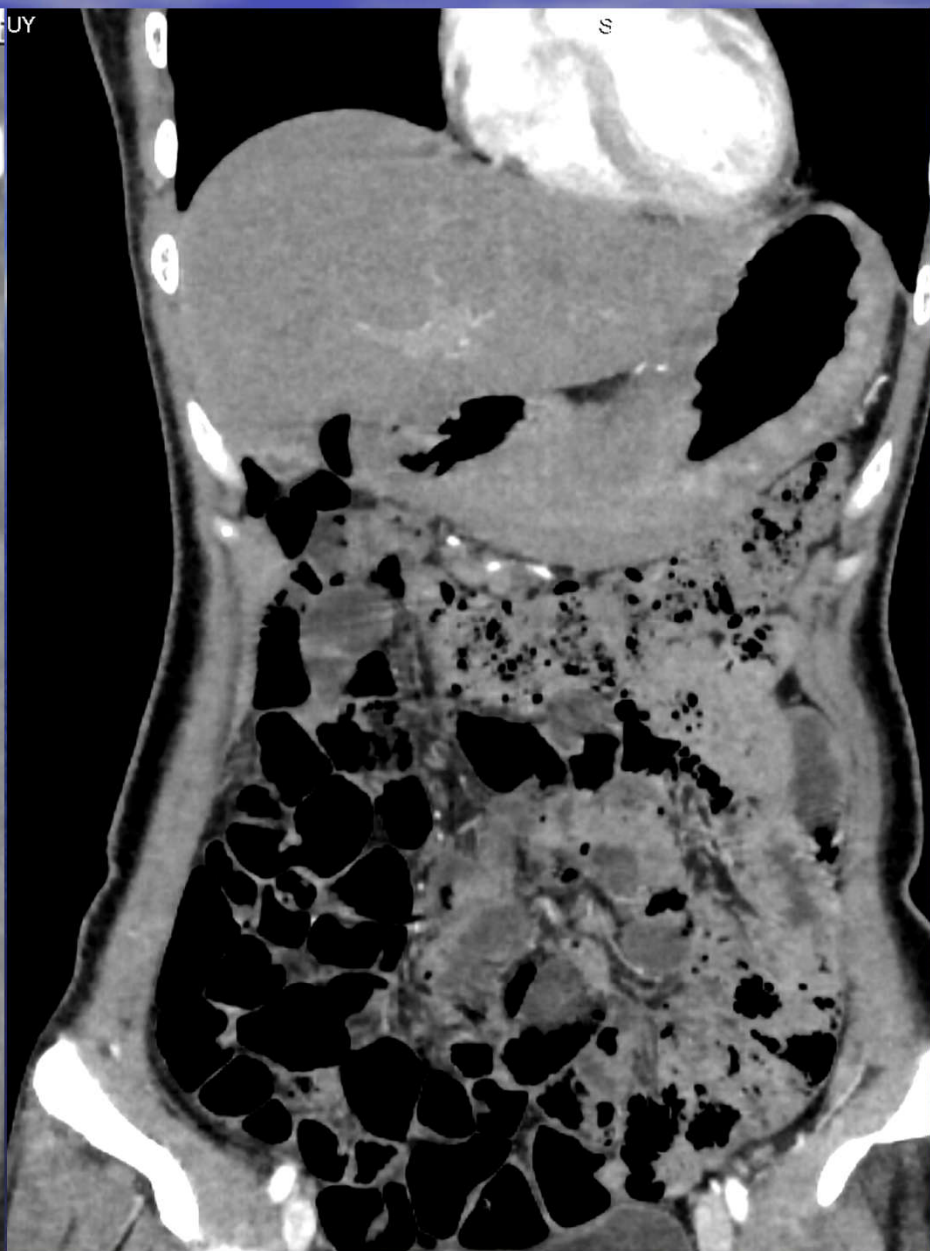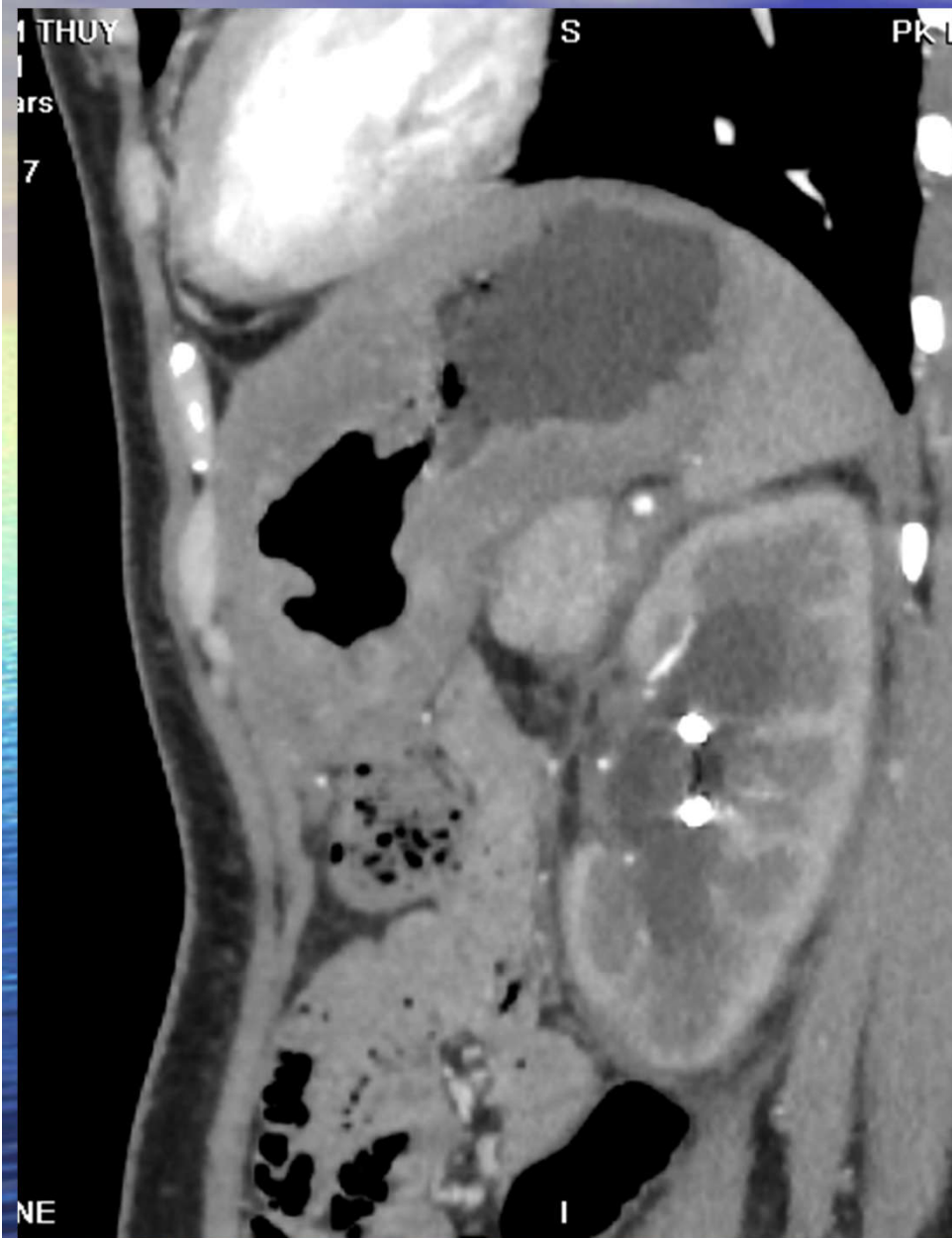
120
220
c:500
:110
FC13
1 mm
lig ONE

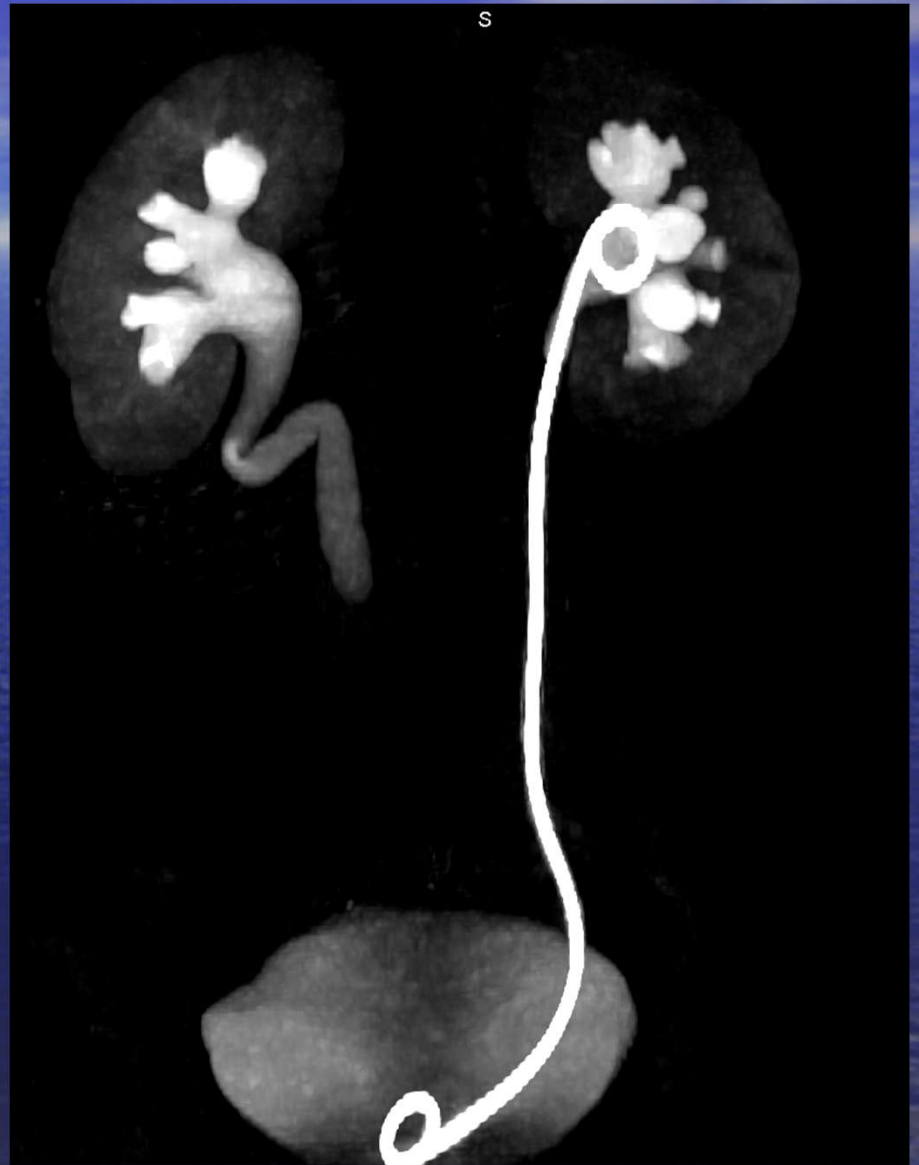
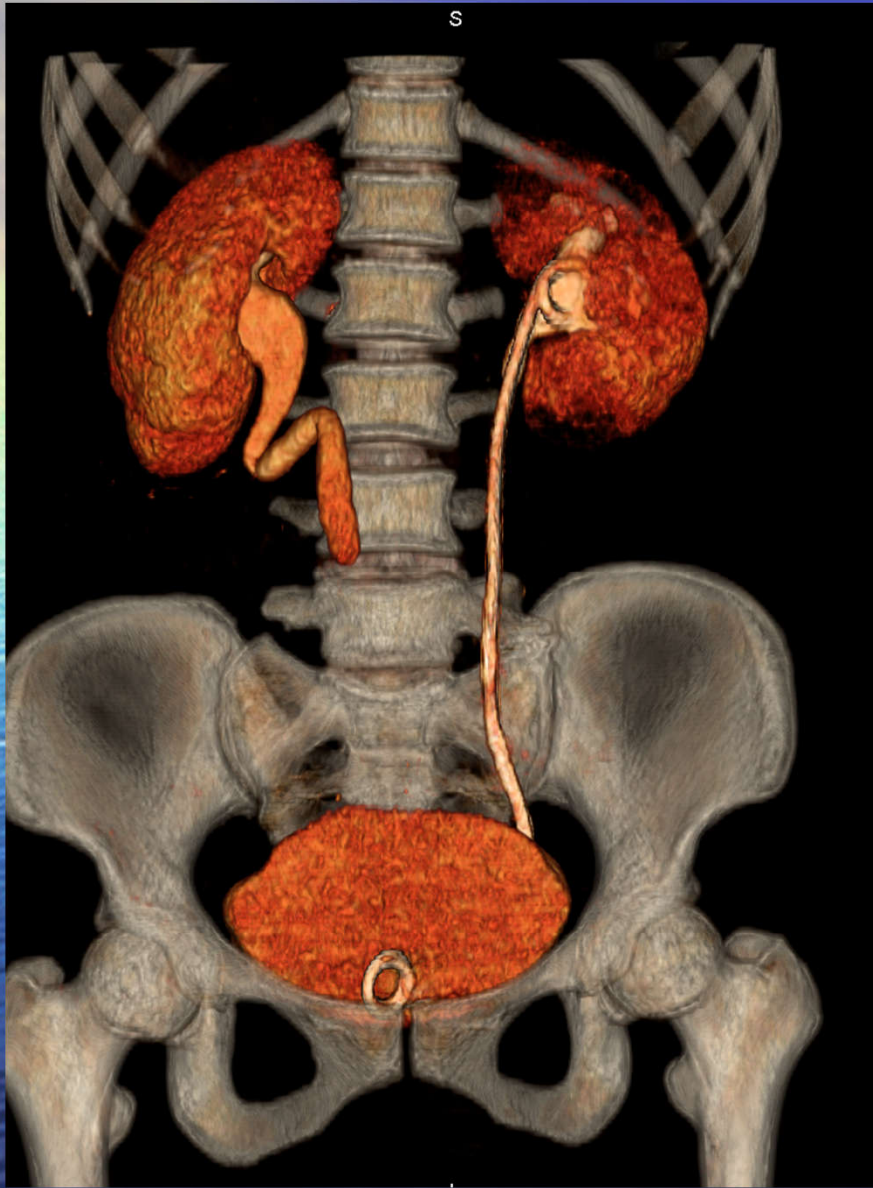
VP:120
nA:220
nsec:500
nAs:110
Crn:FC13



Vitr
Zoom:33
W/L:280









KHOA XÉT NGHIỆM
Hotline: (08) 3834 9593 - 1900 6497
Tel: (08) 3927 0284 (Ext:1134) - Fax: (08) 3927 1224
Email: admin@medic-lab.com
www.medic-lab.com / www.medic-lab.com.vn

Giờ ĐK: 08:21:19 Giờ in lần 1: 10:13:51

PHIẾU KẾT QUẢ XÉT NGHIỆM

(BM.TTXN.XN.02.1 - Phiên bản: 1.0)

Họ tên: [REDACTED]

Năm sinh: 1979 Phái: Nữ ĐT: 01283679789

Đơn vị: Medic

Bác sĩ chỉ định:

Địa chỉ: 101/77 TÒ 5 KP 4 LONG BÌNH BIÊN HÒA ĐỒNG NAI

Loại mẫu: Máu - Nước tiểu

TÊN XÉT NGHIỆM	KẾT QUẢ	KHOẢNG THAM CHIẾU
C.A 19-9 (Siemens)	<u>482.5 H</u>	(< 31 U/ml)
BetaHCG/Blood	<1.20	(< 25 mIU/ml)

Epithelial Cells	<u>11 H</u>	(0 - 10)
Bacteria	31	(0 - 130)
Glucose (FPG)	5.48	(3.90 - 5.90 mmol/L)
Amylase/Blood	60.08	(35-115 U/L)
SGOT (AST)	18.72	(< 35U/L)
SGPT (ALT)	10.26	(3 - 30 U/L)
Amylase/Urine	154.8	(< 500 U/L)
hs CRP	<u>5.39 H</u>	(< 5 mg/l)
Độ Lọc Cầu Thận (eGFR)	*	
Creatinin/Serum	0.810	(M: 0.6 - 1.3; F:0.5 - 1.1 mg/dL)
MDRD - 4	79	(60 - 130 mL/min/1.73 m ²)
TSH u.sensitive (3rd G)	1.49	(0.32 -5 µIU/ml)
Free T4	1.24	(0.71 - 1.85 ng/dl)
C.E.A	1.55	(< 5 ng/ml)

LI GIAN TRẢ KẾT QUẢ TRONG VÒNG:
cho các xét nghiệm
sinh hóa, huyết học...
xét nghiệm

- THEO DÕI K DẠ DÀY (LINITIS PLASTICA) DI CẢN HẠCH Ồ BỤNG
- Ứ NƯỚC THẬN HAI BÊN NGHĨ DO BỊ CHÈN ÉP

→ *BV Bình Dân*

BỆNH VIỆN BÌNH DÂN Mã hồ sơ: 701BD.161202

Kỹ thuật Chuyên sâu - Chăm sóc Chuyên nghiệp


Trụ sở chính: 371 Điện Biên Phủ - P.4 - Q.3 - TP.HCM
 Khu Điều trị Kỹ thuật cao: 408 Điện Biên Phủ - P.11 - Q.10 - TP.HCM
 ĐT: (08)38394747 - (08)38330205 Fax: 84.8.38391315
 Email: bvbinhdan@hcm.vnn.vn Website: www.bvbinhdan.com.vn

KẾT QUẢ NỘI SOI DẠ DÀY

Bệnh nhân: [redacted] Giới tính: Nữ Năm sinh: 1979
 Địa chỉ: 101/77 Tô 5 Phường Long Bình, Thành phố Biên Hòa, Đồng Nai SĐT: [redacted]
 Bác sĩ CD: Bs. CKII. Phạm Văn Viễn Nơi gửi: Chỉ Định CLS
 Ngày chỉ định: 28/02/2017 Ngày thực hiện: 28/02/2017
 Chẩn đoán: Viêm dạ dày và tá tràng

MÔ TẢ KẾT QUẢ

+ THỰC QUẢN: Bình thường.
 + DẠ DÀY:
 - PHÌNH VỊ: Bình thường.
 - THÂN VỊ - HANG VỊ: CÓ NHIỀU NẾP NIÊM MẠC VIÊM DÀY SƯỞNG CƯỖNG, SINH THIẾT 2 MẪU Ở THÂN VỊ VÀ HANG VỊ - GPB
 - MÔN VỊ: Bình thường.
 TÁ TRẮNG: Bình thường.



Kết luận: VIÊM DÀY NIÊM MẠC DẠ DÀY
 SINH THIẾT DẠ DÀY - PYLORI TEST - GPB

BỆNH VIỆN BÌNH DÂN Mã hồ sơ: [redacted]

Trụ sở chính: 371 Điện Biên Phủ - P.4 - Q.3 - TP.HCM
 Khu Điều trị Kỹ thuật cao: 408 Điện Biên Phủ - P.11 - Q.10 - TP.HCM
 ĐT: (08)38394747 - (08)38330205 Fax: 84.8.38391315
 Email: bvbinhdan@hcm.vnn.vn Website: www.bvbinhdan.com.vn

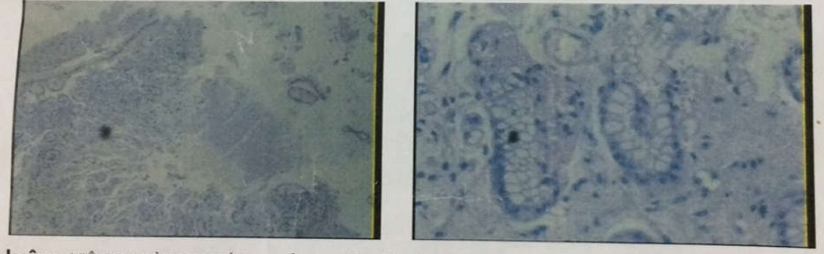
PHIẾU CHẨN ĐOÁN GIẢI PHẪU BỆNH

Bệnh nhân: [redacted] Giới tính: Nữ Năm sinh: 1979
 Địa chỉ: 101/77 Tô 5 Phường Long Bình, Thành phố Biên Hòa, Đồng Nai SĐT: [redacted]
 Bác sĩ CD: BS. CKI. Tạ Văn Ngọc Đức Nơi gửi: Chỉ Định CLS
 Ngày chỉ định: [redacted] Ngày thực hiện: 01/03/2017 11:03
 Chẩn đoán: Viêm dạ dày và tá tràng
 Phương pháp thực hiện: Xét nghiệm và chẩn đoán mô bệnh học bằng phương pháp nhuộm Hemtoxylin Eosin

MÔ TẢ KẾT QUẢ

GPB đại thể: Mẫu mô nhỏ xiu màu nâu nhạt (-)

GPB vi thể: Lớp niêm mạc và dưới niêm mạc dạ dày thấy nhập nhiều limphô bào và tương bào, tăng sinh sợi, xơ hóa lớp dưới niêm mạc.



Kết luận: VIÊM DẠ DÀY MẠN TÍNH, KHÔNG THẤY HÌNH ẢNH ÁC TÍNH.

Đặc sone JJ phải → Xuất viện

Slide 11

H1

HT, 6/6/2021

TOA THUỐC

Họ tên: [REDACTED] Giới tính: Nữ, Năm sinh: 1979
Địa chỉ: [REDACTED] 4, P. Long Bình, TP. Biên Hoà, Đồng Nai
Chẩn đoán: VIÊM DẠ DÀY H.PYLORI ÂM TÍNH (K29.5)

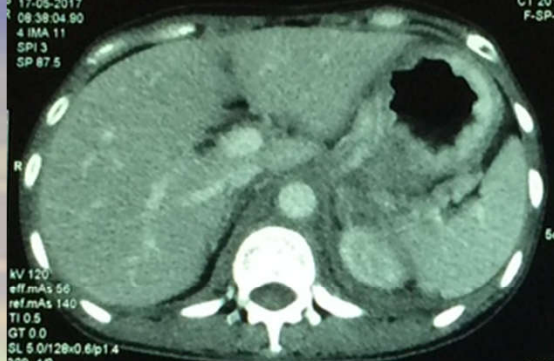1. **RABEPRAZOL 20mg (RABICAD)** 56 viên
Ngày uống 2 lần, mỗi lần 1 viên, trước ăn sáng, chiều
2. **SUCRALFAT 1g (SARUFONE)** 84 gói
Ngày uống 3 lần, mỗi lần 1 gói, sau ăn 2 giờ
3. **MEBEVERIN 135mg (MEBSYN)** 84 viên
Ngày uống 3 lần, mỗi lần 1 viên, trước ăn sáng, trưa, chiều
4. **SYNNEUPEP** 84 viên
Ngày uống 3 lần, mỗi lần 1 viên, trước ăn sáng, trưa, chiều
5. **BISCAN-G** 112 viên
Ngày uống 2 lần, mỗi lần 2 viên, sau ăn sáng, chiều

ĐÃ GIAO THUỐC



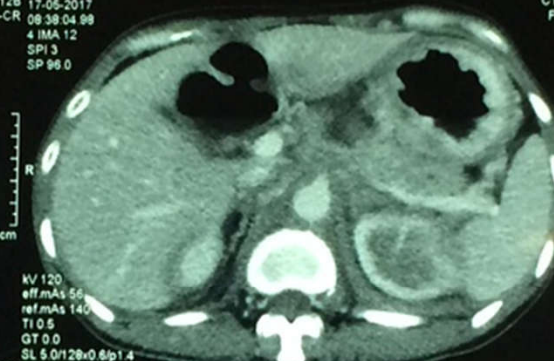Khám BVĐHYD lần 02

R LE THI KIM THUY
N17-0009365
08-12-1979, F, 37Y
17-05-2017
08-38-04-90
4 IMA 11
SPI 3
SP 87.5



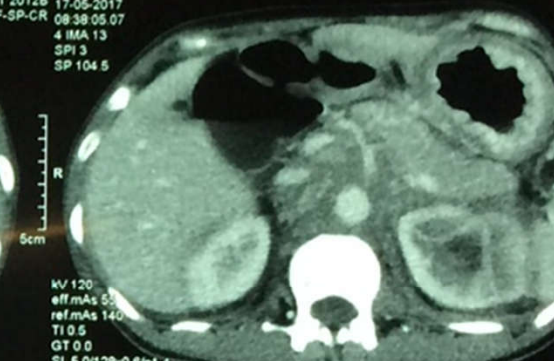Venous Phase

UNIVERSITY MEDICAL CENTER LE THI KIM THUY
Ref: E12-016 N17-0009365
SOMATOM Definition AS+ 08-12-1979, F, 37Y
CT 2012B 17-05-2017
F-SP-CR 08-38-04-98
4 IMA 12
SPI 3
SP 96.0



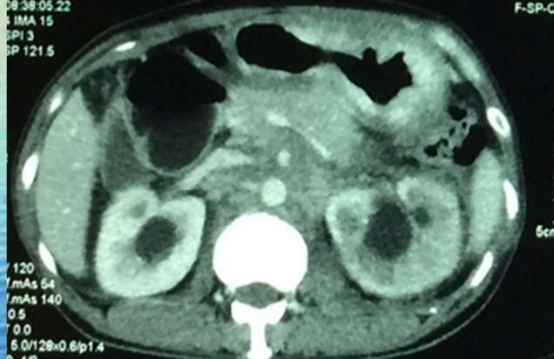
Venous Phase

UNIVERSITY MEDICAL CENTER LE THI KIM THUY
Ref: E12-016 N17-0009365
SOMATOM Definition AS+ 08-12-1979, F, 37Y
CT 2012B 17-05-2017
F-SP-CR 08-38-05-07
4 IMA 13
SPI 3
SP 104.5



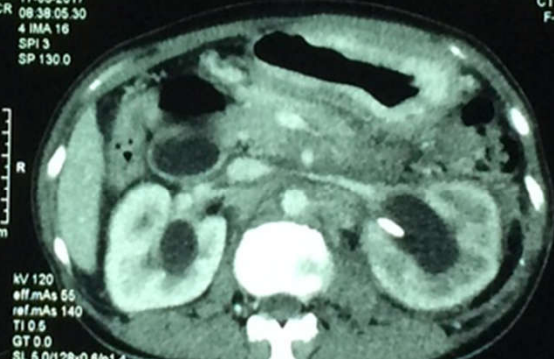Venous Phase

LE THI KIM THUY
N17-0009365
08-12-1979, F, 37Y
17-05-2017
08-38-05-22
4 IMA 15
SPI 3
SP 121.5



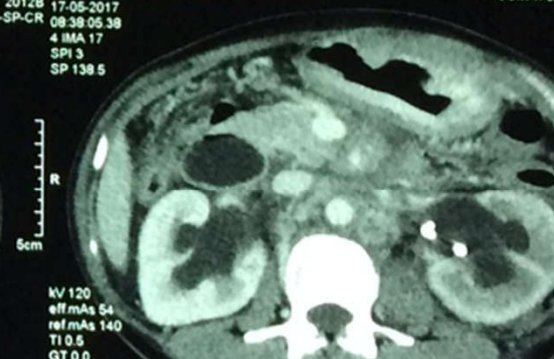
Venous Phase

UNIVERSITY MEDICAL CENTER LE THI KIM THUY
Ref: E12-016 N17-0009365
SOMATOM Definition AS+ 08-12-1979, F, 37Y
CT 2012B 17-05-2017
F-SP-CR 08-38-05-30
4 IMA 16
SPI 3
SP 130.0



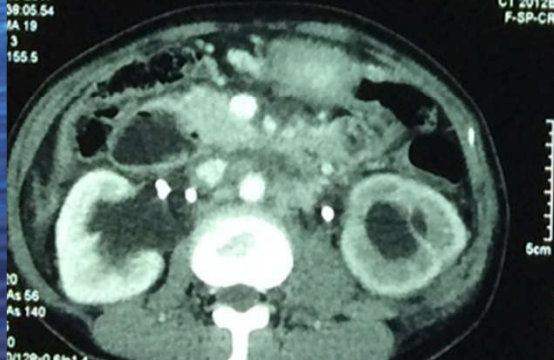
Venous Phase

UNIVERSITY MEDICAL CENTER LE THI KIM THUY
Ref: E12-016 N17-0009365
SOMATOM Definition AS+ 08-12-1979, F, 37Y
CT 2012B 17-05-2017
F-SP-CR 08-38-05-38
4 IMA 17
SPI 3
SP 138.5



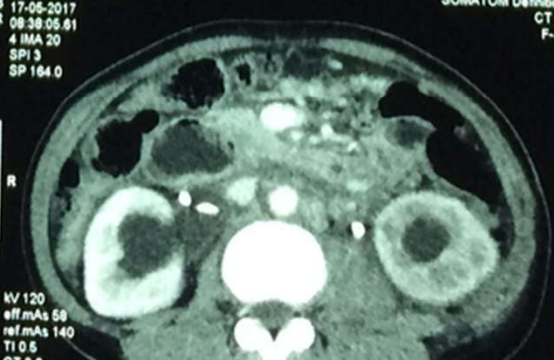
Venous Phase

LE THI KIM THUY
N17-0009365
08-12-1979, F, 37Y
17-05-2017
08-38-05-54
4 IMA 19
SPI 3
SP 155.5



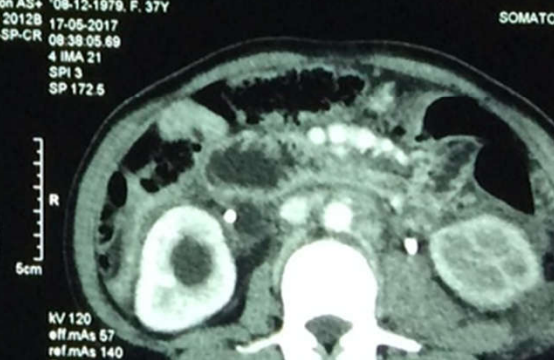Venous Phase

UNIVERSITY MEDICAL CENTER LE THI KIM THUY
Ref: E12-016 N17-0009365
SOMATOM Definition AS+ 08-12-1979, F, 37Y
CT 2012B 17-05-2017
F-SP-CR 08-38-05-61
4 IMA 20
SPI 3
SP 164.0




Venous Phase

UNIVERSITY MEDICAL CENTER LE THI KIM THUY
Ref: E12-016 N17-0009365
SOMATOM Definition AS+ 08-12-1979, F, 37Y
CT 2012B 17-05-2017
F-SP-CR 08-38-05-69
4 IMA 21
SPI 3
SP 172.5



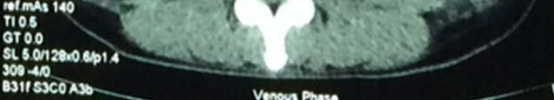Venous Phase

LE THI KIM THUY
N17-0009365
08-12-1979, F, 37Y
17-05-2017
08-38-05-99
4 IMA 21
SPI 3
SP 172.5



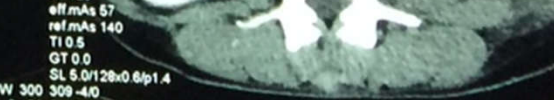Venous Phase

UNIVERSITY MEDICAL CENTER LE THI KIM THUY
Ref: E12-016 N17-0009365
SOMATOM Definition AS+ 08-12-1979, F, 37Y
CT 2012B 17-05-2017
F-SP-CR 08-38-05-99
4 IMA 21
SPI 3
SP 172.5

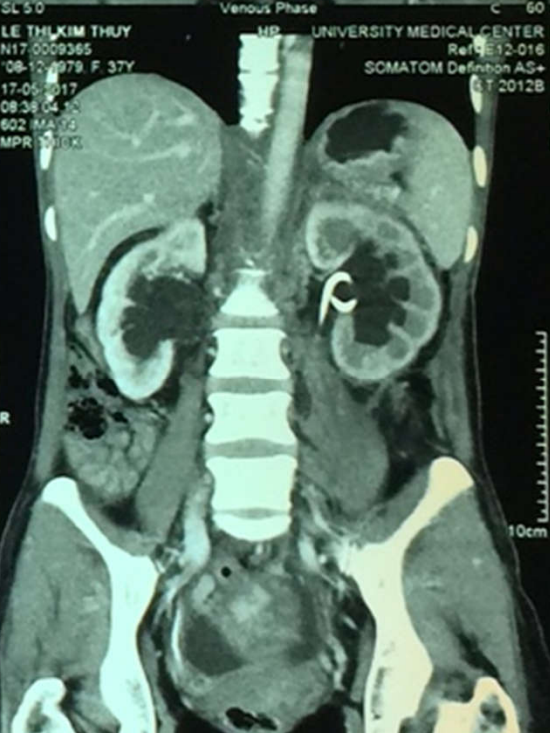
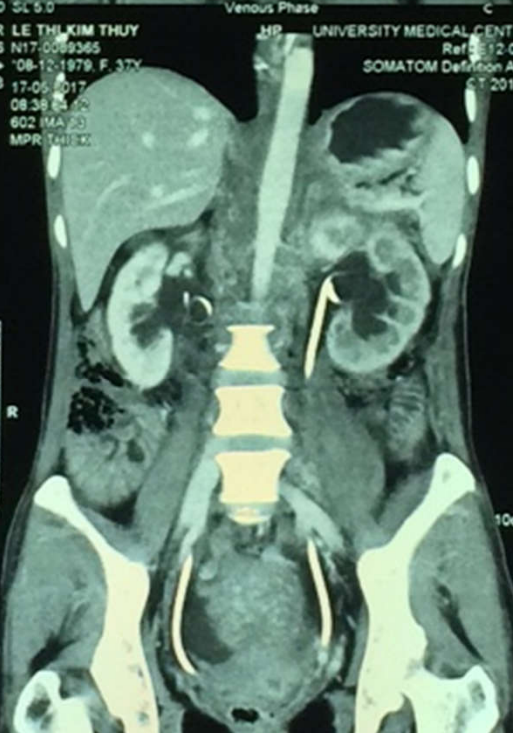
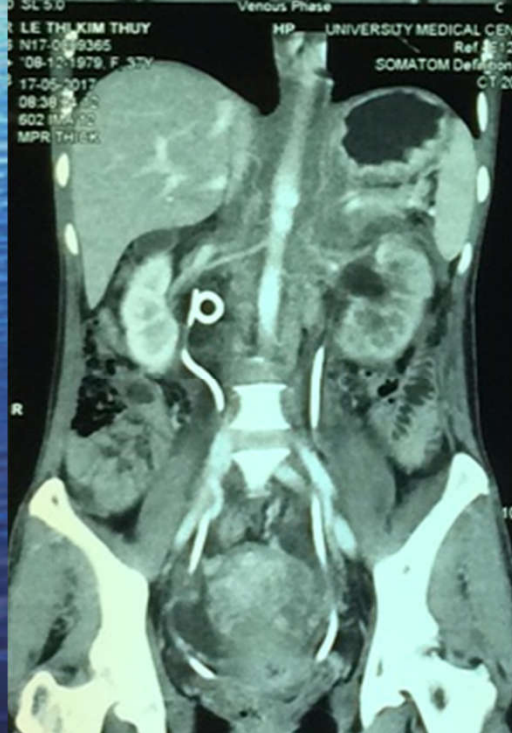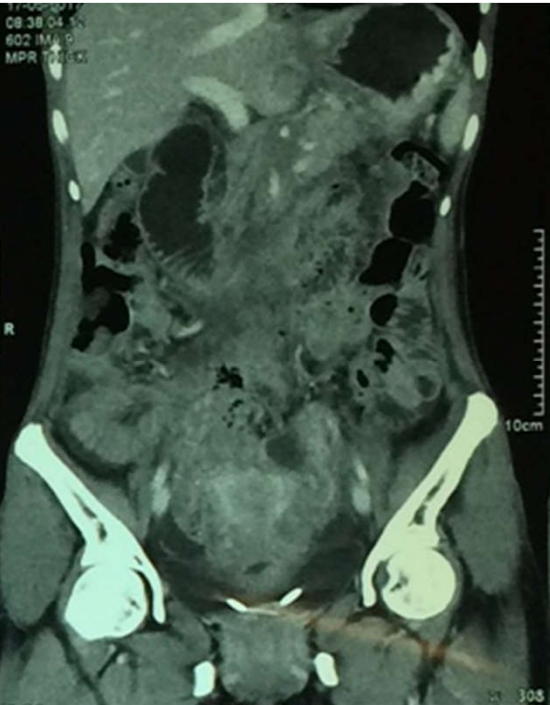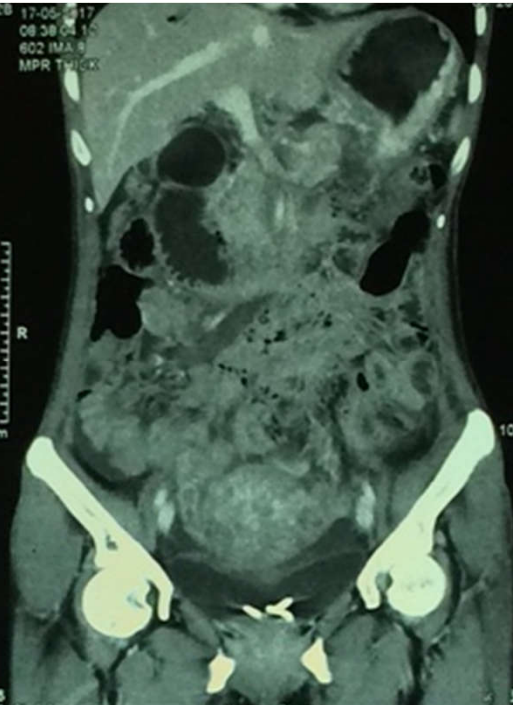
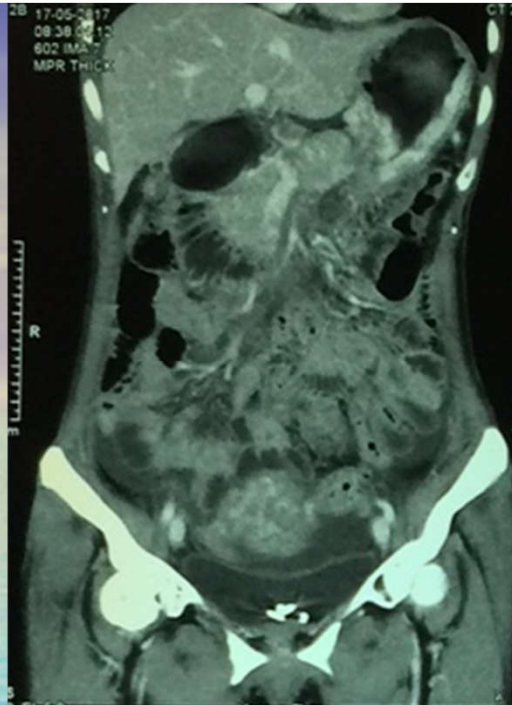


Venous Phase

UNIVERSITY MEDICAL CENTER LE THI KIM THUY
Ref: E12-016 N17-0009365
SOMATOM Definition AS+ 08-12-1979, F, 37Y
CT 2012B 17-05-2017
F-SP-CR 08-38-05-99
4 IMA 21
SPI 3
SP 172.5



Venous Phase





BỆNH VIỆN ĐẠI HỌC Y DƯỢC TP. HCM

215 Hồng Bàng - Quận 5 - ĐT: 3855 4269 * Fax: 3950 6126

KẾT LUẬN : Hình ảnh nghi K dạ dày (Linitis Plastica) di căn ổ bụng, hạch trong và sau phúc mạc, khả năng có xâm lấn/chèn ép niệu quản hai bên.
Hai thận ứ nước độ I/ Sonde JJ bể thận hai bên - bàng quang,
Dịch bụng lượng ít



BỆNH VIỆN ĐẠI HỌC Y DƯỢC TP. HCM
215 Hồng Bàng - Quận 5 - ĐT: 3855 4269 * Fax: 3950 6126

Số phiếu :
XL170517-0001
Số biên nhận :
DA170516-1022

Khu A
BN NGOẠI TRÚ



N17-0009365

KẾT QUẢ X QUANG **DẠ DÀY CẢN QUANG**

Bệnh nhân : [REDACTED] **Giới** : Nữ **Năm sinh** : 1979
Địa chỉ : 101/77 Tô 5, Khu Phố 4, P. Long Bình, Tp. Biên Hoà, Đồng Nai
BS chỉ định : Lý Hữu Tuấn
Chẩn đoán : Nghi k thân vị (k29.6)
Dịch vụ : Chụp X-Quang Thực Quản-Dạ Dày Cản Quang Số Hóa 1 Phim

MÔ TẢ HÌNH ẢNH

*

KẾT LUẬN : Dạ dày dày nếp niêm mạc, không thấy nhu động qua các thì, khả năng:
1/ K dạ dày dạng nhiễm cứng.
2/ Viêm dạ dày mãn.
Có ống JJ bề thận hai bên - bàng quang.
Thuộc cản quang lưu thông thực quản - dạ dày - ruột non bình thường.



Bệnh viện Đại học Y Dược TP.HCM
215 Hồng Bàng, Quận 5, TP.HCM
ĐT: 8554269; Fax: 9506126
Email: bvdh@dvdaioh.com.vn
Website: www.bvdaihoc.com.vn



N17-0009365
Số Biên Nhận : D<0028301-001
Số Tiêu Bản : B17-11799

XÉT NGHIỆM MÔ BỆNH HỌC

Họ tên: LÊ THỊ KIM THÚY Năm sinh: 1979(38 Tuổi) Giới tính: Nữ
Địa chỉ: 101/77 TÔ 5, KHU PHỐ 4, P. Long Bình, TP. Biên Hoà, Đồng Nai Điện thoại: 01283679789-09483745
Đơn vị gửi mẫu: KHOA GMHS (PHÒNG MÔ 2A) Đơn vị chỉ định: KHOA NGOẠI GAN-MẮT-TUY
PP mô: NỘI SOI Ó BỤNG SINH THIẾT PTV: ThS.BS. Võ Duy Long
Chẩn đoán: NGHI K DẠ DÀY DI CĂN Ở BỤNG Số mẫu gửi: 1
Chất bệnh phẩm: NỐT MẠC NỎI LỚN
Ngày lấy mẫu: 30/05/2017 Ngày nhận mẫu: 31/05/2017, 09:02

KẾT QUẢ

Người cắt lọc bệnh phẩm: KTV. Trần Quốc Ân

Ngày cắt lọc: 31/05/2017 Số mẫu nhận: 1 Số block: 1

PP Nhuộm: H&E

Người làm tiêu bản: CN. Nguyễn Thị Thu Trang

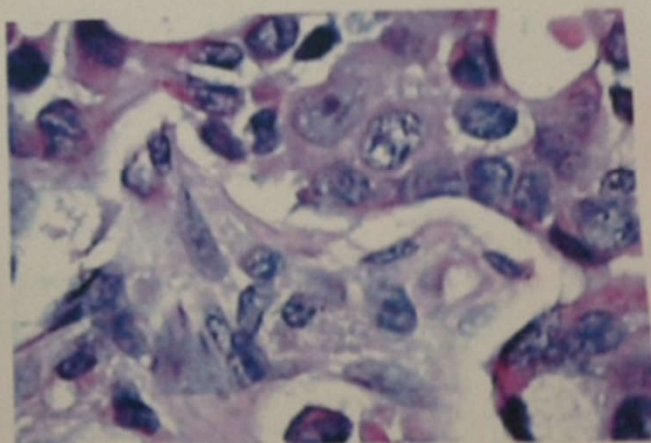
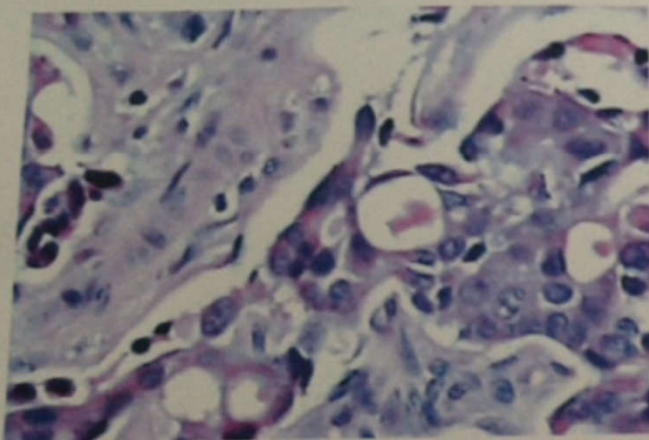
Ngày làm tiêu bản: 01/06/2017

Ghi Chú:

Đại Thể: Mạc nối: 1 Mẫu mô d=1cm - h

Vi Thể: Gồm các tế bào dị dạng, nhân quái, nhân tấng sắc. Các tế bào này họp thành dạng ống tuyến không rõ rệt. Mô đệm có phản ứng viêm. Xâm nhập mô mỡ sợi.

Kết Luận: CARCINÔM TUYẾN, BIỆT HÓA VỪA XÂM NHẬP MÔ MỠ SỢI



Ngày 01 Tháng 06 Năm 2017

Ung thư dạng biểu mô tuyến khoảng 95%. Các loại thường gặp:

- Dạng lồi: u dạng Polyp
- Dạng loét:
- Dạng thâm nhiễm bề mặt: khối u lan ra dọc theo niêm mạc hoặc thâm nhiễm bề ngoài bên trong thành dạ dày
- Dạng xơ cứng: Khối u lan tỏa vào thành dạ dày

Dạng thâm nhiễm xơ cứng có tiên lượng xấu hơn dạng khối u vì phát hiện trễ hơn

Thể ít gặp: Lympho, sarcom cơ trơn

CHẨN ĐOÁN:

- * Siêu âm
- * Nội soi sinh thiết
- * Chụp MSCT: Chẩn đoán và đánh giá di căn ?
- * Nội soi ổ bụng sinh thiết (K dạ dày thể xơ nhiễm cứng)

An underwater photograph showing sunlight filtering through the water, creating a shimmering effect. The water is a deep blue color, and the light rays are visible as bright, wavy patterns. The text "XIN CHÂN THÀNH CẢM ƠN" is overlaid in the center in a yellow, italicized font.

XIN CHÂN THÀNH CẢM ƠN