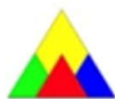



CA HÓC XƯỞNG MÙA DỊCH

Bs: Đinh Quyết Tâm
Trung tâm Ykhoa **MEDIC**



CÔNG TY TNHH Y TẾ HÒA HẢO - PHÒNG KHÁM ĐA KHOA
(Tên cũ: TRUNG TÂM CHẨN ĐOÁN Y KHOA - MEDIC)
254 Hòa Hảo, P.4, Q.10, TP. Hồ Chí Minh
ĐT: 028.39270284 - 028.39272136, Mail: hoahao254@medic.com.vn

Đăng ký khám trực tuyến:
<http://medichh.nthsoft.vn>
Hoặc app: Medic Hoa Hao



QRCode kết quả



PHIẾU KHÁM BỆNH

KHOA TAI MŨI HỌNG - PHÒNG: 1



6417528

Họ tên

Địa chỉ

Nghề nghiệp: **Nông**

Năm sinh: **1968 - Nam**

ĐT:

Số thẻ BHYT:

Huyết áp: **122/83** Mạch: **108** Cao: **162** cm; Nặng: **44** kg; Nhiệt độ: **37°C**

Lý do đi khám: **nuốt đau hạ họng T / mắc xương cá ngày thứ 2 ?!**

Lâm sàng: Tai trái: Tai phải:

Nói thường: m Nói thường: m

Nói thầm: m Nói thầm: m

CHỈ ĐỊNH:

1. SIÊU ÂM (1): SA vùng cổ (chú ý bên T)

2. NỘI SOI (1): NS vòm hầu - Thanh quản

3. KHÁM BỆNH (1): Khám CK Tai Mũi Họng


CHỈ ĐỊNH BỔ SUNG:

.....
.....
.....

ĐD. TAI MŨI HỌNG

Ngày 17 tháng 05 năm 2021 - 11:12

Bác sĩ





CÔNG TY TNHH Y TẾ HÒA HẢO - PHÒNG KHÁM ĐA KHOA
(Tên cũ: TRUNG TÂM CHẨN ĐOÁN Y KHOA - MEDIC)
254 Hòa Hảo, P.4, Q.10, TP. Hồ Chí Minh
ĐT: 028.39270284 - 028.39272136, Mail: hoahao254@medic.com.vn

Đăng ký khám trực tuyến :
<http://medichh.nthsoft.vn>
Hoặc app: Medic Hoa Hao



QRCode kết quả



Khoa: NỘI SOI HÔ HẤP
Máy: Olympus
KẾT QUẢ NỘI SOI



6417528

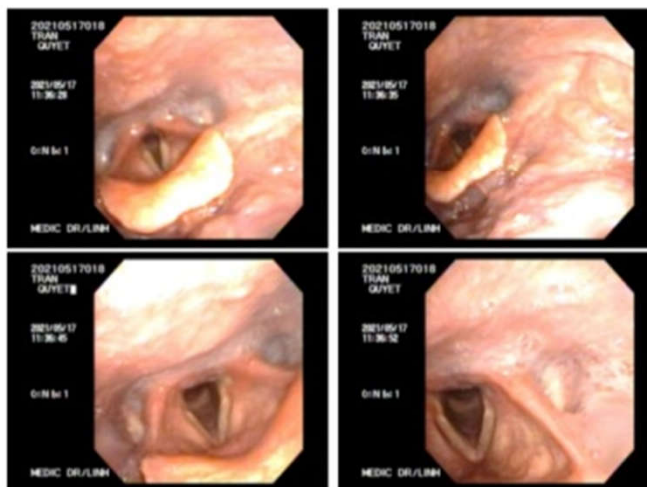
ID : **6417528** Ngày ĐK: 17/05/2021
Họ và tên : [REDACTED] **53 tuổi Nam**
Địa chỉ : [REDACTED]
Lâm sàng : **NUOT ĐAU HẠ HỌNG T / MAC XƯƠNG CA NGAY THU 2 ?!**
Bác sĩ chỉ định : [REDACTED] BV chỉ định : MEDIC

VÙNG KHẢO SÁT : NS VÒM HẦU - THANH QUẢN

TỶ HẦU (VÒM HẦU): Nóc, thành sau, thành bên tỷ hầu bình thường. Lổ vòi, hố Rosenmuller hai bên bình thường, không biến dạng.

KHẨU HẦU: Thành sau họng và đáy lưỡi có vài mô hạt viêm.

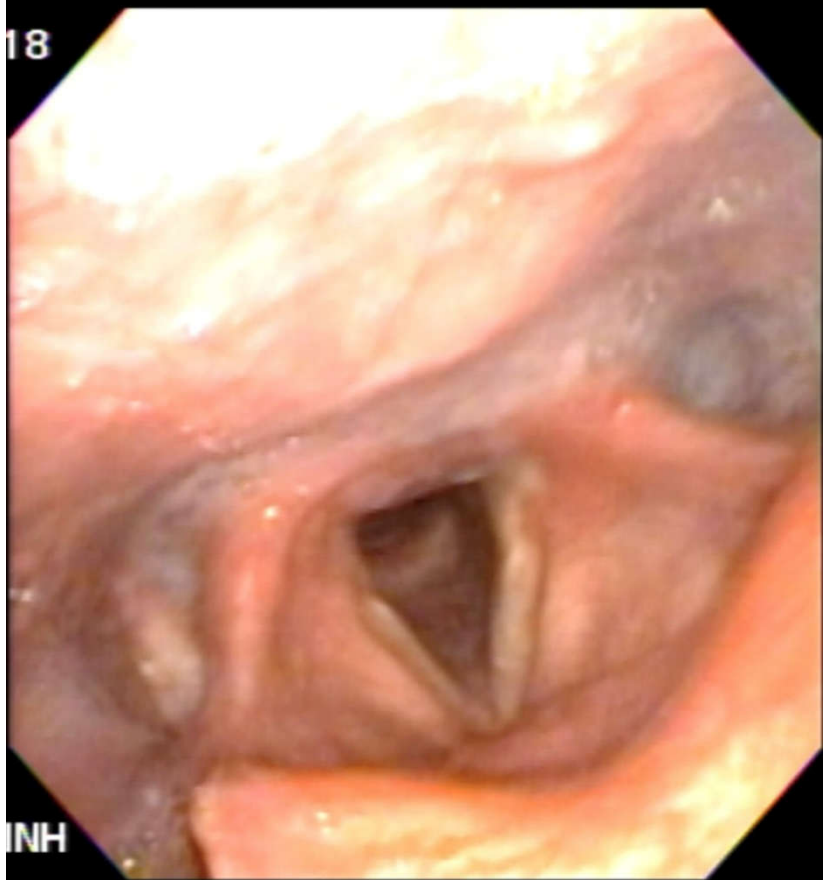
HẠ HẦU - THANH QUẢN: Hình dạng và cử động hai dây thanh bình thường. Thanh môn và hạ thanh môn thoáng. Băng thanh thất và sụn phễu hai bên sung huyết nhẹ. Xoang lê hai bên trống. Thanh thiệt bình thường. Không thấy dị vật vùng hạ hầu - thanh quản.



KẾT LUẬN: Tỷ hầu - khẩu hầu - thanh quản bình thường qua ống soi mềm.


Tp. Hồ Chí Minh, ngày 17/05/2021
(Bác sĩ đã ký)

18



INH

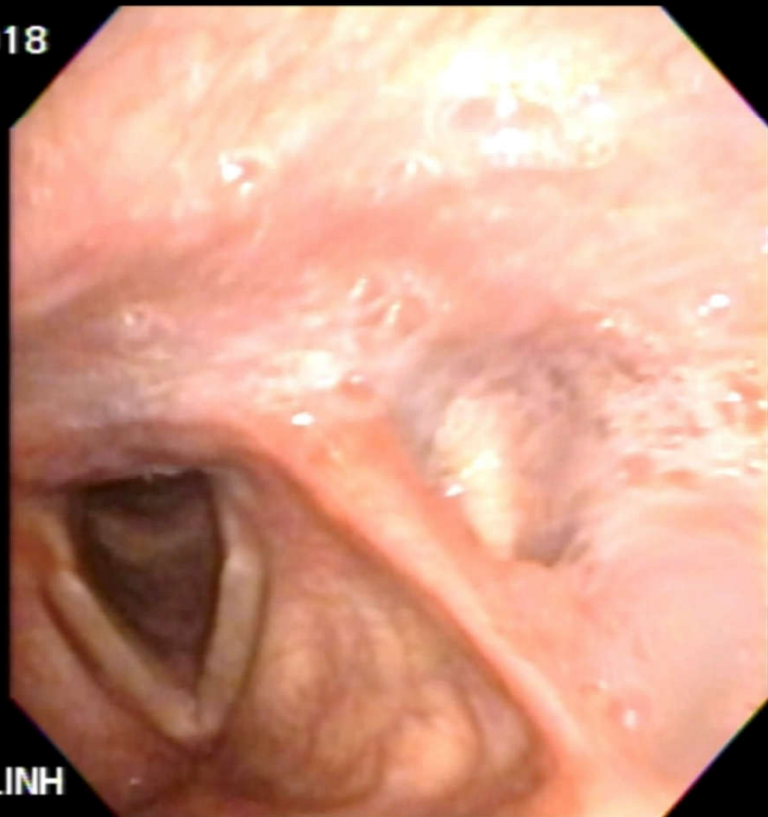
20210517018



2021/05/17
11:36:52

Cr: N Et: 1

MEDIC DR/LINH





QRCode kết quả



Khoa : SIÊU ÂM TỔNG QUÁT - Phòng 7
Máy: ALOKA -ProSound α6
KẾT QUẢ SIÊU ÂM MÀU

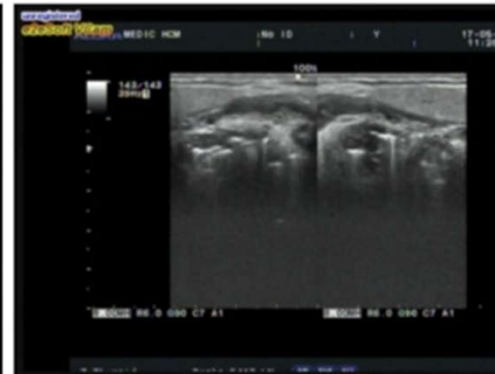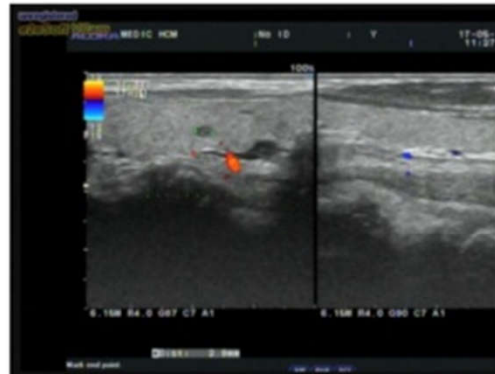


6417528

ID : 6417528 Ngày ĐK: 17/05/2021 11:20
Họ và tên : [REDACTED] 53 tuổi Nam
Địa chỉ : [REDACTED]
Lâm sàng : NUỐT ĐAU HẠ HỌNG T / MÁC XƯƠNG CÁ NGÀY THỨ 2 ?!
BS chỉ định : [REDACTED] BV chỉ định : MEDIC

VÙNG KHẢO SÁT : SIÊU ÂM VÙNG CỔ


- TUYẾN GIÁP: kích thước bình thường, nền giáp cấu trúc echo dày, đồng nhất, phân bố mạch máu bình thường. Thùy phải: có nhân echo hỗn hợp, kt # 3mm, bờ đều, không vôi hóa, trục ngang, không tăng sinh mạch.
- HẠCH CỔ: không hạch bệnh lý.
- TUYẾN MANG TAI, DƯỚI HẠM, DƯỚI LƯỠI: bình thường.
- PHẦN MỀM CỔ (Da, mô dưới da, cân cơ), THỰC QUẢN CỔ: chưa thấy bất thường.

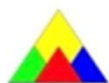

KẾT LUẬN: NHÂN GIÁP NHỎ THÙY PHẢI (ACR TIRADS-2).

Đề nghị:

Tp. Hồ Chí Minh, ngày 17/05/2021 11:31
(Bác sĩ đã ký)





CÔNG TY TNHH Y TẾ HÒA HẢO - PHÒNG KHÁM ĐA KHOA
(Tên cũ: TRUNG TÂM CHẨN ĐOÁN Y KHOA - MEDIC)
254 Hòa Hào, P.4, Q.10, TP. Hồ Chí Minh
ĐT: 028.39270284 - 028.39272136, Mail: hoahao254@medic.com.vn

Đăng ký khám trực tuyến :
<http://medichh.nthsoft.vn>
Hoặc app: Medic Hoa Hao



QRCode kết quả



Khoa: NỘI SOI TIÊU HÓA
Máy: Olympus GIF240
KẾT QUẢ NỘI SOI

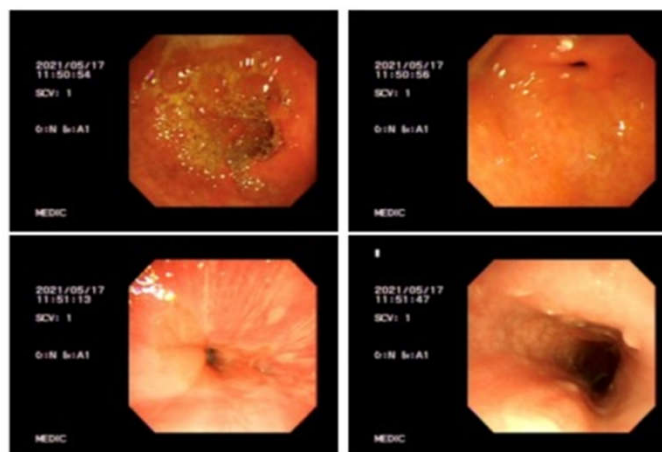


6417528

ID : 6417528 Ngày ĐK: 17/05/2021
Họ và tên : T. [REDACTED] 53 tuổi Nam
Địa chỉ : [REDACTED]
Lâm sàng : KIỂM TRA
Bác sĩ chỉ định : H. [REDACTED] BV chỉ định : MEDIC

VÙNG KHẢO SÁT : NS DẠ DÀY - TÁ TRÀNG

- Thực quản: niêm mạc bình thường, không hẹp, không bướu. KHÔNG THẤY DỊ VẬT
- Đường Z cách cung răng : 38 cm.
- Dạ dày:
 - Tâm vị : bình thường
 - Phình vị : bình thường
 - Thân dạ dày : bình thường
 - Hang vị : bình thường
 - Tiến môn vị : bình thường
 - Môn vị : tròn đều, không hẹp
 - Bờ cong nhỏ : bình thường
 - Bờ cong lớn : bình thường
- Hành tá tràng : bình thường



KẾT LUẬN: NỘI SOI THỰC QUẢN - DẠ DÀY - HÀNH TÁ TRÀNG : HIỆN TẠI KHÔNG THẤY DỊ VẬT
Tp. Hồ Chí Minh, ngày 17/05/2021
(Bác sĩ đã ký)



CÔNG TY TNHH Y TẾ HÒA HẢO - PHÒNG KHÁM ĐA KHOA
(Tên cũ: TRUNG TÂM CHẨN ĐOÁN Y KHOA - MEDIC)
254 Hòa Hảo, P.4, Q.10, TP. Hồ Chí Minh
ĐT: 028.39270284 - 028.39272136, Mail: hoahao254@medic.com.vn

Đăng ký khám trực tuyến:
<http://medichh.nthsoft.vn>
Hoặc app: Medic Hoa Hao



QRCode kết quả




PHIẾU KHÁM BỆNH

KHOA TAI MŨI HỌNG - PHÒNG: 1



6417528

Họ tên



Năm sinh: **1968 - Nam**

Địa chỉ



Nghề nghiệp: **Nông**

Số thẻ BHYT:

Huyết áp: **122/83** Mạch: **108** Cao: **162** cm; Nặng: **44** kg; Nhiệt độ: **37°C**

Lý do đi khám: nuốt đau hạ họng T / mắc xương cá ngày thứ 2 ?!

Lâm sàng: 1g15 sau soi hầu họng, tq. dd không thấy dị vật bn vẫn nuốt đau nhiều cổ t ngang thanh quản

CHỈ ĐỊNH:

CT Vùng Hầu Họng


CHỈ ĐỊNH BỔ SUNG:

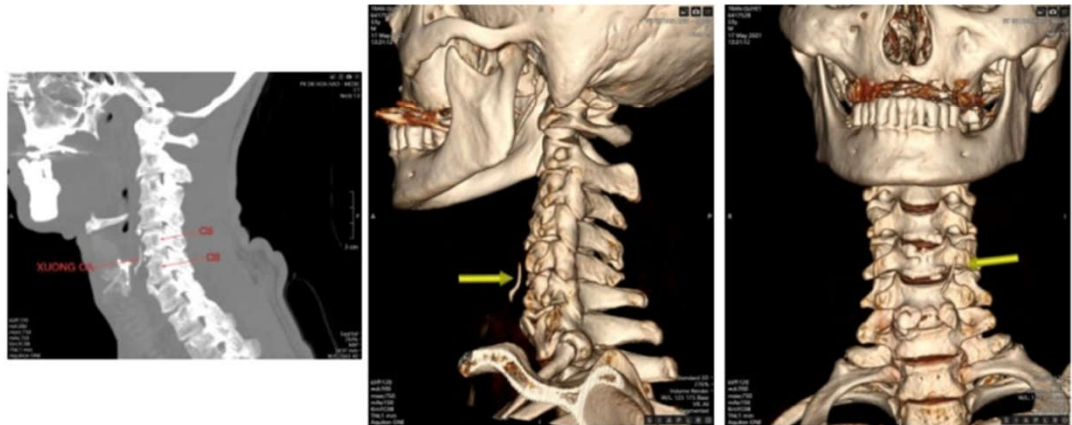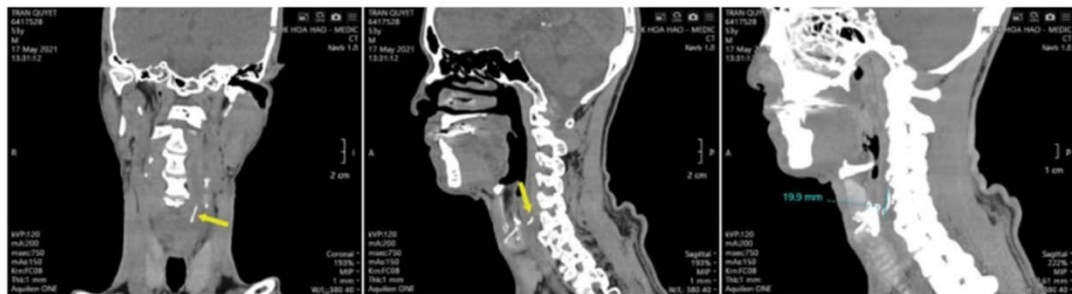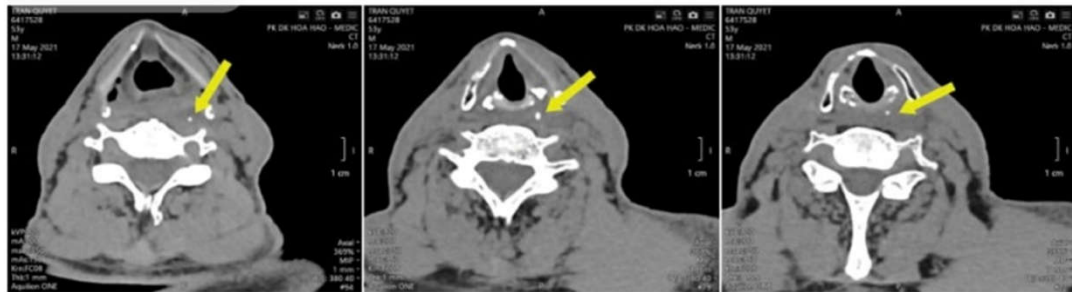.....
.....
.....

ĐD. TAI MŨI HỌNG

Ngày 17 tháng 05 năm 2021 - 13:21

Bác sĩ





TRAN QUYET
6417528
53y
M
17 May 2021
13:31:12

PK DK HOA HAO - MED

Neck 1

A

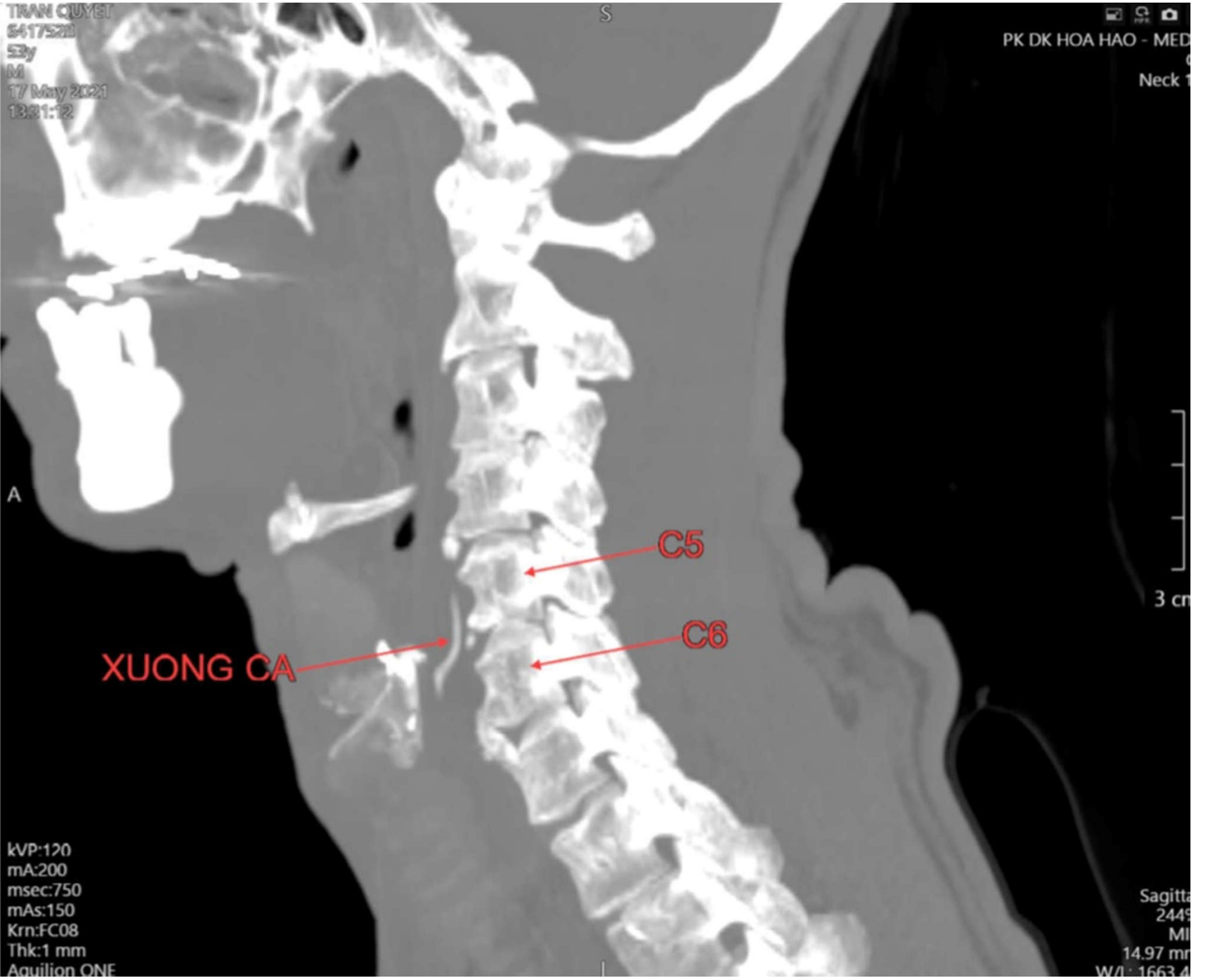
S

XUONG CA
C5
C6

3 cm

kVP:120
mA:200
msec:750
mAs:150
Krn:FC08
Thk:1 mm
Aquilion ONE

Sagitta
2449
MI
14.97 mm
W/L: 1663.4





CÔNG TY TNHH Y TẾ HÒA HẢO - PHÒNG KHÁM ĐA KHOA
(Tên cũ: TRUNG TÂM CHẨN ĐOÁN Y KHOA - MEDIC)
254 Hòa Hảo, P.4, Q.10, TP. Hồ Chí Minh
ĐT: 028.39270284 - 028.39272136, Mail: hoahao254@medic.com.vn

Đăng ký khám trực tuyến :
<http://medichh.nthsoft.vn>
Hoặc app: Medic Hoa Hao



QRCode kết quả



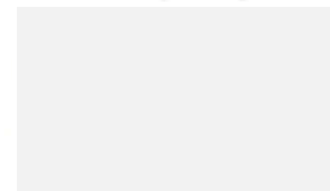
MEDIC CT SCAN REPORT



6417528

STT : 210517125 Ngày ĐK : 17/05/2021 13:28
Bệnh nhân : Tuổi : 53 Nam
Địa chỉ :
Bác sĩ chỉ định :
Bệnh viện : MEDIC Khoa : PK
LÝ DO KHÁM : **nuốt đau hạ họng T / mắc xương cá ngày thứ 2 ?!**
Máy : MSCT 640_2
Vùng : **CT VÙNG HẦU HỌNG** **Không tiêm tương phản**
Kết quả : Khảo sát hạ hầu thanh quản với kỹ thuật MSHCT không tiêm thuốc cản quang tĩnh mạch.
KẾT QUẢ:
Thương tổn tăng đậm độ mảnh hai đầu nhọn như xương cá, dài khoảng 19 mm choán chỗ hạ hầu thanh quản trái với đầu trên ngang xoang lê trái ghim xuống mô mềm sau thanh quản và trước thân s ống C5, C6 bên trái kèm phù nề tụ dịch xung quanh
Đáy lưỡi bình thường.
Thung lũng trống.
Trên thanh môn: sụn nắp, nếp phễu- nắp, sụn phễu, băng thanh thất bình thường. Khoang mở trước nắp bình thường.
Thanh môn: Hai dây thanh bình thường. Mép trước trống.
Hạ thanh môn phải: bình thường.
Xoang lê hai bên trống.
Không dài mỏm trâm chũm hai bên.
*** KẾT LUẬN:
DỊ VẬT MẢNH XƯƠNG CÁ DÀI KHOẢNG 19 MM VÙNG HẠ HẦU THANH QUẢN MÔ MỀM SAU THANH QUẢN VÀ TRƯỚC THÂN SỐNG C5, C6 GÂY VIÊM MÔ MỀM XUNG QUANH.

Tp. Hồ Chí Minh, ngày 17/05/2021 15:13
(Bác sĩ đã ký)





CÔNG TY TNHH Y TẾ HÒA HẢO - PHÒNG KHÁM ĐA KHOA
(Tên cũ: TRUNG TÂM CHẨN ĐOÁN Y KHOA - MEDIC)
254 Hòa Hào, P.4, Q.10, TP. Hồ Chí Minh
ĐT: 028.39270284 - 028.39272136, Mail: hoahao254@medic.com.vn

Đăng ký khám trực tuyến:
<http://medichh.nthsoft.vn>
Hoặc app: Medic Hoa Hao



QRCode kết quả



BỆNH ÁN

KHOA TAI MŨI HỌNG - PHÒNG: 1



6417528

Họ tên: [REDACTED]

Năm sinh: 1968 - Nam

Địa chỉ: [REDACTED]

Nghề nghiệp: Nông

Số thẻ BHYT:

Huyết áp: 122/83 Mạch: 108 Cao: 162 cm; Nặng: 44 kg; Nhiệt độ: 37°C

Lý do đi khám: nuốt đau hạ họng T / mắc xương cá ngày thứ 2 ?!

Lâm sàng: 1g15 sau soi hầu họng, tq, dd không thấy dị vật bn vẫn nuốt đau nhiều cổ t ngang thanh quản

CHỈ ĐỊNH:

- CẬN LÂM SÀNG:

+ CT Vùng Hầu Họng: DỊ VẬT MẢNH XƯƠNG CÁ DÀI KHOẢNG 19 MM VÙNG HẠ HẦU THANH QUẢN MÔ MỀM SAU THANH QUẢN VÀ TRƯỚC THÂN SỐNG C5, C6 GÂY VIÊM MÔ MỀM XUNG QUANH.

- CẬN LÂM SÀNG:

- + SA vùng cổ(chú ý bên T): NHÂN GIÁP NHỎ THÙY PHẢI (ACR TIRADS-2).
- + NS vòm hầu - Thanh quản: Tỵ hầu - khẩu hầu - thanh quản bình thường qua ống soi mềm.
- + Khám CK Tai Mũi Họng: HÓC XƯƠNG CÁ HẠ HỌNG NGÀY 2

Chẩn đoán: HÓC XƯƠNG CÁ HẠ HỌNG NGÀY 2

HƯỚNG ĐIỀU TRỊ:

- + Đã chuyển viện đến: BV TAI MŨI HỌNG lúc 15:30 ngày 17/05/2021

LỜI DẶN BS

Tp.HCM, ngày 17/05/2021 - 15:30
Bác sĩ điều trị

* PKĐK Hoà Hào không có phòng khám bên ngoài, vui lòng vào trong đăng ký khám.

* Tái khám xin mang theo đơn thuốc này, phim và đầy đủ hồ sơ cũ.

[Redacted]



Mã y tế: 701425.21066585
Số BHYT: GD46060210660726001
Số bệnh án:
Số phiếu: 21.0202.032284
Số Tiếp nhận: TN.2105.0015490

Khoa Cấp Cứu
Đối tượng: BHYT 80%




PHIẾU CHỈ ĐỊNH

Họ tên: [Redacted] Tuổi: 53 Tuổi Nam: Nữ:

Địa chỉ: Kp7, Thị trấn Võ Xu, Huyện Đức Linh, Tỉnh Bình Thuận

Chẩn đoán: THEO DÕI HÓC XƯƠNG CÁ N2

STT	Nội dung	Nơi thực hiện
9	Chụp Xquang ngực thẳng	Phòng X-Quang

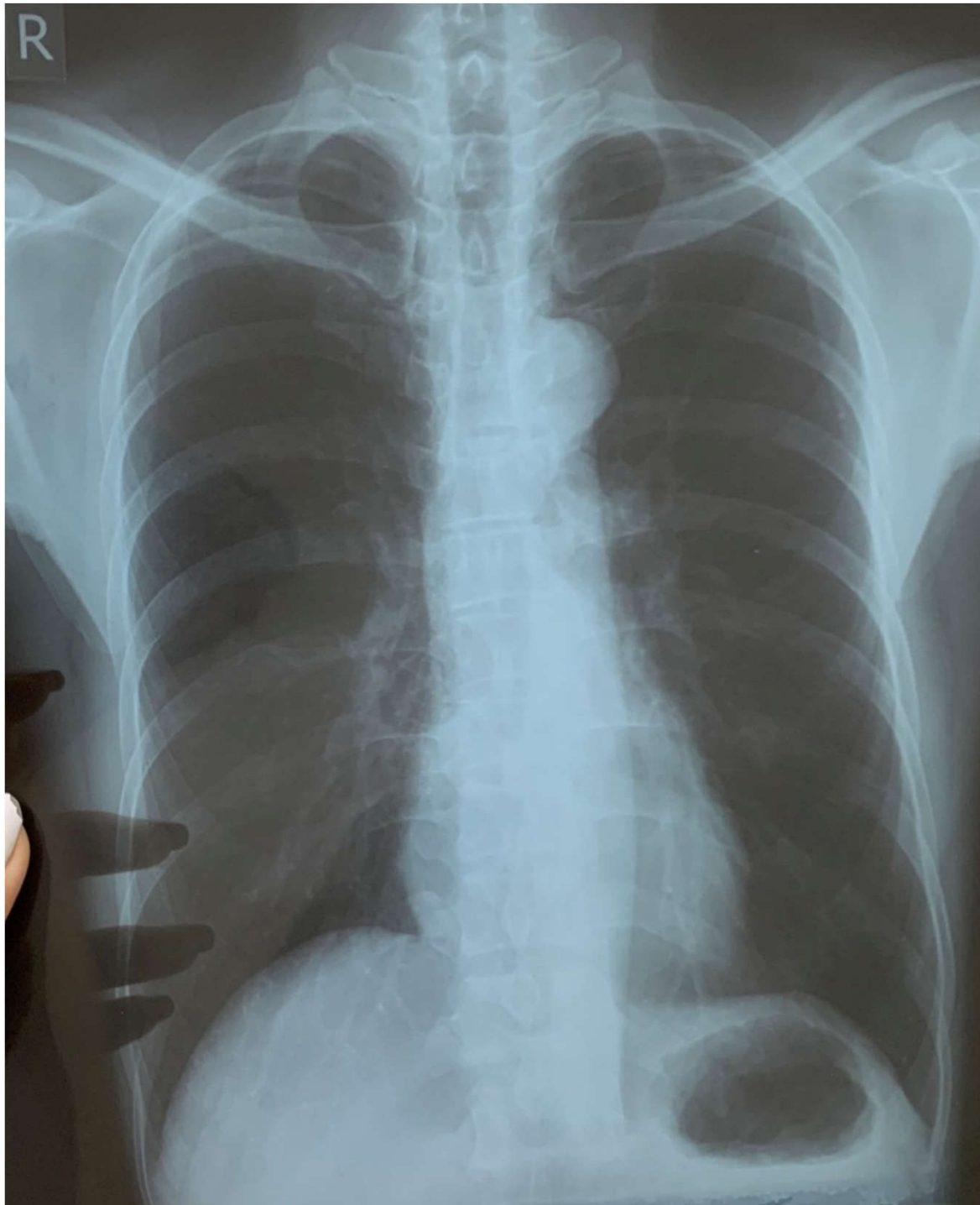


Ngày 17 tháng 05 năm 2021

[Redacted]

Bệnh nhân chú ý trình tự theo các bước sau: _____ năm _____

1. Đóng tiền tại quầy thu phí.
2. Đến phòng chụp X-Quang (Phòng 01 - 02) tầng trệt khu A, nộp phiếu chỉ định, chờ đến lượt để chụp, lấy kết quả.
3. Bệnh nhân làm các chỉ định khác nếu có chỉ định của Bác sĩ.
4. Bệnh nhân trở lại bàn khám ban đầu để được Bác sĩ hướng dẫn điều trị.



- Bv đã soi lần 1 không thấy dị vật
- Chụp msct hầu họng vẫn còn dị vật
- Tiến hành soi lần 2 vẫn không tìm thấy dị vật
- Tạm thời cho xuất viện theo dõi sau khi giải thích và hướng dẫn kỹ

GIẤY CHUYỂN VIỆN		GIẤY RA VIỆN	
- Họ tên người bệnh	<input type="text"/>	Tuổi: 53 Tuổi	Nam/Nữ: Nam
- Dân tộc: Kinh		Nghề nghiệp: Khác	
- Mã số BHXH/Thẻ BHYT số:	GD460602106607260015		
- Địa chỉ: Kp7, Thị trấn Võ Xu, Huyện Đức Linh, Tỉnh Bình Thuận			
- Vào viện lúc: 16 giờ 0 phút ngày 17 tháng 05 năm 2021			
- Ra viện lúc: 8 giờ 0 phút ngày 22 tháng 05 năm 2021			
- Chẩn đoán: Dị vật (xương cá) #22mm nằm khoang sau hầu, trước thân sống C6			
- Phương pháp điều trị: Nội soi thực quản ống cứng kiểm tra dị vật			
- Ghi chú: Uống thuốc theo toa. Hết thuốc tái khám tại phòng khám. Nghi thêm 3 ngày: từ ngày 23/05/2021 đến hết ngày 25/05/2021. Xin giấy chuyển tuyến BHYT mới khi tái khám.			

Kết luận

- Mùa dịch bn thường trì hoãn đến viện
- Nguy cơ absces vẫn còn
- Nên soi và xq cổ nghêng thường quy cho bn nghi ngờ hóc xương
- Sử dụng mọi khả năng để xác định dị vật



Cảm ơn quý vị !

HÓC XƯƠNG CÁ phải làm sao?

Nên làm & Không nên làm

Nhổ ngay thức ăn trong miệng ra ngoài ✓



- Ngay lập tức ngưng nuốt, nhổ hết thức ăn ra ngoài khi có cảm giác mắc xương.
- Xương vừa mới hóc vào họng, nhổ ra ngay có khả năng xương tự rơi ra ngoài

KHÔNG RĂNG NUỐT

- Cố nuốt cơm/chuối không làm xương trôi xuống mà có thể làm xương đâm vào sâu hơn trong họng, gây khó khăn cho bác sĩ khi lấy xương

CƠM CHUỐI

Súc họng bằng nước sạch ✓



- Súc họng (khò họng) bằng nước sạch thật nhẹ nhàng 4-5 lần
- Động tác này có thể giúp xương rơi ra ngoài

KHÔNG CỐ KHẮC NHỔ HOẶC DÙNG TAY MẮC HỌNG

- Khắc nhổ mạnh hoặc dùng tay mắc họng có thể làm sưng nề vùng họng, làm chảy máu, đau rát họng, thậm chí có thể gây khó thở



Tim đến bác sĩ Tai Mũi Họng ✓



- Nếu vẫn còn khó chịu, bạn hãy tìm ngay đến bác sĩ TMH để được lấy xương
- Nếu xương ở vị trí thấp phía dưới, bác sĩ TMH sẽ nội soi để gắp xương cho bạn

KHÔNG CỐ CHỊU ĐỢNG

- Khi mới hóc xương, bác sĩ có thể lấy ra dễ dàng
- Lâu ngày xương có thể làm viêm, áp xe vùng họng
- Đôi khi xương có thể đâm thủng xuyên qua thực quản, gây nhiều biến chứng khác



Bệnh viện Tai Mũi Họng TPHCM
153 - 155 - 157 Trần Quốc Thảo, Phường 9, Quận 3, TPHCM
<http://taimuiphongtphcm.vn>

