Case report: Struma Ovarii

Bs Phan Thanh Hải-Bs Nguyễn Thiện Hùng
Bs Jasmine Thanh Xuân- Bs Lê Thanh Liêm
Medic 5- 18.11.2021

→ Lịch sử MRI Medic
vào T2 (13/12) 8 AM

PID: Trần thị Bích Ngọc 32 Y
WFU/ĐT. 0909858850

Ls: L/O vaccy Tumor → Thể Tích Tốt
Stenosis ovarii

→ MRI Chậu ở gấp

Ref: Vào phòng MRI ở nam Nữ
DDAng 0908668836 Y/C DKCS 0903840236

Mời Hội chẩn SA tại chỗ
→ (ECG) [MR]

Bs SA (Xuân) - Tuyết

Bệnh án

- 32F, lập gia đình 2 năm, chưa có con
- BN khai cách nay 4 năm phát hiện u BT T #5cm, khám và theo dõi tại BV Từ Dũ và BV FV.
- Cách 3 năm có cường giáp, điều trị vài tháng thì khỏi.
- Cách nay 1 tuần, BN thấy sờ cộm vùng bụng-chậu T, không đau. BN thấy mệt, hồi hộp, tim đập nhanh, sụt 4-5 kg, khó ngủ → khám tại BV FV.
- Tại BV FV: BN được XN máu CN tuyến giáp, SA bụng, SA giáp, Xạ hình giáp với 99mTc, Xạ hình toàn thân Iode- 131

SA giáp (BV FV: Ti-rads 1)

THYROID ULTRASOUND REPORT – KẾT QUẢ SIÊU ÂM TUYẾN GIÁP

Indication: Right isthmic nodule.
Technique: Linear probe, 9-15 MHz. Ultrasound with 2D, Doppler ultrasound and Elastography.

Findings:
No focal lesion in the both lobes.
Presence of a focal lesion in the right isthmus: 2x2x3 mm.
1. **Composition** (Choose 1): **0 points.**
   a. **Cystic or almost completely cystic: 0 points**; b. Spongiform: 0 points;
   c. Mixed cystic and solid: 1 point; d. Solid or almost completely solid: 2 points
2. **Echogenicity** (Choose 1): **0 points.**
   a. **Anechoic: 0 points;** b. Hyperechoic or isoechoic: 1 point.
   c. Hypoechoic: 2 points; d. Very hypoechoic: 3 points.
3. **Shape** (Choose 1): **0 points.**
   a. **Wider-than-tall: 0 points;** b. Taller-than-wide: 3 points.
4. **Margin** (Choose 1):**0 points.**
   a. **Smooth: 0 points**; b. Ill-defined: 0 points;
   c. Lobulated or irregular: 2 points; d. Extra-thyroidal extension: 3 points.
5. **Echogenic Foci** (Choose All That Apply):**0 points.**
   a. **None or large comet-tail artifacts: 0 points**; b. Macrocalcifications: 1 point;
   c. Peripheral (rim) calcifications: 2 points; d. Punctate echogenic foci: 3 points.
6. **Cervical lymph nodes:** Presence of some and bilateral cervical normal lymph nodes.

Total Points (tổng số điểm):0 points (điểm).
ACR TI-RADS Score (Phân loại ACR TIRADS):TR 1 for right isthmus.
Recommendations (khuyến cáo): Follow up by ultrasound 12 months later (theo dõi bằng siêu âm 12 tháng sau).
Note:

Originally Reported By: Dr. Nguyen Quang Trong
Originally Verified By: Dr. Nguyen Quang Trong
Prelim Report Submitted by:

Originally Created Time:09 Nov 2021 11:12
Originally Verified Time:09 Nov 2021 11:13
Prelim Reported Time:

FV HOSPITAL 06 Nguyen L Tel: (84 28)

Page 1 / 2

KQ XN đã làm:
bHCG (-), fT3, fT4: tăng, TSH giảm

Serology

Non Panel Items

Test Name	Result	Units	Flag	Normal Range	Collection Time
bHCG: Quantitative Maternity (Blood)	<0.5	mIU/mL	N	0.00 - 5.00	09 Nov 2021 2:17 PM

hCG level of < 5mIU/ml is considered negative for pregnancy. In a normal pregnancy, hCG is usually approximately 50 mIU/mL (IU/L) in the week after conception and the quantity increases by double every 1.5 - 3 days for the first six weeks. hCG quantities fall to lower levels at the end of the first trimester for the remainder of the pregnancy. After delivery, hCG returns to < 5 mIU/mL (IU/L) and is usually undetectable several days after giving birth. Unusually low or rapidly declining levels may indicate an abnormal condition such as an ectopic pregnancy or impending spontaneous abortion.

Clinical Laboratory Report

Biochemistry

Non Panel Items

Test Name	Result	Units	Flag	Normal Range	Collection Time
FBS - Fasting Blood Sugar (Glucose)*	**1.08**	g/L	H	0.74 - 1.06	09 Nov 2021 8:20 AM

Thyroid Profile

Test Name	Result	Units	Flag	Normal Range	Collection Time
fT4 - Free Thyroxine	**21.6**	pmol/L	H	7.9 - 14.4	09 Nov 2021 8:20 AM
Reference Ranges for Pregnant Women: 1st Trimester: 6.67 - 13.86 pmol/L; 2nd Trimester: 5.79 - 12.70 pmol/L; 3rd Trimester: 6.11 - 12.20 pmol/L;					
fT3 -Free Triiodothyronine	**11.74**	pmol/L	H	3.80 - 6.00	09 Nov 2021 8:20 AM
TSH - Thyroid Stimulating Hormone*	**0.05**	mU/L	L	0.340 - 5.600	09 Nov 2021 8:20 AM

Xạ hình tuyến giáp- độ tập trung 99mTc.
hình ảnh TG hoạt động bình thường

BỆNH VIỆN FV

Niềm tin vào Y đức

Nuclear Medicine Scan Report

Name:	[redacted]		
HN:			
Birth Date:	20 Oct 1989	Sex:	
Visit Type:	OPD-Nuclear Medicine	Report no:	
Visit Date:	09 Nov 2021 8:16		

Accession: FVH2194139301

Study: Thyroid scan 99mTc (with uptake)
Xạ hình tuyến giáp 99mTc (và độ tập trung)

Acquisition Ti

Doctor: Dr. Nguyen Van Te

Creation Time

THYROID UPTAKE SCAN 99mTc
XẠ HÌNH TUYẾN GIÁP-ĐỘ TẬP TRUNG 99mTc

Clinical notes
Hyperthyroidism
TSH 0.05 (N 0.3-5.6 mU/L), FT4: 21.6 (N 7.9-14.4 pmol/L), FT3 11.7
For diagnosis.

Technique
IV injection at right hand with 99mTc (Unitech) dose 5 mCi.
After 20 min, anterior acquisition with LEHR collimator and thyroid uptake, plus 3 views (ANT, F
Pinhole collimator.

Findings
Thyroid is in normal place, homogeneous uptake, the left lobe is small.
Normal uptake at 20 minutes: 1.2% (normal: 1-3%)

Conclusion/ *Kết luận*
Aspect of a normal functioning thyroid with small left lobe.
Hình ảnh tuyến giáp hoạt động bình thường với thùy trái nhỏ.

FV HOSPITAL FAR EAST MEDICAL VIETN
06 Nguyen Luong Bang, Dist.7, HCM City.
Tel: (84 28) 5411 3333 - Fax: (84 28) 54

Originally Reported By: Dr. Nguyen Van Te
Originally Verified By: Dr. Nguyen Van Te
Prelim Report Submitted by:

Originally Created Time:09 Nov 2021 17:10
Originally Verified Time:09 Nov 2021 17:11
Prelim Reported Time:

Page 1 / 1

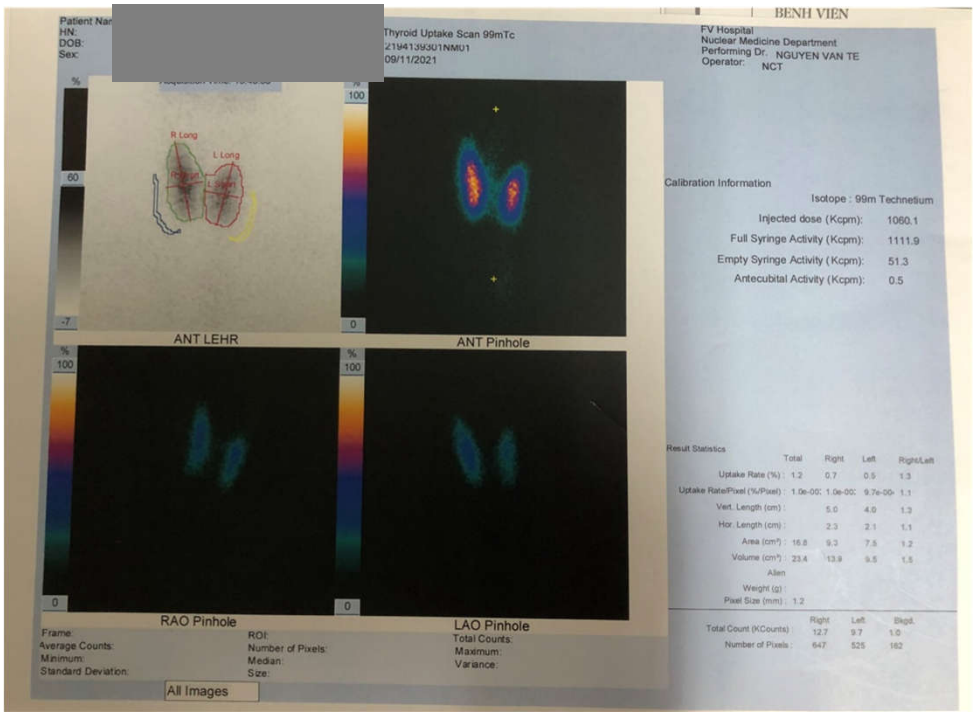

Xạ hình toàn thân bằng I- 131:
Khối u BT Trái nghĩ Struma Ovarii

BỆNH VIỆN FV

Niềm tin vào Y đức

Nuclear Medicine Scan Report

Name:	Ms. Tran D
	Ms. Trần D
HN:	800577029
Birth Date:	20 Oct 198
Visit Type:	OPD-Nucle
Visit Date:	09 Nov 202

Accession: FVH2194190001

Study: Whole body 131-I scan
Xạ hình toàn thân bằng

Doctor: Dr. Nguyen Van Te

WHOLE BODY SCAN 131-I/*XẠ HÌNH TOÀN THÂN I-1*

Clinical notes:
Hyperthyroidism with normal thyroid uptake (1.2%) on 99m
Left ovarian tumor suspicious for struma ovarii.

Technique
Patient on fasting, 131-I PO administration of dose 2 mCi
Whole body scan (Ant/ Post, V: 10cm/min) acquisition realis
camera, HE collimators. The patient is in supine position.

Findings
Neck: Thyroid uptake
Pelvis: at 6h and 24h after administration of tracer, a large tu
uptake d# 6.3 X 7.6 cm is seen in the pelvis corresponding wi
No abnormal uptake is seen elsewhere.
(Note:Tracer accumulation seen in gastrointestinal tract is co

Conclusion/*Kết luận*
Left ovarian tumor is likely struma ovarii in nature.
Khối u buồng trứng trái nghĩ bản chất là struma ovarii.

Dr. Nguyễn Văn Tế
Head of Nuclear Medicine
Trưởng Khoa Y Học Hạt Nhân

Originally Reported By: Dr. Nguyen Van Te
Originally Verified By: Dr. Nguyen Van Te
Prelim Report Submitted by:

Originally Created Time:1
Originally Verified Time:1
Prelim Reported Time:

Page 1 / 1

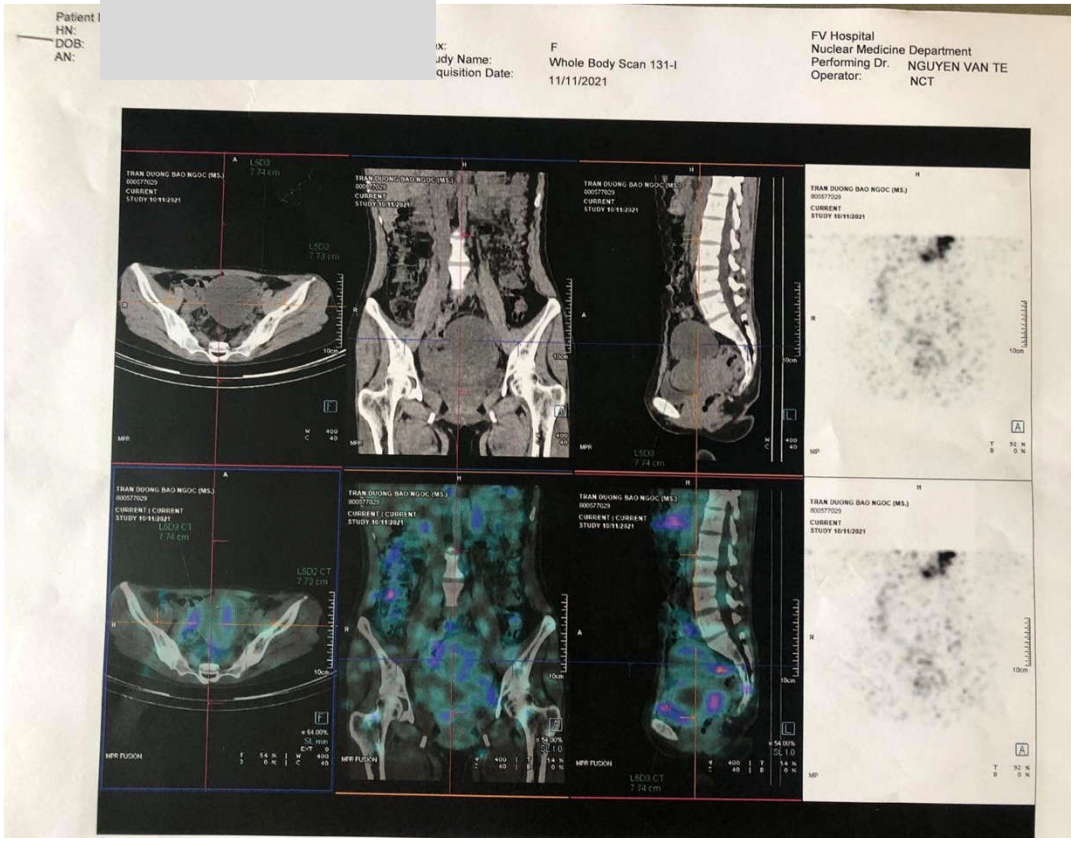

ECG

CÔNG TY TNHH Y TẾ HÒA HẢO - PHÒNG KHÁM ĐA KHOA
(Tên cũ: TRUNG TÂM CHẨN ĐOÁN Y KHOA - MEDIC)
254 Hòa Hảo, P.4, Q.10, TP. Hồ Chí Minh
ĐT: 028.39270284 - 028.39272136, Mail: hoahao254@medic.com.vn

Đăng ký khám trực tuyến :
http://medichh.nthsoft.vn
Hoặc app: Medic Hoa Hao

QRCode kết quả

ĐIỆN TÂM ĐỒ - ĐIỆN TOÁN
(DIGITAL ELECTRO CARDIOGRAPHY)

ID : **5419763** **STT** : **103**

Bệnh nhân

Địa chỉ

Bác sĩ chỉ định :

Ngày ĐK : 13/11/2021 08:20

Lâm sàng :

PHÂN TÍCH ECG (ANALYSIS) :

aQRS: **75** Rhythm: **XOANG** Rate: **80** Interval : PR: **0.14** QRS: **0.08** QT: **0.36**

PWave	: Ext. Leads	**BT**
	: Pre. Leads	**BT**
QRS Complex	: Ext. Leads	**BT**
	: Pre. Leads	**QS/V1**
ST Segments	: Ext. Leads	**BT**
	: Pre. Leads	**BT**
TWave	: Ext. Leads	**T (-), DẸT /D3AVF**
	: Pre. Leads	**T BIÊN ĐỘ THẤP /V5V6**
UWave	: Ext. Leads	**BT**
	: Pre. Leads	**BT**

KẾT LUẬN : **GHI NHẬN SÓNG T (-) ,DẸT /D3AVF**

Tp. Hồ Chí Minh, ngày 13/11/2021 08:34
(Bác sĩ đã ký)

BS. Nguyễn Thị Bạch Tuyết

CTY TNHH Y TE HOA HAO - PHONG KHAM DA KHOA - MEDIC

ECG

Name : TRAN DUONG BAO NGOC Female Age : 32Y Clinic No. : Section :
SN : 0001583 Case No. : Bed No. : Date : 11/13/2021 8:5:59

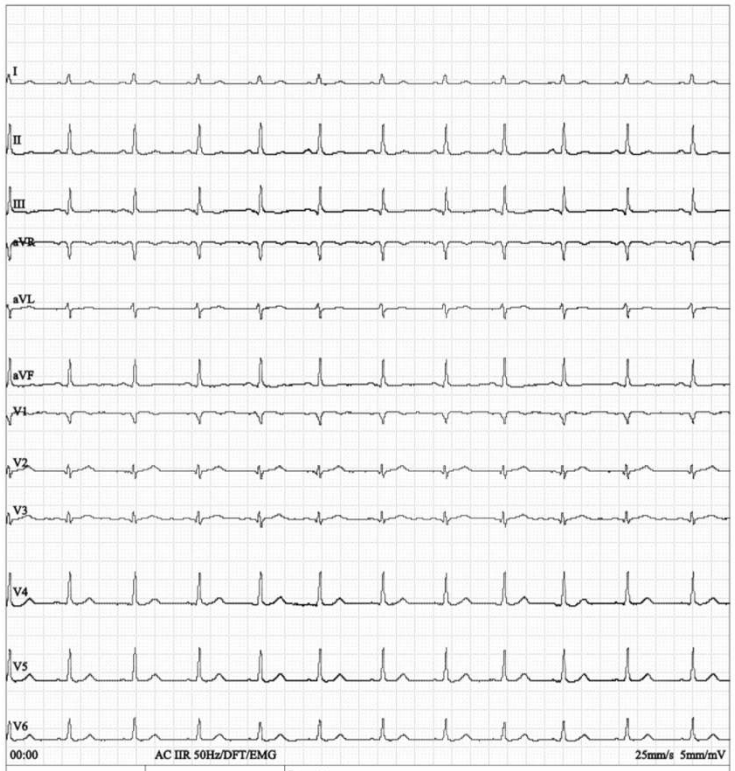

00:00 AC IIR 50Hz/DFT/EMG 25mm/s 5mm/mV

Frequency:	1000Hz	PR Interval:	--	Prompt:
Sample Time:	54s	QT Interval:	--	
HR:	--	QTc Interval:	--	
P Interval:	--	P Axis:	--	
QRS Interval:	--	QRS Axis:	--	
T Interval:	--	T Axis:	--	Physician Signature:

Page1

SA tại phòng CC Medic (13.11.2021)

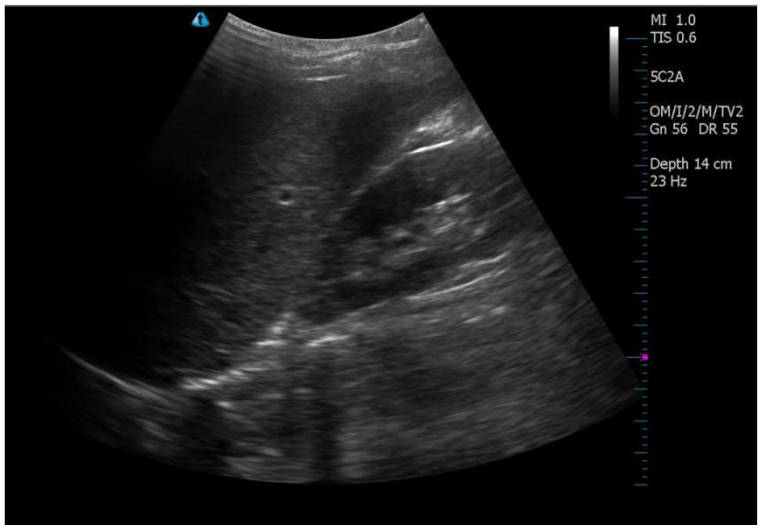

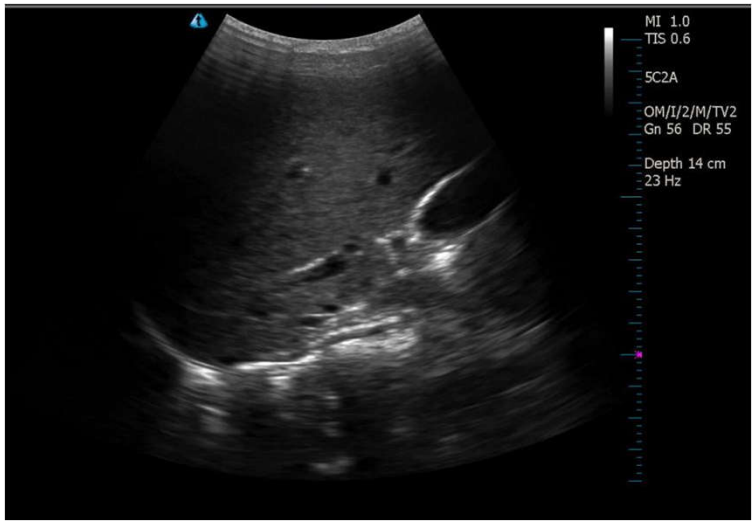

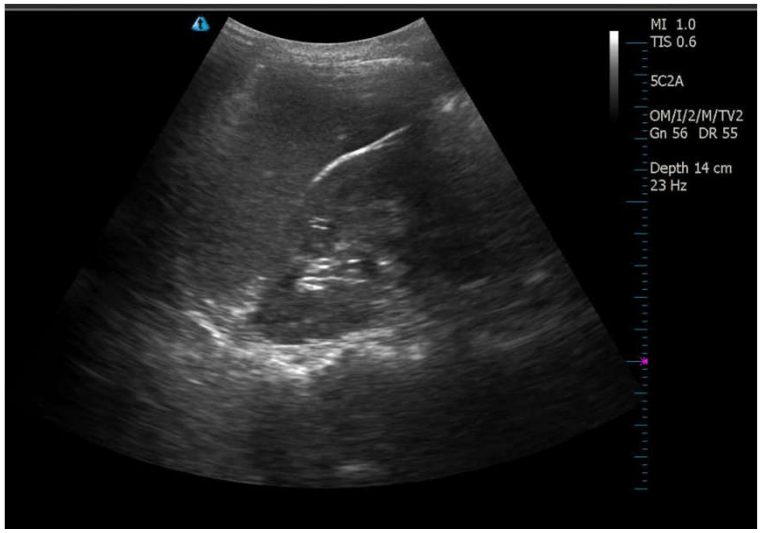

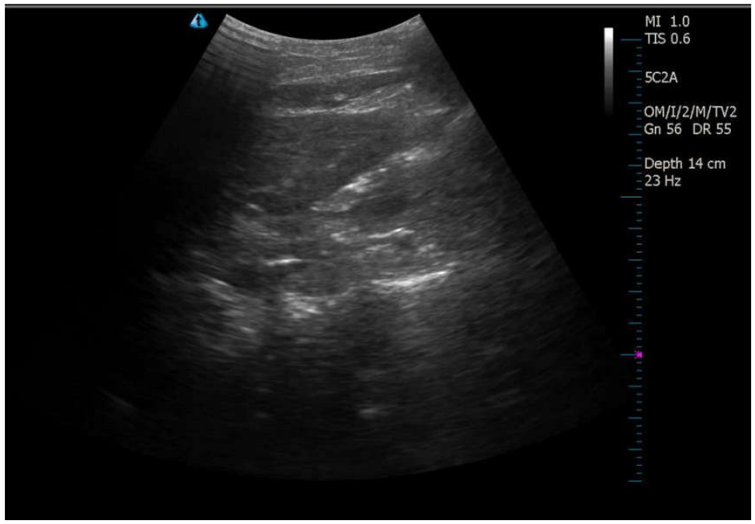

SA Vùng chậu

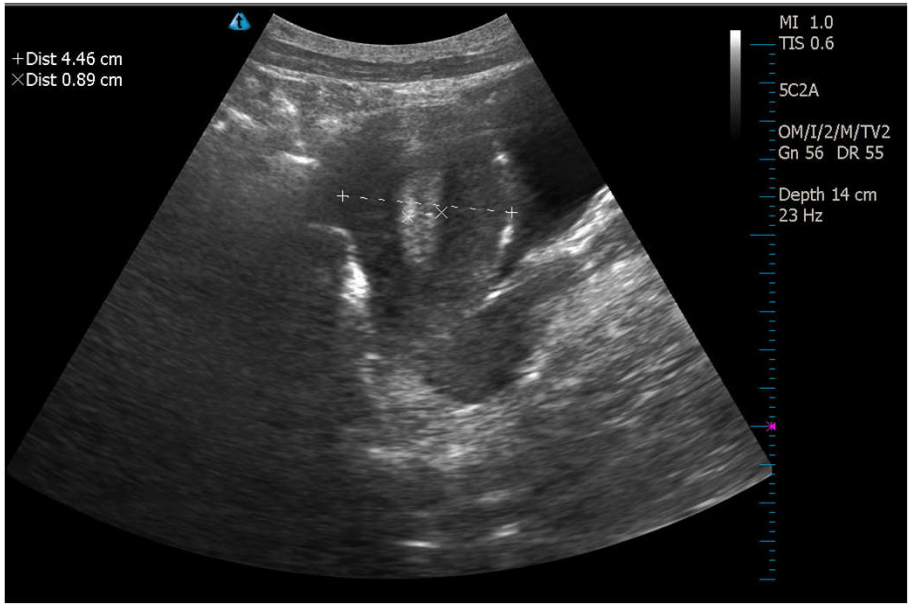

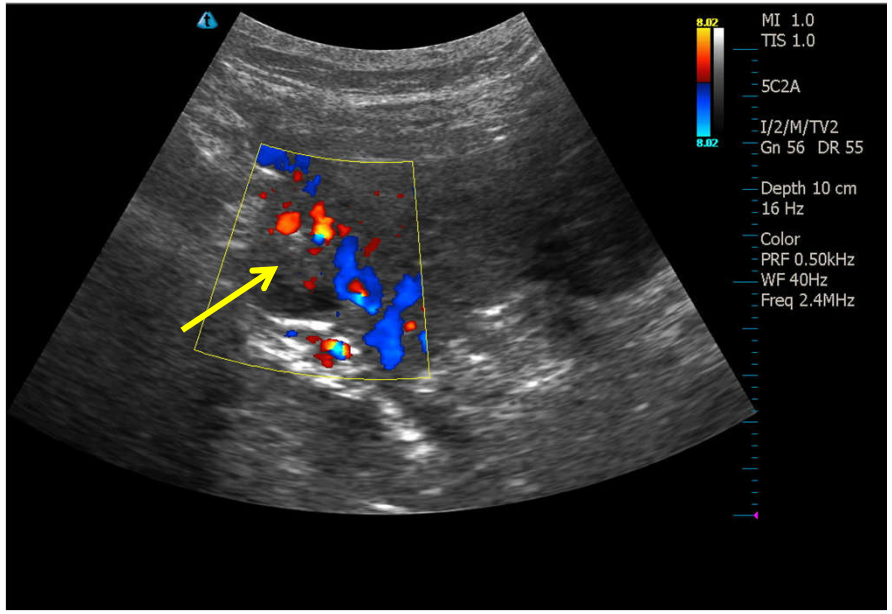

TC: ngã trước, dap= 45mm, nội mạc 10mm

Buồng trứng P: hình dạng, kích thước bình thường.

SA Vùng chậu

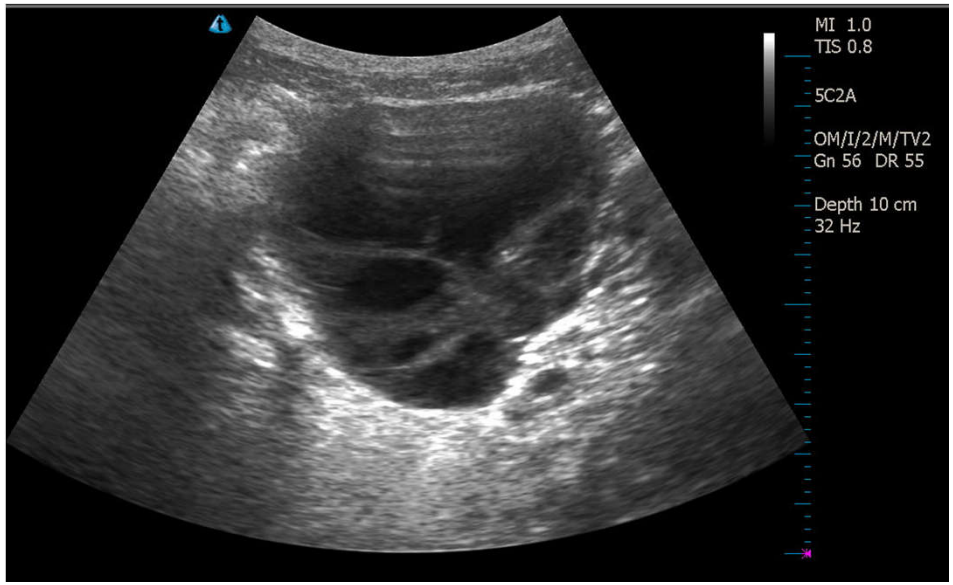

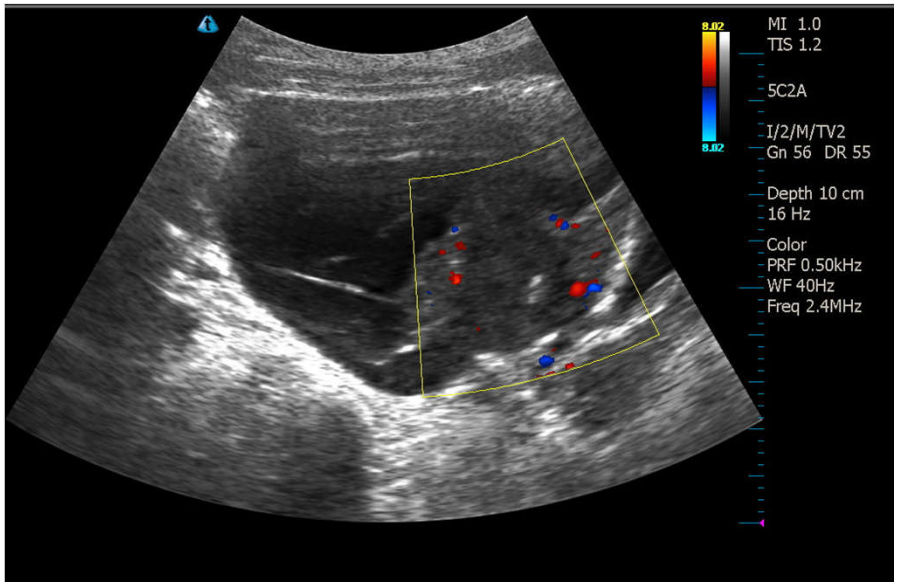

* **Buồng trứng T**: echo hỗn hợp, gồm phần dịch nhiều vách ngăn # 3mm, không mạch máu ở vách ngăn và phần đặc echo kém có mạch máu nuôi, d # 60*80*65mm (ngang * dọc* cao), lấm tấm có vài nốt echo dày nghi vôi hóa.

Không dịch tự do ổ bụng

Video

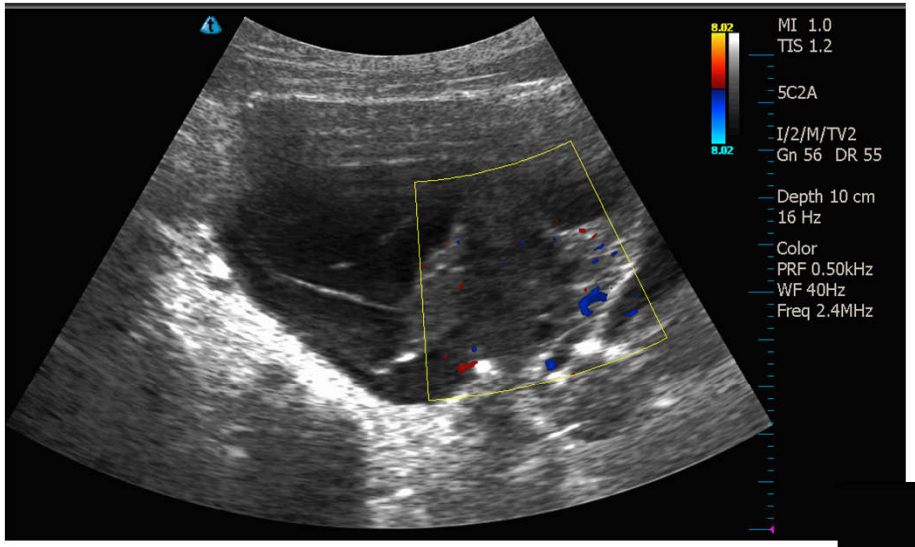
8.02
8.02
MI 1.0
TIS 1.2
5C2A
I/2/M/TV2
Gn 56 DR 55
Depth 10 cm
16 Hz
Color
PRF 0.50kHz
WF 40Hz
Freq 2.4MHz

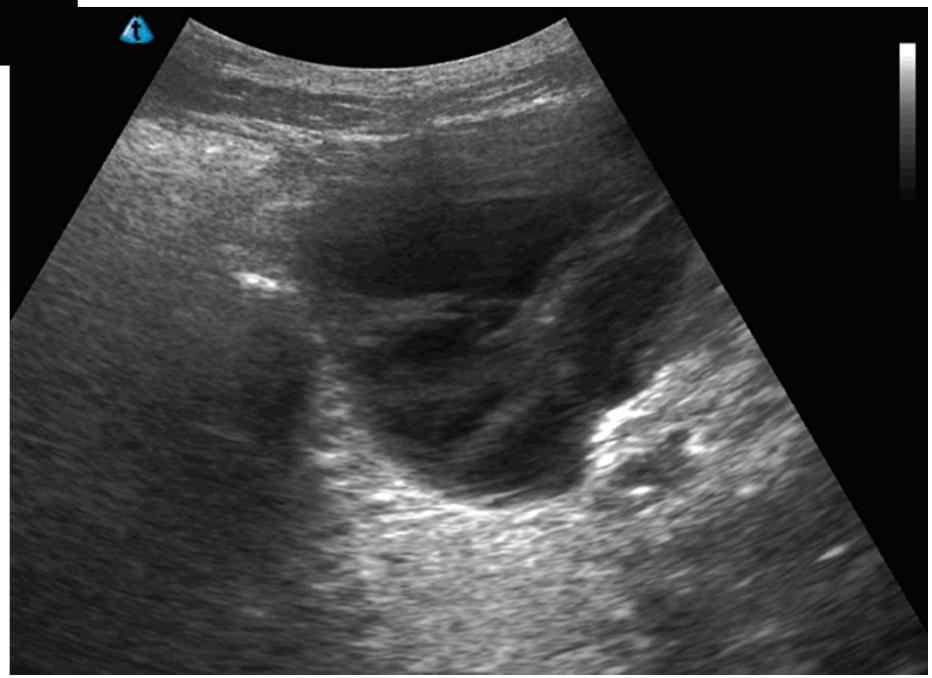

Mạch máu trong phần đặc khối u, RI# 0.55

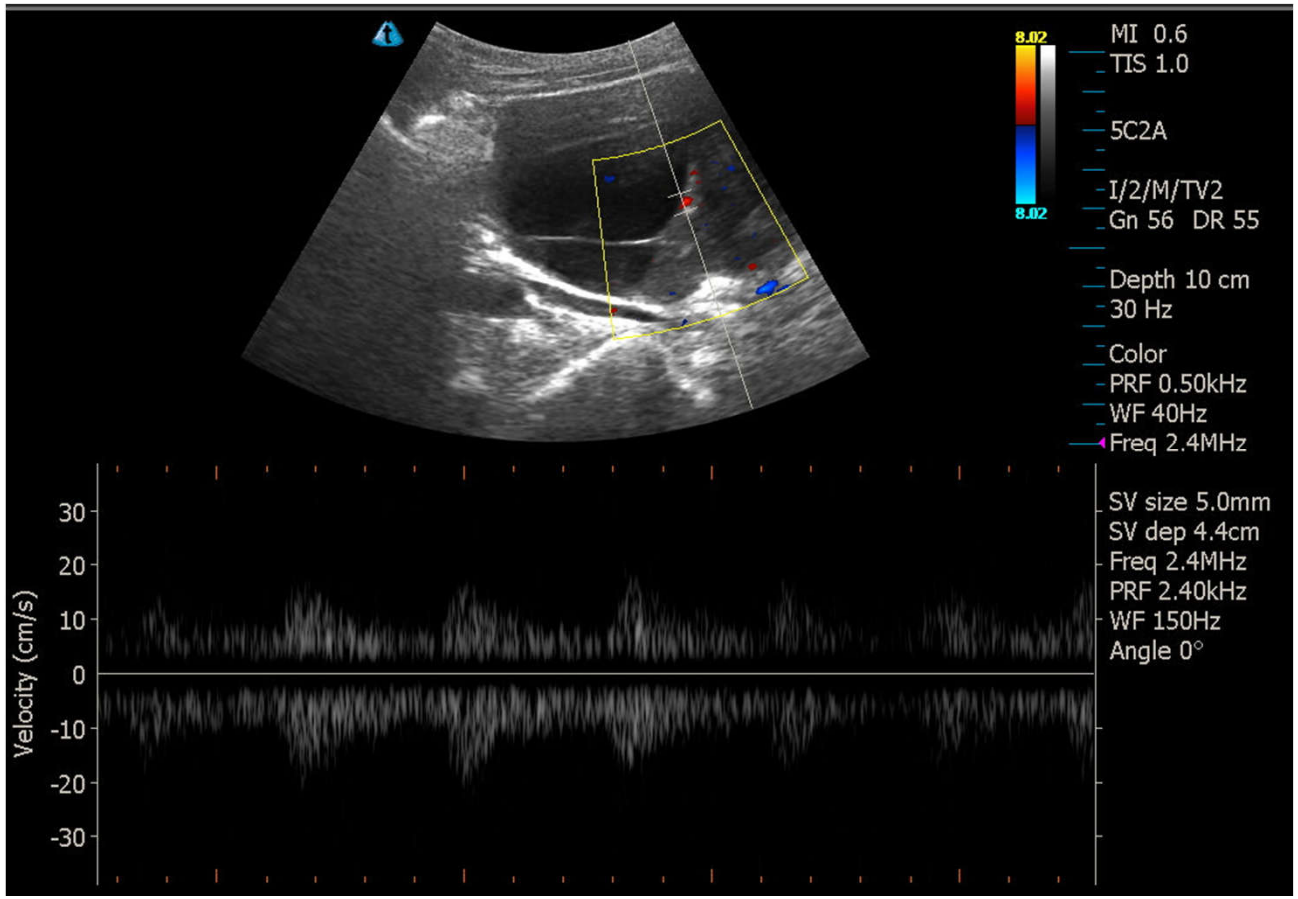

SA Tuyến giáp: hai thùy không nhân giáp, độ hồi âm bình thường. Thùy P> Thùy T

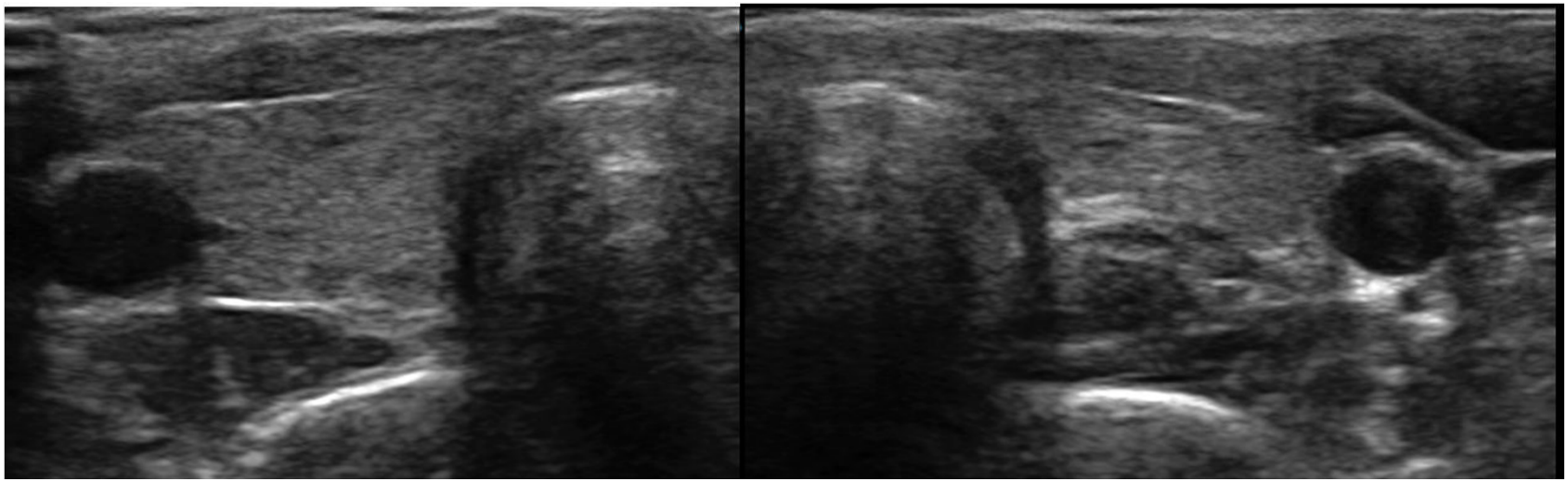

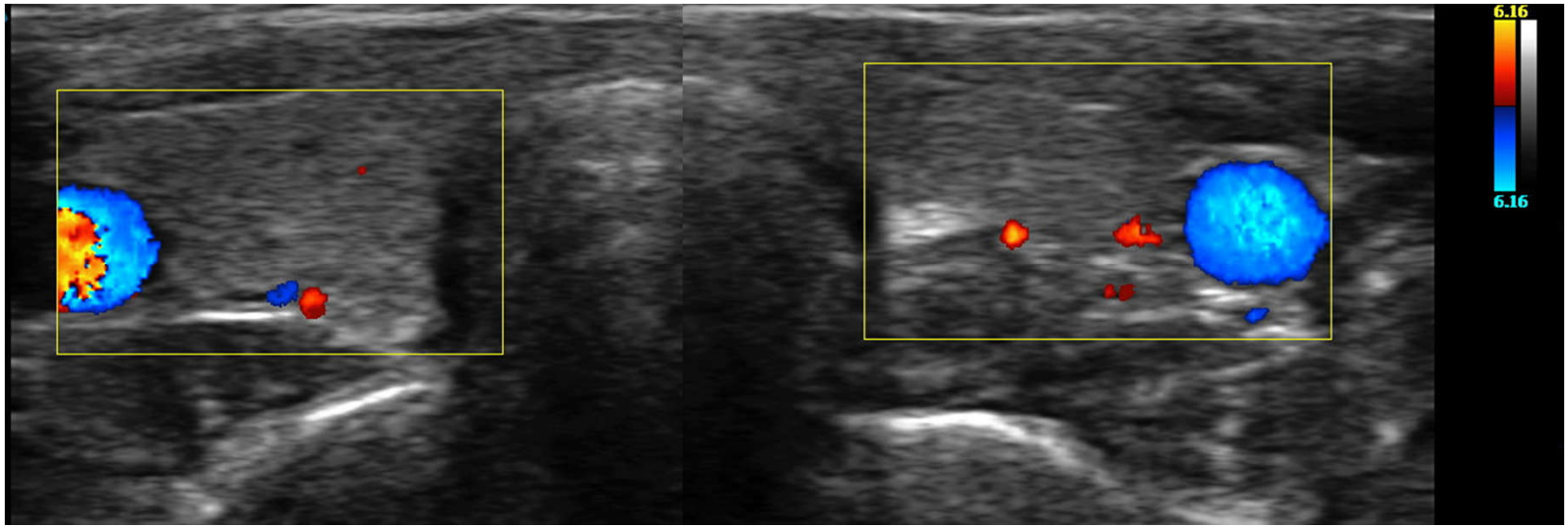

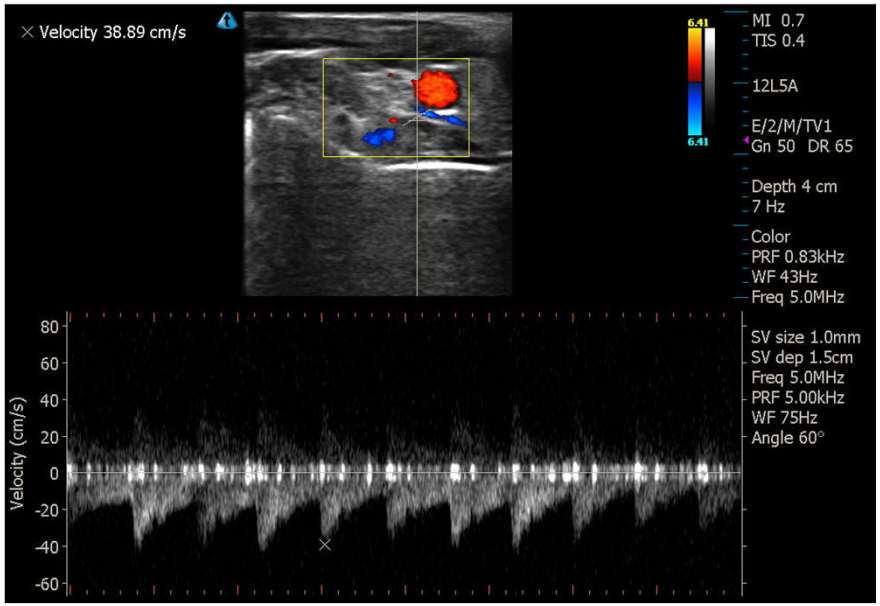

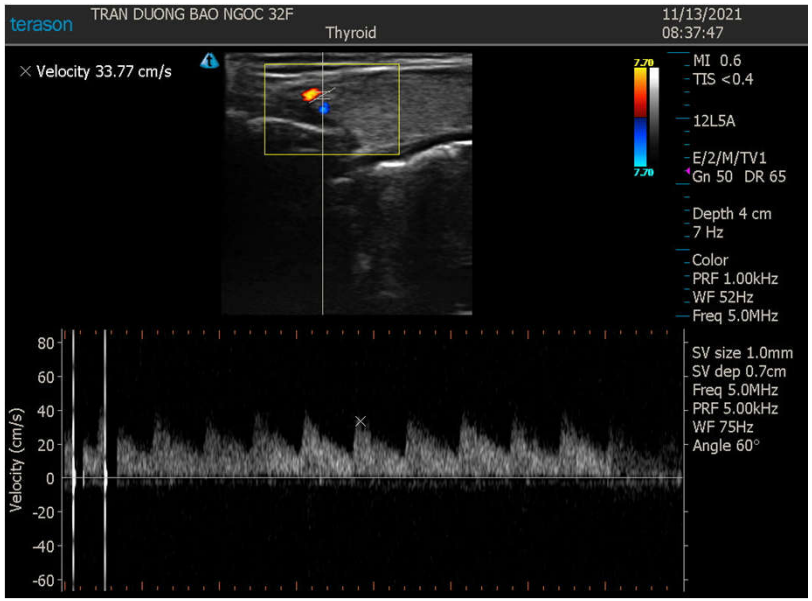

Động mạch giáp: Vmax= 33-39cm/s (bt)

CÔNG TY TNHH Y TẾ HÒA HẢO - PHÒNG KHÁM ĐA KHOA
(Tên cũ: TRUNG TÂM CHẨN ĐOÁN Y KHOA - MEDIC)
254 Hòa Hảo, P.4, Q.10, TP. Hồ Chí Minh
ĐT: 028.39270284 - 028.39272136, Mail: hoahao254@medic.com.vn

Đăng ký khám trực tuyến :
http://medichh.nthsoft.vn
Hoặc app: Medic Hoa Hao

QRCode kết quả

Khoa : **SIÊU ÂM CẤP CỨU** - Cấp Cứu
Máy: **Terason**

KẾT QUẢ SIÊU ÂM MÀU

5419763

ID : **5419763** Ngày ĐK: 13/11/2021 08:46
Họ và tên :
Địa chỉ :
Lâm sàng : U NANG BT (T)
BS chỉ định : BS PHAN THANH HẢI BV chỉ định : MEDIC

VÙNG KHẢO SÁT : SIÊU ÂM BỤNG TỔNG QUÁT MÀU

** VÙNG CỔ
1.1. TUYẾN GIÁP: Kích thước bình thường, thùy P>T. Thùy P=15*50*12mm, Thùy T=13*42*7mm, nền giáp echo dày, đồng nhất, phân bố mạch máu bình thường, không nhân giáp. Động mạch giáp: Vmax=39cm/s. Nhịp mạch 91 lần/phút.
1.2. HẠCH CỔ: Không hạch phì đại.
** VÙNG BỤNG
3.1. GAN MẬT, LÁCH, TỤY, THẬN, BÀNG QUANG: Không sỏi.
3.3. DỊCH Ổ BỤNG (-). HƠI TỰ DO (-).
3.4. ĐỘNG MẠCH CHỦ BỤNG: Không phình.
3.6. ỐNG TIÊU HÓA: không dấu hiệu tắc ruột.
3.7. TỬ CUNG: Đồng dạng, Dap=44mm, nội mạc 10mm. BUỒNG TRỨNG (P): không u. BUỒNG TRỨNG (T): có 1 nang echo hỗn hợp, d=mm, nhiều vách ngăn mỏng, có thành phần đặc bên trong, echo kém, có vài nốt echo dày nghĩ vôi, có mạch máu, Vmax=20cm/s, RI=0,55.

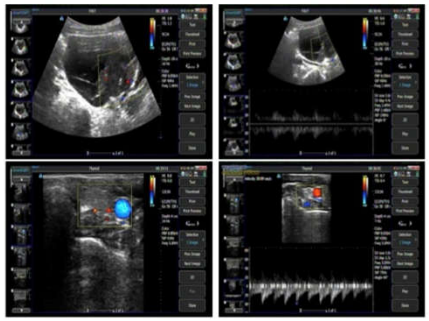

KẾT LUẬN :
- NANG ĐA THỦY ĐẶC BUỒNG TRỨNG TRÁI (IOTA, ORADS 4).
- SIÊU ÂM TUYẾN GIÁP CHƯA THẤY BẤT THƯỜNG (Thùy Phải > Thùy T).

Đề nghị :

Tp. Hồ Chí Minh, ngày 13/11/2021 08:46
(Bác sĩ đã ký)

Bs. CKII. Thanh Xuân

Đây là kết quả dạng số trả tự động từ hệ thống Medic. Bản giấy Bác sĩ đã ký trả bệnh nhân.

KQ SA: Nang đa thùy đặc BT T, O-RADS 4 (IOTA)
Sa Tuyến giáp bình thường

MRI: Nang đa thùy BT T, nghĩ Struma Ovarii

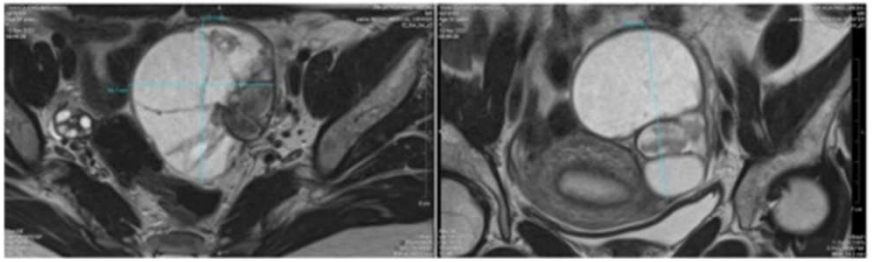

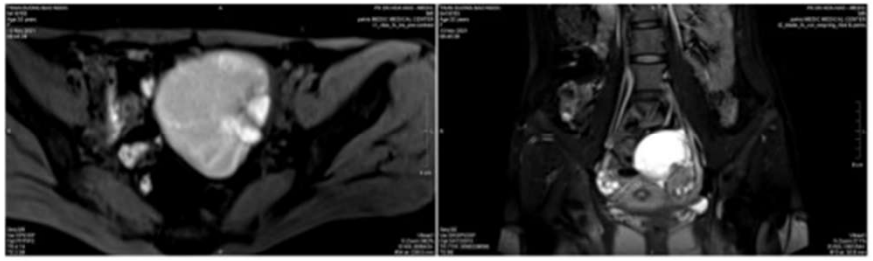

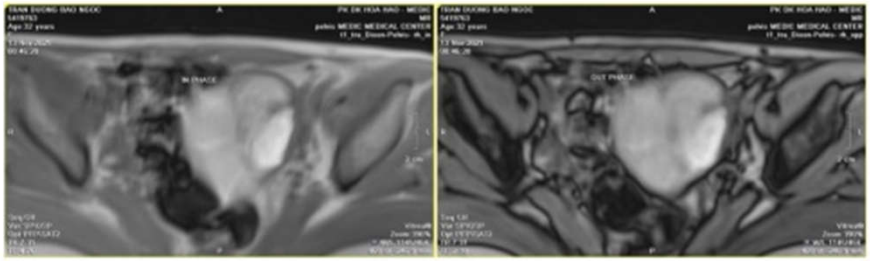

CÔNG TY TNHH Y TẾ HÒA HẢO - PHÒNG KHÁM ĐA KHOA
(Tên cũ: TRUNG TÂM CHẨN ĐOÁN Y KHOA - MEDIC)
254 Hòa Hảo, P.4, Q.10, TP. Hồ Chí Minh
ĐT: 028.39270284 - 028.39272136, Mail: hoahao254@medic.com.vn

Đăng ký khám trực tuyến :
http://medichh.nthsoft.vn
Hoặc app: Medic Hoa Hao

QRCode kết quả

MEDIC MRI REPORT

5419763

STT :
Bệnh nhân :
Địa chỉ :
Bác sĩ chỉ định : BSGĐ PHAN THANH HẢI
Bệnh viện : MEDIC Khoa : PK
LÝ DO KHÁM : U BT khả năng struma ovarii
Máy : SIEMEN AVANTO
Vùng : MRI CHẬU Không tiêm tương phản
Kết quả : KỸ THUẬT:
Hình chụp vùng bụng với máy cộng hưởng từ 1,5tesla, không tiêm thuốc tương phản Gadolinium, chuỗi xung Axial và coronal T2WI fatsat, T1GRE, các thông số kỹ thuật được in ở góc trái mỗi hình
MÔ TẢ:
Không thấy có thương tổn hay tín hiệu bất thường vùng gan phải và trái.
Không dãn đường mật trong và ngoài gan. Túi mật không to.
Lách cường độ tín hiệu trong giới hạn bình thường.
Tụy tín hiệu bình thường.
Hai thận bình thường, không chướng nước.
Nang đa thùy cạnh trái tử cung, kích thước: 85x70x66 (cao- trước sau- ngang), có nhiều vách, tín hiệu không đồng nhất cao trên T1GRE, T2FS. Buồng trứng phải bình thường.
Nội mạc tử cung khoảng 9mm. Không thấy tổn thương cơ tử cung.
Không hạch bụng chậu. Không thấy tràn dịch ổ bụng.
*** KẾT LUẬN:
NANG ĐA THÙY BUỒNG TRỨNG TRÁI (ORADS 3): CHƯA LOẠI TRỪ STRUMA OVARII.

Tp. Hồ Chí Minh, ngày 13/11/2021 09:50
(Bác sĩ đã ký)

Bs. CKII. Võ Hiếu Thành

Tóm tắt BA

- 32F, đã lập gia đình, chưa có con
- TC: U Bt T đã td 4 năm+ cường giáp đã điều trị ổn (3 năm)
- Hiện tại: BN sờ thấy u vùng chậu T, không đau, gầy, sụt cân (4-5kg/ tháng), mệt mỏi, tim nhanh→ đi khám.
- LS: Bn gầy (40kg/ cao: 1.6m→ BMI # 16) (BT: 18,5-25), M: 91l/p, tr.ch cường giáp rõ.
- XN: T3, T4 tăng, TSH giảm.
- SA giáp: bình thường. SA bụng: Nang đa thùy đặc BT T, kích thước lớn hơn cũ, Orads 4.
- MRI: Nang đa thùy đặc BT T nghĩ Struma ovarii, Orads 3
- Đã xạ hình giáp (TG bình thường), xạ hình bụng chậu (tăng bắt thuốc khối u vùng chậu)

Struma Ovarii= U quái giáp Buồng trứng

- Teratoma: u quái (95% u TB mầm)
- Nguồn gốc u quái (Teratoma):
  - Ngoại bì: da, tóc, bã nhờn
  - Trung bì: xương, cơ, tim, lách…
  - Nội bì: đường tiêu hóa, gan***, tuyến giáp***

- **Struma ovarii: > 50% là tế bào tuyến giáp**

Vấn đề cần thảo luận ở BN này

- U BT (Struma ovarii): có đúng không
- Lành hay ác tính
- Cần làm thêm các XN khác
- Hướng điều trị

- Xin cảm ơn Quý đồng nghiệp đã theo dõi