

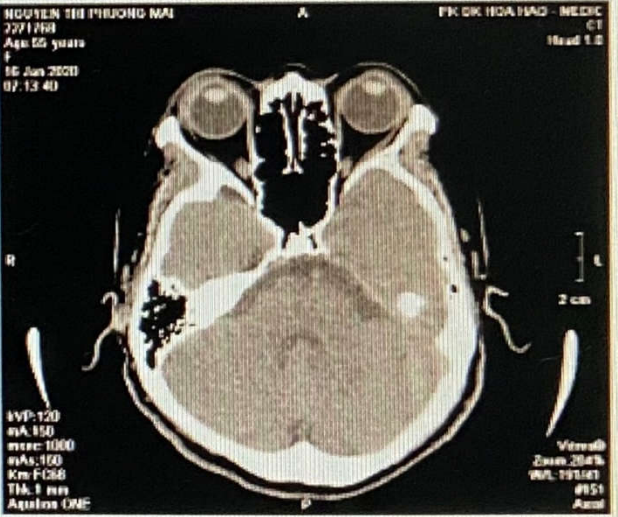
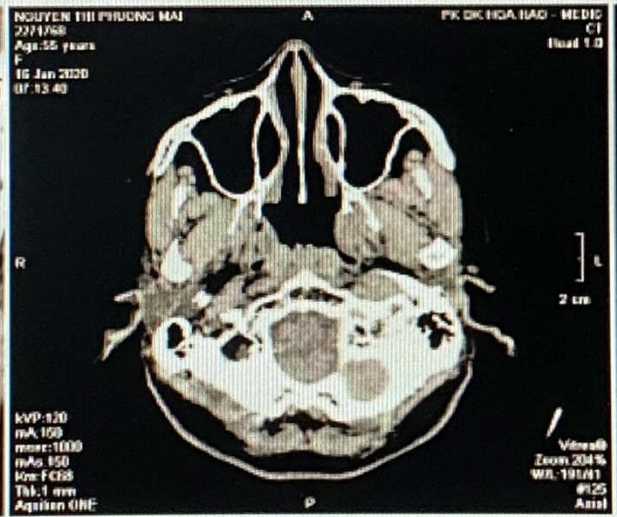
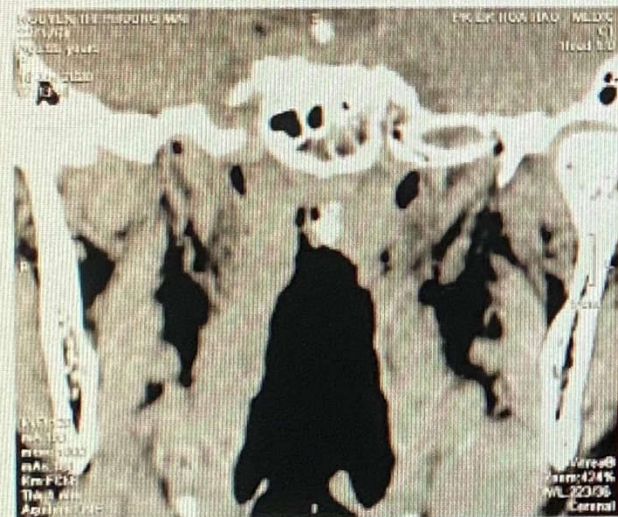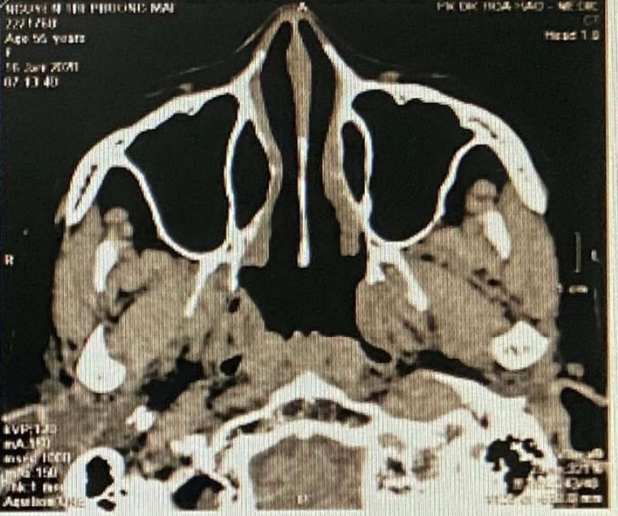
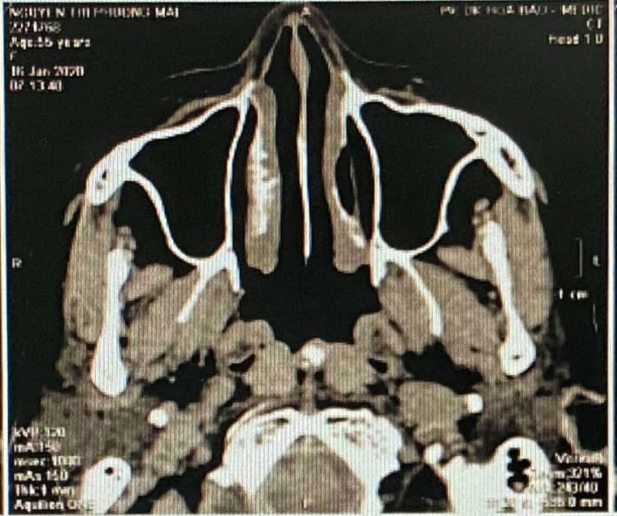
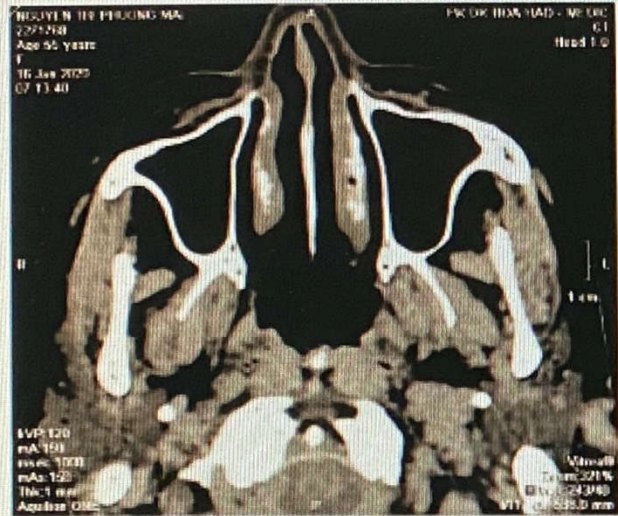


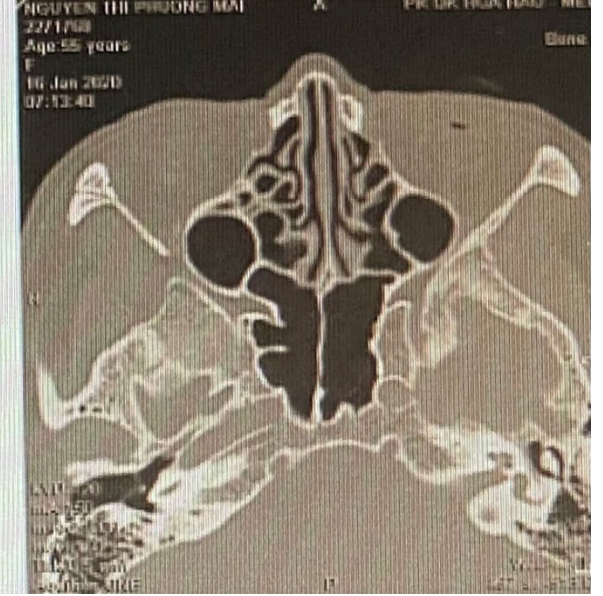
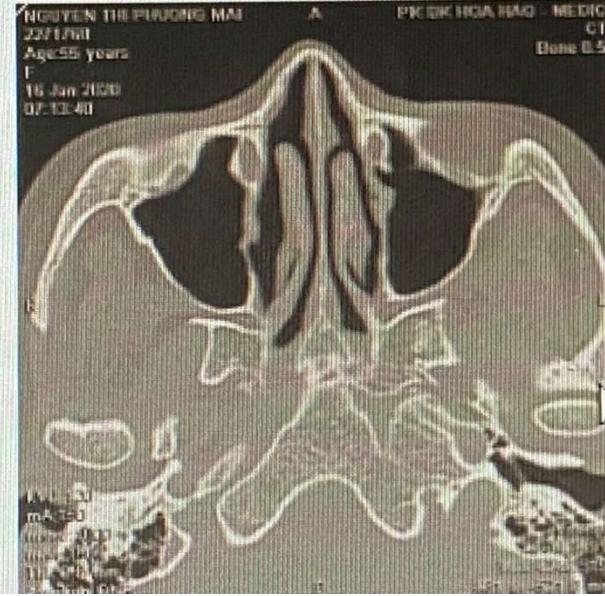
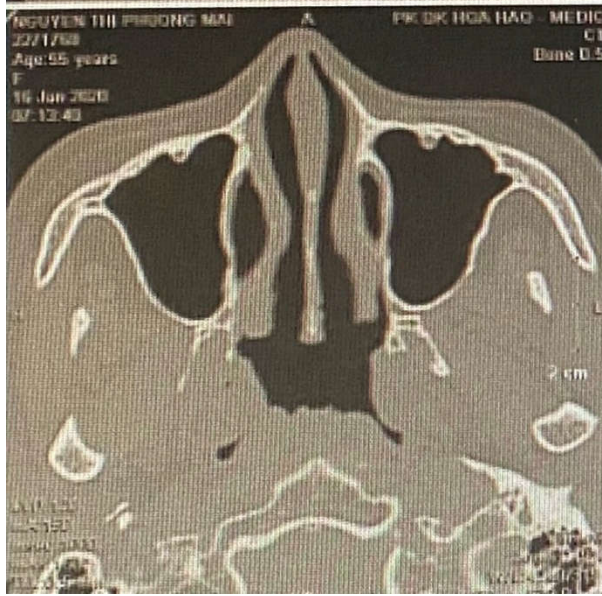
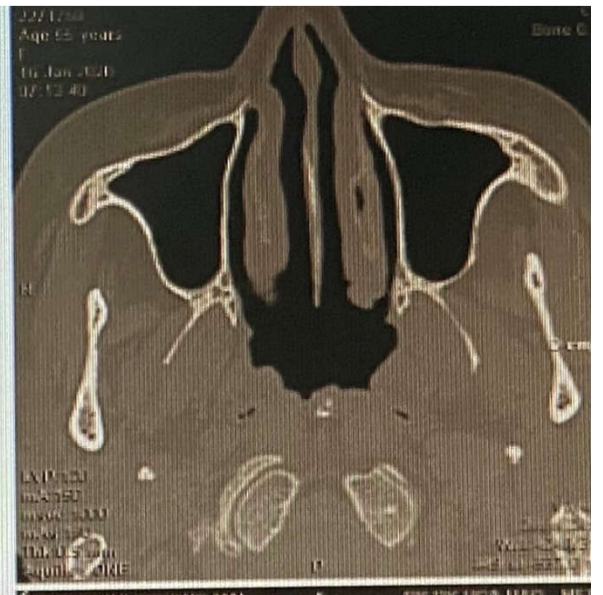
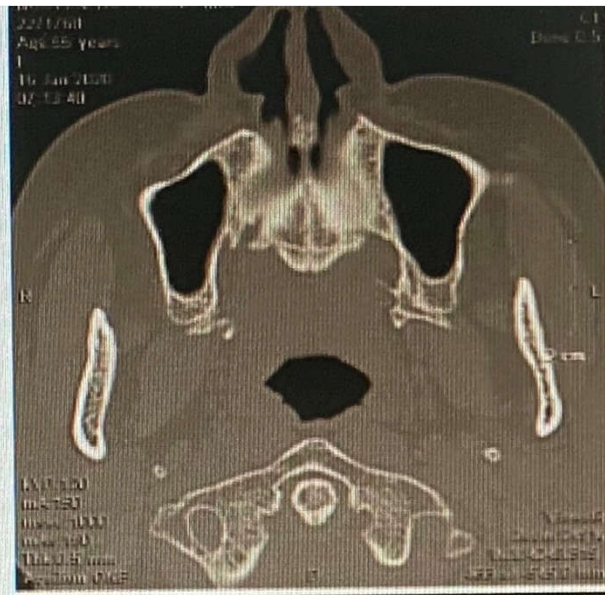
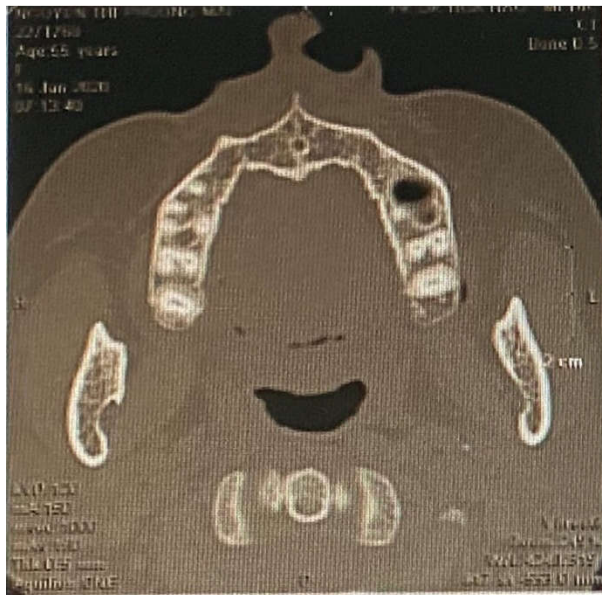
“Nấm” vòm hầu

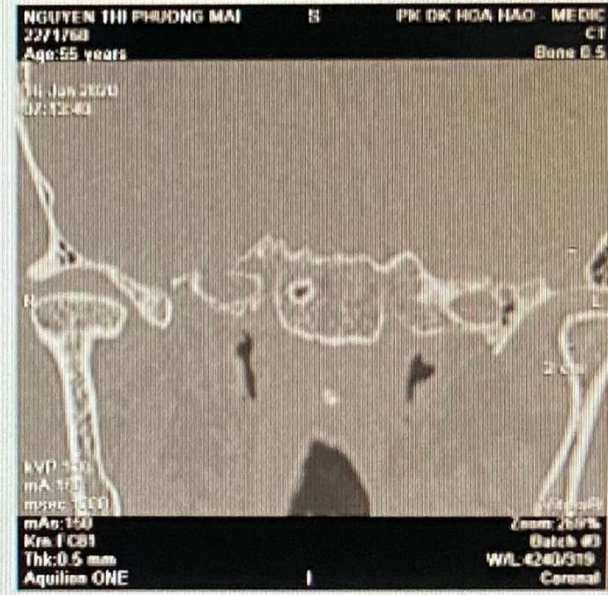
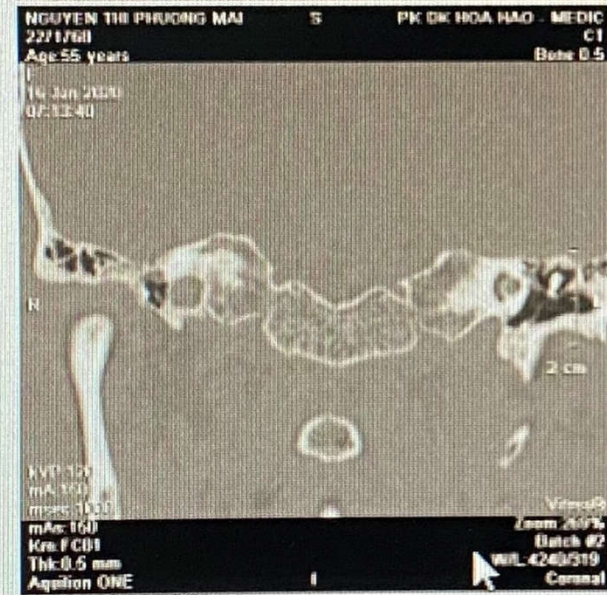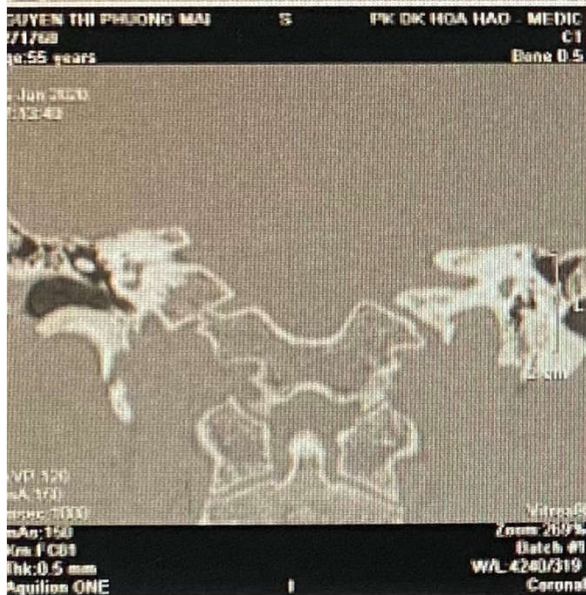
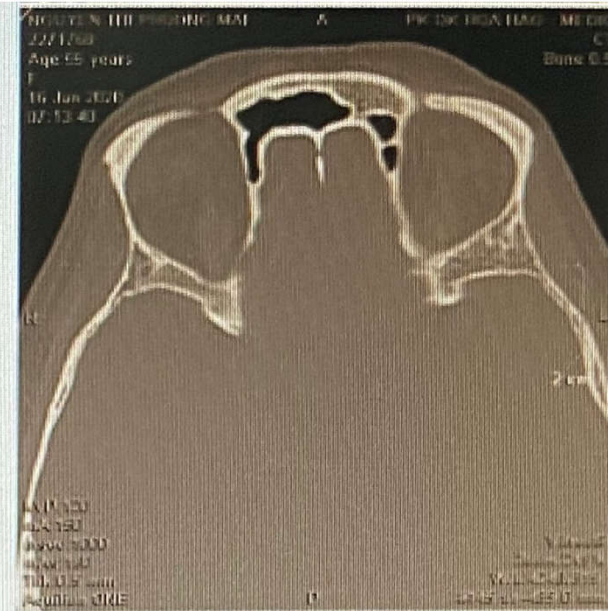
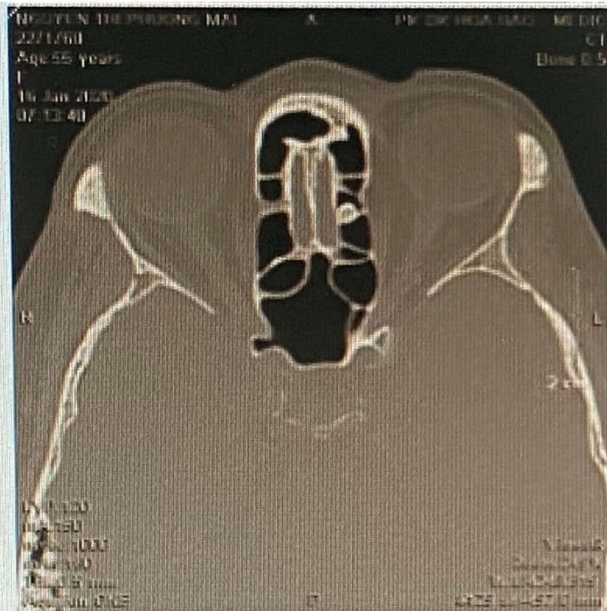
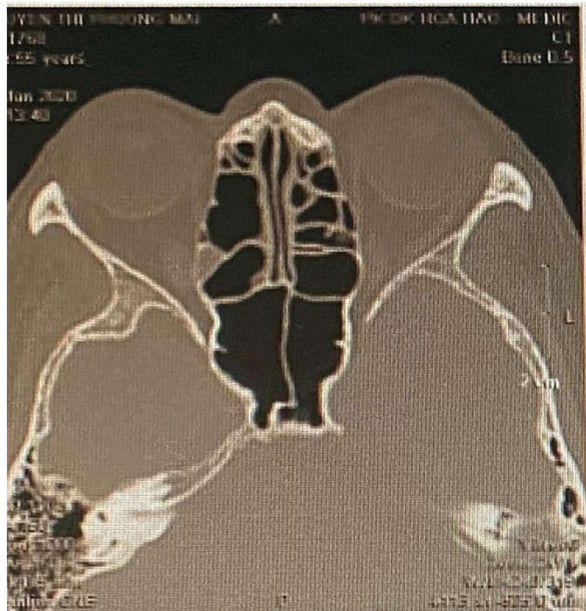
Bs Đinh Quyết Tâm
Trung tâm Ykhoa Medic

Bệnh sử:

- Khám tim mạch, tiêu hóa ... tại Medic
- Khịt khạc thường xuyên, đau đầu → khám tmh...
- Khoa tim gọi sau khi chụp CT sn-mx







Từ ngày 03/01/2020

Đến ngày 03/01/2021

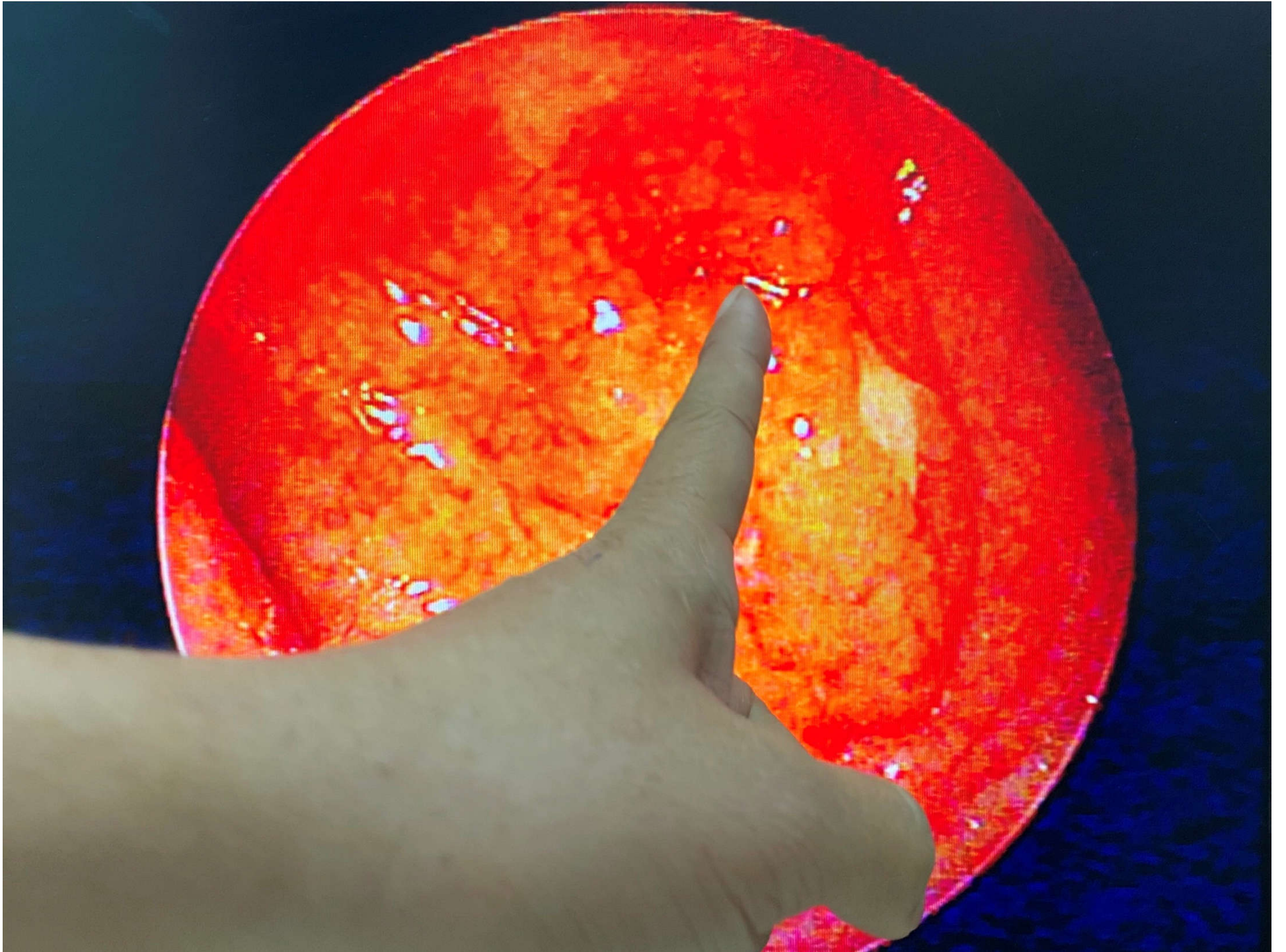
Tìm kiếm

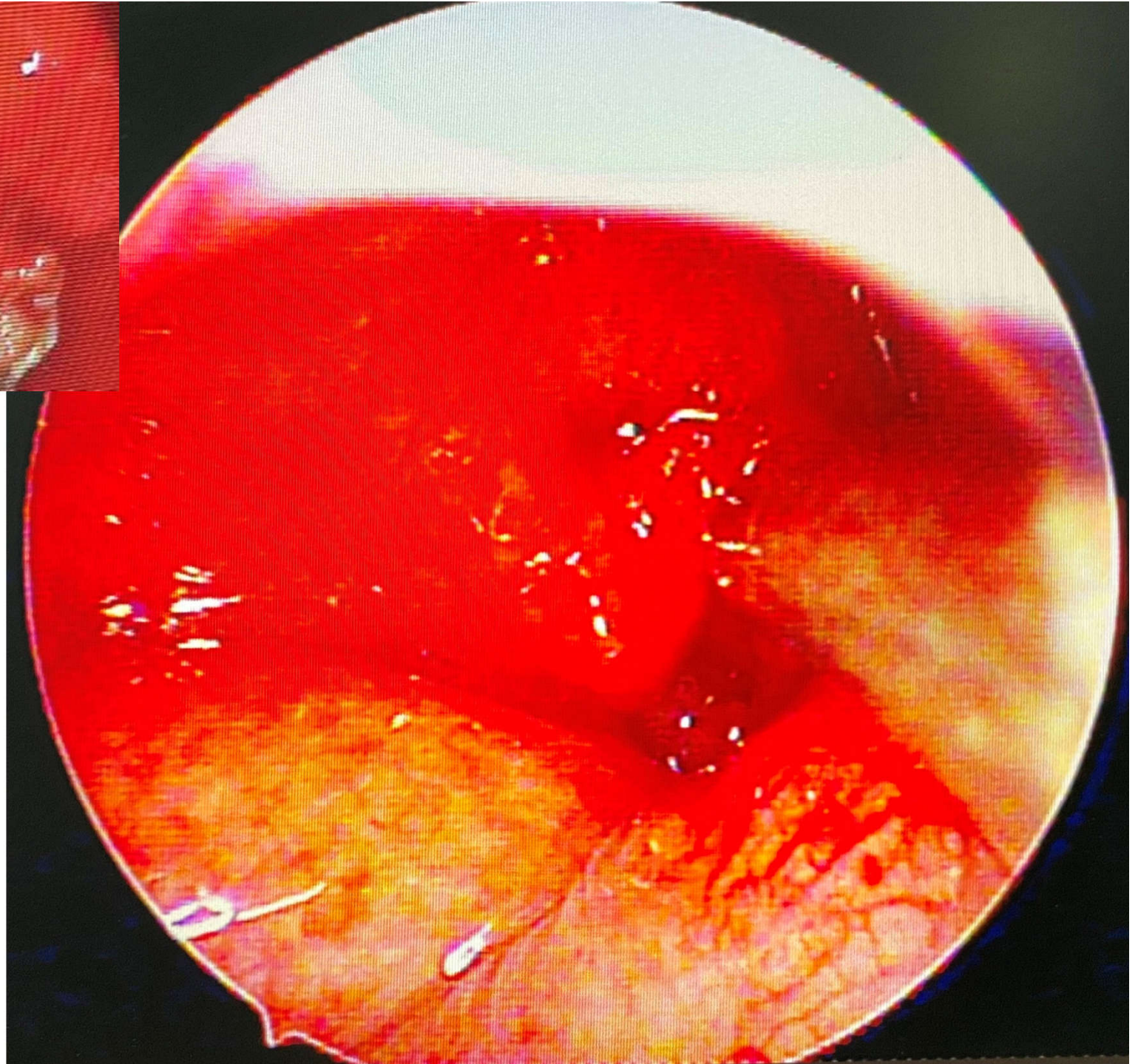
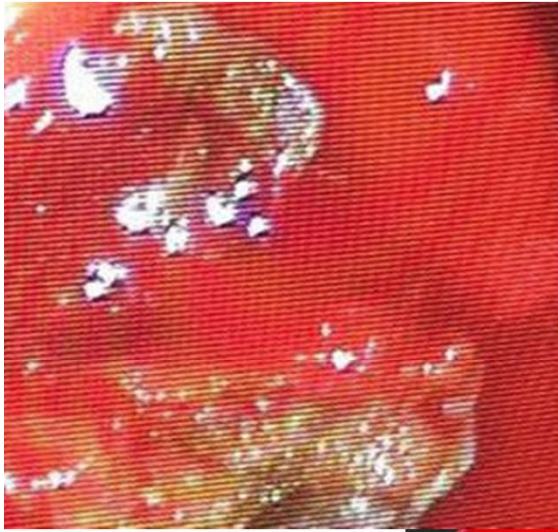
(ID: 2271768)

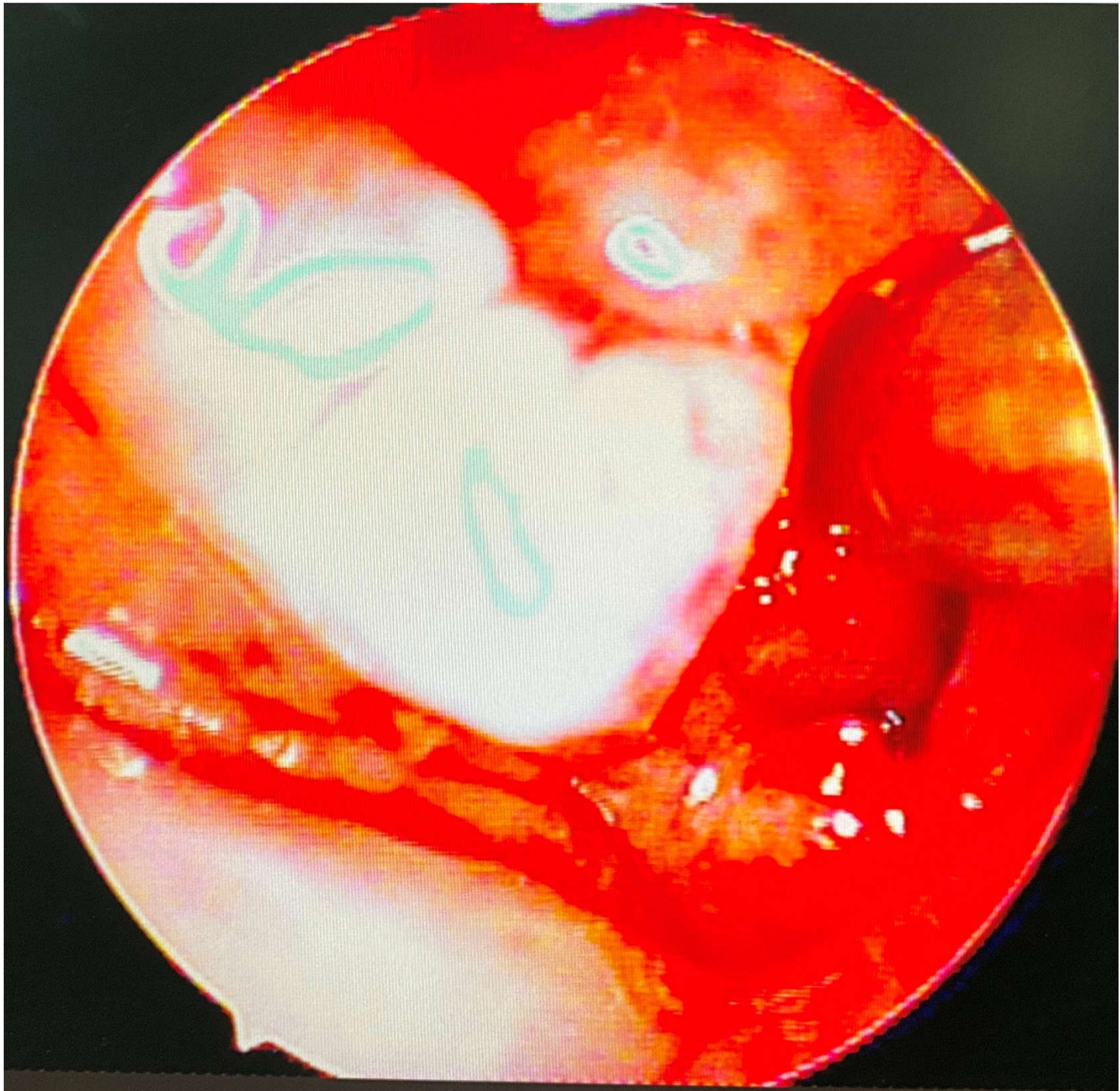
x

| | 09:33 | | | | | |
|---|--|-------------------------|----------------------------|--|---|------------|
| 2 | Đăng ký: 16/01/2020 09:16 Thực hiện: 16/01/2020 09:28 | Nội Soi Tai Mũi Họng | Bs. CKI. Đinh Quyết Tâm | | Vùng: NỘI SOI MŨI XOANG KL: . | Xem |
| 3 | Đăng ký: 16/01/2020 06:57 Thực hiện: 16/01/2020 08:59 | Tim Mạch | TS. Bs. Nguyễn Tuấn Vũ | | TMCT, HỖ 2 LÁ HỖ CHỦ, RLMM | |
| 4 | Đăng ký: 16/01/2020 07:10 Thực hiện: 16/01/2020 08:09 | CT Scan | Bs. Trần Lâm | | Vùng: Sọ Não _ Mũi Xoang KL: KHÔNG THẤY BẤT THƯỜNG TRONG SỌ. ĐÓNG VÔI NÓC VÒM HẬU VIÊM NHE XOANG HÀM SÀNG HAI BÊN VẸO VÁCH NGĂN MŨI. | Xem |

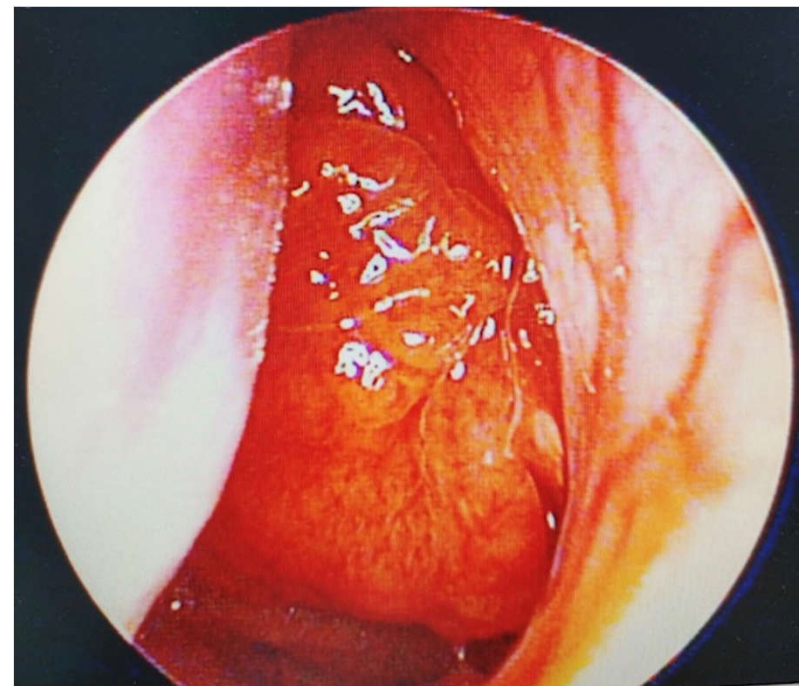
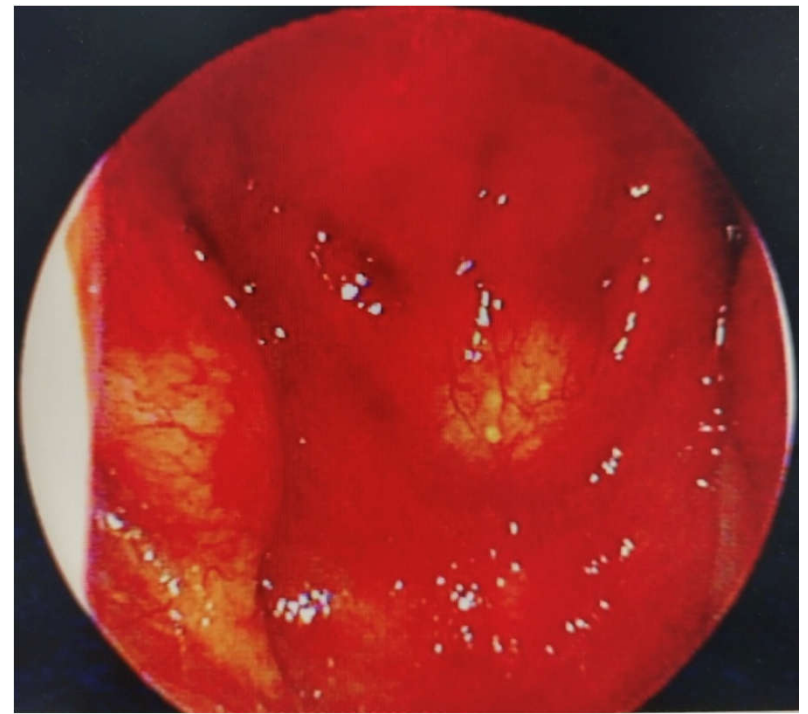
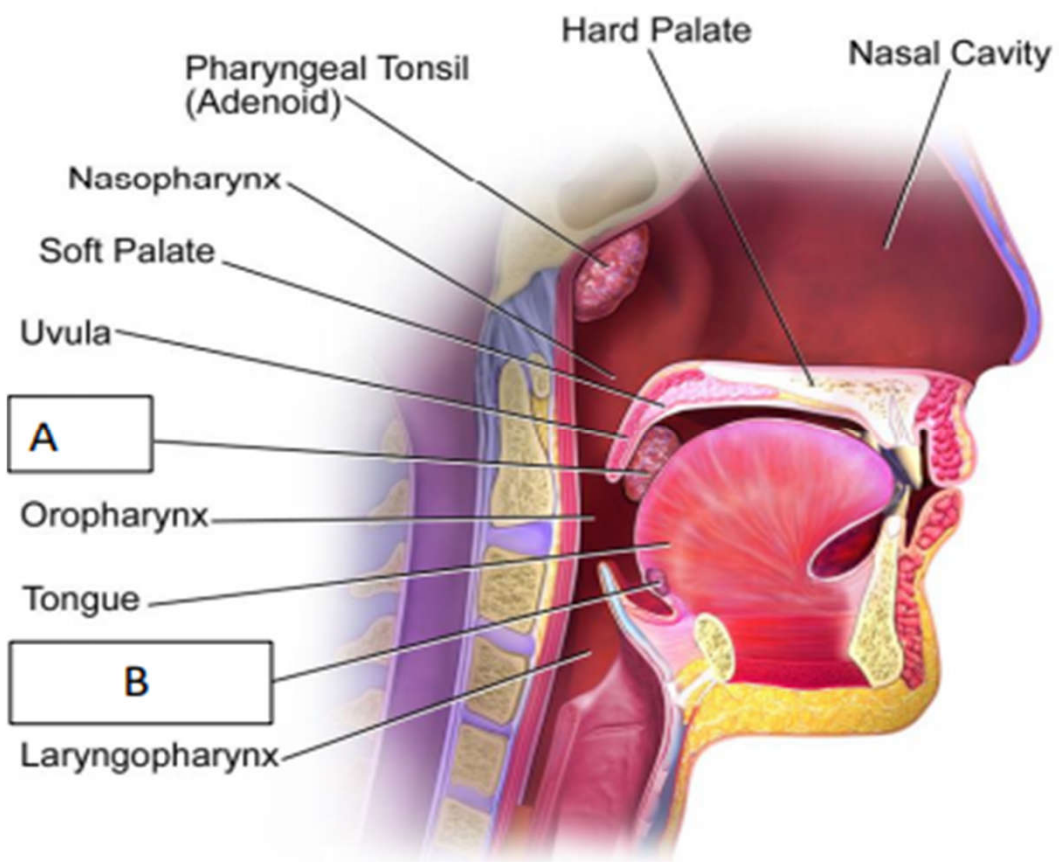
Đóng

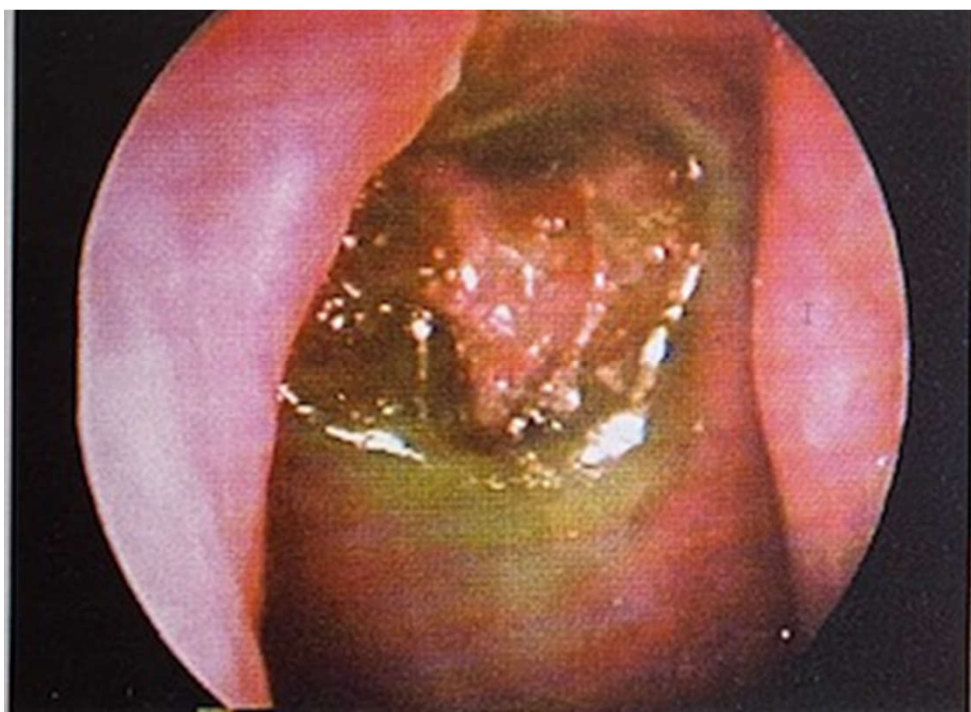






(1 mark)







CÔNG TY TNHH Y TẾ HÒA HẢO - PHÒNG KHÁM ĐA KHOA
Địa chỉ : 254 Hòa Hảo, Phường 4, Quận 10, TP. HCM
Điện thoại : 028.39270284 ; Fax : 028.39272543
Email : hoahao254@medic.com.vn ; Website : www.medic.com.vn



2271768

Khoa : **Khoa Nội Soi Tai Mũi Họng** - Máy: **Diagnostic Audiometer AD226**

KẾT QUẢ NỘI SOI

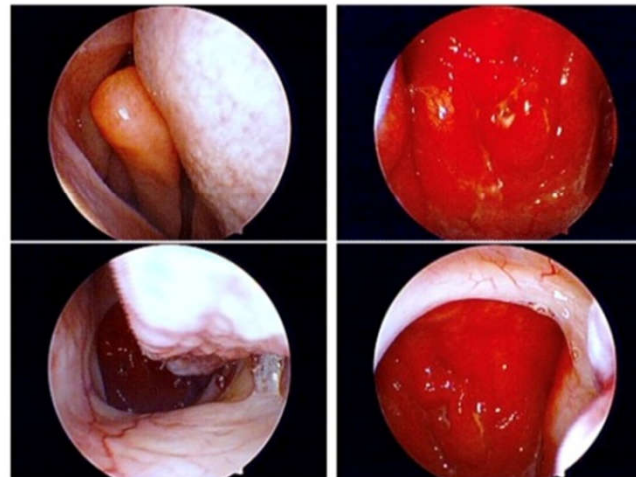
[Quét QR Code để xem KQ]

ID : 2271768 Ngày ĐK: 02/07/2020
Họ và tên :
Địa chỉ :
Lâm sàng :
Bác sĩ chỉ định : BS. ĐINH QUYẾT TÂM
BV chỉ định : MEDIC



VÙNG KHẢO SÁT : NỘI SOI MŨI XOANG

KHE DƯỚI DỊCH NHẢY TRONG 2 BÊN
CUỐN MŨI DƯỚI CUỐN MŨI GIỮA KHÔNG TO
NIÊM MẠC KHE GIỮA PHÙ NẾ XUẤT TIẾT
MÓM MÓC, BÓNG SÁNG QUÁ PHÁT 2 BÊN
VÁCH NGĂN VẠO PHẦN TRƯỚC T
NGÁCH BƯỚM DỊCH NHẢY TRONG T
VÒM CÓ NANG
HỔ ROSENMULLER THOÁNG
LỖ VÒI THOÁNG



KẾT LUẬN: VIÊM MŨI XOANG XUẤT TIẾT - NANG VÒM.

Tp. Hồ Chí Minh, ngày 02/07/2020
(Bác sĩ đã ký)



SIÊU ÂM TIM MÀU



2271768

ID : **2271768** Ngày ĐK: 02/07/2020 07:30 Máy: **ALOKA -ProSound α6**
 Họ và tên : [REDACTED]
 Địa chỉ : [REDACTED]
 Bác sĩ chỉ định : TS BS NGUYEN TUAN VU BV chỉ định : MEDIC

SIÊU ÂM TIM TM + 2D

Thất Phải: **20**
 Vách liên thất: Tâm trương: IVSd: **10** Tâm thu: IVSs: **15** mm
 Đường kính thất trái: Tâm trương LVDd: **45** Tâm thu: LVDS: **30** mm
 Thành sau thất trái: Tâm trương: PWD: **10** Tâm thu: PWS: **14** mm
 Phân xuất tổng máu: EF: **62** % (Teichholt) (Simpson)

Rút ngắn: FS: **33**
 Đường kính gốc van ĐMC: AO: **28** AVO:
 Nhĩ trái: LA: **44**

| | | |
|------------------------------|----------------|-----------------|
| Vòng van 2 lá: Ann = | Vòng van 3 lá: | Nhĩ trái: |
| Chiều dài lá trước van 2 lá: | mm | Nhĩ phải: |
| ĐM phổi: Góc: Ann = | Phải: | Vách liên thất: |
| Thân: | Trái: | Vách liên nhĩ: |
| | | Màng ngoài tim: |

SIÊU ÂM DOPPLER MÀU

- | | |
|---|--|
| <p>1. Dòng qua van 2 lá: E > A Vận tốc tối đa: Vmax: 0.78 m/s. Trung bình: Vmean: m/s Độ chênh áp tối đa: Gpeak: 2.5 mmHg. Trung bình: mmHg [] Hở van 2 lá: Mức độ: 1/4 Thời gian: tâm thu Vmax: m/s. Gp: mmHg. [] Hẹp van 2 lá: Diện tích lỗ van: cm(2)</p> | <p>2. Dòng qua van ĐMC: Vận tốc tối đa: Vmax: 1.1 m/s. Trung bình: m/s Độ chênh áp tối đa: Gpeak: 5 mmHg. Trung bình: mmHg [] Hẹp van ĐMC: Diện tích lỗ van: cm(2) [] Hở van ĐMC: Mức độ: 2/4 PHT: mm/s TDDE: Đường kính phụt ngược: mm Mức độ lan dòng phụt ngược:</p> |
| <p>3. Dòng qua van 3 lá: [✓] Hở van 3 lá: Mức độ: 1/4 Vận tốc tối đa dòng hở van: Vmax: 2.5 m/s Áp lực tâm thu ĐM phổi: PAPS: 30 mmHg. Độ chênh áp tối đa: Gp:</p> | <p>4. Dòng qua van ĐM Phổi: Vận tốc tối đa: Vmax: 0.9 m/s Độ chênh áp tối đa: Gp: Trung bình: Gm: Tối thiểu: mHg [] Hở van ĐM phổi: Áp lực ĐM phổi TB: PAPmean: mmHg. Áp lực ĐM phổi tâm trương: mmHg. [] Hẹp van ĐM Phổi:</p> |
- Qp/Qs:**
5. Dòng bất thường qua vách liên thất:
 6. Dòng bất thường qua vách liên nhĩ:
 7. Các vấn đề khác:



CÔNG TY TNHH Y TẾ HÒA HẢO - PHÒNG KHÁM ĐA KHOA (Tên cũ : TRUNG TÂM CHẨN ĐOÁN Y KHOA MEDIC)
Địa chỉ : 254 Hòa Hảo, P.4, Q.10, TP.HCM - ĐT : 028.39270284 ; FAX : 028.39272543
Email : hoahao254@medic.com.vn ; Website : www.medic.com.vn

KẾT QUẢ SIÊU ÂM TIM MÀU

Máy: ALOKA -ProSound α6



2271768

[Quét QR Code để xem KQ]

ID : 2271768 Ngày ĐK: 02/07/2020 07:30

Họ và tên

Địa chỉ

Lâm sàng : KIỂM TRA

VÙNG KHẢO SÁT : SIÊU ÂM TIM MÀU

1-Nhịp tim không đều lúc siêu âm

Nhĩ trái dãn nhẹ. Các buồng tim khác trong giới hạn bình thường LVDd= 45 mm

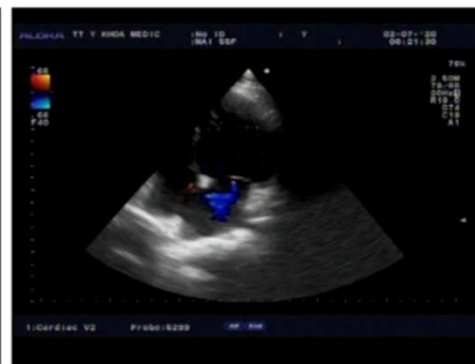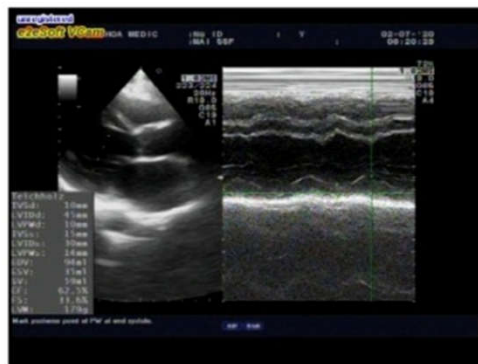
Loạn động vách liên thất và thành dưới ,thất trái bảo tồn chức năng tâm thu.EF= 62%(Teichholz)

Chức năng tâm thu thất phải bình thường TAPSE= 22mm

2- Van 2 lá dầy ,hở 1/4-van ĐM chủ dầy ,hở 2/4

(PAPs=30mmHg)

3- Không tràn dịch màng ngoài tim.



KẾT LUẬN :

**NHỊP TIM KHÔNG ĐỀU
THEO DÕI BỆNH TIM THIẾU MÁU CỤC BỘ
HỞ VAN 2 LÁ 1/4,HỞ VAN ĐM CHỦ 2/4**

Đề nghị :

Tp. Hồ Chí Minh, ngày 02/07/2020 08:24

(Bác sĩ đã ký)

he



2271768

Khoa : **Khoa Nội Soi Tiêu Hóa - Máy: Olympus GIF240**

KẾT QUẢ NỘI SOI

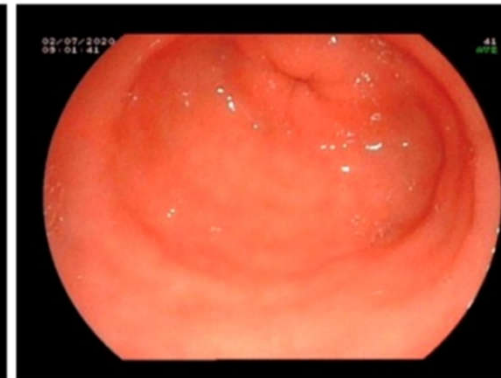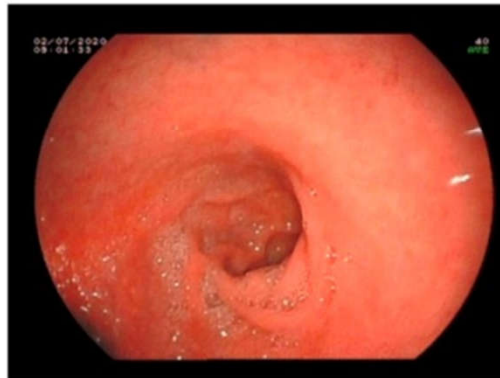
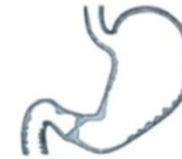[Quét QR Code để xem KQ]

ID : **2271768** Ngày ĐK: 02/07/2020
Họ và tên : [REDACTED]
Địa chỉ : [REDACTED]
Lâm sàng : KIỂM TRA
Bác sĩ chỉ định : VŨ
BV chỉ định : MEDIC



VÙNG KHẢO SÁT : NỘI SOI DẠ DÀY - TÁ TRÀNG

1. Thực quản: niêm mạc bình thường, không hẹp, không bấu.
2. Đường Z cách cung răng : 38 cm.
3. Dạ dày:
 - Tâm vị: bình thường
 - Phình vị: bình thường
 - Thân dạ dày: bình thường
 - Hang vị - Tiến môn vị: **CÓ NHIỀU CHỖ VIÊM ĐỎ (PHOTO 1)**
 - Môn vị: tròn đều, không hẹp
 - Bờ cong nhỏ: bình thường
 - Bờ cong lớn: bình thường
4. Hành tá tràng: bình thường (PHOTO 2)



KẾT LUẬN: VIÊM DẠ DÀY

Tp. Hồ Chí Minh, ngày 02/07/2020
(Bác sĩ đã ký)



2271768

Khoa : **Khoa Nội Soi Hô Hấp - Máy: Olympus**

KẾT QUẢ NỘI SOI

[Quét QR Code để xem KQ]

ID : **2271768** Ngày ĐK: 14/01/2021
Họ và tên :
Địa chỉ :
Lâm sàng : KTSK
Bác sĩ chỉ định : BS. ĐÌNH QUYẾT TÂM
BV chỉ định : MEDIC

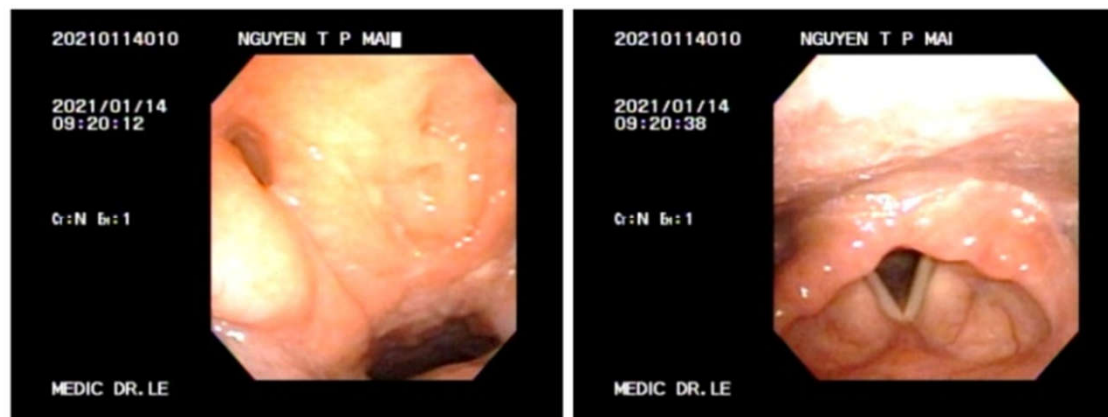


VÙNG KHẢO SÁT : NS VÒM HẦU - THANH QUẢN

TỶ HẦU (VÒM HẦU): Nóc, thành sau, thành bên tỷ hầu bình thường. Lổ vòi, hố Rosenmuller hai bên bình thường, không biến dạng.

KHẨU HẦU: Thành sau hõng và đáy lưỡi có vài mô hạt viêm.

HẠ HẦU - THANH QUẢN: Hình dạng và cử động hai dây thanh bình thường. Thanh môn và hạ thanh môn thoáng. Bàng thanh thất và sụn phễu hai bên sung huyết nhẹ. Xoang lê hai bên trống. Thanh thiệt bình thường.



KẾT LUẬN: Tỷ hầu-khẩu hầu-thanh quản bình thường qua ống soi mềm.

Tp. Hồ Chí Minh, ngày 14/01/2021
(Bác sĩ đã ký)

Kết luận

- Rất hiếm
- Bất nơi nào vùng niêm mạc mũi họng đều có thể phát triển tc dạng nấm aspergillus



Medic Center

Cảm ơn quý vị !

