

CASE REPORT:

# *EEG / THƯƠNG TỔN THỰC THỂ*

BS : BÙI QUANG VINH

## GIỚI THIỆU :

ĐIỆN NÃO ĐỒ (EEG) LÀ PHƯƠNG PHÁP THĂM DÒ ĐIỆN SINH LÝ ĐÁNH GIÁ HOẠT ĐỘNG CHỨC NĂNG CỦA VỎ NÃO, DƯỚI VỎ.

EEG CÓ VAI TRÒ TRONG CHẨN ĐOÁN XÁC ĐỊNH ĐỘNG KINH, GÓP PHẦN PHÂN LOẠI, ĐÁNH GIÁ VÀ THEO DÕI ĐIỀU TRỊ BỆNH.

GÓP PHẦN ĐỊNH HƯỚNG VÀ THEO DÕI ĐIỀU TRỊ MỘT SỐ RỐI LOẠN THÔNG THƯỜNG LIÊN QUAN NÃO BỘ(CHOÁNG, NGẤT, ĐAU ĐẦU, RL GIẤC NGỦ, LOẠN NHỚ...), LIÊN QUAN ĐẾN NHIỀU CHUYÊN KHOA

GỢI Ý THƯƠNG TỒN THỰC THỂ TỪ NHỮNG RỐI LOẠN ĐIỆN CHỨC NĂNG

*MEDIC SỬ DỤNG MÁY ĐIỆN NÃO ĐIỆN TOÁN CÓ XỬ LÝ MAPPING, GỌN NHẸ, GẮN ĐIỆN CỰC KHÔNG XÂM LẤN, BỊ THOẢI MÁI KHI ĐO*

## MỤC TIÊU :

-ĐỀ CẬP ĐẾN GỢI Ý THƯƠNG TỔN THỰC THỂ NÃO BỘ THÔNG QUA RỐI LOẠN EEG TỪ MỘT SỐ CAS LÂM SÀNG THỰC TẾ, LIÊN QUAN NHIỀU CHUYÊN KHOA.

-VỚI TÍNH CHẤT GIỚI THIỆU KHÁI QUÁT VỀ EEG NÊN PHẦN TRÌNH BÀY CÁC CAS LÂM SÀNG CHỈ XIN LƯỢC VÀO TRỌNG TÂM EEG VÀ CHẨN ĐOÁN HÌNH ẢNH, KHÔNG ĐI SÂU VÀO CÁC CHI TIẾT KHÁC.


# PHẦN 1 :


**BỆNH NHÂN :** NGÔ HỮU P. 1987M  
**CHẤM :** 11/12/2020  
**DO :** NHỨC ĐẦU, NHỨC MẮT, HCDD,  
SK

**KTQ CHỈ ĐỊNH :** XN, ECG, XQ PHỔI, SÂ  
NG, NS DẠ DÀY, KHÁM CK MẮT.

**CK MẮT:** - FO: TẮC TM TRUNG TÂM VM-  
NH LÝ VM CAO HUYẾT ÁP ÁC TÍNH.  
CK MẮT CHUYÊN KHÁM PK CAO HUYẾT

**CK CAO HA :** EEG, SÂ DOPPLER MM CỔ

**CÔNG TY TNHH Y TẾ HÒA HẢO - PHÒNG KHÁM ĐA KHOA**  
(Tên cũ: TRUNG TÂM CHẨN ĐOÁN Y KHOA - MEDIC)  
254 Hòa Hảo, P. 4, Q. 10, TP. Hồ Chí Minh  
ĐT: 028.39270284 - 028.39272136, Mail: hoahao254@medic.com.vn

  
KHOA CAO HUYẾT ÁP  
Phòng: 2. Bs Hưng - PK7

## PHIẾU KHÁM BỆNH

Họ tên: [REDACTED]  
Địa chỉ: [REDACTED]  
**LÂM T. KHÁNH HÒA**  
Nghề nghiệp: \_\_\_\_\_ Số thẻ BHYT: \_\_\_\_\_

Huyết áp: 139/93; Mạch: 69; Nhiệt độ: 37 °C; Chiều cao: 156 cm; Cân nặng: 54 kg;  
Tiền sử bệnh: CAO HUYẾT ÁP  
Lý do khám: KHÁM MẮT CHUYÊN CAO HUYẾT ÁP  
Lâm sàng: CAO HUYẾT ÁP  
Chẩn đoán sơ bộ: CAO HUYẾT ÁP

**CHỈ ĐỊNH:**  
1. **SIÊU ÂM (I):** SA Doppler Mạch Máu Cổ  
2. **ĐIỆN CHẨN ĐOÁN (I):** Điện Não Đồ Máu (EEG)


**XÉT NGHIỆM:**


Giờ	Người lấy mẫu
9:52	An

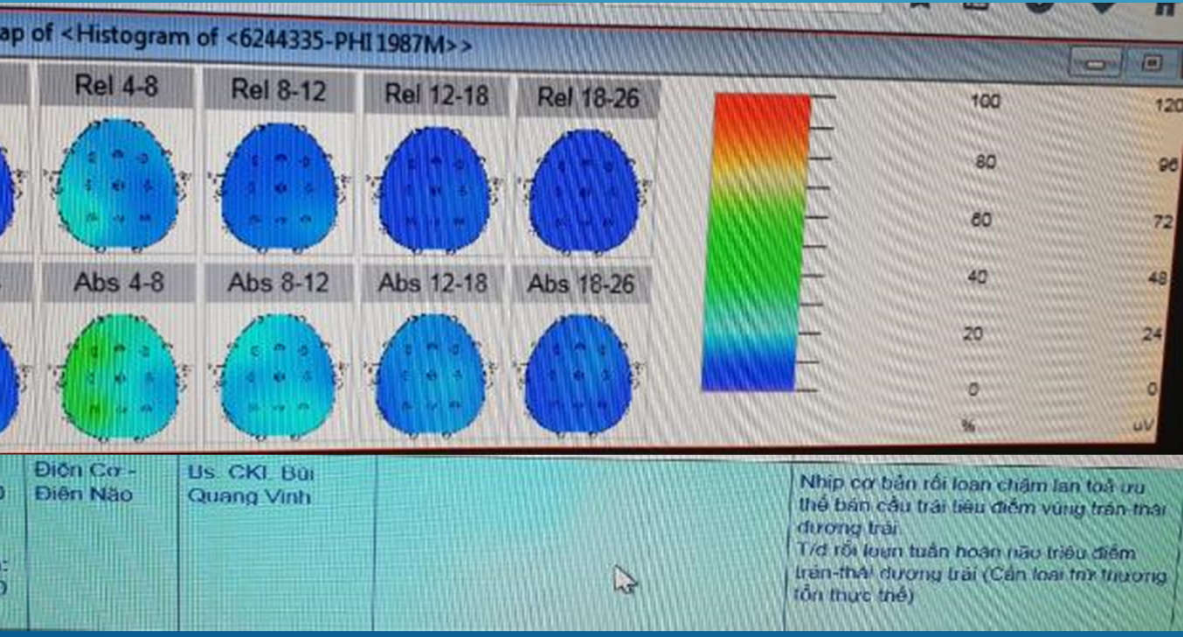
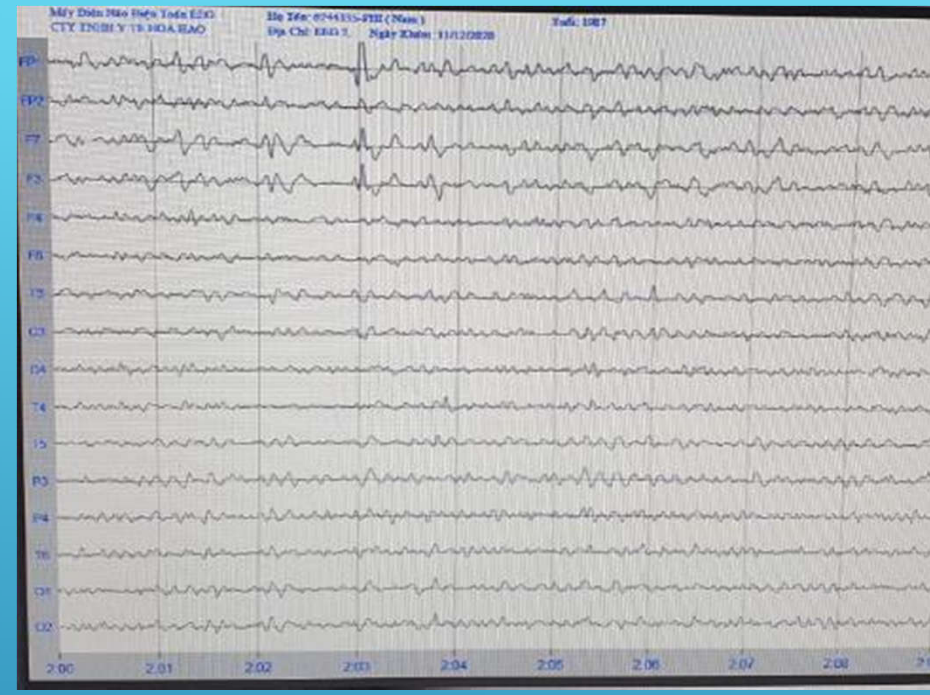
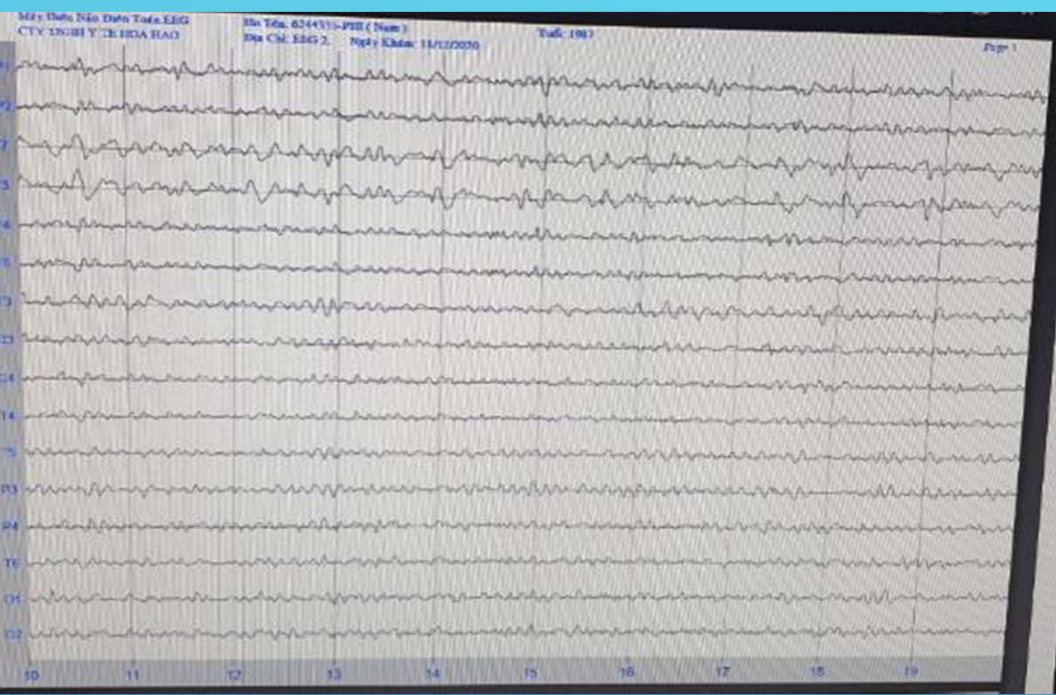
TỔNG SỐ XÉT NGHIỆM: 1

Ion đồ chung		
--------------	--	--

**CHỈ ĐỊNH BỔ SUNG:** \_\_\_\_\_

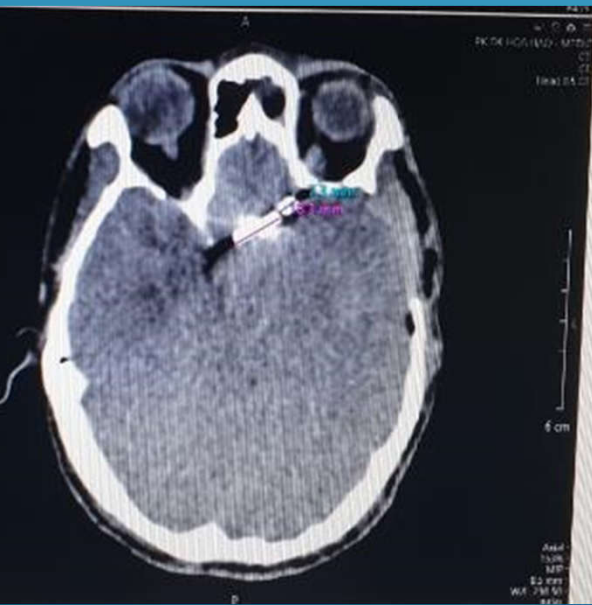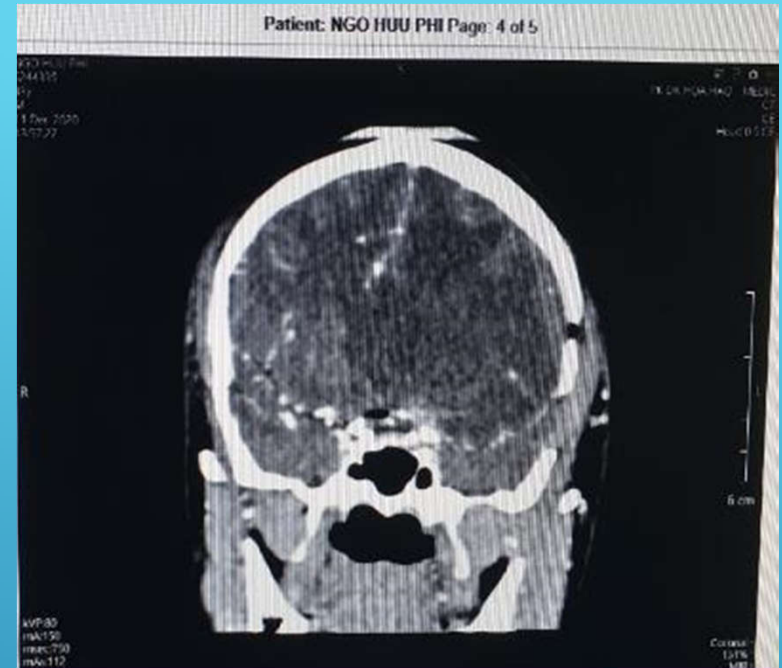
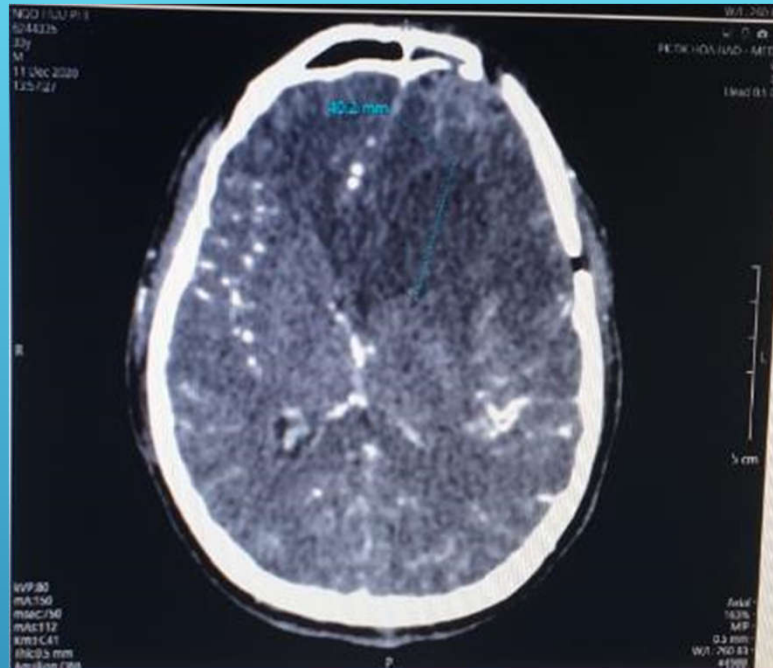
Ngày 11 tháng 12 năm 2020 - 09:20  
Bác sĩ  


NGÔ HỮU PHI  
**1560** 1987 M 11/12/2020  
PID:6244335  




**\*EEG : NHỊP CƠ BẢN RỐI LOẠN CHẬM LAN TOÀN THỂ BÁN CẦU TRÁI TIÊU ĐIỂM VÙNG TRÁN-THÁI DƯƠNG TRÁI. T/D RỐI LOẠN TUẦN HOÀN NÃO TIÊU ĐIỂM TRÁN-THÁI DƯƠNG TRÁI (CẦN LOẠI TRỪ THƯƠNG TỔN THỰC THỂ)**

**\*ĐỀ NGHỊ KẾT HỢP CHẨN ĐOÁN HÌNH ẢNH**

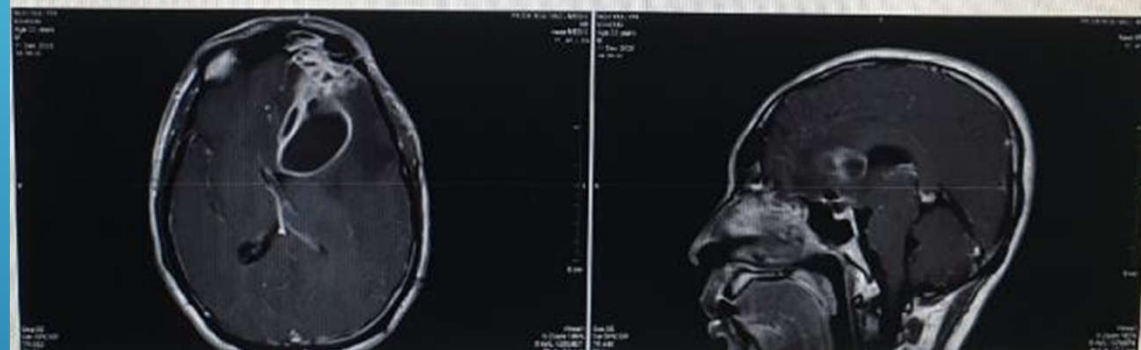
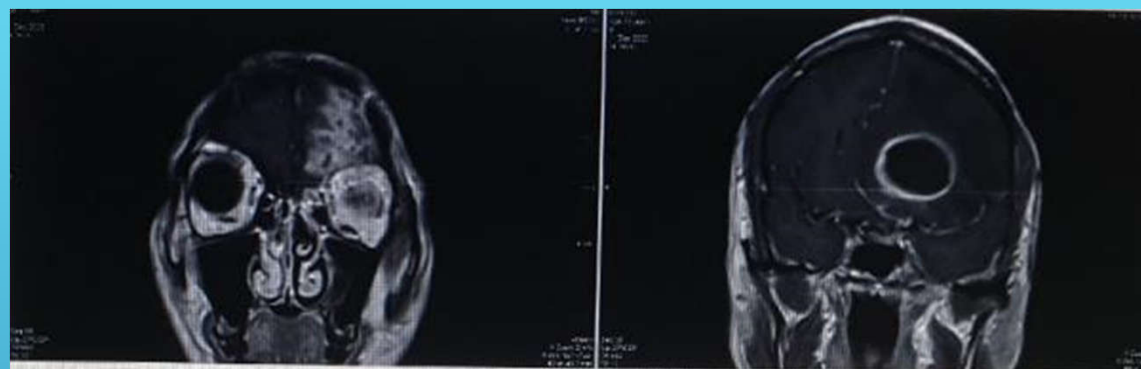
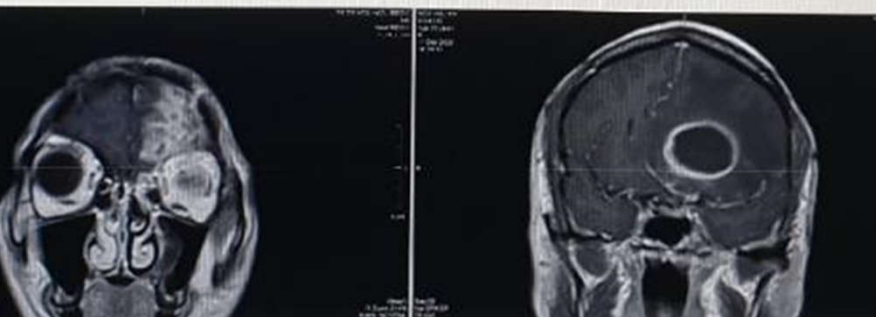
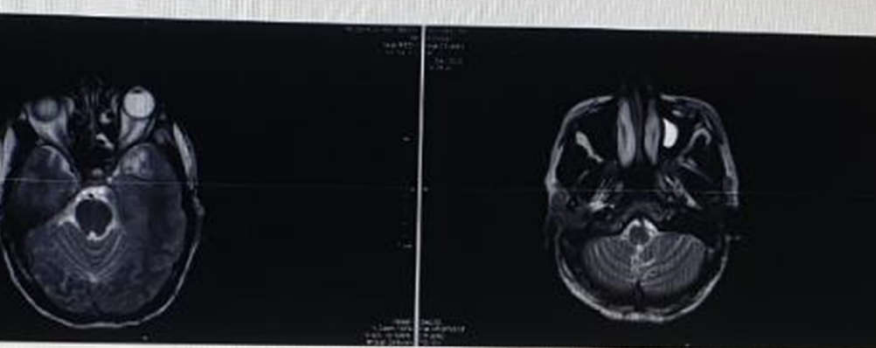
**Vùng: CT Sọ Não**

**KL:** - TD U não vùng trán trong trái, kích thước khoảng 40 mm, kèm viền phù não xung quanh. Thương tổn chèn ép dây não thất bên bên trái sang phải.  
- Không còn thấy bất thường động mạch não.

**Xem**

Patient: NGO HUU PHI Page: 1 of 1



## Kết Luận

Hình

Vùng: MRI Sọ Não

Xem

KL: - Khả năng u não vùng trán trái, kích thước: 70x40mm.

- Viêm xoang sàng- hàm hai bên, xoang trán trái. Nang tồn lưu xoang hàm trái.

ẢN 2:

PHAN THỊ L. 1971F  
M : 13/01/2022  
O : ĐAU ĐẦU, MỜ MẮT, KTSK  
ĐỊNH : XN, SẮ BỤNG, SẮ CỔ, EEG

CÔNG TY TNHH Y TẾ HÒA HẢO - PHÒNG KHÁM DA KHOA  
(Tên cũ: TRUNG TÂM CHẨN ĐOÁN Y KHOA - MEDIC)  
254 Hòa Hảo, P.4, Q.10, TP. Hồ Chí Minh  
ĐT: 028.39270284 - 028.39272136, Mail: hoahao254@medic.com.vn

Đăng ký khám trực tuyến :  
<http://medichh.nhsoft.vn>  
Hoặc app: Medic Hoa Hao

QRCode kết quả

**PHIẾU KHÁM BỆNH** \*6636850\*  
KHOA TỔNG QUÁT - PHÒNG: TQ-L1

Họ tên: [Redacted]  
Địa chỉ: [Redacted]  
Ninh Thuận  
Nghề nghiệp: [Redacted] Số thẻ BHYT: [Redacted]

Huyết áp: 160/112; Mạch: 103; Nhiệt độ: 37 °C; Chiều cao: 155 cm; Cân nặng: 55 kg;  
Tiền sử bệnh: test nhanh 13/01/2022 âm tính  
Cao HA đang ĐT  
Lý do khám: Đau đầu mờ mắt. KTTQ  
Lâm sàng: Bệnh tình, tiếp xúc tốt. Da niêm hồng, không diềm đau khu trú.  
Chẩn đoán sơ bộ:

**CHỈ ĐỊNH:**  
1. **SIÊU ÂM (2):** SA Bụng Tổng Quát Màu ; SA vùng cổ  
2. **ĐIỆN CHẨN ĐOÁN (1):** Điện Não Đồ Màu (EEG)  
3. **KHÁM BỆNH (1):** Khám Tổng Quát

**XÉT NGHIỆM:**

Giờ	Người lấy mẫu
9:50	[Signature]

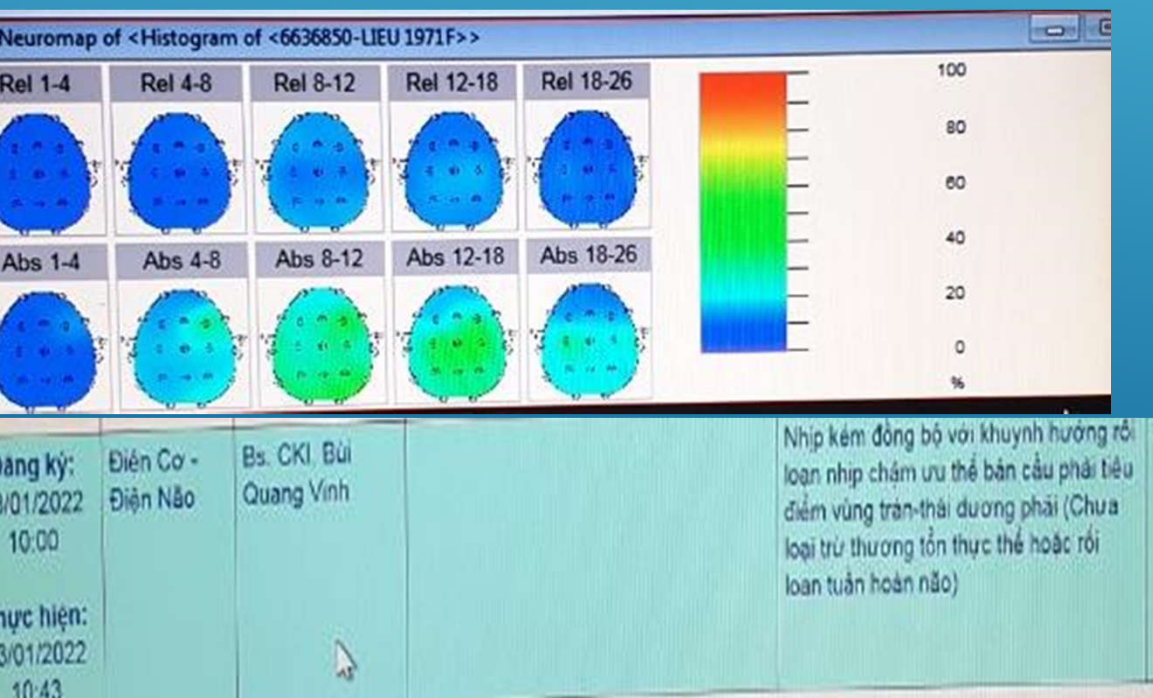
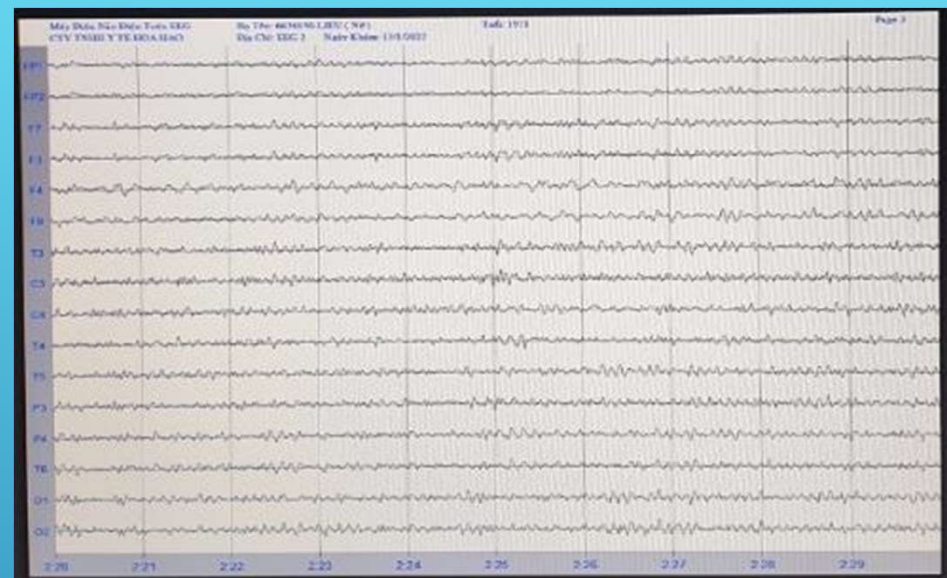
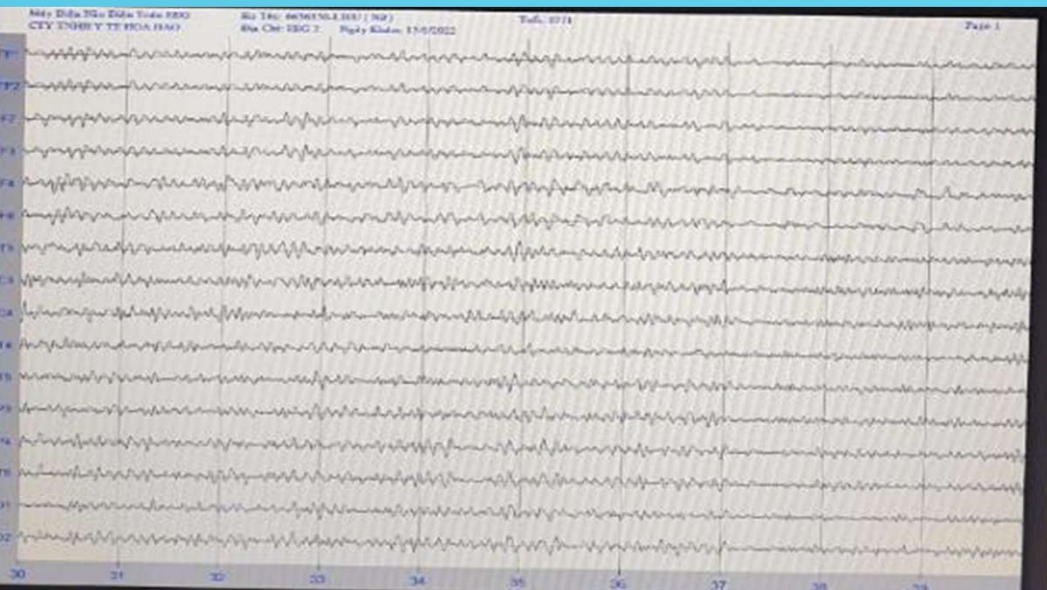
TỔNG SỐ XÉT NGHIỆM: 18  
 Máu  Nước tiểu  Dằm  Phân  Dịch  Khác

Tổng Phân Tích Nước Tiểu	Cholesterol Total	HDL.C	Ion đồ chung
NFS (C.B.C)	ALT (SGPT)	GGT	Uric acid
Glucose (FPG)	Creatinine/máu (eGFR)	Bilirubin ( T / D / I )	HbA1C
AST (SGOT)	Triglycerides	Protid	
Urea / BUN	LDL.C	Albumin	

CD BỔ SUNG: Dùng ứng dụng mobile banking quét QRCode

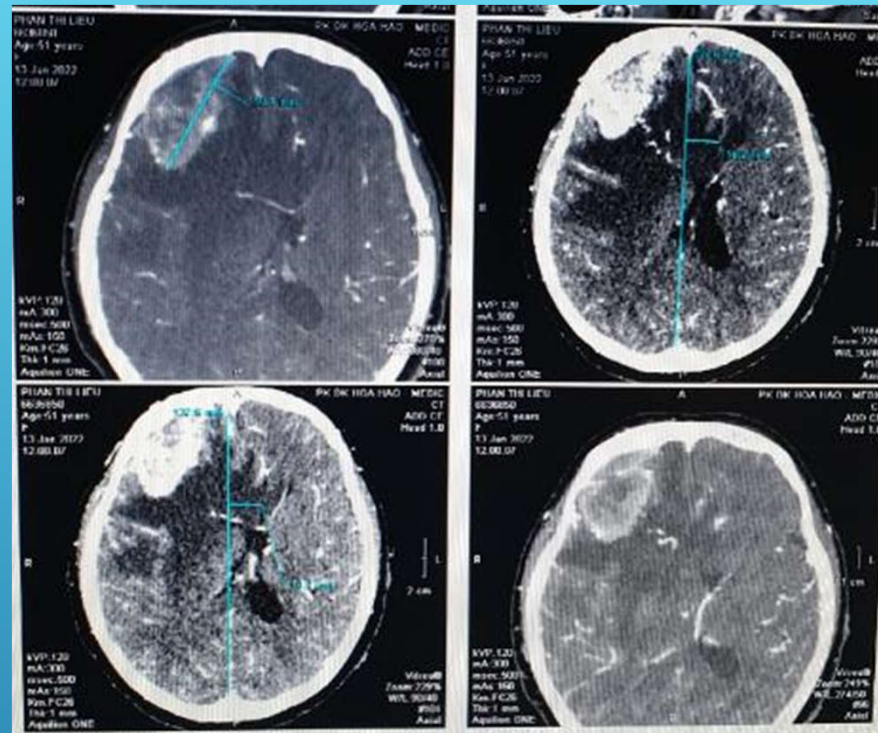
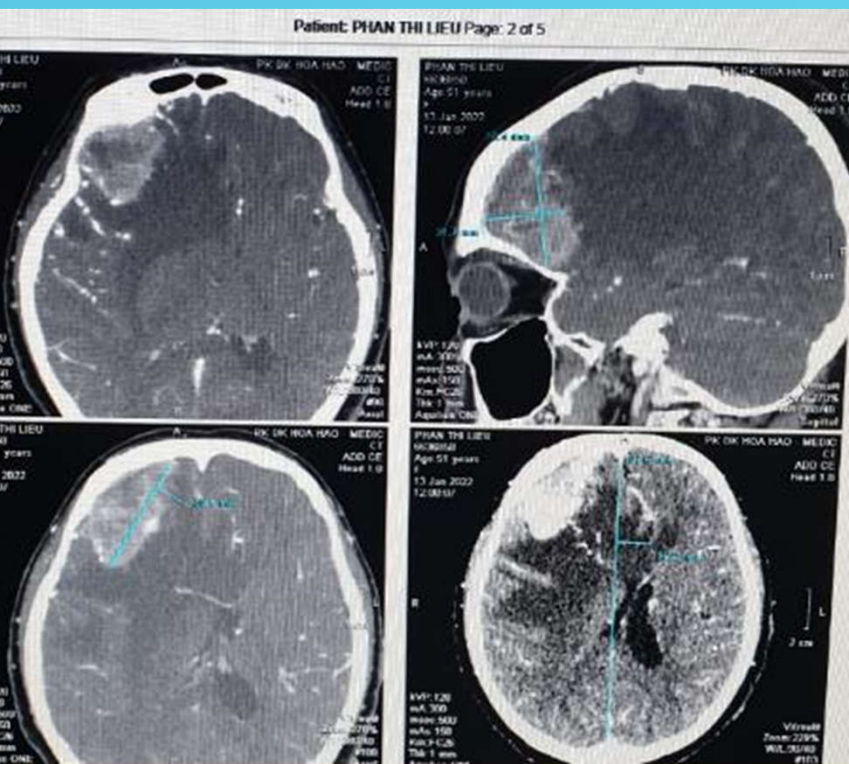
PHAN THỊ LIÊU 1971 F 13/01/2022 PID:6636850

Ngày 13 tháng 01 năm 2022 - 09:44  
Bác sĩ



**EEG: Nhịp kém đồng bộ với khuynh hướng rối loạn nhịp chậm ưu thể bán cầu phải tiêu điểm vùng trán-thái dương phải (Chưa loại trừ thương tổn thực thể hoặc rối loạn tuần hoàn não).**

**Đề nghị: Kết hợp chẩn đoán hình ảnh**



13/01/2022 Đến ngày 14/01/2022  (ID: 6636850)

Ngày ký:	Loại xét nghiệm:	Bác sĩ:	Mô tả:	Đơn vị:
13/01/2022 11:06	CT Scan	Bs. Trần Thị Minh Phương	Vùng: CT Sọ Não KL: - THEO DÕI MENINGIOMA KÍCH THƯỚC 50x50x31MM Ở VÙNG TRÁN PHẢI, GÂY PHÙ NÃO NHIỀU VÀ ĐẨY LỆCH ĐƯỜNG GIỮA SANG TRÁI # 16MM, GÂY HÉP NÃO THẤT BÊN PHẢI VÀ SỪNG TRÁN NÃO THẤT BÊN TRÁI, DẪN NHIỆM SỪNG CHẤM VÀ SỪNG THÁI DƯƠNG NÃO THẤT BÊN TRÁI - KHÔNG THẤY BẤT THƯỜNG CÁC XOANG CÁN HỘ MŨI	Xem
13/01/2022 10:47	Siêu Âm 3D - Nhũ	Bs. CKI. Trâm Thị Tú Hương	Vùng: SA DUNG TỔNG QUÁT MÀU KL: SỎI THẬN PHẢI NHẢN XỎ TỬ CUNG NHỎ (L4 THEO FIGO).	Xem

*TD MENINGIOMA KÍCH THƯỚC 50x50x31 MM Ở VÙNG TRÁN PHẢI, GÂY PHÙ NÃO NHIỀU VÀ ĐẨY LỆCH ĐƯỜNG GIỮA SANG TRÁI # 16MM GÂY HÉP NÃO THẤT BÊN PHẢI VÀ SỪNG TRÁN NÃO THẤT BÊN TRÁI, DẪN NHIỆM SỪNG CHẤM VÀ SỪNG THÁI DƯƠNG NÃO THẤT BÊN TRÁI*

PHIẾU KHÁM BỆNH ÁN 3 :

HỌ TÊN : PHẠM THỊ M. 1951F

NGÀY KHÁM : 26/04/2021

CHỈ ĐỊNH : MỆT, YẾU 1/2 NGƯỜI PHẢI

CHẨN ĐOÁN CK TIM MẠCH.

CÔNG TY TNHH Y TẾ HÒA HẢO - PHÒNG KHÁM ĐA KHOA  
(Tên cũ: TRUNG TÂM CHẨN ĐOÁN Y KHOA - MEDIC)  
254 Hòa Hảo, P.4, Q.10, TP. Hồ Chí Minh  
ĐT: 028.39270284 - 028.39272136, Mail: hoahao254@medic.com.vn

Đăng ký khám trực tuyến :  
<https://nthsoft.vn/medic/hh>  
Hoặc app: Medic Hoa Hao



QRCode kết quả

**PHIẾU KHÁM BỆNH**  
KHOA TIM MẠCH - PHÒNG: 3



Họ tên: [REDACTED]  
Địa chỉ: [REDACTED]  
Nghề nghiệp: Tam ruộng. Số thẻ BHYT: [REDACTED]

Huyết áp: 121/63; Mạch: 65; Nhiệt độ: 36,9 °C; Chiều cao: 150 cm; Cân nặng: 56 kg;  
Tiền sử bệnh: TBMMN CŨ  
Lý do khám: MỆT  
Lâm sàng: YẾU 1/2 NGƯỜI PHẢI  
Chẩn đoán sơ bộ: THA, ĐTDII

**CHỈ ĐỊNH:**

- SIÊU ÂM (3):** SA Bụng Tổng Quát Máu ; SA Doppler HỆ ĐỘNG MẠCH CẢNH ; SA Tim Máu
- XQUANG (1):** XQ Lồng Ngực Thẳng [Film]
- ĐIỆN CHẨN ĐOÁN (2):** Điện Não Đồ Máu (EEG) ; Điện tâm đồ (ECG) thường
- MRI-CT SCAN (1):** MRI Sọ Não
- KHÁM BỆNH (1):** Khám CK Tim mạch

**XÉT NGHIỆM:**

Giờ	Người lấy mẫu
---	---

TỔNG SỐ XÉT NGHIỆM: 16

**PHẠM THỊ MEO**  
**3652** 1951 F 26/04/2021  
PID: 0398099

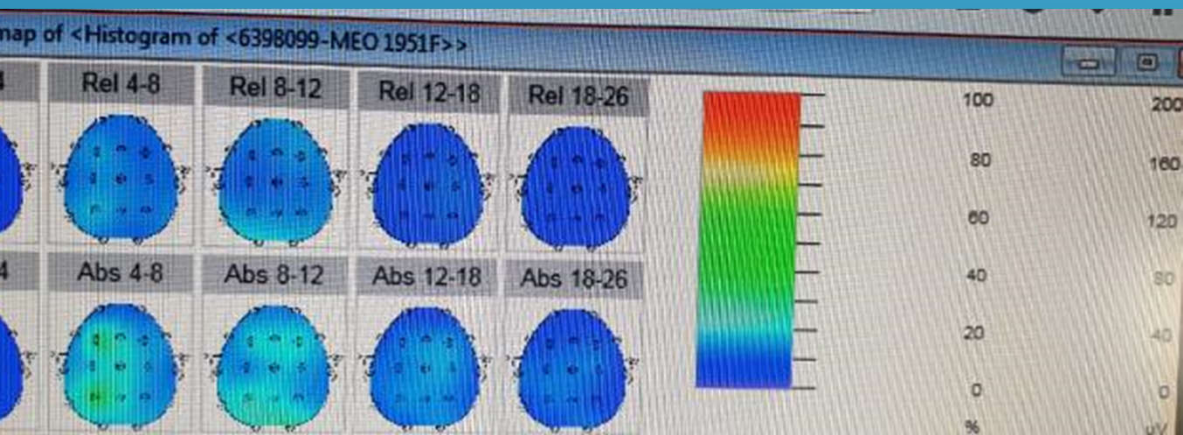
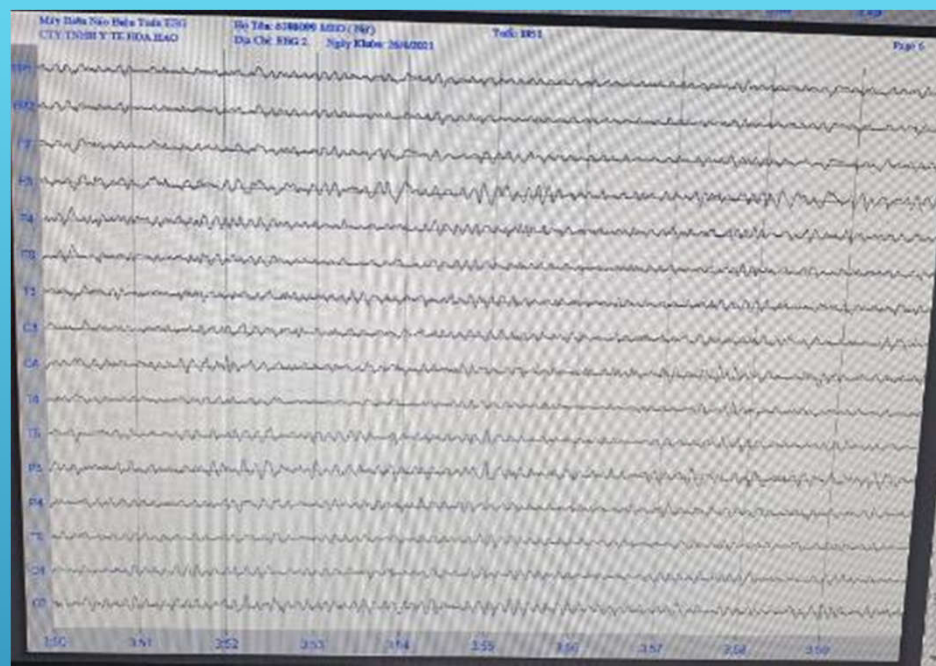
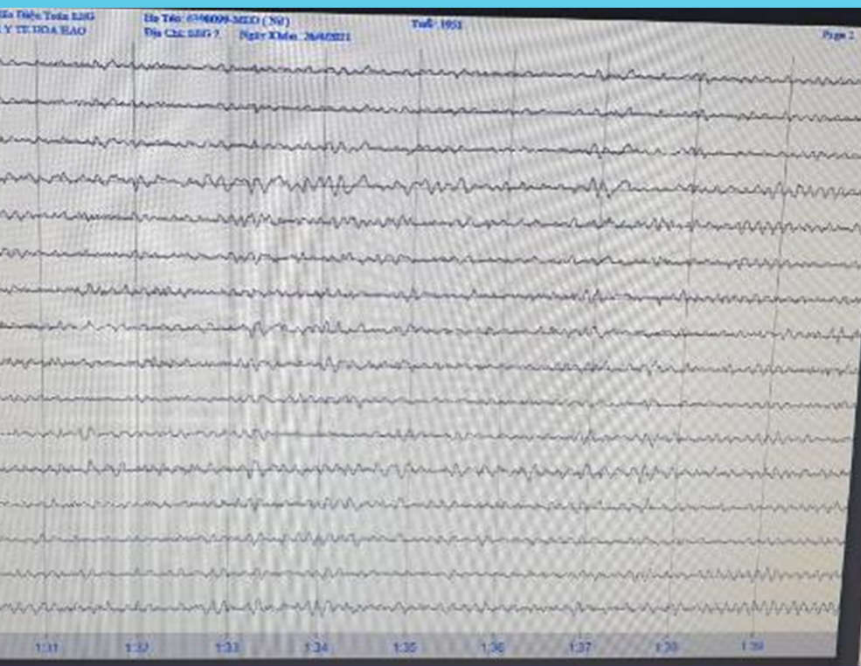


**ĐÃ XÉT NGHIỆM**  
**H.VY**

NFS (C.B.C)	Cholesterol Total	Creatinine/máu (eGFR)	Ion đồ chung
Glucose (FPG)	LDL.C	Triglycerides	TSH (Thế hệ 3)
AST (SGOT)	Tổng Phân Tích Nước Tiểu	HDL.C	Free T4
Urea / BUN	ALT (SGPT)	GGT	HbA1C

**CHỈ ĐỊNH BỔ SUNG:**

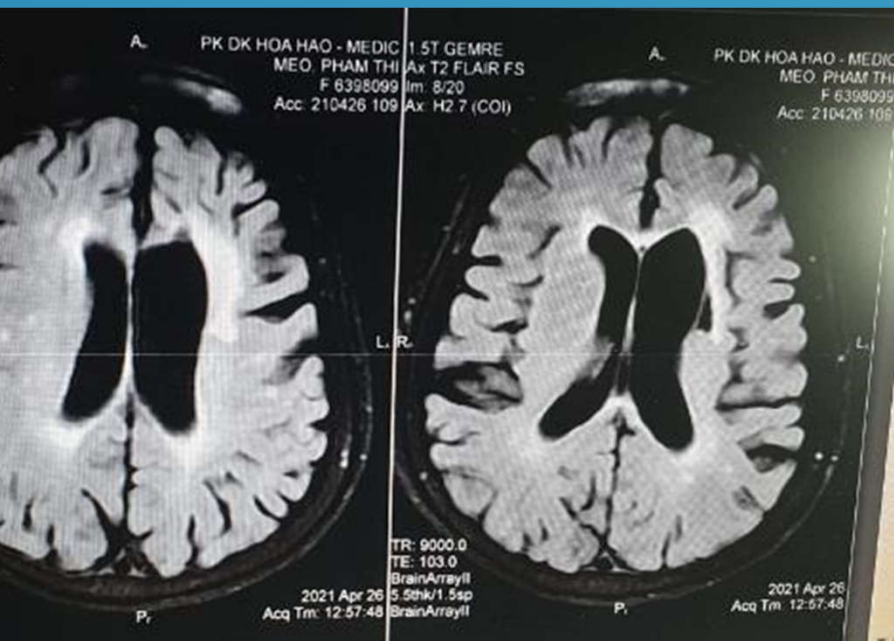
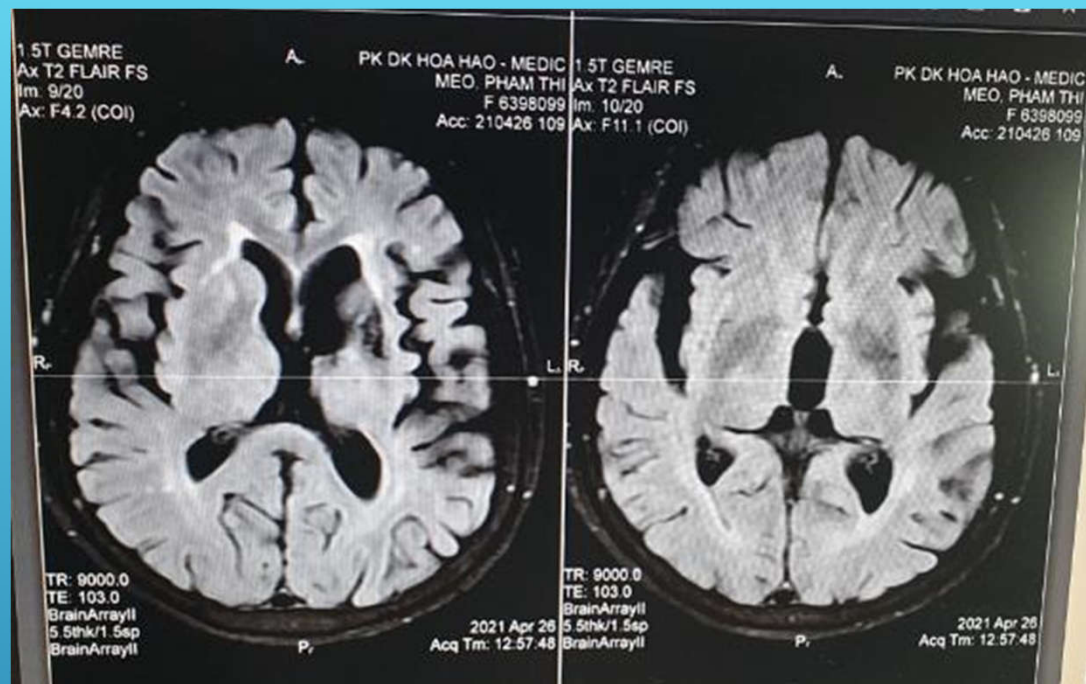
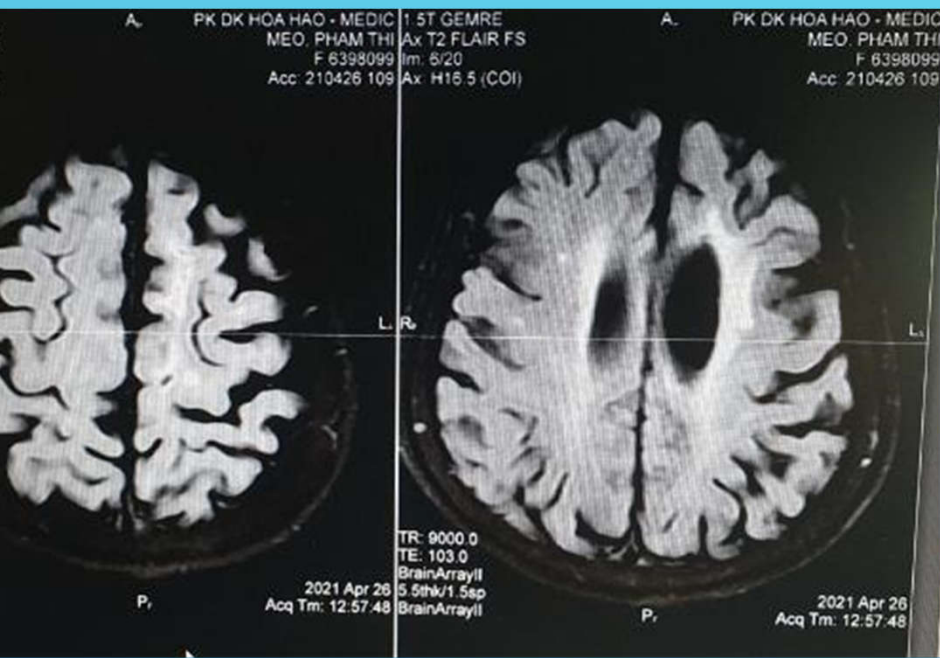Ngày 26 tháng 04 năm 2021 - 08:40  
Bác sĩ



**EEG : RỐI LOẠN NHỊP CHẬM BÁN CẦU TRÁI ƯU THỂ VÙNG CẠNH GIỮA TRÁI (NGHĨ ĐI CHỨNG TBMMN)**

Bs. CKI. Bùi Quang Vinh

Rối loạn nhịp chậm bán cầu trái ưu thể vùng cạnh giữa trái (Nghĩ đi chứng TBMMN)



(ID: 6398099)

**Vùng: MRI Sọ Não**

**KL: Nhồi máu não cũ dạng lỗ khuyết vùng đỉnh và nhân bên trái. Tăng áp lực nội sọ.**

**Teo não - vỏ não tăng trên lều.**

**Thương tổn dạng nốt nhỏ chất trắng quanh não thất bên hai bên. Bệnh lý chất trắng do bệnh lý mạch máu nhỏ.**

**Viêm xoang sàng và hàm hai bên**

H ÁN 4 :

: BÙI T HÀ KIỀU A 1997F  
ÁM : 01/04/2022  
DO KHÁM: ĐỘNG KINH, NGÃT  
Ỉ ĐỊNH : XN, EEG, MRI

CÔNG TY TNHH Y TẾ HÒA HẢO - PHÒNG KHÁM ĐA KHOA  
(Tên cũ: TRUNG TÂM CHẨN ĐOÁN Y KHOA - MEDIC)  
254 Hòa Hảo, P.4, Q.10, TP. Hồ Chí Minh  
ĐT: 028.39270284 - 028.39272136 Mail: hoahao254@medic.com.vn

Đăng ký khám trực tuyến :  
<http://medichh.nhsofi.vn>  
Hoặc app: Medic Hoa Hao



Qr code kết quả chữa bệnh an của quý khách. Medic không chịu trách nhiệm nếu quý khách cung cấp cho người khác.



PHIẾU KHÁM BỆNH  
KHOA THẦN KINH - PHÒNG: 2

QRCode kết quả

Họ tên: [REDACTED]  
Địa chỉ: [REDACTED]  
Nghề nghiệp: CÔNG NHÂN Số thẻ BHYT: [REDACTED]

Huyết áp: 119/75; Mạch: 62; Nhiệt độ: 37 °C; Chiều cao: 162 cm; Cân nặng: 51 kg;  
Lý do khám: Động kinh, ngãt  
Chẩn đoán sơ bộ:

**CHỈ ĐỊNH:**

- 1. ĐIỆN CHẨN ĐOÁN (I):** Điện Não Đồ Màu (EEG)
- 2. MRI-CT SCAN (I):** MRI Sọ Não (động kinh)
- 3. KHÁM BỆNH (I):** Khám CK thần kinh

**XÉT NGHIỆM:**

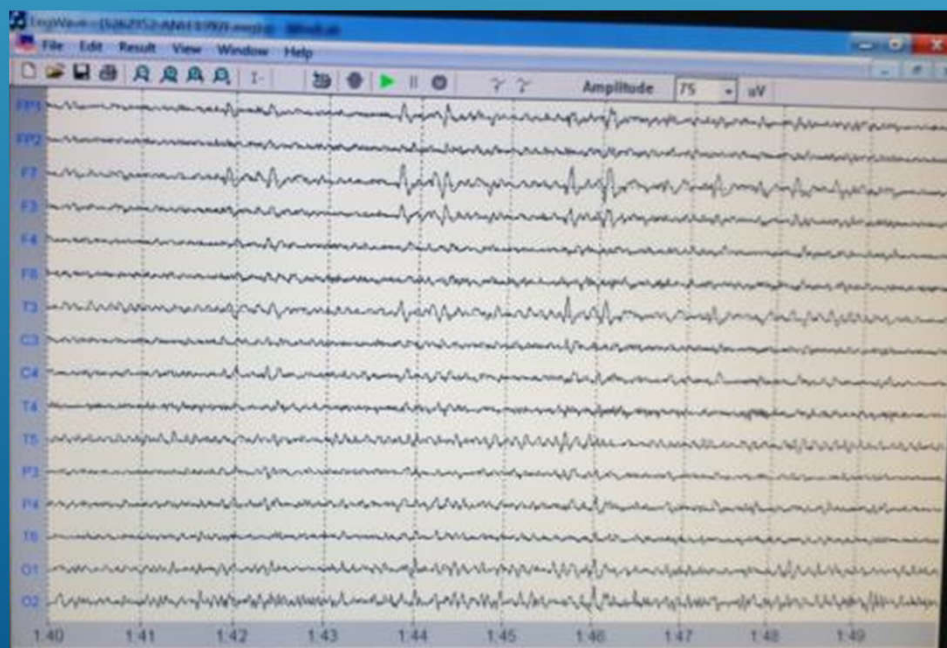
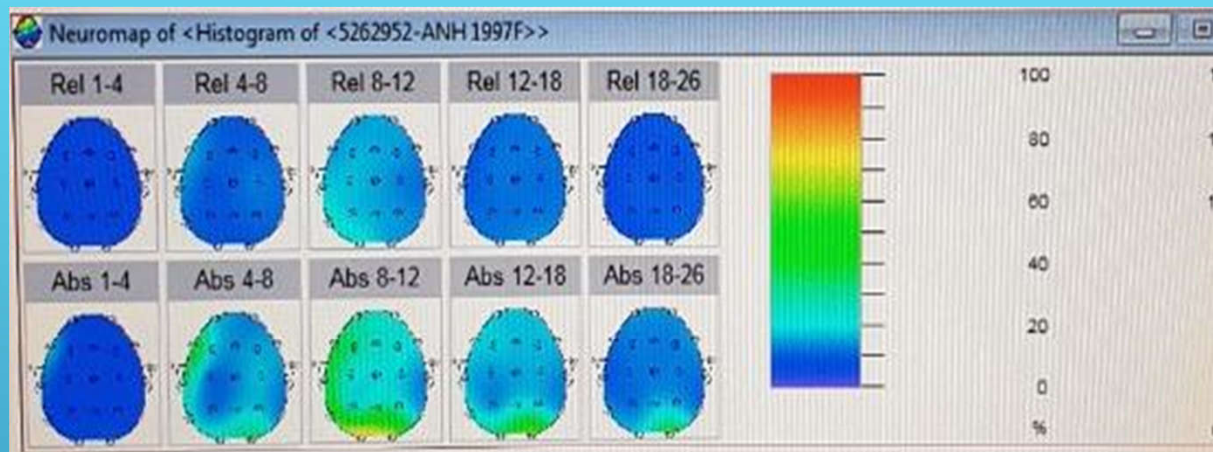
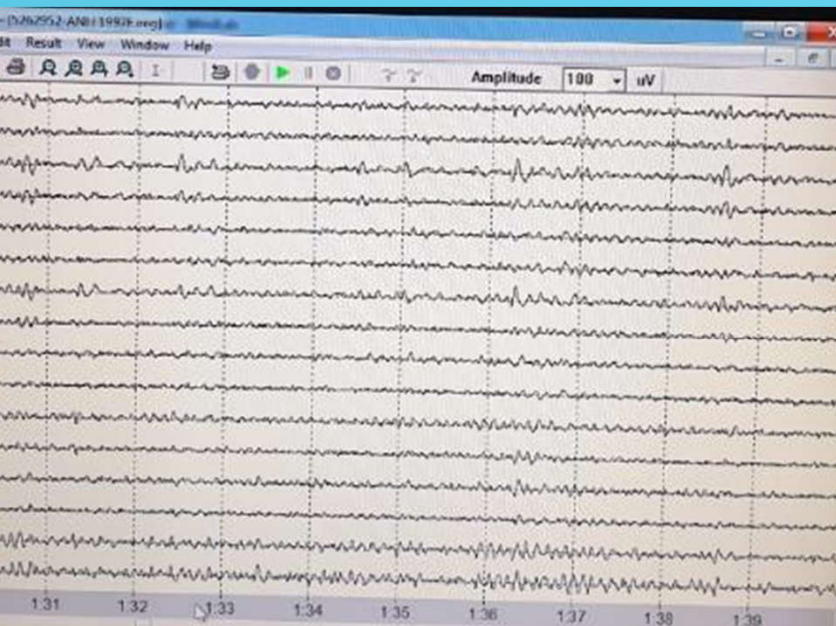
Giờ	Người lấy mẫu
8:35	Hy

TỔNG SỐ XÉT NGHIỆM: 7  
 Máu  Nước tiểu  Đám  Phân  Dịch  Khác

NFS (C.B.C)	ALT (SGPT)	Cysticercose IgG	Toxocara canis IgG
AST (SGOT)	IgE (Total)	Strongyloides IgG	

CD BỔ SUNG:  

Ngày 01 tháng 04 năm 2022 - 07:42  
Bác sĩ



CÔNG TY TNHH Y TẾ HỒA HẢO - PHÒNG KHUẨN DẠ KHOA  
(Tên cũ: TRUNG TÂM CHẨN ĐOÁN Y KHOA - MỸ GIỚI)  
254 Hồ Chí Minh, P.4, Q.10, TP. Hồ Chí Minh  
ĐT: 028.39779384 - 028.39272136, Mail: hoha@254.com.vn

Sáng khám trực tuyến: hoha.medical@hoha.vn  
Mobile app: Medico Hoha Việt Nam

QR Code kết quả

010420220924

### KẾT QUẢ ĐIỆN NÃO

ID: 5262952 STT: [REDACTED]

Bệnh nhân: [REDACTED] Tuổi: 36 Năm

Địa chỉ: [REDACTED]

Bác sĩ chỉ định: BSCKII. NGUYEN THI ANH HONG Ngày ĐK: 01/04/2022 09:06

Tiền sử bệnh: [REDACTED] Ngày đo: 01/04/2022 09:24

Lâm sàng: ĐỘNG KINH, NGẤT Loại: Điện Não Đồ Máu (EEG)

**KẾT QUẢ**

- Nhip  $\alpha$ : biểu hiện lan tỏa, ưu thế vùng não sau, từng đợt kém ổn định với tần số 8-10 c/s; biên độ 20-65  $\mu$ v
- Nhip  $\beta$ : biểu hiện xen các đợt alpha với tần số 16-26 c/s; biên độ < 20  $\mu$ v
- Phản ứng Berger: (+)
- Ghi nhận các hoạt động dạng gai và sóng nhọn (Biên độ 20-70uv) xuất hiện rải rác thường xuyên trên nền sóng chậm vùng thái dương trái, ngay khi chưa hoạt hóa; tăng cường khi thở sâu
- Neuromap: Phổ chậm ưu thế vùng thái dương trái

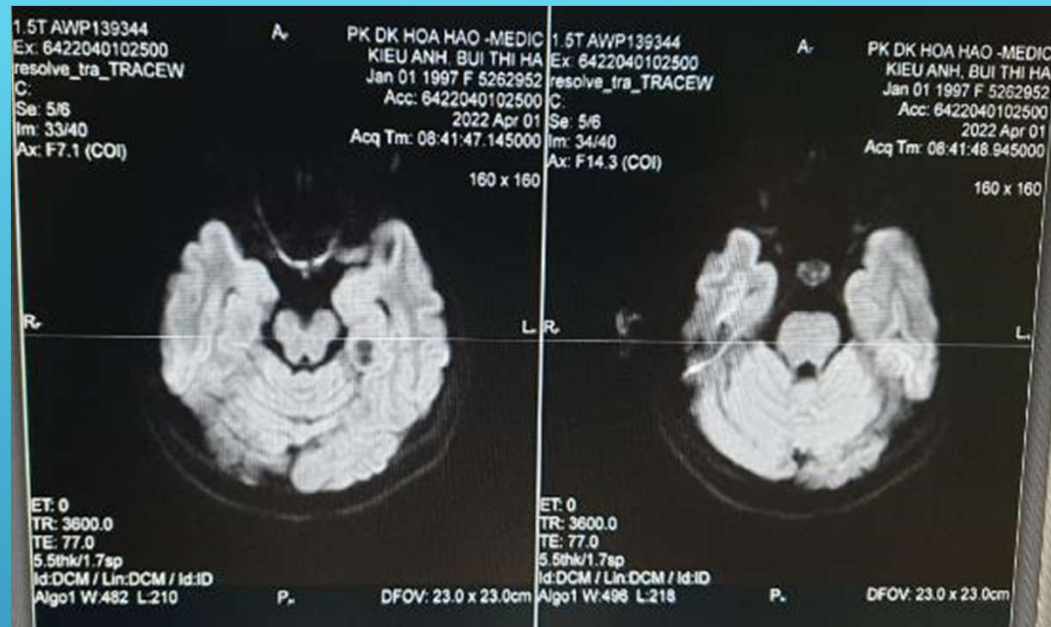
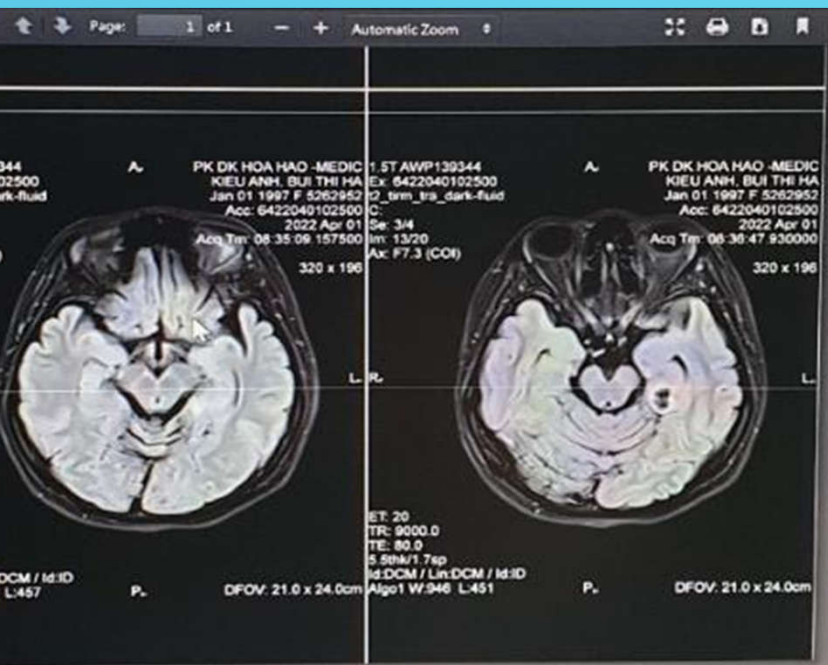**KẾT LUẬN**

- : Hoạt động dạng kích phát / nền sóng chậm vùng thái dương trái
- T/d hoạt động dạng động kinh cục bộ vùng thái dương trái (cần loại trừ thương tổn thực thể)

**DẠNG ĐÓ**

- : Đề nghị kết hợp chẩn đoán hình ảnh.

Tp. Hồ Chí Minh, ngày 01/04/2022 09:52



<b>Dạng ký:</b> 01/04/2022 08:06	MRI	Bs. CKII. Nguyễn Thị Ánh Hồng		<b>Vùng:</b> MRI Sọ Não <b>KL:</b> - Di chứng tổn thương não thái dương trong trái - Polype nhỏ xoang trái	X
<b>Thực hiện:</b> 01/04/2022 09:04					
<b>Dạng ký:</b> 01/04/2022 07:35	Thần Kinh	Bs. CKII. Nguyễn Thị Ánh Hồng	<b>Bs. CKII. Nguyễn Thị Ánh Hồng chỉ định: (01/04/2022 07:42)</b> - <b>CLS:</b> MRI Sọ Não (đồng kính), Điện Não Đồ Màu (EEG), Khám CK thần kinh		

## KẾT LUẬN :

-BÊN CẠNH CÁC PHƯƠNG TIỆN CHẨN ĐOÁN HÌNH ẢNH NGÀY CÀNG PHÁT TRIỂN KHÔNG NGỪNG, EEG VẪN LÀ 1 PHƯƠNG PHÁP KINH ĐIỂN, RẺ TIỀN, KHÔNG ẢNH HƯỞNG SK, HỖ TRỢ NHIỀU CHUYÊN KHOA...NHƯ THÊM 1 CHỐT CHẶN CẢNH BÁO GIÚP BỚT BỎ SÓT, GÓP PHẦN ĐỊNH HƯỚNG, THEO DÕI BỆNH....

-VÀ CÒN ẨN CHỨA NHIỀU TIỀM NĂNG KHÁM PHÁ ĐÁNH GIÁ SINH BỆNH LÝ THẦN KINH CỦA CÁC NHÀ THẦN KINH HỌC...

*CHÂN THÀNH CẢM ƠN !*

