



Case report: thyroid cancer benefit of check-up health examination?

BS Nguyễn Tuấn Cường
Medic

2019

ID : 5291690 Ngày ĐK: 26/01/2019 08:05
Họ và tên : **LÊ YẾN LY** 34 tuổi Nữ
Địa chỉ : CÔNG TY TNHH KCTC VIỆT NAM - 2022 - 0909700831
Lâm sàng :
BS chỉ định : 19 BV chỉ định :

VÙNG KHẢO SÁT : SIÊU ÂM VÙNG CỔ

* TUYÊN GIÁP: TO NHẸ TOÀN BỘ, nền giáp cấu trúc echo KÉM KHÔNG đồng nhất.

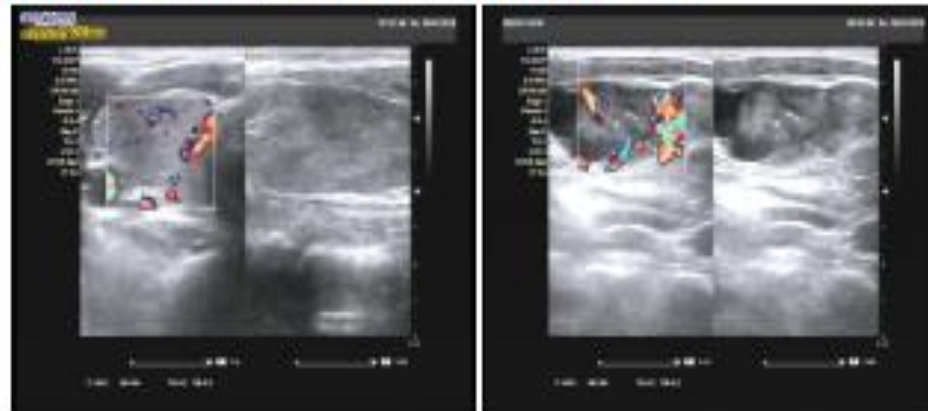
- Tăng sinh mạch máu

- Không nhân giáp

* Tuyến dưới hàm và tuyến mang tai bình thường

* Không hạch bệnh lý.

- ĐỌC CƠ ỨC ĐÒN CHŨM TRÁI CÓ VÀI CẤU TRÚC D= 8->33MM, GIỚI HẠN RÕ, CÓ VỎ BAO , BÊN TRONG ECHO KÉM KHÔNG ĐỒNG NHẤT, CÓ TẠO NANG, CÓ VÔI HÓA, DOPPLER(+).

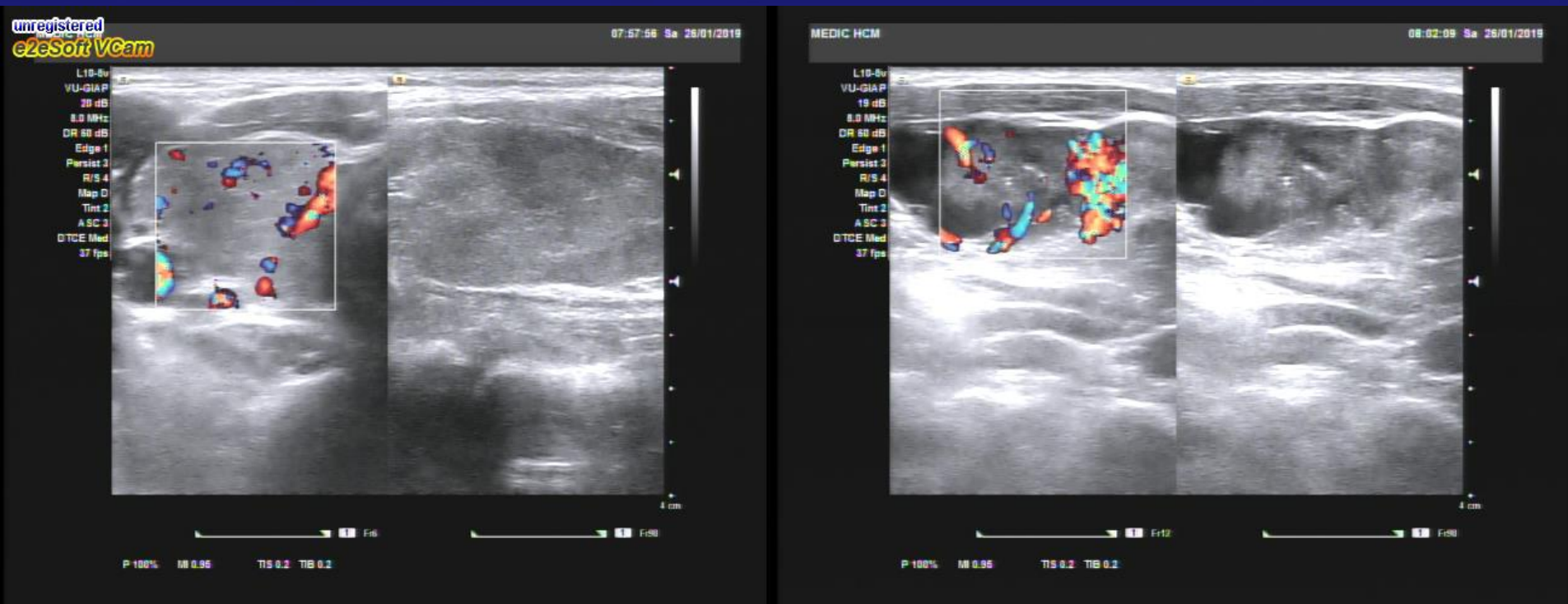


KẾT LUẬN: PHÌNH GIÁP- THEO DÕI VIÊM GIÁP.
HẠCH ĐỌC CƠ ỨC ĐÒN CHŨM TRÁI CHƯA RÕ BẢN CHẤT.

Đề nghị: FNAC HẠCH CỔ TRÁI.

Tp. Hồ Chí Minh, ngày 26/01/2019 08:05
(Bác sĩ đã ký)

2019



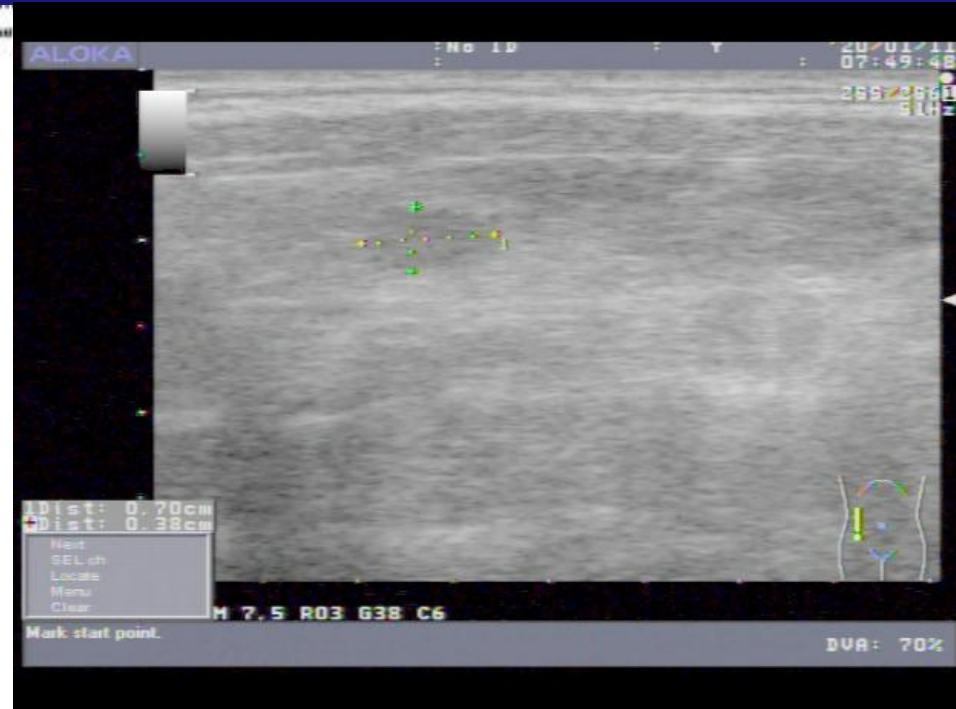
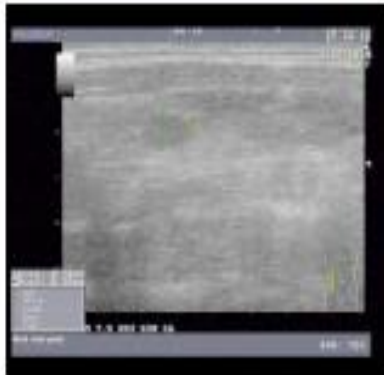ĐÃ LÀM FNAC HẠCH TẠI MEDIC
THEO BN: LÀNH TÍNH

2020

ID : 5291690 Ngày ĐK: 11/01/2020 07:41
Họ và tên : **LÊ YẾN LY** 35 tuổi Nữ
Địa chỉ : CÔNG TY TNHH KCTC VIỆT NAM - 2022 - 0909700831
Lâm sàng :
BS chỉ định : 3 BV chỉ định :

VÙNG KHẢO SÁT : SIÊU ÂM VÙNG CỔ

- * TUYẾN GIÁP: Kích thước bình thường, nền giáp cấu trúc echo dày đồng nhất.
- Không tăng sinh mạch máu
- THỦY TRÁI: CÓ CẤU TRÚC ECHO HỖN HỢP, BỜ ĐỀU, GIỚI HẠN RÕ, D = 7 x 4MM.
- * Tuyến dưới hàm và tuyến mang tai bình thường
- * Không hạch bệnh lý.



KẾT LUẬN: NHÃN GIÁP THỦY TRÁI DẠNG PHÌNH GIÁP HẠT (TIRADS 2).

Đề nghị:

Tp. Hồ Chí Minh, ngày 11/01/2020 07:41
(Bác sĩ đã ký)

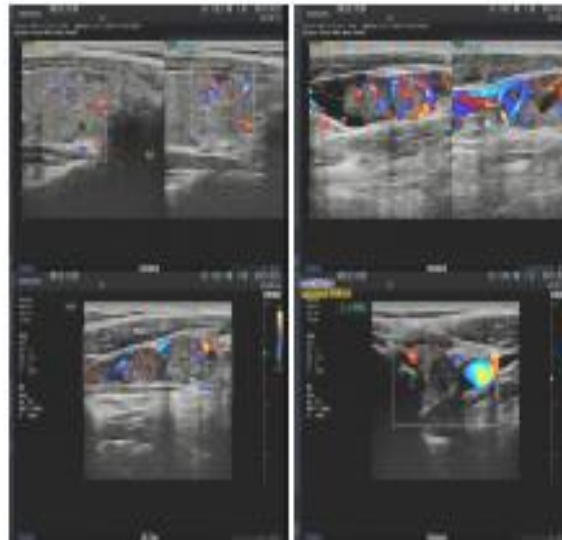
BN KHÔNG LÀM THÊM GÌ

2021

ID : 5291690 Ngày ĐK: 30/01/2021 08:59
Họ và tên : **LÊ YẾN LY** 36 tuổi Nữ
Địa chỉ : CÔNG TY TNHH KCTC VIỆT NAM - 2022 - 0909700831
Lâm sàng : KT
BS chỉ định : TĐ BV chỉ định : MEDIC

VÙNG KHẢO SÁT : SIÊU ÂM TUYẾN GIÁP MÀU

- TUYẾN GIÁP: kích thước bình thường, nền giáp cấu trúc echo kém nhẹ không đồng nhất, 2 thùy có vôi nhân echo kém, nhân lớn thùy Trái gần bó mạch cảnh T, d= 8mm echo kém có vôi nhỏ, mạch máu ngoại vi
- HẠCH CỐ: vài hạch dọc bó mạch cảnh Trái d= 10-> 22mm vài nốt vôi nhỏ, tăng sinh nhiều mạch máu

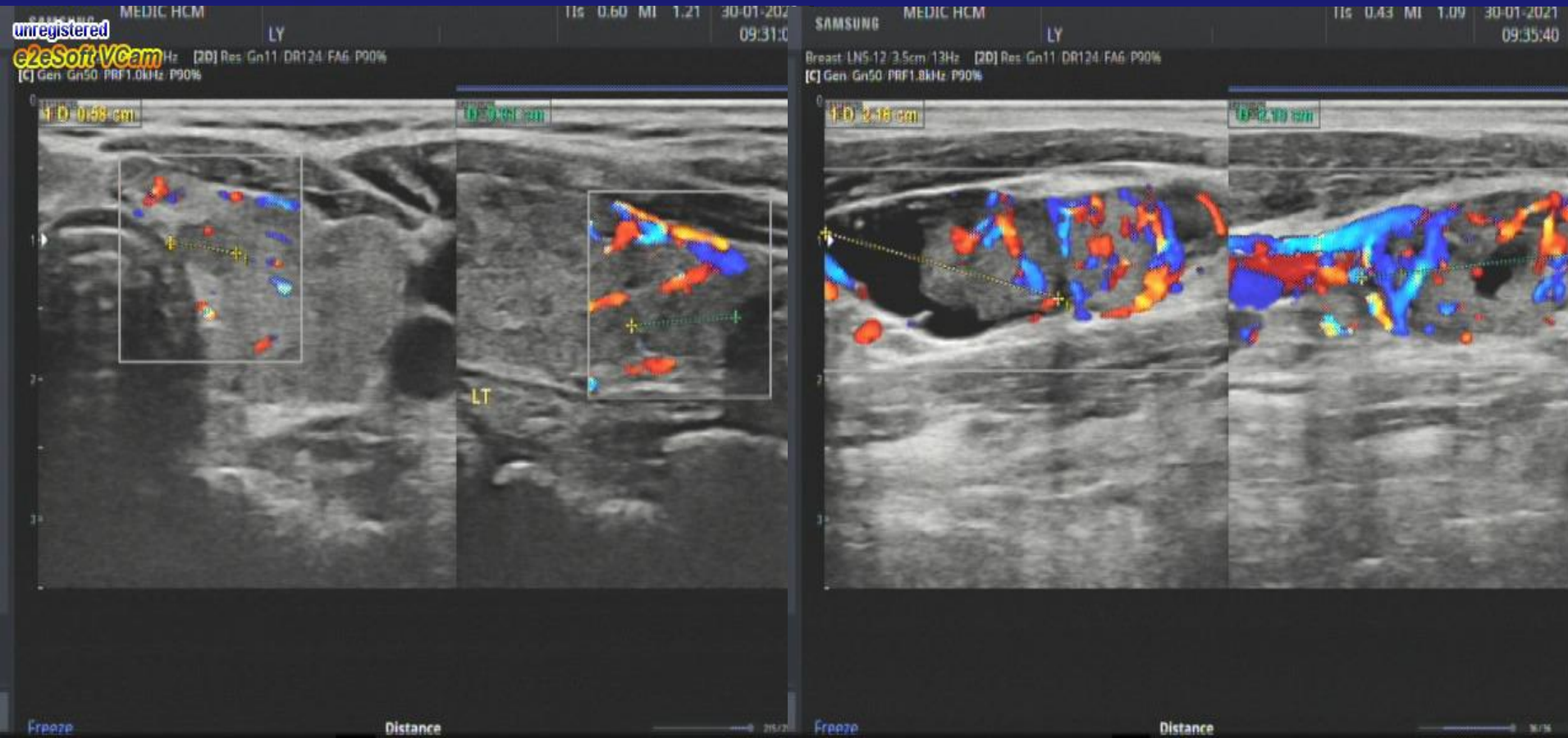


KẾT LUẬN: VAI NHÂN 2 THỤY TUYẾN GIÁP (TIRADS 4)/ NÉN VIÊM GIÁP. VAI HẠCH DỌC BÓ MẠCH CẢNH TRÁI KHÔNG ĐIỂN HÌNH VIÊM.

Đề nghị: FNAC, lưu ý nhân lớn thùy Trái

Tp. Hồ Chí Minh, ngày 30/01/2021 09:30
(Bác sĩ đã ký)

2021



BN VẪN KHÔNG LÀM THÊM FNAC

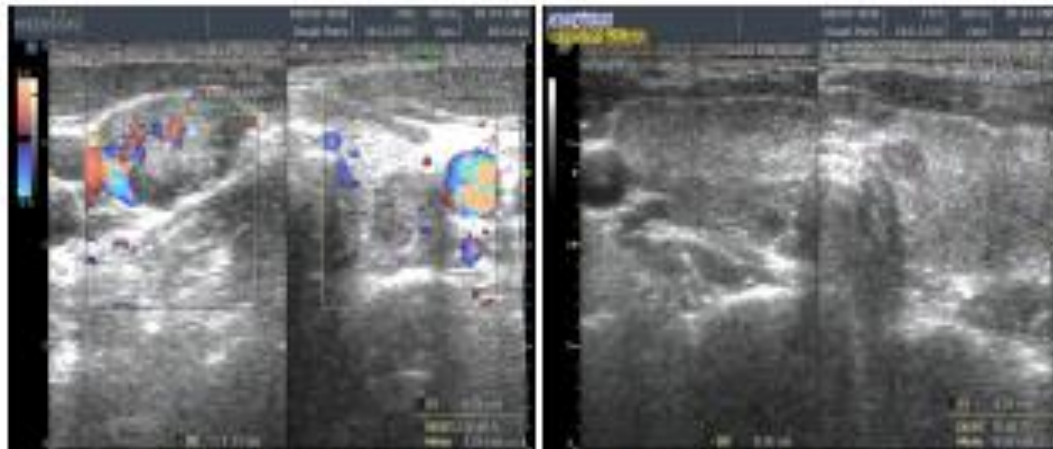2022

LÀM SÁNG

ID : 5291690 Ngày ĐK: 19/03/2022 10:34
Họ và tên : LÊ YẾN LY 37 tuổi Nữ
Địa chỉ : CÔNG TY TNHH KCTC VIỆT NAM - 0909700831
Lâm sàng :
BS chỉ định : BS CƯỜNG BV chỉ định : MEDIC

VÙNG KHẢO SÁT : SIÊU ÂM VÙNG CỔ

- TUYẾN GIÁP: LỚN, MÔ GIÁP HAI THỦY CÓ ECHO POOR-MIXED, MULTINODULAR HAI THỦY 4-7mm, THỦY TRÁI CÓ NODULE LƯU Ý D1=7mm, ECHO POOR, TRỤC DỌC, ÍT MẠCH MÁU NUÔI, GIỚI HẠN KHÔNG RÕ, MẠCH MÁU NUÔI MÔ GIÁP HAI THỦY TRONG GIỚI HẠN BÌNH THƯỜNG.
- TUYẾN MANG TAI VÀ TUYẾN DƯỚI HÀM HAI BÊN BÌNH THƯỜNG.
- CÓ VÀI HẠCH CAROTID TRÁI 7-20mm, CÓ HẠCH HOẠI TỬ, FLOW(+)
- HỆ MẠCH CẢNH VÀ THỰC QUẢN CỔ BÌNH THƯỜNG

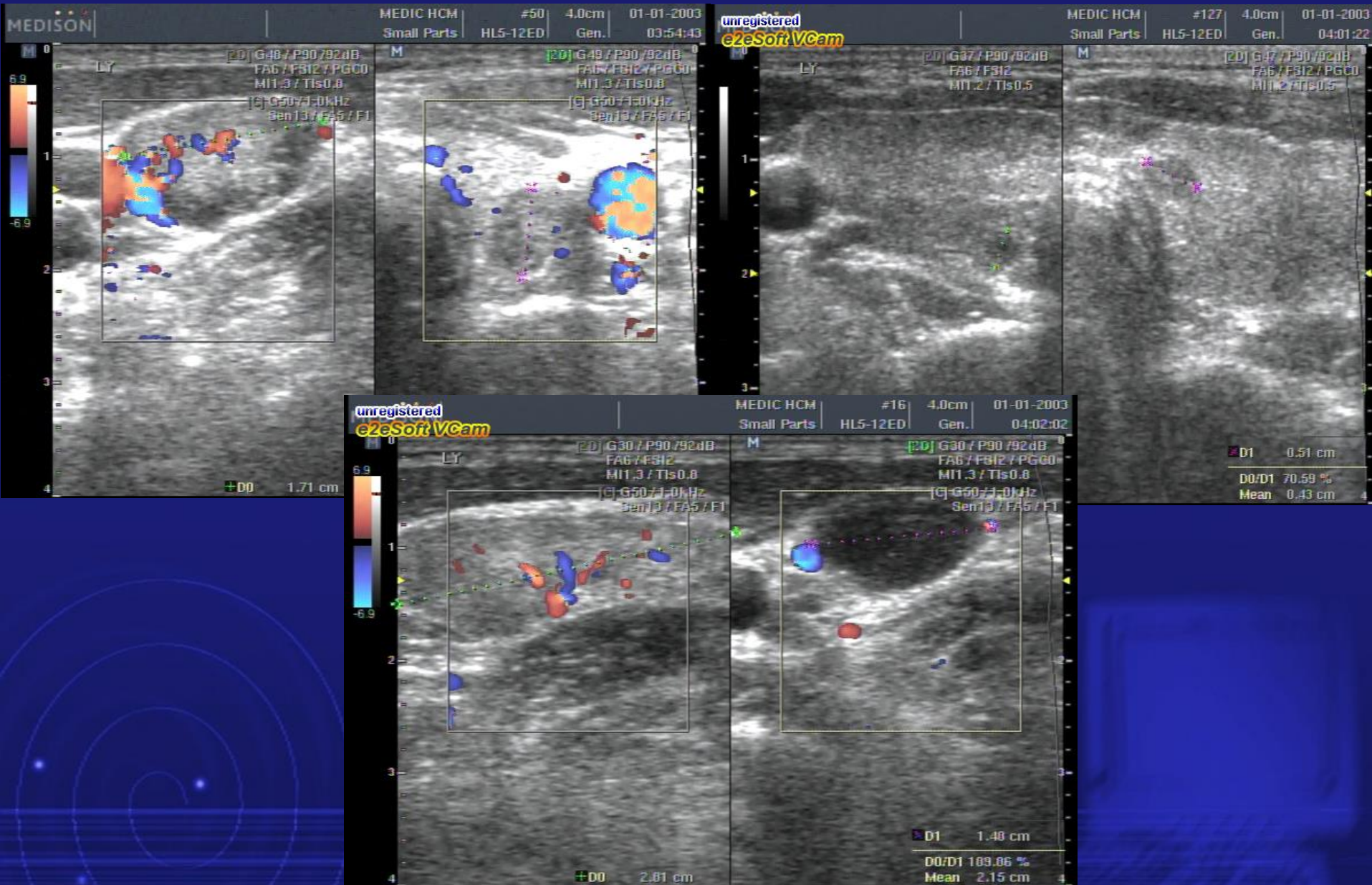


KẾT LUẬN : VIÊM GIÁP MẠN TÍNH / BUẾU GIÁP ĐA NHÂN / VÀI HẠCH CAROTID TRÁI

Đề nghị : FNAC NHÂN D1 (TIRADS 5) + HẠCH

Tp. Hồ Chí Minh, ngày 19/03/2022 10:39
(Bác sĩ đã ký)

2022



2022

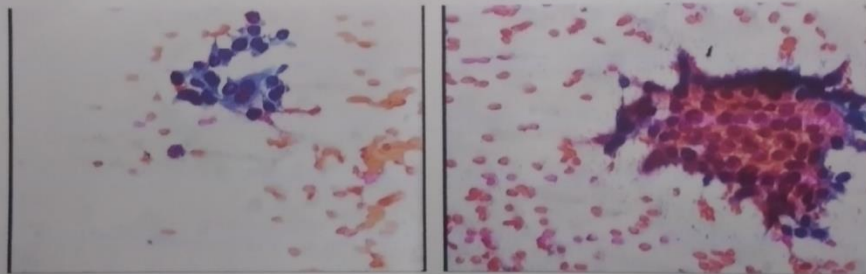
ID Medic : **5291690** Ngày nhận mẫu: 21/03/2022 08:34
Bệnh nhân : **LÊ YẾN LY** Năm sinh: 1985 Nữ
Địa chỉ : Công Ty TNHH Kctc Việt Nam -- 0909700831
Bác sĩ : Bs Ck 2 Nguyễn Tuấn Cường
Bệnh viện : CTTNHHYT HÓA HẢO
Lâm sàng : Nhân thùy (T) giáp nghi ngờ / Hạch cổ (T)
CHẤT THỬ : Tế bào học qua chọc hút bằng kim ở tổn thương của tuyến giáp & hạch cổ.

ĐẶC ĐIỂM TẾ BÀO :

- Giáp (T): Mẫu phết gồm nhiều tế bào biểu mô tuyến giáp tăng sản, có nhân đa dạng xếp thành đám có chỗ tạo nhú.
- Hạch cổ (T): Di căn bởi tế bào ung thư trên

KẾT LUẬN :

- CARCINOM DẠNG NHÚ CỦA TUYẾN GIÁP (PAPILLARY THYROID CARCINOMA).
- PHÂN LOẠI THEO HỆ THỐNG BETHESDA: NHÓM VI
- DI CĂN HẠCH CỎ



Tp. Hồ Chí Minh, ngày 28/03/2022

GS.BS Nguyễn Sào Trung

BÀN LUẬN

- + BN kiểm tra sức khỏe định kỳ mỗi năm.
- + Vấn đề bệnh lý tuyến giáp và hạch cổ đã ghi nhận 3 năm.
- + 1 lần làm FNAC hạch tại medic năm thứ 1 = âm tính = **bệnh nhân tin tưởng** -> lần sau BN thấy không cần làm nữa.
- + năm thứ 3, BS kiên quyết đề nghị làm thêm FNAC, và với kết quả FNAC = BN sốc.

BÀN LUẬN

LỖI TẠI AI?

+ Niềm tin và sự lo là về bệnh tật của chính BN?

+ Qui trình làm việc của chúng ta?

Không tránh khỏi sai sót của BS

Nhưng cách làm việc cần kiên định, vì lợi ích của BN và của Medic

CẦN CHUYỂN CHO BS CHUYÊN KHOA NGAY TỪ ĐẦU ĐỂ THEO DÕI SÁT BN HƠN