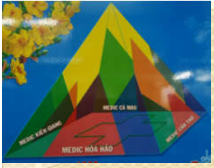


# TRUNG TÂM CHẨN ĐOÁN Y KHOA MEDIC CHƯƠNG TRÌNH MEDIC 5

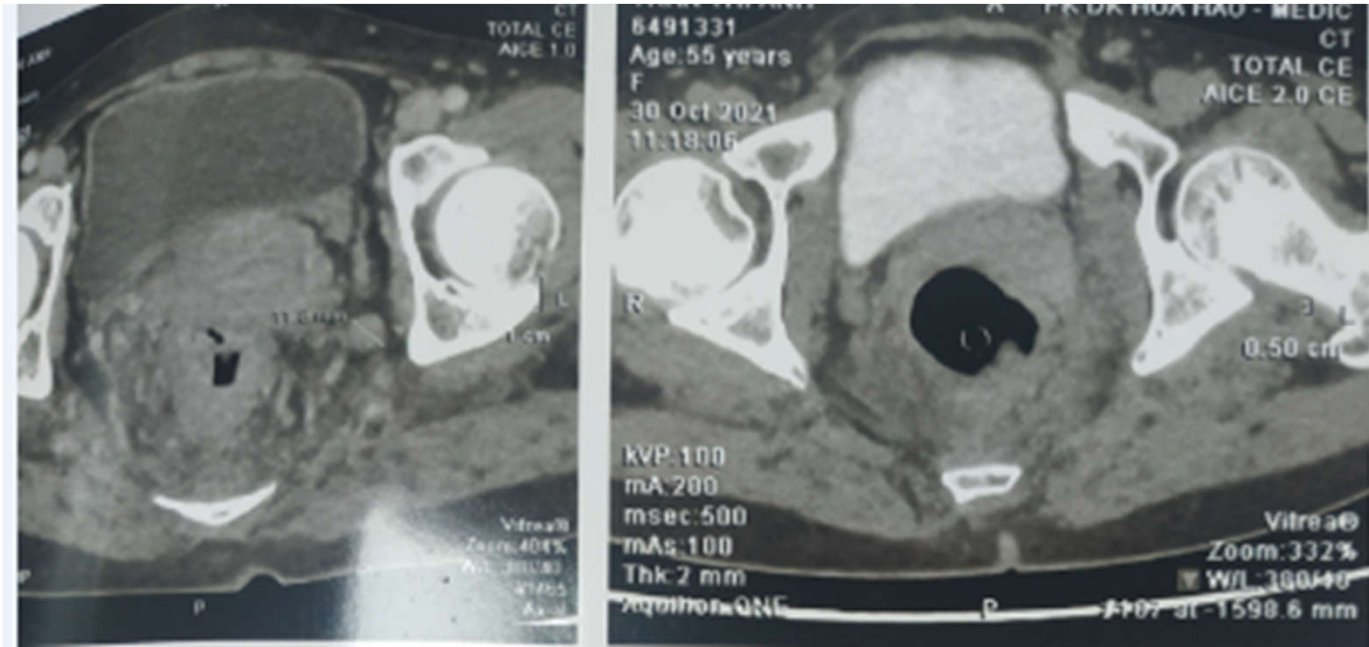
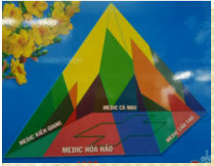
**K TRỰC TRÀNG THẤP**  
( Khó khăn chẩn đoán thường gặp)

**Bs. Dương Ngọc Thành**  
**PK chuyên khoa Ngoại- Medic**




## Tóm tắt bệnh án

- BN nữ 55 tuổi.
- Cần giuộc – Long An.
- 30/10/21: KT Sức khỏe: sụt 5-7 kg/4 tháng  
+ chán ăn → khám TQ  
→ XN + CT toàn thân



- Phát hiện: Bướu TT nghi K xâm lấn xung quanh + Di căn hạch.
- ➔ NS trực tràng sinh thiết + chuyển PK Ngoại



Ngày DK: 30/10/2021

Họ và tên: **TRẦN THỊ** 55 tuổi Nữ

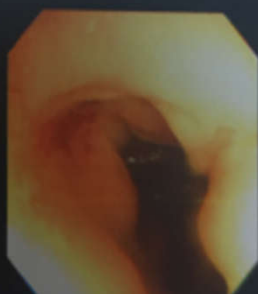


Địa chỉ: [REDACTED]

Lâm sàng: -KIỂM TRA SỨC KHỎE

Bác sĩ chỉ định: BS. CKI. NGUYỄN TẤN DŨNG BV chỉ định: MEDIC

**VÙNG KHẢO SÁT: NS TRỰC TRÀNG**

- Bệnh nhân nằm nghiêng trái.
- Soi cao 40 cm cách bờ hậu môn.
- Đại tràng sigma: bình thường
- Niêm mạc trực tràng: CÁCH BỜ HẬU MÔN 5 -> 7cm CÓ SANG THƯƠNG LOÉT THÂM NHIỄM (PHOTO)- SINH THIẾT
- Hậu môn: bình thường



**KẾT LUẬN: LOÉT THÂM NHIỄM TRỰC TRÀNG**

Ngày nhậm mào: 30/10/2021 16:18

Bệnh nhân: **TRẦN THỊ** Năm sinh: 1966 Nữ

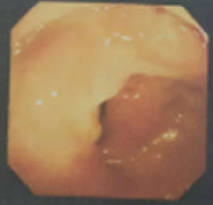
Địa chỉ: [REDACTED]

Bác sĩ (Physician): [REDACTED]

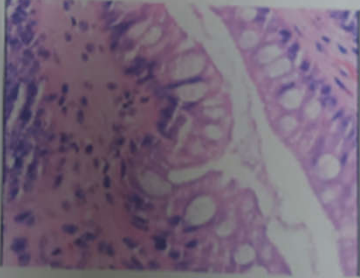

Bệnh viện (Hospital): CTTNHIỆT T. HOA HẢO VNS

Lâm sàng: Loét thâm nhiễm trực tràng

GPB ĐẠI TRẺ: 2 Mỏ 0.2 cm



**Bi Vi Thể:**  
Gồm các ống tuyến tăng sản xếp dày đặc, ngăn cách bởi mô đệm sợi thưa. Tế bào thượng mô tuyến ít biệt hóa, không điển hình, xen lẫn với tế bào biệt hóa dạng tế bào đài. Các tế bào này xếp dạng giả tầng hoặc tạo thành hình hàng rào, nhân tăng sắc, tỷ lệ nhân/ bào tương tăng, có nơi có hình ảnh loạn sản độ thấp. Không xác định được cường polype





**KẾT LUẬN: U TUYẾN ỐNG KÈM LOẠN SẢN ĐỘ THẤP CỦA RUỘT. (D12)**

- Thăm TT: U cứng chắc, di động tốt nghĩ ác tính cao → NS sinh thiết lại



**VÙNG KHẢO SÁT : NS TRỰC TRÀNG**

- Bệnh nhân nằm nghiêng trái.
- Soi cao 30 cm cách bờ hậu môn.
- Đại tràng sigmas : bình thường
- Niêm mạc trực tràng : CÁCH BỜ HẬU MÔN 5 -> 7cm CÓ SANG THƯƠNG
- LOÉT THÂM NHIỄM ( PHOTO )+ SINH THIẾT LẦN 2**
- Hậu môn : bình thường



2021/11/06  
08:55:26  
SCV: 1  
G:N b:A1  
MEDIC

**KẾT LUẬN :** **LOÉT THÂM NHIỄM TRỰC TRÀNG (KHÔNG NGHĨ K)**




BS TT ác tính



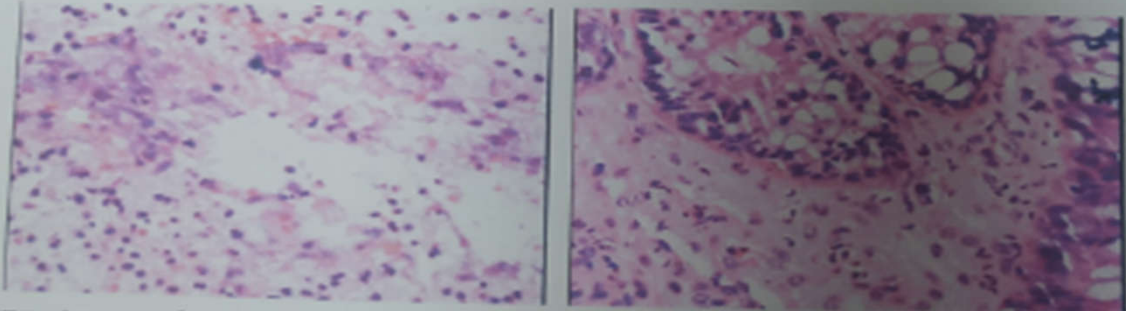
BN TT Lành tính



Bệnh viện (Hospital) : CITYNHIT HOA HAO NS  
Lâm sàng : Trực tràng: CBHM 5-> 7 cm có sang thương loét thâm nhiễm - Sinh thiết lần 2  
Loét thâm nhiễm trực tràng (không nghĩ K)  
GPB ĐẠI THỂ : Vài mô 0.2 cm



GPB Vi Thể  
Mô ruột có loét niêm mạc, có mô hoại tử thâm nhập nhiều tế bào viêm trong đó có nhiều xác bạch cầu đa nhân.  
Không có tế bào ác tính trên mẫu thử.



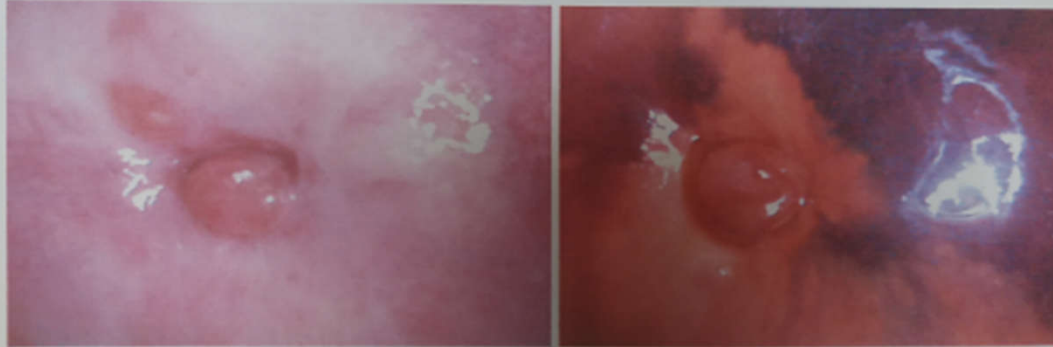KẾT LUẬN : VIÊM LOÉT TRỰC TRÀNG CẤP TÍNH  
(K63.0)

- NS sinh thiết lại: ***khó chấp nhận xin về***
- ➔ 15 ngày sau: BN ra huyết AĐ bất thường
- ➔ tái khám: CD khám PK + NS sinh thiết lại L3



**VÙNG KHẢO SÁT : NS CÓ TỬ CUNG**

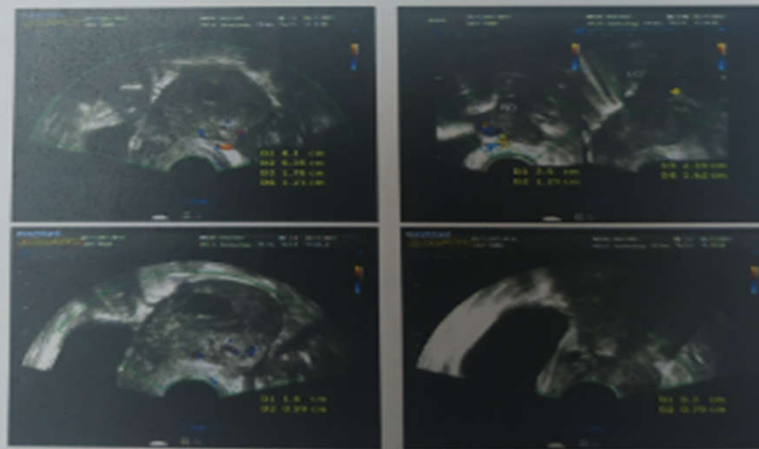
- ÂD : NHIỀU DỊCH ĐỤC
- CTC DK 3 CM : BIỂU MÔ LẮT LẮNG, POLYP KÊNH D#0,2CM
- SAU ACID : KHÔNG THẤY HÌNH ẢNH BẤT THƯỜNG
- JUNCTION : KHÔNG THẤY
- LUGOL : VÀNG NÀU



**KẾT LUẬN :** POLYP KÊNH CTC

**VÙNG KHẢO SÁT : SIÊU AM TVS MAU**

- CỘ TỬ CUNG : CÓ VÀI NANG NABOTH ,D=7MM ;7MM
- TỬ CUNG : gấp sau .  
dap =41 mm LS =63 mm Nội mạc = mỏng
- THÀNH TRƯỚC THÂN TỬ CUNG CÓ NHÂN ECHO KÉM, D = 12X18 MM, KHÔNG DOPPLER.
- Buồng trứng Phải : d= 13X24mm, không u.
- Buồng trứng Trái : d=16X24 mm, không u.
- Túi cùng Douglas : không dịch.





**KẾT LUẬN :** NHÂN XƠ TỬ CUNG +NANG NABOTH CỘ TỬ CUNG



**VÙNG KHẢO SÁT : NS TRỰC TRÀNG**

- Bệnh nhân nằm nghiêng trái.
- Soi cao 30 cm cách bờ hậu môn.
- Đại tràng sigma : bình thường
- Niêm mạc trực tràng : CÁCH BỜ HẬU MÔN 5 -> 7cm CÓ SANG THƯƠNG LOÉT THÂM NHIỄM ( PHOTO )- SINH THIẾT LẦN 3
- Hậu môn : bình thường



**TLUẬN :** LOÉT THÂM NHIỄM TRỰC TRÀNG ( KHÔNG NGHĨ K )

- BN nghi ngờ + khó chịu
- ➔ Tư vấn: khả năng ác tính cao, nếu lần 3 (-)
- ➔ sinh thiết trong phòng mổ





# BÀN LUẬN

- **Vấn đề:**

Nội soi nhiều lần gây khó chịu cho BS NS & BN, để tìm GPB cần thiết? & NS đến khi nào?

- **Cần thiết phải GPB ?**

1. Qui định:

Khả năng PT cắt toàn bộ cơ quan, bộ phận cơ thể → ảnh hưởng chất lượng cuộc sống BN: K Thực quản, K tâm vị - thận vị ( cắt TB DD), K TT thấp ( PT Miles)  
→ CĐ GPB (+).



# BÀN LUẬN

- **Cần thiết phải GPB ?**

2. Thay đổi cảm nhận, nhận định của BS tổn thương đại thể:


- Sanh thương ác tính → Nghĩ lành
- Sang thương lành tính → Nghĩ ác → ĐN can thiệp đủ thứ.

→ Nguyên nhân chủ yếu do không đổi chiếu KQ GPB trước & sau thủ thuật → qua TG lâu dài tạo ra sai số hệ thống.



# BÀN LUẬN

- **Nội soi sinh thiết đến khi nào?**
  - Nguyên tắc: NS ST cho phép làm 3 lần.
  - Sau lần 3 GPB (-) + nghi ác tình → hội chẩn → tìm PP can thiệp khác.
    - BS NS an tâm (Không CĐ lần 4).
- Vì BN (+/-) soi 3 lần → BSGĐ MF các lần soi sau (BN vì chi phí mà bỏ lỡ CĐ sớm) → BS NS thiếu nhiệt tình ở BN này.



# KẾT LUẬN

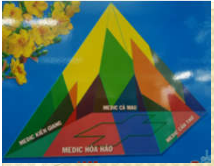
- **Qua trường hợp này:**

Đưa ra vấn đề bàn luận hơi tế nhị, nhưng cũng là VĐ khúc mắt giữa BS LS & CLS  
→ giúp hiểu & cởi mở với nhau hơn trong quá trình làm việc.

- **Bài học rút kinh nghiệm:**

Chúng ta không nên khẳng định CĐ quá chắc chắn (chừa lối thoát).

Nếu có thiếu sót thì BS đi sau có cách sửa chữa, giúp tránh rắc rối về pháp lý cho bản thân & cho PK.



**CHÂN THÀNH CẢM ƠN SỰ THEO DÕI  
CỦA QUÝ THẦY CÔ**