DỊ DẠNG CẤU TRÚC HỆ NIỆU – DỤC
Case report: Herlyn–Werner–Wunderlich Syndrome

BS Nguyễn Thị Xuân Hoa
Phòng Khám Phụ Khoa

TỔNG QUAN

Hội chứng Herlyn-Werner-Wunderlich (HWW) được báo cáo lần đầu tiên năm 1922. Còn được gọi là OHVIRA (Obstructed hemivagina and ipsilateral renal abnormaly).

Nguyên nhân: do sự hòa nhập không thành công của hệ thống Muller.

Dị tật hiếm gặp của đường tiết niệu – sinh dục liên quan đến bất thường ống Muller. Tỉ lệ: 1/28.000 – 1/6000, hoặc 6% số người có tử cung đôi.

Dấu hiệu đặc trưng:

- Tử cung đôi
- Nửa âm đạo tắc nghẽn
- Bất sản thận cùng bên

TỔNG QUAN

- Thường được phát hiện sau khi bắt đầu có kinh nguyệt.
- Triệu chứng lâm sàng và tuổi phát hiện rất thay đổi vì tùy theo mức độ tắc nghẽn âm đạo. Thường gặp là đau bụng dưới tiến triển và mức độ đau tăng dần, 90% đau bụng mạn tính.
- Chẩn đoán trễ có thể làm tăng nguy cơ các biến chứng như ứ máu tử cung, ứ máu âm đạo, ứ mủ tử cung, ứ mủ âm đạo, lạc nội mạc tử cung và vô sinh.
- Phương tiện chẩn đoán: siêu âm, MRI

PHÂN LOẠI

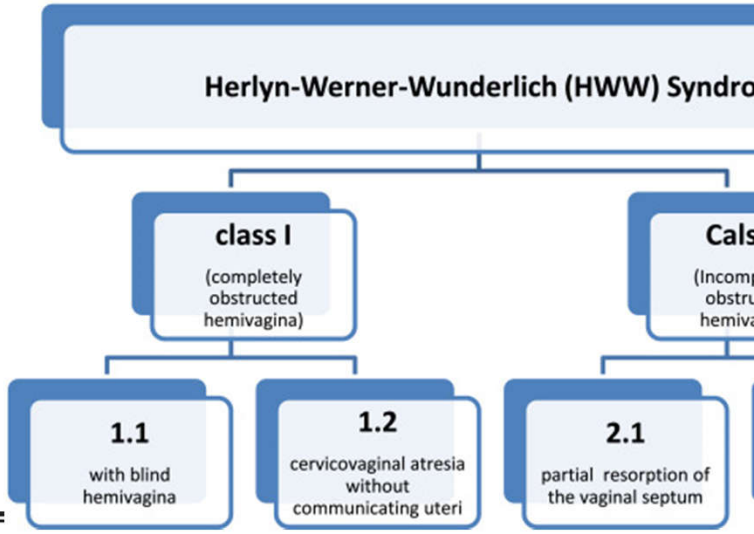
Herlyn-Werner-Wunderlich (HWW) Syndro
class I
(completely obstructed hemivagina)
Cals
(Incomp obstru hemiva
1.1
with blind hemivagina
1.2
cervicovaginal atresia without communicating uteri
2.1
partial resorption of the vaginal septum

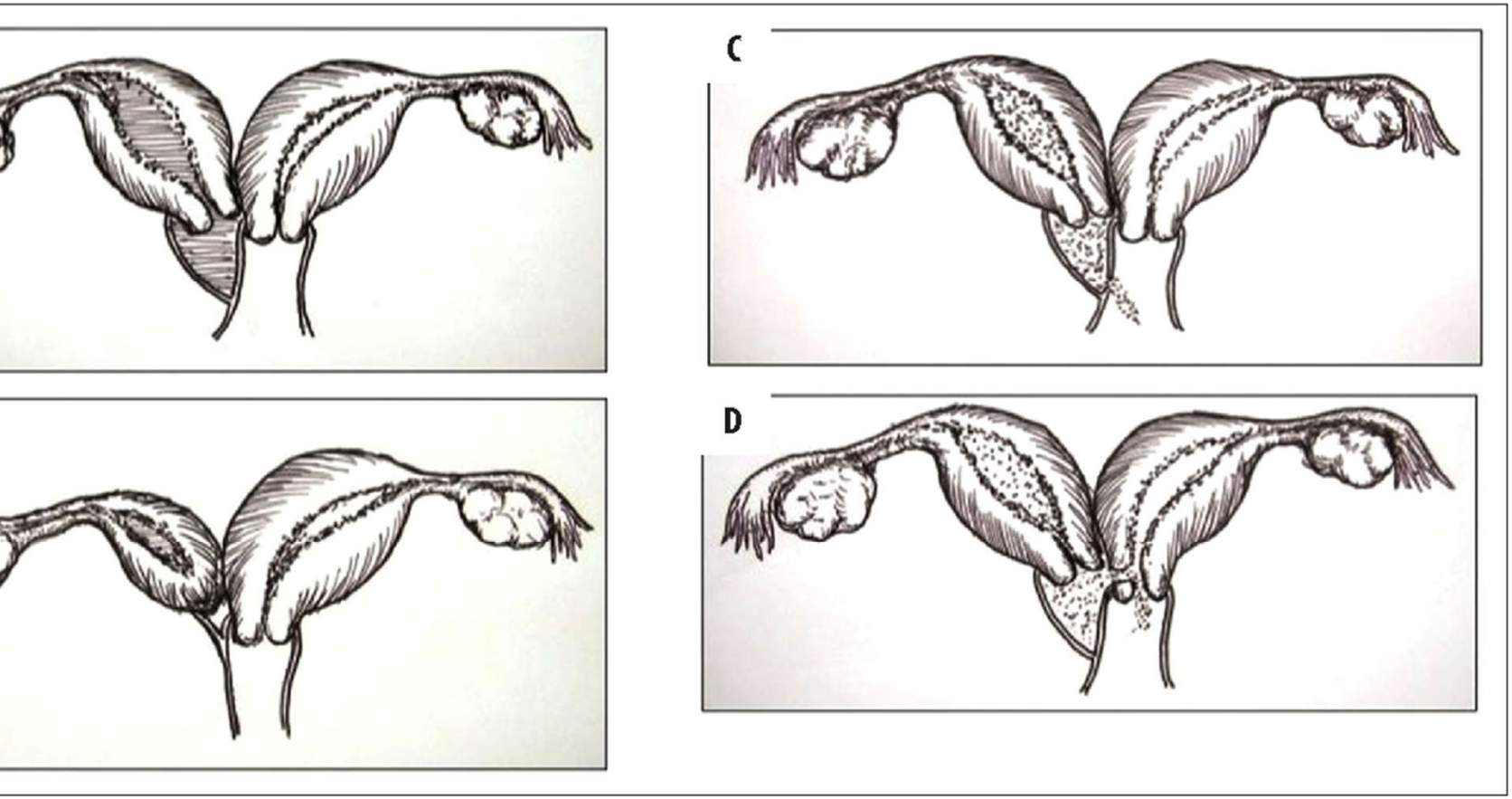
C
D

ĐIỀU TRỊ

- Khuyến nghị: nội soi ổ bụng thăm dò, kết hợp cắt vách ngăn âm đạo và dẫn lưu ứ dịch lòng tử cung.
- Tránh cắt bỏ tử cung có âm đạo ứ dịch, ngoại trừ HWW type 1.2

CA LÂM SÀNG

BN nữ, 22 tuổi, ĐTQH

Đi khám vì ra dịch âm nhiều + đau bụng (09/07/2020)

KC 27/06. Ngừa thai: thuốc khẩn cấp

PTNK tháng 11/2019, thai 4 tuần. Từ tháng 02/2022 bn thường xuyên có dịch âm đạo lỏng, hôi chảy ra ngoài, đã khám + xn dịch âm đạo + TVS ở vài bv, nhưng vẫn không hết.

Tiêu tiểu bình thường.

MV: nhiều dịch lỏng, hôi màu nâu. CTC láng, thành âm đạo (P) phình, đẩy CTC lệch sang (T) → dùng bông ép thành (P) âm đạo thì dịch chảy ra tiếp.

CLS: bHCG/máu, TVS, Pap

hụ 1(P122)
101.0150213

Số XN:

Tuổi: 22 Giới: Nữ

Tp. HCM

HI VIÊM TỬ CUNG PHẦN PHỤ

4/2020 09:35 Ngày thực hiện: 13/04/2020 09:33

M	KẾT QUẢ	KHOẢNG T
u tĩnh mạch)		
ng hoàn toàn		
	6.97	(4.0-1
	60.8	(40.0 -
	30.8	(16.0 -
	7.3	(0-
	0.6	(0.00-
	0.4	0.0 -
	0.1	(0.0 -
	4.23	(2.00 - 7
	2.15	(1.00-3
	0.51	(0.00 - 1
	0.04	(0 - 0.
	0.03	(0.0 - 0
	0.01	(0.0-0
	4.61	Nữ: 3.9
	126	Nữ: 12
	0.388	(0.350-
	84.2	(80 -
	27.3	(26.0 -
	325	(310-
	13.6	(9.0 - 1
	262	(150 - 40
	9.6	(6.0 -
	0.00	(0.00 - 0
	0.0	(0.0 - 1.0
áu tĩnh mạch)		
	7.70	NL: 0 -

Ng
Kh

PHIẾU KẾT QUẢ XÉT NGH

Họ tên: Năm sinh:
Địa chỉ: Tp. HCM
Khoa: Phụ Khoa 1(P122) Số nhập việ
Chẩn đoán: NGHI VIÊM ÂM ĐẠO
BS chỉ định:
Người lấy mẫu: NTT
Người nhận mẫu: HVM
Loại mẫu ban đầu: Dịch âm đạo
Đánh giá đại thể: Tăm bông thấm dịch

XÉT NGHIỆM	KẾT QUẢ
Vi khuẩn - Ký sinh trùng	
* Ký sinh trùng/ Vi nấm soi tươi	
Tế bào lát tầng	1+
Bạch cầu	4+
Nấm	Âm tính
Trichomonas	Âm tính
** DAĐ_Vi khuẩn nhuộm soi_Gram	
Lactobacilli	Âm tính
Cầu khuẩn Gram dương	4+
Trực khuẩn Gram âm	3+
Clue cell	Âm tính

Cảnh báo:

N

gày 13/04/2020

P

Bệnh nhân:
Địa chỉ:
Bác sĩ chỉ định:
Kỹ thuật viên Hu K
Chẩn đoán: NGHI VIÊM TỬ CUNG PHẦ

Nội dung : **Siêu âm đầu dò âm đạo + trực**

MÔ TẢ HÌNH ẢNH : Ngã :(TVS), TAS, TRS
1/ TỬ CUNG :
- Tư thế : Ngã sau
- DAP : 30 mm
- Cấu trúc cơ : Đồng nhất
- Nội mạc TC : 9 mm
- Lòng tử cung : Trống

2/ PHẦN PHỤ
- Buồng trứng(P) : KT : 26 x 22 mm
- Buồng trứng(T) : KT : 24 x 20 mm
* Túi cùng sau có khối echo hỗn hợp d = 3

3/ DỊCH TÚI CÙNG : (-)

4/ GHI NHẬN KHÁC : Không

KẾT LUẬN :
KHỐI BẤT THƯỜNG Ở TÚI CÙNG SAU

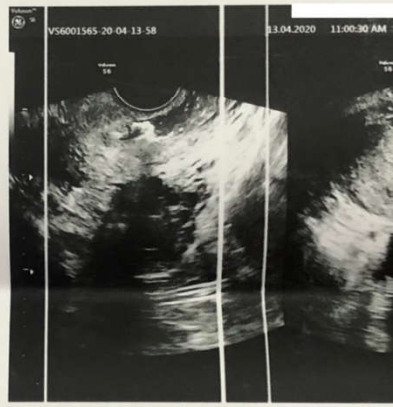

DT: (84.028) 38 412 692

PHIẾU KẾT QUẢ XÉT NGHIỆM

Năm sinh: 1998 Giới: Nữ

Tp. HCM

1(P122) Số nhập viện:

AU HẠ VỊ LỆCH PHẢI (N94) - VIÊM ÂM ĐẠO - VIÊM DẠ DÀY

Số phiếu chỉ định: 20.0103.0044441

: DTHT

u: Dịch âm đạo

Tăm bông thấm dịch

Ngày lấy mẫu: 08/06/2020 10:04

Ngày nhận mẫu: 08/06/2020 10:15

Ngày thực hiện: 08/06/2020 10:29

Ngày trả kết quả: 08/06/2020 10:50

ÉT NGHIỆM	KẾT QUẢ	KHOẢNG THAM CHIẾU	QT/PPXN
sinh trùng			
/ Vi nấm soi tươi			QTVK-C-010
ng	2+		
	3+		
	Âm tính		
s	Âm tính		
uẩn nhuộm soi_Gram			QTVK-C-012
	1+		
ram dương	2+		
Gram âm	1+		
	Âm tính		

Ngày 08 tháng 06 năm 2020

gày 08/06/2020

P

Bệnh nhân:

Địa chỉ:

Bác sĩ chỉ địn

Kỹ thuật viên K

Chẩn đoán: ĐAU HẠ VỊ LỆCH PHẢI (N9

Nội dung : **Siêu âm đầu dò âm đạo + trực**

I

MÔ TẢ HÌNH ẢNH : Ngã :(TVS), TAS, TRS

1/ TỬ CUNG :
- Tư thế : Ngã trước
- DAP : 30 mm
- Cấu trúc cơ : Đồng nhất
- Nội mạc TC : 2 mm
- Lòng tử cung : Trống

2/ PHẦN PHỤ
- Buồng trứng(P) : KT : 26 x 22 mm
- Buồng trứng(T) : KT : 24 x 20 mm

3/ DỊCH TÚI CÙNG : (-)

4/ GHI NHẬN KHÁC : Không

KẾT LUẬN :

PHỤ KHOA CHƯA THẤY BẤT THƯỜN

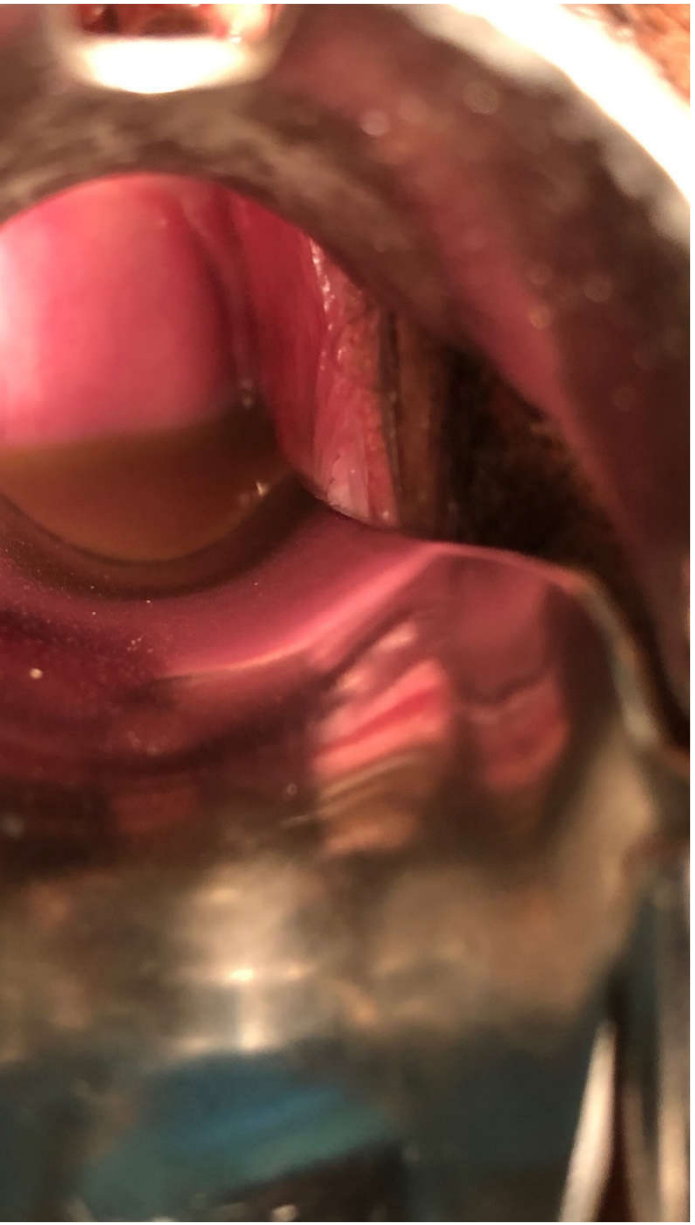

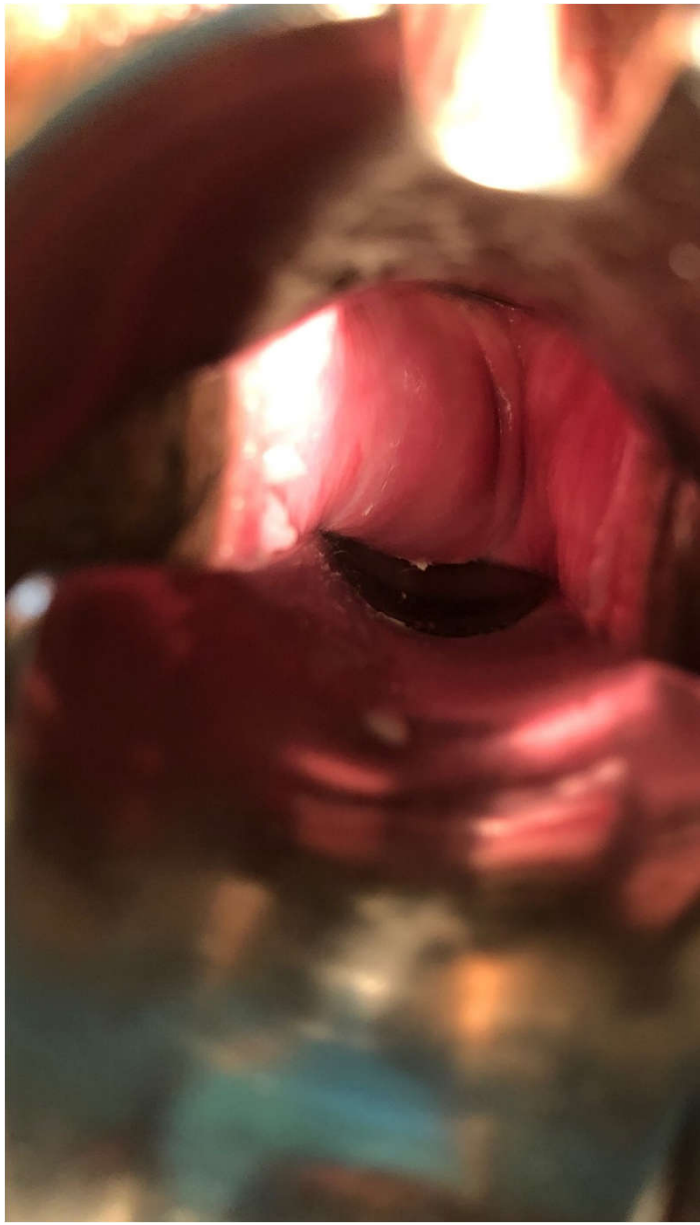

H Y TẾ HÒA HẢO - PHÒNG KHÁM ĐA KHOA
G TÂM CHẨN ĐOÁN Y KHOA - MEDIC)
:4, Q.10, TP. Hồ Chí Minh
284 - 028.39272136, Mail: hoahao254@medic.com.vn

Đăng ký khám trực tuyến :
http://medichh.nthsoft.vn
Hoặc app: Medic Hoa Hao

uả chứa bệnh án của quý khách. Medic không chịu trách nhiệm nếu quý khách cung cấp cho người khác.

QRCode kết quả

Khoa : **SIÊU ÂM TỔNG QUÁT** - Phòng 3
Máy: **GE LogiQ S7 Pro**

KẾT QUẢ SIÊU ÂM MÀU

K: 09/07/2020 10:46

22 tuổi **Nữ**

Q. Gò Vấp, Tp. Hcm --

ĐOAN BV chỉ định : MD

VÙNG KHẢO SÁT : SIÊU ÂM BỤNG TỔNG QUÁT MÀU

, bờ đều, cấu trúc đồng dạng, không sang thương khu trú.
hông sỏi, vách mỏng. Đường mật trong gan không dãn. Ống mật chủ không sỏi, không dãn.
kích thước bình thường. LÁCH: không to, đồng dạng.
g có.
0x52mm không sỏi, không ứ nước.
: không không khảo sát được (vì ít nước tiểu)
ÒNG TRỨNG (P)(T):không khảo sát được (vì ít nước tiểu)
ng hạch ổ bụng.
h màng phổi.

HẬN TRÁI DUY NHẤT, KÍCH THƯỚC LỚN BÙ TRỪ.

Tp. Hồ Chí Minh, ngày 09/07/2020 10:53
(Bác sĩ đã ký)

Đây là kết quả dạng số trả tự động từ hệ thống Medic. Bản giấy Bác sĩ đã ký trả bệnh nhân.

ID Medic : Ngày nhận mẫu: 11/07/2020 07:30 PARA :ĐTQH

Họ và tên (Name of Patient) Năm sinh (DOB): **1998** **Nữ**

Địa chỉ (Address) : , Tp. Hcm --

Chẩn đoán lâm sàng (cliniccal features):

Bác sĩ (Physician) : Bs Nguyễn Thị Xuân Hoa Bệnh Viện (Hospital) : CTY TNHHYT HÒA HẢO/ PHỤ KH

KẾT QUẢ TẾ BÀO HỌC CỔ TỬ CUNG (INTERPRETATION):

LOẠI BỆNH PHẨM
- ☑ Phết nhúng dịch (Liquid-based preparation)
- ☐ Phết nhúng dịch-(80)
- ☐ Phết thường quy (Conventional smear)
- ☐ Phết thường quy-(150)

KẾT QUẢ

BIẾN ĐỔI TẾ BÀO DO VI SINH (Changes due to Organisms)
- ☐ *Trichomonas vaginalis*
- ☐ *Candida spp.*
- ☐ Tạp trùng (Shift in flora, bacterial vaginosis)
- ☐ *Actinomyces spp.*
- ☐ *Herpes simplex Virus (Herpes simplex Virus)*
- ☐ *Human papilloma Virus (Human papilloma Virus)*

BIẾN ĐỔI TẾ BÀO KHÁC (Other non neoplastic findings)
- ☑ Tế bào biến đổi do viêm (Inflamation)
- ☐ Tế bào biến đổi do xạ trị (Radiation)
- ☐ Tế bào biến đổi do vòng tránh thai (with IUD)
- ☐ Tế bào biểu mô teo (Atrophy)
- ☐ Tế bào tuyến sau cắt tử cung (Glandular cells status post hysterectomy)
- ☐ Tế bào nội mạc tử cung ở phụ nữ >=45 tuổi (Endometrial cells in women >=45 years old)

TẾ BÀO GAI (SQUAMOUS CELLS)
- ☐ Tế bào gai không điển bình ý nghĩa không xác định (ASC-US)
- ☐ Tế bào gai không điển bình, chưa loại trừ HSIL (ASC-H)
- ☐ Tổn thương trong biểu mô gai grade thấp (LSIL)
- ☐ Tổn thương trong biểu mô gai grade thấp (LSIL)+HPV
- ☐ Tổn thương trong biểu mô gai grade cao (HSIL)
- ☐ Carcinôm tế bào gai (Squamous cell carcinoma)

TẾ BÀO TUYẾN (GLANDULAR CELLS)
- ☐ AGC (Atypical endocervical cells)
- ☐ AGC, hướng về K tuyến (Glandular cells, favor neoplastic)
- ☐ Carcinôm tuyến tại chỗ (Endocervical adenocarcinoma in situ)
- ☐ Carcinôm tuyến cổ trong CTC (Endocervical adenocarcinoma)
- ☐ Carcinôm tuyến nội mạc tử cung (Endometrial adenocarcinoma)
- ☐ Carcinôm tuyến loại không đặc hiệu (Adenocarcinoma, NOS)
- ☐ Carcinôm tuyến ngoài tử cung (Adenocarcinoma, extrauterine)

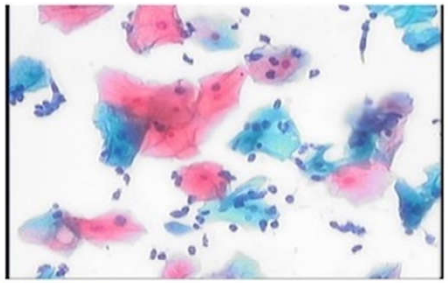

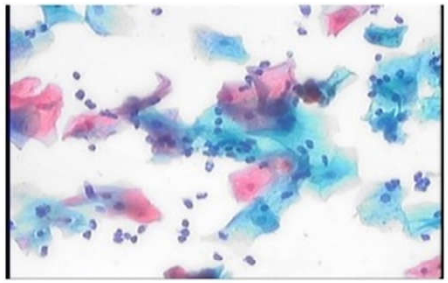

KẾT LUẬN (RESULT):

Mẫu thử có các tế bào biểu mô cổ tử cung (cổ ngoài và tuyến cổ trong) bình thường kèm tế bào viêm. Thay đổi do vi nhiễm không đặc hiệu.

Ngày đọc kết quả (Date of interpretation): 26/08/2022

CÔNG TY TNHH Y TẾ HÒA HẢO
PHÒNG KHÁM ĐA KHOA
KHOA XÉT NGHIỆM (MEDIC - LAB)
Hotline: (028) 3834 9593 - 1900 6497
254 Hòa Hảo - P.4 - Q.10 - TP.HCM
Tel: (028) 3927 0284 (Ext:1134) - Fax: (028) 3927 1224
Email: admin@medic-lab.com
www.medic-lab.com /www.medic-lab.com.vn

PID:
Ngày ĐK: 09/07/2020
Giờ ĐK: 14:05:31

PHIẾU KẾT QU
(BM.TTXN.XN.0

Họ tên
Địa ch TP. HCM
Đơn vị: *Medic*

Năm sinh: **1998** Phái: **Nữ**
Loại mẫu
BS yêu cầu: NGUYỄN THỊ XUÂN H

TÊN XÉT NGHIỆM	KẾT QUẢ	KHOẢNG TH
I. MIỄN DỊCH - IMMUNOLOGY		
BetaHCG/Blood	<2.00	(< 5 mIU/mL)

Ngày: 09/07/2
Khoa Xét nghi

Y TNHH Y TẾ HÒA HẢO - PHÒNG KHÁM ĐA KHOA (Tên cũ : TRUNG TÂM CHẨN ĐOÁN Y KHOA MEDIC)
254 Hòa Hảo, P.4, Q.10, TP.HCM - ĐT : 028.39270284 ; FAX : 028.39272543
oahao254@medic.com.vn ; Website : www.medic.com.vn

hoa : **SIÊU ÂM 3D-4D** - Phòng 1 - Máy: **SAMSUNG WS80A**

KẾT QUẢ SIÊU ÂM MÀU

[Quét QR Code để xem KQ]

: Ngày ĐK: 09/07/2020 14:51
22 tuổi **Nữ**
Tp. Hcm --

: DỊCH ÂM ĐẠO NHIỀU
BS HOA
MD

VÙNG KHẢO SÁT : SIÊU ÂM TVS MÀU

UNG: có một cổ tử cung
CUNG ĐÔI , HAI THÂN TỬ CUNG, HAI NIÊM MẠC.
m LS = 70 mm Nội mạc = 5 mm
m LS= 60mm, Nội mạc 5mm.
hân tử cung đôi dính nhau ở đoạn kênh cổ TC, một cổ tử cung bình thường, một thân TC không
y cổ tử cung mà thông với một cấu trục dạng nang, dịch có hồi âm, có bóng khí bên trong, d=
KHÔNG TĂNG SINH MẠCH MÁU
ng Phải : d=18x38 mm, không u.
ng Trái : d=19x33 mm, không u.
Douglas : không dịch.

DỊ DẠNG THÂN TỬ CUNG ĐÔI, MỘT CỔ TỬ CUNG, MỘT KHÔNG THẤY CỔ TỬ CUNG. THEO DÕI Ứ DỊCH VÙNG KÊNH CỔ TỬ CUNG (CÒN LẠI) DẠNG HYDROCOLPOS, NGHI NGỜ CÓ ĐƯỜNG DÒ QUA KÊNH CTC CÒN LẠI. KẾT HỢP CHUP MRI.

- Một thận (T).

Tp. Hồ Chí Minh, ngày 09/07/2020 15:00

BS. THANH XUÂN

40 x 49 mm.

CÔNG TY TNHH Y TẾ HÒA HẢO - PHÒNG KHÁM ĐA KHOA (Tên cũ : TRUNG TÂM CHẨN ĐOÁN Y
Địa chỉ : 254 Hòa Hảo, P.4, Q.10, TP.HCM - ĐT : 028.39270284 ; FAX : 028.39272543
Email : hoahao254@medic.com.vn ; Website : www.medic.com.vn

SIÊU ÂM TVS MÀU

ID : Ngày ĐK: 09/07/2020 14:51 Ngày khám: 09/07/2020 15:00
Họ và tên : **22** tuổi **Nữ**
Địa chỉ : , TP. HCM --
Ghi chú :

TY TNHH Y TẾ HÒA HẢO - PHÒNG KHÁM ĐA KHOA
i : 254 Hòa Hảo, Phường 4, Quận 10, TP. HCM
hoại : 028.39270284 ; Fax : 028.39272543
: hoahao254@medic.com.vn ; Website : www.medic.com.vn

MEDIC MRI REPORT

Ngày ĐK : 11/07/2020 08:40 **[Quét QR Code để xem KQ]**

Tuổi : 22 Nữ

, Tp. Hcm - **ĐT :**

S NGUYỄN THỊ XUÂN HOA

EDIC **Khoa : PK**

EMEN AVANTO

RI BỤNG CHẬU **Không, sau đó tiêm cản quang**

THUẬT:

RI vùng chậu với máy 1,5tesla, CÓ tiêm thuốc tương phản GADOVIST 5ML, hình axial, sagittal và ronal T2WI, T1WI

ẾT QUẢ:

Không thấy hình ảnh của thận (P) trong hố thận (P) cũng như trong hố chậu.

Thận (T) phì đại bù trừ, hình dạng bình thường.

Tử cung đôi, tử cung bên trái có cổ tử cung, âm đạo bên trái bình thường và thông với tử cung trái, không ứ dịch.

Tử cung bên phải không có cổ tử cung, dãn lớn dạng nang đoạn dưới tử cung bên phải, kích thước khoảng 41 x 45mm.

Nang dịch này có khả năng thông với kênh cổ tử cung bên trái, nang tăng tín hiệu trên T2WI, tín hiệu thấp trên T1WI.

Buồng trứng hai bên bình thường

Không có dịch tự do trong ổ bụng.

KẾT LUẬN:

HẬN TRÁI ĐỘC NHẤT.

Ử CUNG ĐÔI. TỬ CUNG BÊN TRÁI BÌNH THƯỜNG

Ử CUNG BÊN PHẢI KHÔNG CÓ CỔ TỬ CUNG , DÃN LỚN DẠNG NANG ĐOẠN DƯỚI TỬ CUNG BÊN TRÁI , NANG DỊCH NÀY CÓ KHẢ NĂNG THÔNG VỚI KÊNH CỔ TỬ CUNG BÊN TRÁI.

Tp. Hồ Chí Minh, ngày 11/07/2020 16:04
(Bác sĩ đã ký)

Đây là kết quả dạng số trả tự động từ hệ thống Medic. Bản giấy Bác sĩ đã ký trả bệnh nhân.

XỬ TRÍ

Chuyển bv Từ Dũ

BN được PTNS xử lý ổ tụ dịch

CÔNG TY TNHH Y TẾ HÒA HẢO - PHÒNG KHÁM ĐA KHOA (Tên cũ : **TRUNG TÂM CHẨN ĐOÁN Y KHOA**
Địa chỉ : 254 Hòa Hảo, P.4, Q.10, TP.HCM - ĐT : 028.39270284 ; FAX : 028.39272543
Email : hoahao254@medic.com.vn ; Website : www.medic.com.vn

Khoa : **SIÊU ÂM 3D-4D** - Phòng 1 - Máy: **SAMSUNG WS80A**

KẾT QUẢ SIÊU ÂM MÀU

*60449

ID : **6044931** Ngày ĐK: 26/08/2020 09:42 **[Quét QR Code đ**
Họ và tên :
Địa chỉ :
Lâm sàng : TÁI KHÁM SAU MỔ ÁP-XE VÙNG KỆNH CTC/ THÂN TC ĐÔI.
BS chỉ định : TỰ ĐẾN
BV chỉ định :

VÙNG KHẢO SÁT : SIÊU ÂM TVS MÀU

- CỔ TỬ CUNG : MỘT CỔ TỬ CUNG. THÂN TỬ CUNG ĐÔI, HAI THÂN, HAI NIÊM MẠC.
- TỬ CUNG 1 : dap = 28mm LS = mm Nội mạc = 14mm, KHÔNG THẤY CỔ TỬ CUNG. ĐOẠN DƯỚ KỆNH CTC CÒN LẠI.
- TỬ CUNG 2 : dap = 29mm LS = mm Nội mạc = 11mm, CÓ CỔ TỬ CUNG.
Mật độ cơ tử cung 2 bên đồng nhất, không u, không tăng sinh mạch.
- Buồng trứng Phải : d= 20 x 32mm, không u.
- Buồng trứng Trái : d= 20 x 45mm, không u.
- Túi cùng Douglas : không dịch.

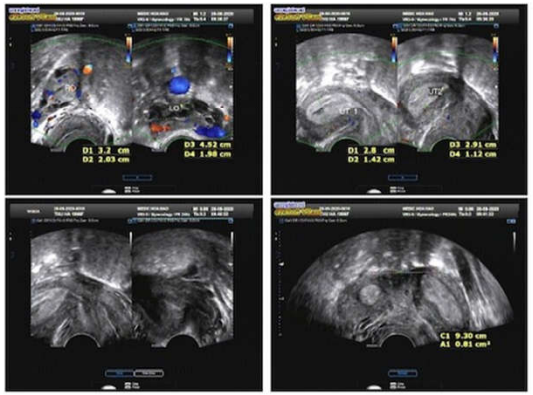

KẾT LUẬN : **TỬ CUNG ĐÔI, HAI THÂN TỬ CUNG, MỘT CỔ TỬ CUNG(BICORNUATE) / MỘ TRÁI.**

Đề nghị :

Tp. Hồ Chí Minh, ngày 26/08/2020 09:55
(Bác sĩ đã ký)

Bs. Thanh Xuân

Đây là kết quả dạng số trả tự động từ hệ thống Medic. Bản giấy Bác sĩ đã k

HỘI CHỨNG HERLYN-WENER-WUNDERLICH: BÁO CÁO CA LÂM SÀNG

Nguyễn Vũ Hà Phúc[1], Trần Thị Nhật Vy[2], Trần Nhật Thăng[1,2]

TÓM TẮT

Hội chứng Herlyn-Werner-Wunderlich (HWW) là dị tật bẩm sinh hiếm gặp của đường tiết niệu sinh dục liên quan đến bất thường Mullerian, đặc trưng bởi tam chứng: tử cung đôi, nửa âm đạo tắc nghẽn và bất sản thận cùng bên. Chúng tôi trình bày một ca lâm sàng hội chứng HWW trong thai kỳ. Bệnh nhân nữ 25 tuổi, G0P0, tiền căn tử cung đôi và thận trái độc nhất đã biết trước. Bệnh nhân đang mang thai ở tuần thứ 32 nhập viện vì các triệu chứng của dọa sinh non. Chẩn đoán hội chứng HWW dựa trên siêu âm, MRI, và thám sát vách ngăn âm đạo trên lâm sàng. Bệnh nhân được điều trị với cầm máu, giảm gò, hỗ trợ phổi, Magnesium sulfate bảo vệ não và xuất viện sau 4 ngày. Bệnh nhân bị vỡ ối lúc thai 37 tuần 3 ngày, sinh một bé gái 2950g Apgar 8/9 với phương pháp mổ lấy thai do chuyển dạ đình trệ. Chẩn đoán và điều trị sớm là cần thiết. Công cụ chẩn đoán không xâm lấn thường là siêu âm và MRI. Trong thai kỳ, phần lớn phôi thai thường làm tổ ở buồng tử cung có âm đạo không bị tắc nghẽn. Biến chứng sản khoa thường gặp là sẩy thai tái phát, bất thường kiểu thế và cấu trúc thai nhi, thai chậm tăng trưởng trong tử cung, sinh non, tăng tỷ lệ mổ lấy thai, nhau bong non, sót nhau, ối vỡ non.

Từ khóa: *hội chứng Herlyn-Werner-Wunderlich, bất thường Mullerian, tử cung đôi*

ABSTRACT

HERLYN-WENER-WUNDERLICH SYNDROME: CASE REPORT AND LITERATURE REVIEW

Nguyen Vu Ha Phuc, Tran Thi Nhat Vy, Tran Nhat Thang

* Ho Chi Minh City Journal of Medicine * Vol. 25 - No 1- 2021: 211 - 216

3/7 tuần vì ối vỡ non, cổ tử cung 1 cm dày dài, đầu cao.

Chẩn đoán: Con so, thai 37 3/7 ngày, ngôi đầu, chuyển dạ/Ối vỡ - Mẹ tử cung đôi và bất sản thận phải.

Bệnh nhân được theo dõi sanh. Đến 15g 16/07/2020 bệnh nhân được mổ lấy thai vì chuyển dạ đình trệ, sinh một bé gái 2950 gam, Apgar 8/9.

Xuất viện ngày 19/07/2020 mẹ và bé ổn.

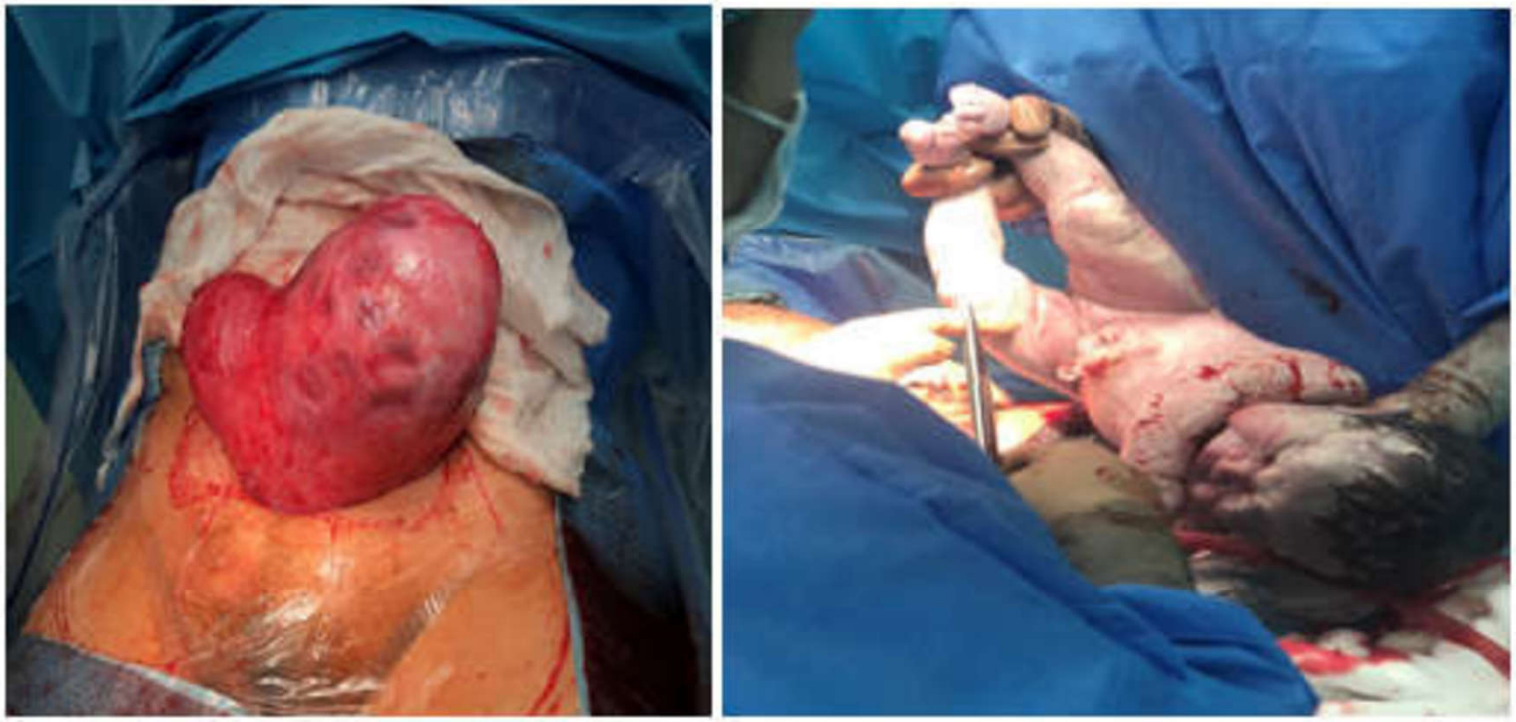

Hình 2: *Mổ lấy thai với hình ảnh tử cung đôi*

BÀN LUẬN

- Hội chứng Herlyn-Werner-Wunderlich (HWW) là dị tật bẩm sinh hiếm gặp của đường kinh. Các triệu chứng lâm sàng và tuổi biểu hiện rất thay đổi, phụ thuộc vào mức độ bất thường của âm đạo. Bệnh nhân thường đến khám vì đau

KẾT LUẬN

HWW là tật dị tật bất thường cấu trúc bẩm sinh của hệ niệu – dục. Biểu hiện lâm sàng thường liên quan đến tình trạng ứ máu kinh, gây ra đau bụng mạn tính hoặc tiết dịch âm đạo bất thường.

Dị dạng này thường được chẩn đoán bằng các phương tiện chẩn đoán hình ảnh: siêu âm bụng, TVS, MRI

Cần phải được chú ý khi phát hiện BN chỉ có một thận hoặc dị dạng tử cung đôi.

Trong thai kỳ, phần lớn thai thường làm tổ trong tử cung có âm đạo không bị tắt nghẽn. Biến chứng sản khoa thường là sẩy thai tái phát, thai bất thường kiểu thế, thai chậm tăng trưởng, nhau bong non…làm tăng nguy cơ mổ lấy thai, sót nhau.

TÀI LIỆU THAM KHẢO

https://medcraveonline.com/IJFCM/surgical-therapy-for-herlyn-werner-wunderlich-hww-syndrome-cases.html

https://www.youtube.com/watch?v=kbOwD7bf8zk

https://yhoctphcm.ump.edu.vn/index.php?Content=ChiTietBai&idBai=18380