



GASTRIC ANTRAL VASCULAR ECTASIA (WATERMELON STOMACH-GAVE SYNDROME)

BS PHAM CHI TOAN

MEDIC ENDOSCOPY UNIT



CÔNG TY TNHH Y TẾ HÒA HẢO - PHÒNG KHÁM ĐA KHOA
(Tên cũ: TRUNG TÂM CHẨN ĐOÁN Y KHOA - MEDIC)
254 Hòa Hảo, P.4, Q.10, TP. Hồ Chí Minh
ĐT: 028.39270284 - 028.39272136, Mail: hoahao254@medic.com.vn

Đăng ký khám trực tuyến :
<http://medichh.nthsoft.vn>
Hoặc app: Medic Hoa Hao



Qr code kết quả chữa bệnh án của quý khách. Medic không chịu trách nhiệm nếu quý khách cung cấp cho người khác.



6758208

Khoa: NỘI SOI TIÊU HÓA

Máy: Micro Cam

KẾT QUẢ NỘI SOI

QRCode kết quả

ID : **6758208** Ngày ĐK: 29/03/2022
Họ và tên :
Địa chỉ :
Lâm sàng : CẦU MÁU
BẠCH CẦU MẠN DÒNG TỬY ĐIỀU TRỊ BẰNG IMATINIB 17 NĂM
Bác sĩ chỉ định : BS KHÁNH BV chỉ định : MEDIC

VÙNG KHẢO SÁT : NS VIÊN NANG (CE)

DẠ DÀY: VÙNG HANG VỊ- TIỀN MÔN VỊ CÓ NHIỀU CHỖ DẪN MẠCH (WATERMELON SIGN +)(00:02:07.
00:02:14)

TÀ TRĂNG: BÌNH THƯỜNG LÒNG CÓ VẢI CẶN MÁU ĐEN

HỌNG TRĂNG VÀ HỐI TRĂNG: LÒNG CÓ CẶN MÁU ĐEN

VAN HỐI MANH TRĂNG: BÌNH THƯỜNG

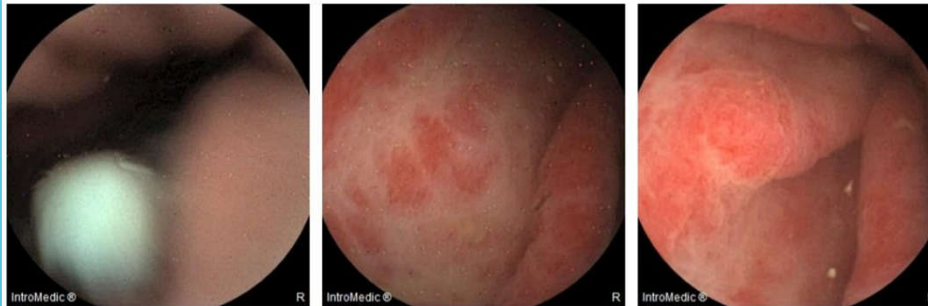ĐẠI TRĂNG: LÒNG CÓ NHIỀU MÁU ĐEN

KẾT LUẬN: T/D XUẤT HUYẾT TỪ DẪN MẠCH VÙNG HANG VỊ (GAVE SYNDROME) DO DỪNG THUỐC
IMATINIB LÂU NGÀY

Tp. Hồ Chí Minh, ngày 29/03/2022
(Bác sĩ đã ký)

Bs. CKII. Phạm Chí Toàn

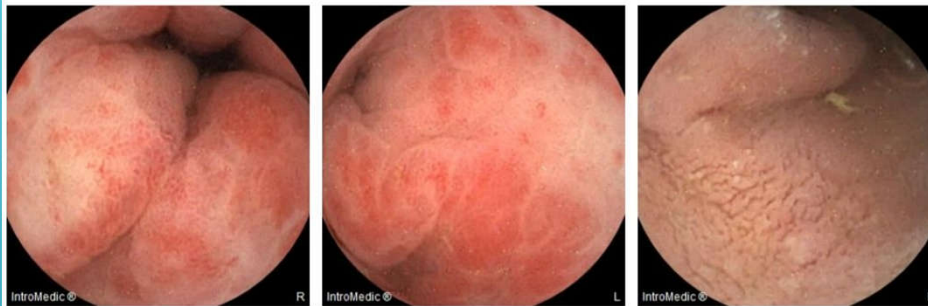Captured image



00:00:32
First gastric image

00:02:07

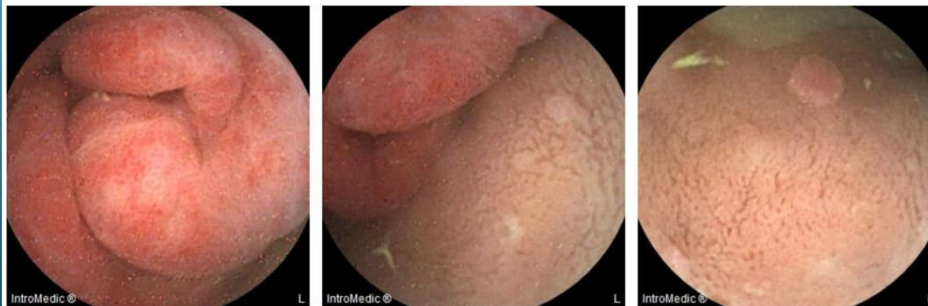00:02:09



00:02:13

00:02:13

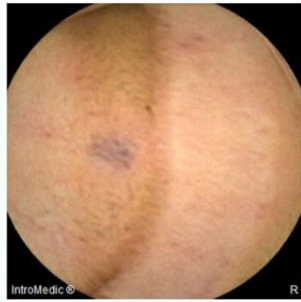
00:02:14
First duodenal image



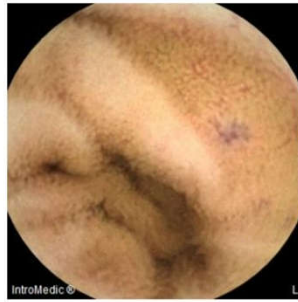00:02:14

00:02:16

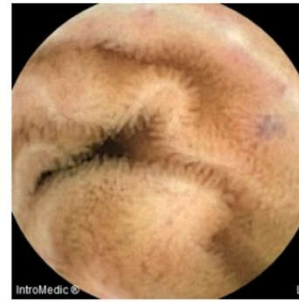00:02:30



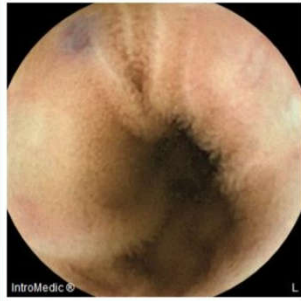00:15:21



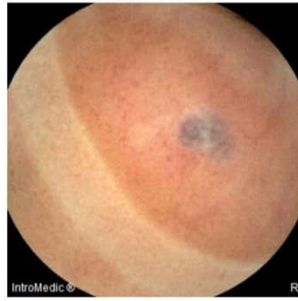00:24:32



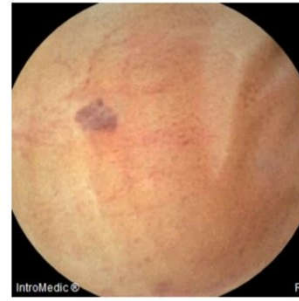00:24:35



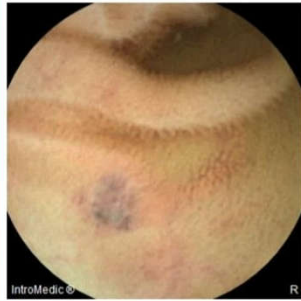00:27:08



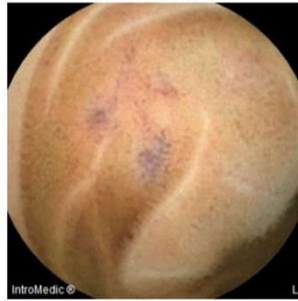00:31:25



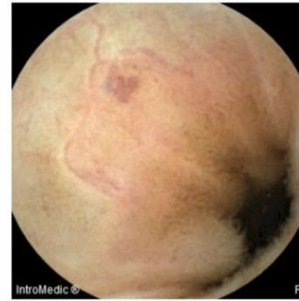00:37:37



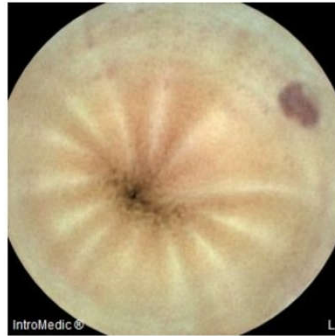00:37:53



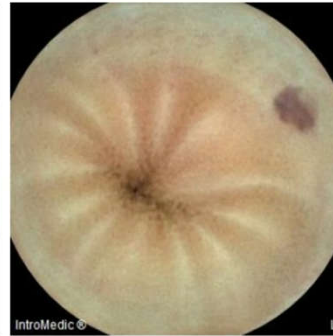00:44:45



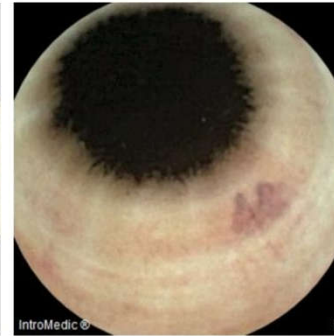00:51:40



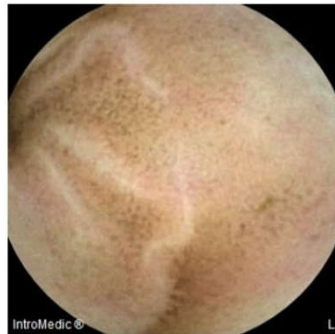00:52:06



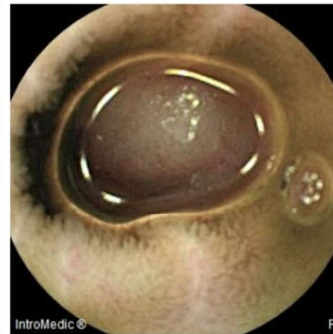00:52:06



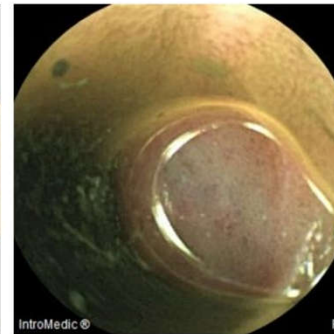00:53:56



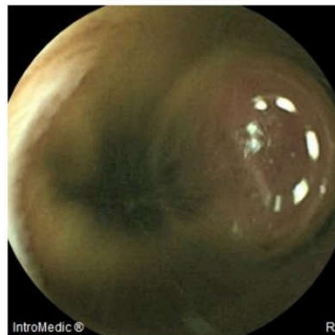01:09:38



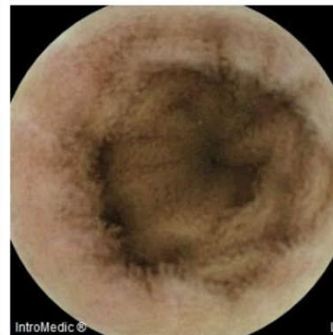01:20:24



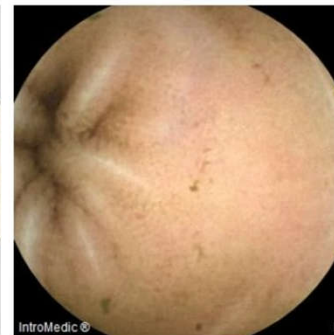01:20:59



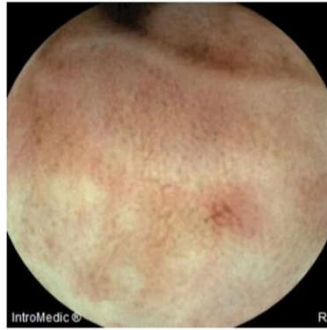01:21:00



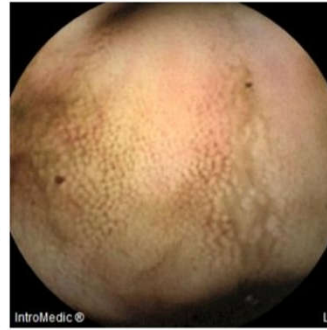01:21:27



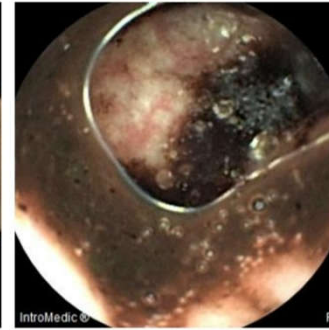
01:40:44



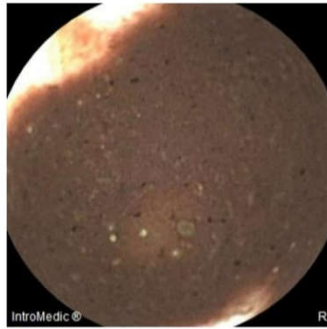
01:47:02
First ileo-cecal valve image



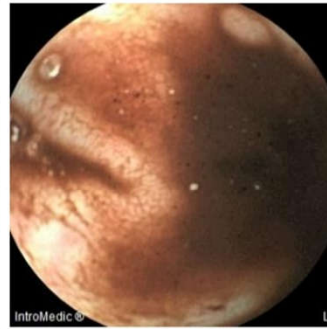
01:47:28



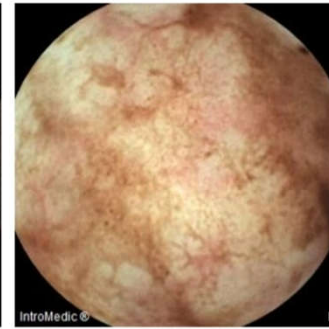02:20:52



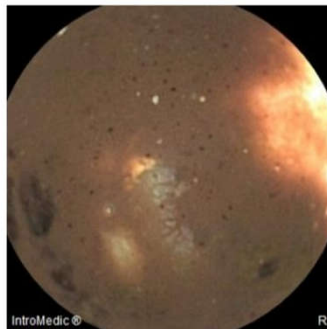
04:02:11



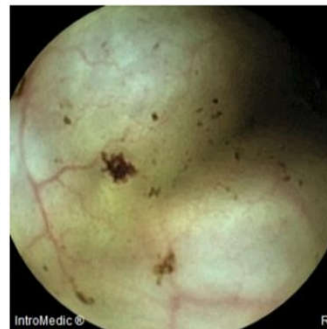06:34:29



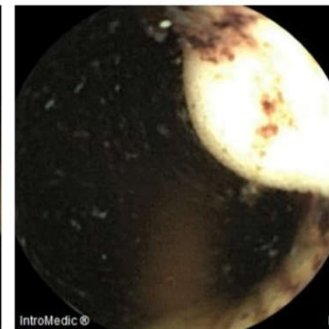
07:24:38



07:28:13



10:17:14



11:06:01



CÔNG TY TNHH Y TẾ HÒA HẢO - PHÒNG KHÁM ĐA KHOA
(Tên cũ: TRUNG TÂM CHẨN ĐOÁN Y KHOA - MEDIC)
254 Hòa Hảo, P.4, Q.10, TP. Hồ Chí Minh
ĐT: 028.39270284 - 028.39272136, Mail: hoahao254@medic.com.vn

Đăng ký khám trực tuyến :
<http://medichh.nthsoft.vn>
Hoặc app: Medic Hoa Hao



Qr code kết quả chứa bệnh án của quý khách. Medic không chịu trách nhiệm nếu quý khách cung cấp cho người khác.



3453201

Khoa: **NỘI SOI TIÊU HÓA**
Máy: **Micro Cam**

QRCode kết quả

KẾT QUẢ NỘI SOI

ID : **3453201** Ngày ĐK: 04/07/2022
Họ và tên :
Địa chỉ :
Lâm sàng : **ĐI CẦU MÁU**
Bác sĩ chỉ định : **BVĐHYD** BV chỉ định : **MEDIC**

VÙNG KHẢO SÁT : **NS VIÊN NANG (CE)**

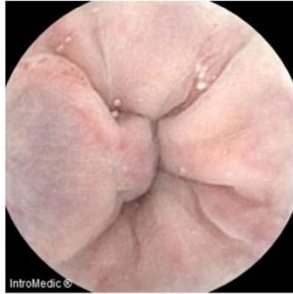
THỰC QUẢN ĐOẠN CUỐI CÓ CỘT TĨNH MẠCH DẪN RED SPOT(+)(00:00:50, 00:00:51)
DẠ DÀY: VIÊM XUNG HUYẾT ĐỎ PHỦ NẾ NHIỀU, HANG VỊ CÓ NHIỀU CHỖ DẪN MẠCH (00:02:09)
TÁ TRĂNG: BÌNH THƯỜNG
HỒNG TRĂNG VÀ HỐI TRĂNG: BÌNH THƯỜNG
MÁY CHƯA QUA ĐƯỢC MẠNH TRĂNG

KẾT LUẬN : **DẪN TĨNH MẠCH THỰC QUẢN GIAI ĐOẠN II**
BỆNH LÝ DẠ DÀY DO TĂNG ÁP CỬA
DẪN MẠCH VÙNG HANG VỊ
Đề nghị : **CHỤP XQ BỤNG KHÔNG SỬA SOẠN ĐỂ LOẠI TRỪ TẮC VIÊN NANG**

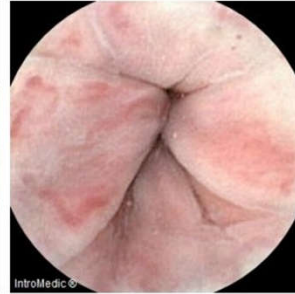Tp. Hồ Chí Minh, ngày 04/07/2022
(Bác sĩ đã ký)

Bs. CKII. Phạm Chí Toàn

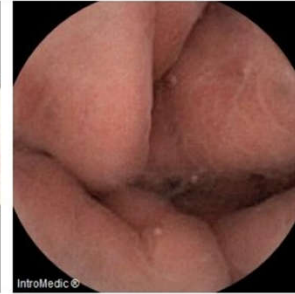Captured image



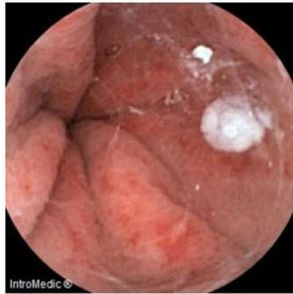00:00:50
First esophageal image



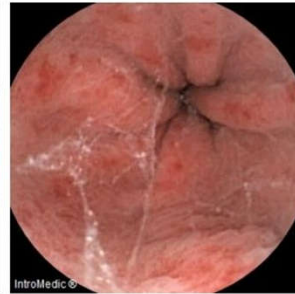
00:00:51



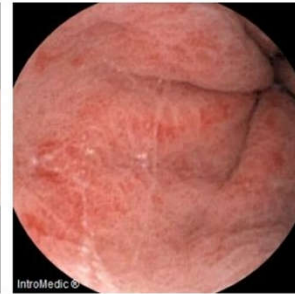00:00:52
First gastric image



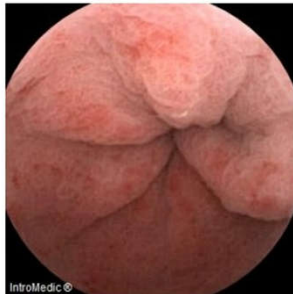00:01:27



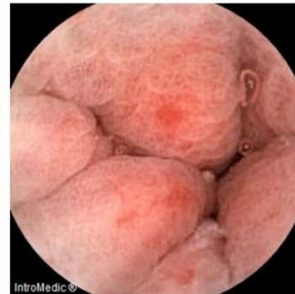00:02:09



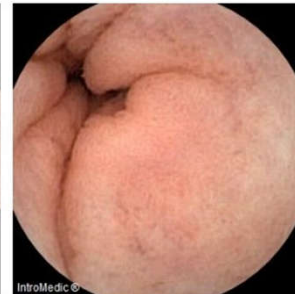00:02:12



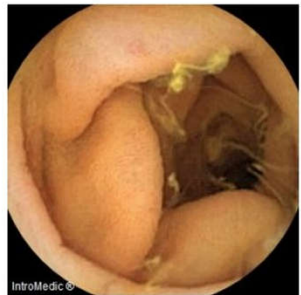00:03:39



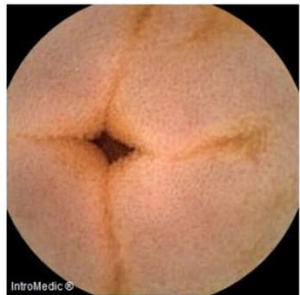00:05:28



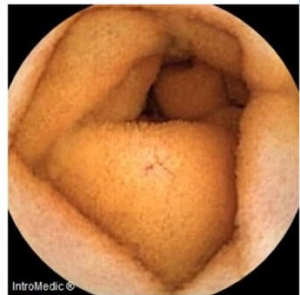00:05:30
First duodenal image



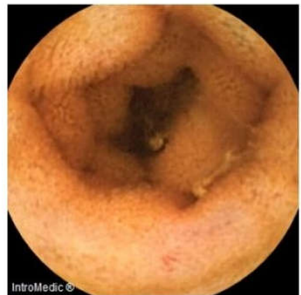00:06:20



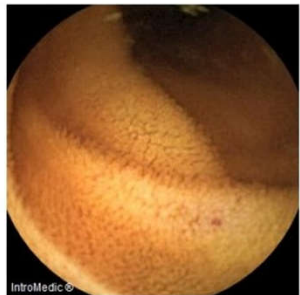00:09:34



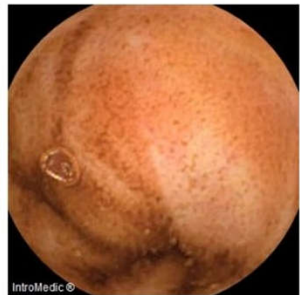00:13:22



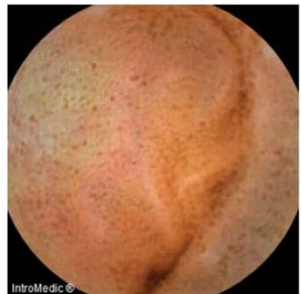00:50:03



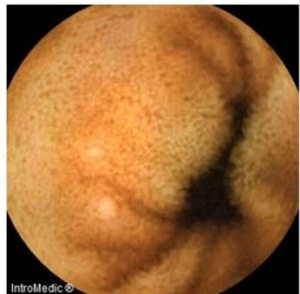01:15:00



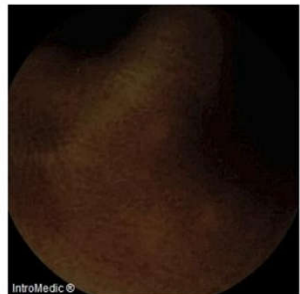
05:16:09



05:31:12



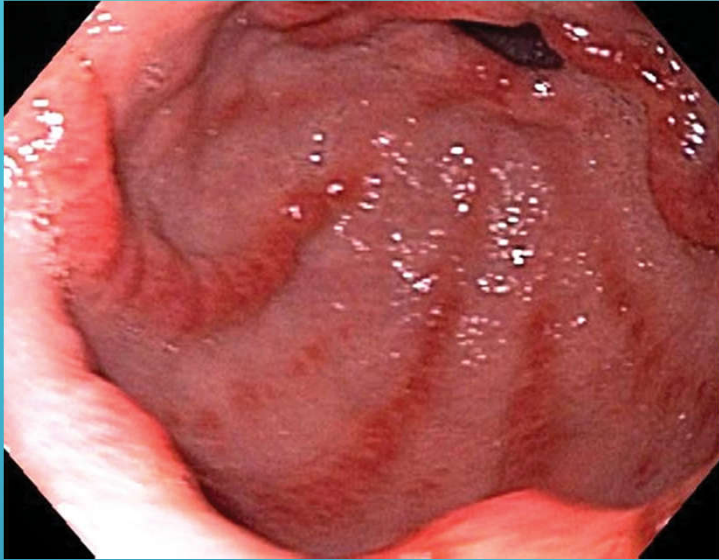
06:16:38



06:53:58
First ileo-cecal valve image

- SIGNIFICANT CAUSE OF ACUTE OR CHRONIC GI BLOOD LOSS
- ELDERLY (71% FEMALE IN NON CIRRHOSIS, 75% MALE IN CIRRHOSIS)
- UNKNOWN PATHOGENESIS
- USUALLY ASSOCIATED WITH HEPATIC, RENAL, CARDIAC DISEASES, BONE MARROW TRANSPLANT, LONGTERM IMATINIB USER(GLEEVEC)

- DIAGNOSIS PROMBLEMATIC. WHY?
- FREQUENT CAUSES OF GI BLEEDING
- OCCULT OR OVERT
- ENDOSCOPIC FINDINGS LOOK LIKE PORTAL HYPERTENSIVE GASTROPATHY(PHG)



- ENDOSCOPIC FINDINGS: COLUMNS OF RED TORTUOUS ECTATIC VESSELS ALONG ANTRUM) WATERMELON STRIPES



THERAPY

- PHARMACOLOGIC
- ENDOLUMINAL
- SURGICAL



- PHARMACOLOGIC: CORTICOSTEROIDS, ESTROGEN-PROGESTERONE COMBINATION, TRANEXAMIC ACID, INTERFERON, CALCITONIN...
- ENDOLUMINAL: ENDOSCOPIC BAND LIGATION, SCLEROTHERAPY, ARGON PLASMA COAGULATION(MOST PROMISING), EMR
- SURGERY: LAPAROSCOPIC ANTRECTOMY IN MEDICAL FAILURE
- LIVER TRANSPLANTATION FOR COMPLETE GAVE RESOLUTION