



MEDIC

Case report:

# Polyp mũi

BS. Phạm Võ Minh Thắng

PK TMH

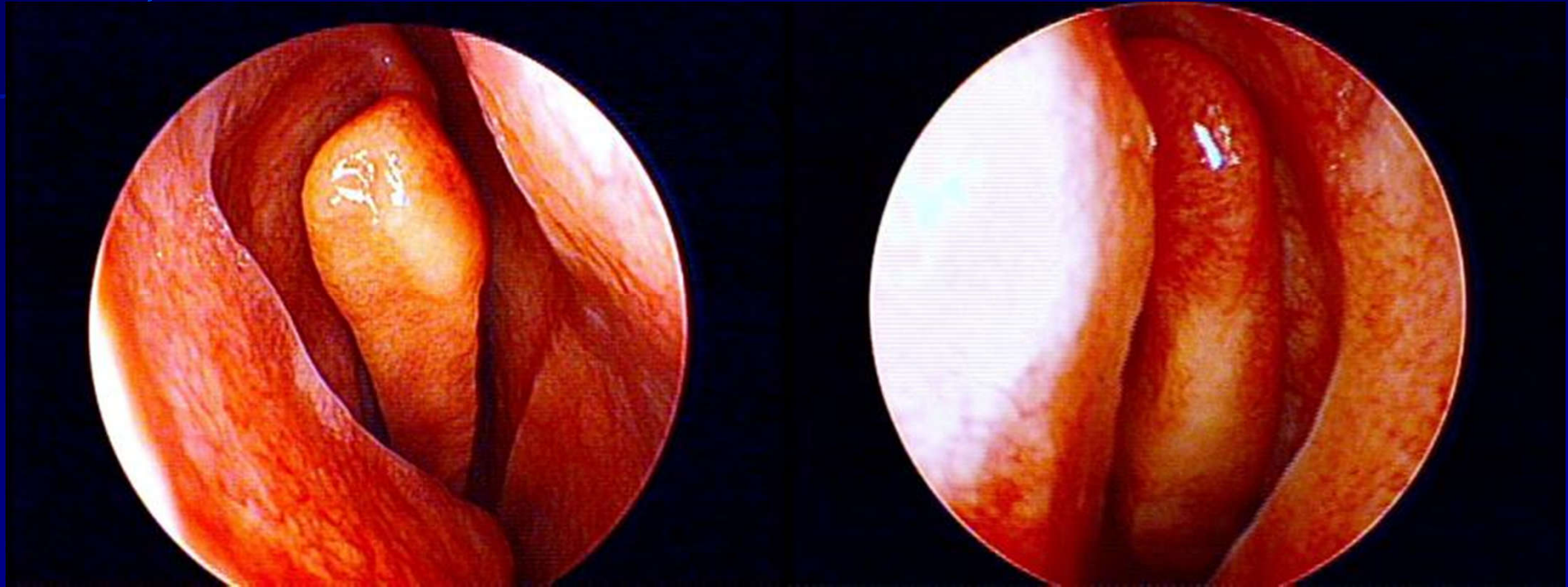
Mã BN: \* 2310195 [H]ọ: \*   Nam THU PHÍ  
Năm sinh: \* 1988 Địa chỉ: \*  Nghề nghiệp: hàng hải

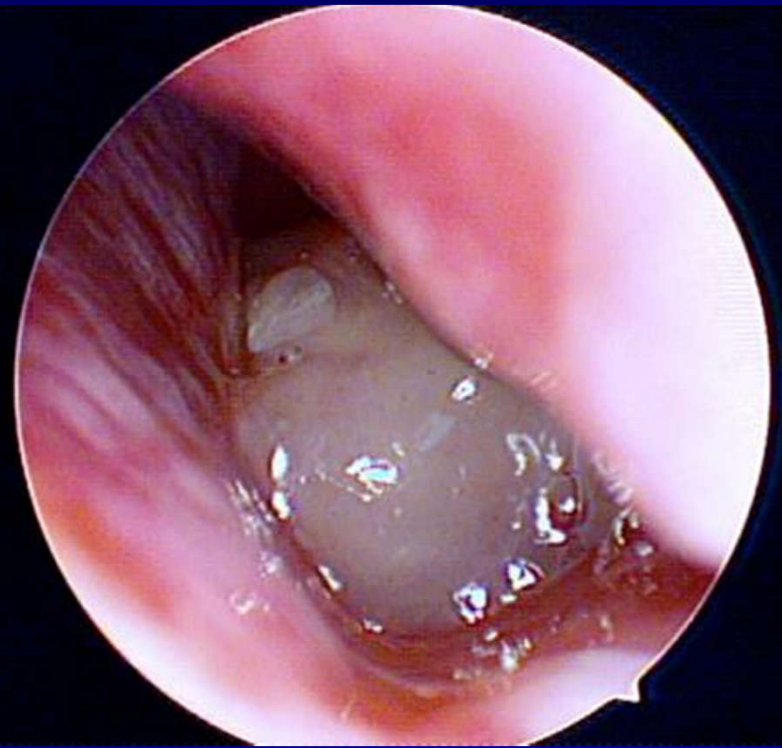
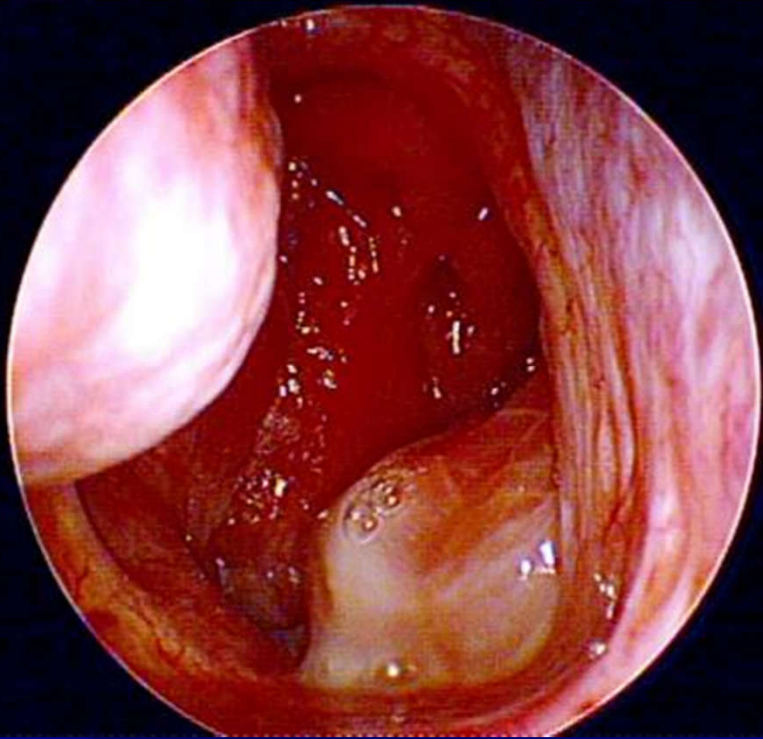
[B]ệnh Án Chi Định [F2] [T]oa thuốc  Tái khám  Toa ENG Khám: 23/10/2020 11:29 Toa Khoa khác

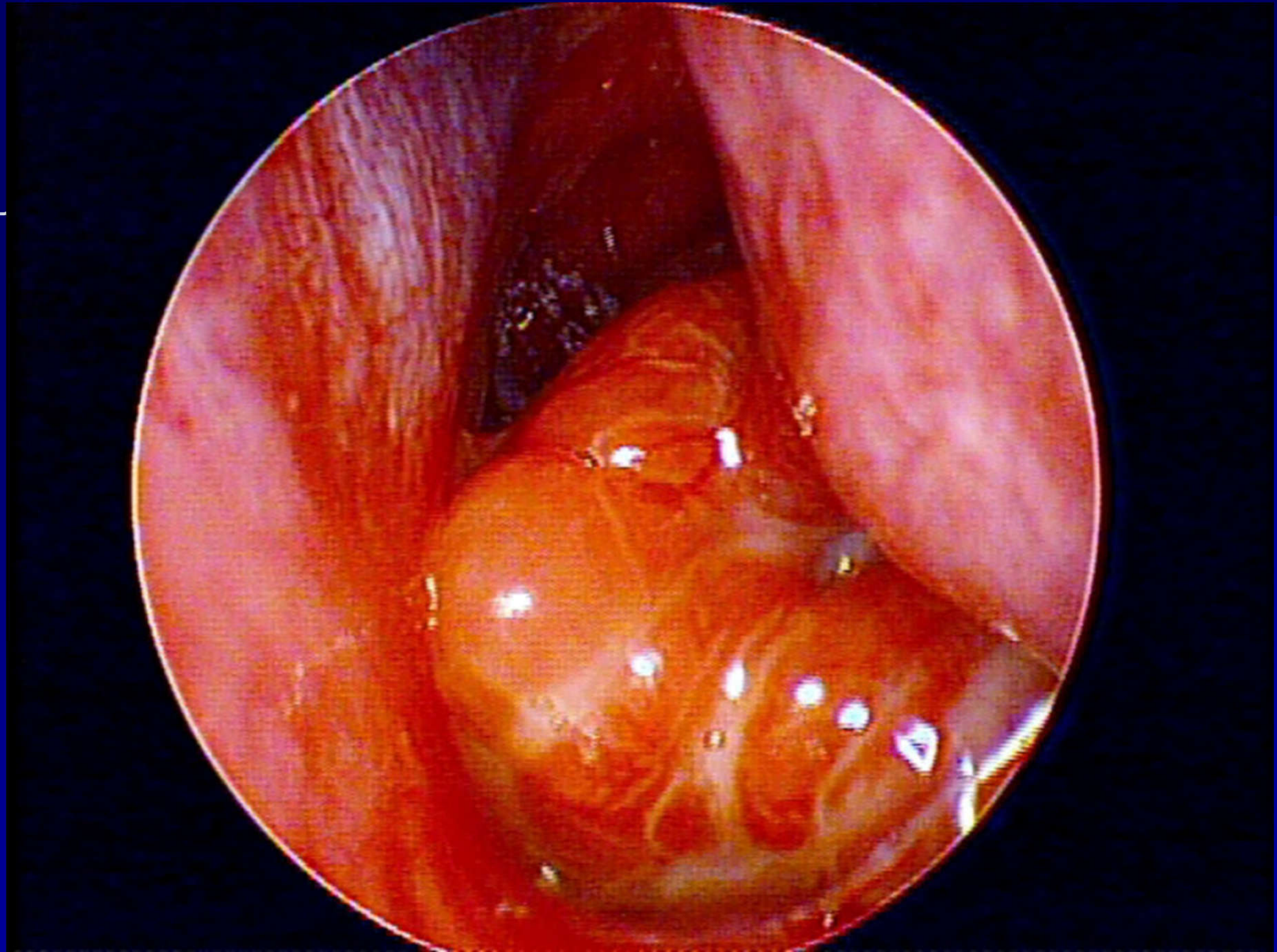
Nơi chỉ định:	BS THẮNG	Chẩn đoán sơ bộ:	<input type="text"/>
Cao (Cm):	170.0	Nặng (Kg):	70.00
	Nhiệt độ (°C):	37	
HA (MmHg):	128/88	Phân loại:	Nhấn F3
Mạch (Lần/Phút):	70	Chẩn đoán:	<input type="text"/>
Tiền sử bệnh:	<input type="text"/>	Ghi chú BS:	<input type="text"/>
Lý do khám:	NGHỆT MŨI	Chuyển khoa:	Nhấn F3
Lâm sàng:	Tai trái: Nói thường: m Nói thãm: m Tai phải: Nói thường: m Nói thãm: m		

ĐK: 23/10/2020 08:55 - BS Khám: BS. CKI. PHẠM VŨ MINH THẮNG - Đã In Toa

 Tái Khám [m] In Toa [W] Chuyển Viện [R] Lưu Hồ [S] Thêm Toa [L] Lần khám [F]









CÔNG TY TNHH Y TẾ HÒA HẢO - PHÒNG KHÁM ĐA KHOA  
(Tên cũ: TRUNG TÂM CHẨN ĐOÁN Y KHOA - MEDIC)  
254 Hòa Hảo, P.4, Q.10, TP. Hồ Chí Minh  
ĐT: 028.39270284 • 028.39272136, Mail: hoahao254@medic.com.vn

Đăng ký khám trực tuyến :  
<http://medichh.nthsoft.vn>  
Hoặc app: Medic Hoa Hao



Qr code kết quả chứa bệnh án của quý khách. Medic không chịu trách nhiệm nếu quý khách cung cấp cho người khác.

QRCode kết quả



## PHIẾU CHẨN ĐOÁN GIẢI PHẪU BỆNH

MS : **H2020012940**

ID Medic : **2310195** Ngày nhận mẫu: 23/10/2020 15:38

Bệnh nhân : 1

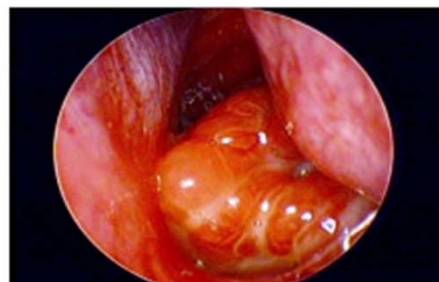
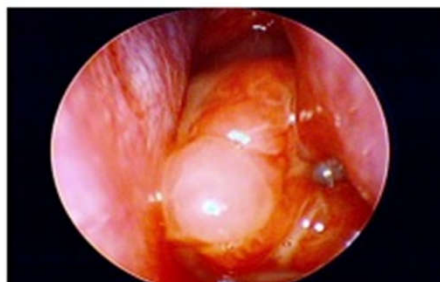
Địa chỉ : 4

Bác sĩ chỉ định : Bs Minh Thắng

Bệnh Viện : CTTNHHYT HÒA HẢO

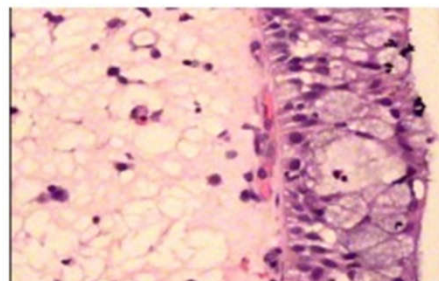
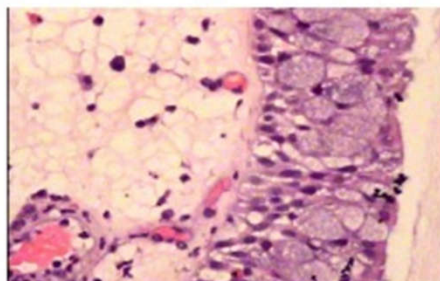
Lâm sàng : U nhú đuôi cuốn mũi dưới (T)

GPB ĐẠI THỂ : Mô 0.3 cm

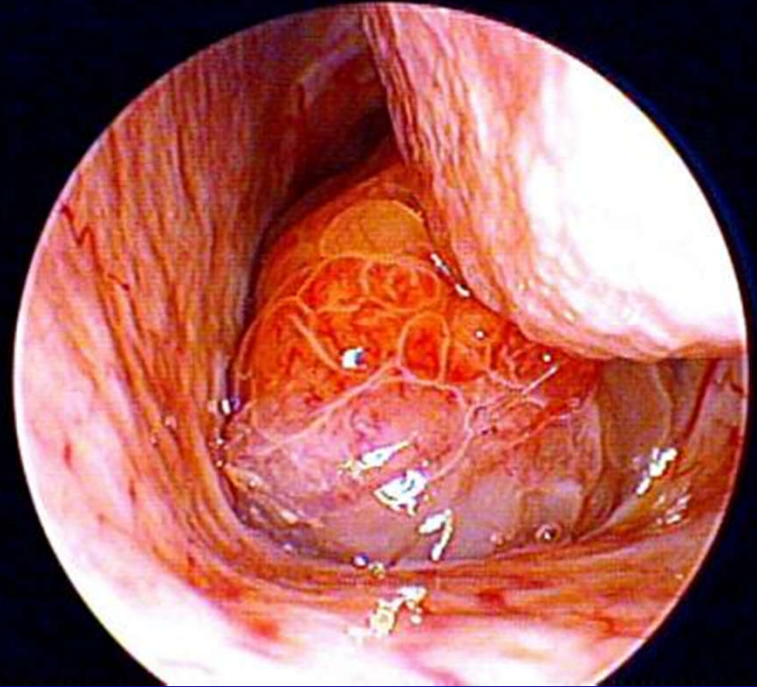
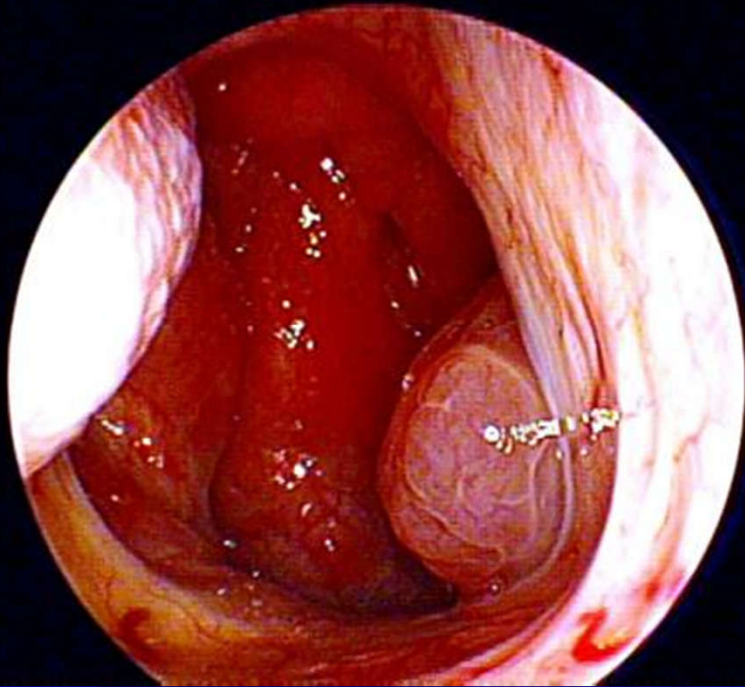


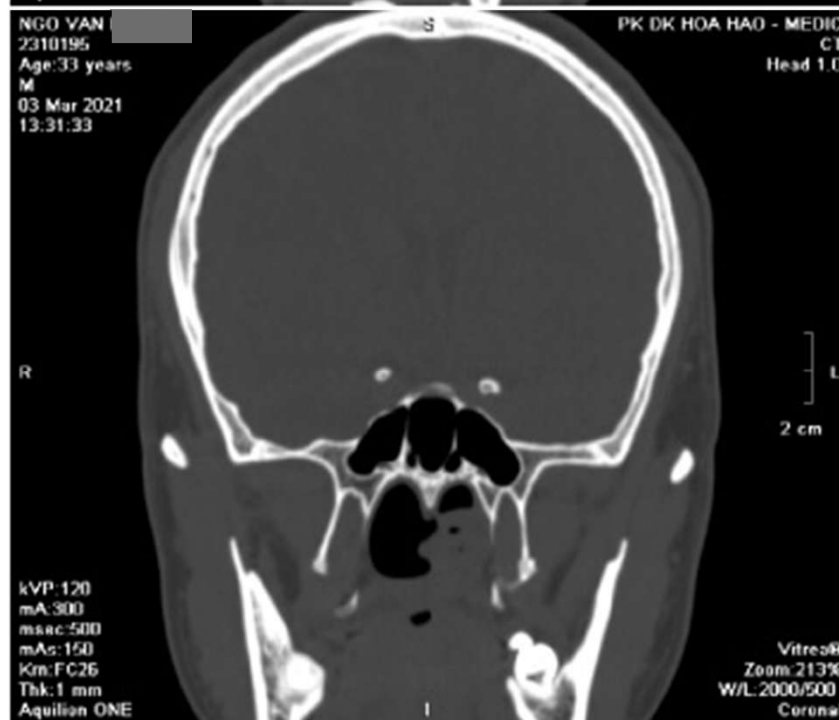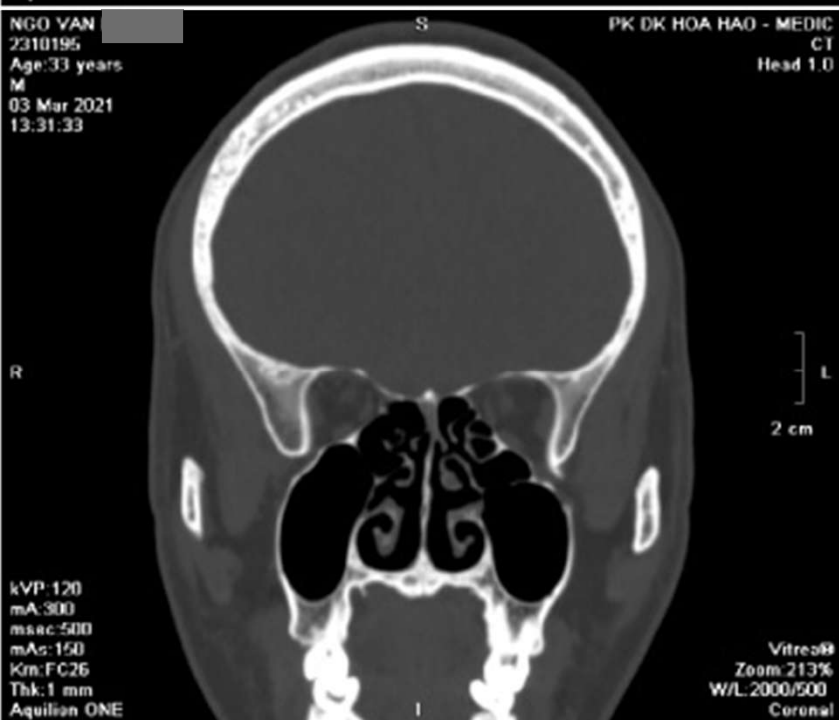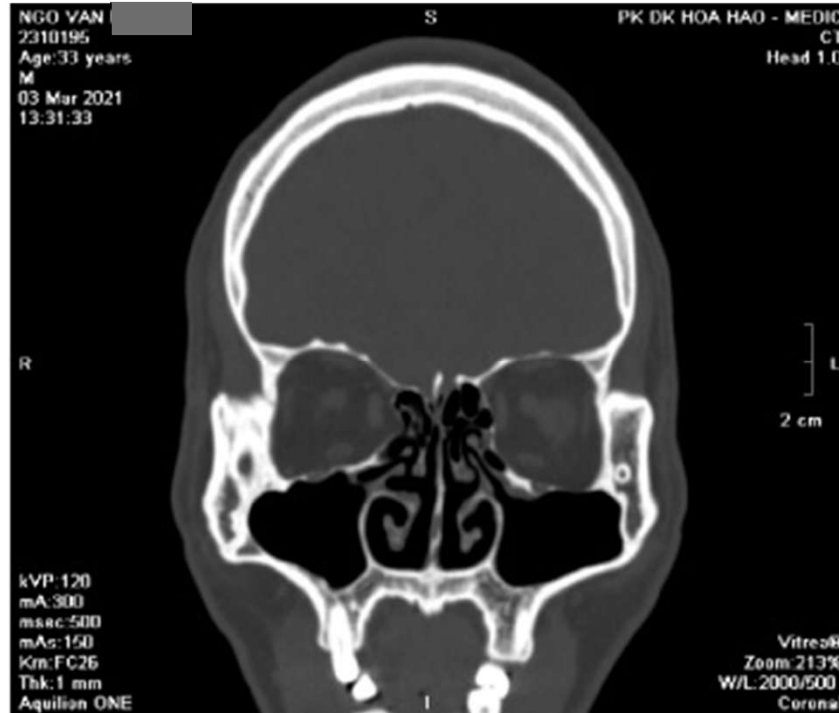
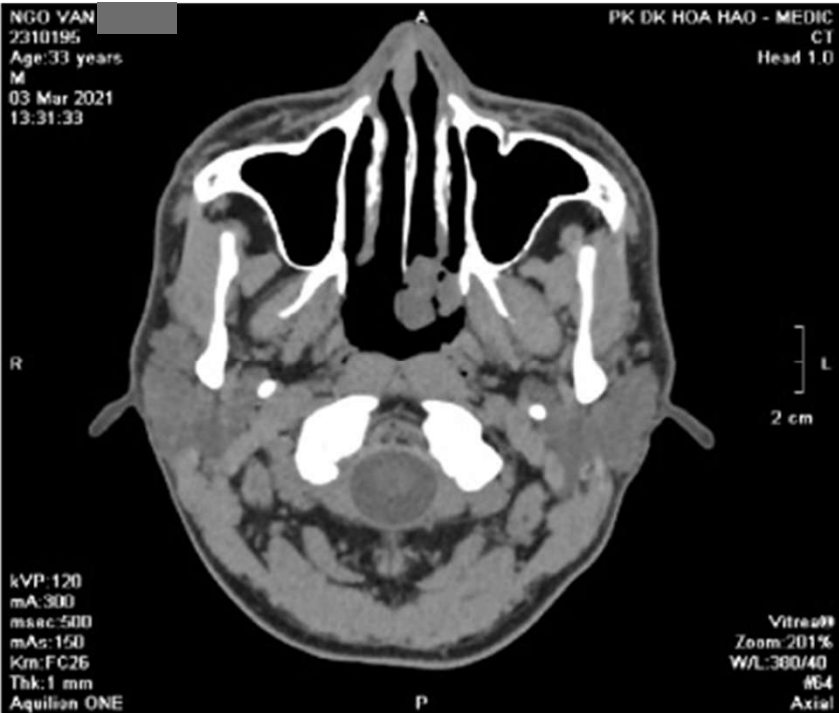GPB Vi Thể :

Polyp gồm mô đệm tăng sản sợi có nhiều nguyên bào sợi, phù nề và có ít tế bào viêm như bạch cầu đa nhân, limphô bào, tương bào. Lớp thượng mô phủ tăng sản nhẹ, lành tính.



KẾT LUẬN : PÔLÝP MŨI KÈM VIÊM MẠN TÍNH  
(J33)







CÔNG TY TNHH Y TẾ HÒA HẢO - PHÒNG KHÁM ĐA KHOA  
(Tên cũ: TRUNG TÂM CHẨN ĐOÁN Y KHOA - MEDIC)  
254 Hòa Hảo, P.4, Q.10, TP. Hồ Chí Minh  
ĐT: 028.39270284 - 028.39272136, Mail: hoahao254@medic.com.vn

Đăng ký khám trực tuyến :  
<http://medichh.nthsoft.vn>  
Hoặc app: Medic Hoa Hao



Qr code kết quả chứa bệnh án của quý khách. Medic không chịu trách nhiệm nếu quý khách cung cấp cho người khác.



\*2310195\*

## MEDIC CT SCAN REPORT

QRCode kết quả



NGÔ VĂN HUNG 1988M

STT : 210303142 Ngày ĐK : 03/03/2021 13:29  
Bệnh nhân : **NGÔ VĂN** Tuổi : 33 Nam  
Địa chỉ : 46 Lô B Đường D5A, Kp. 2, P. Phú Mỹ Q7 Tphcm - ĐT : 0973128268  
Bác sĩ chỉ định : **BS. PHẠM VÕ MINH THẮNG**  
Bệnh viện : **MEDIC** Khoa : **PK**  
LÝ DO KHÁM : **NGHỆT MŨI (T)**  
Máy : **MSCT 640\_2**  
Vùng : **CT VÙNG MŨI XOANG (ORL)** **Không tiêm tương phản**  
Kết quả : **KỸ THUẬT:**  
Bệnh nhân được khảo sát hốc mũi và xoang cạnh mũi với kỹ thuật MSHCT không tiêm thuốc cản quang tĩnh mạch.  
**KẾT QUẢ:**  
Gãy cũ thành trong hốc mắt phải.  
Vòm hầu trống, khoang cạnh hầu trống.  
Mỏm chân bướm và hố chân bướm khẩu cái bình thường.  
Sào bào chũm hai bên sáng.  
Vách ngăn mũi không vẹo.  
Thương tổn đậm độ mô vùng hốc mũi trái, chồi sùi gậy bút cửa mũi sau trái.  
Các xoang cạnh mũi khác: bình thường.  
**\*\*\* KẾT LUẬN:**  
THEO DÕI POLYP HAY U HỐC MŨI TRÁI.  
ĐỀ NGHỊ KẾT HỢP NỘI SOI + SINH THIẾT.  
GẦY CŨ THÀNH TRONG HỐC MẮT PHẢI.

*Tp. Hồ Chí Minh, ngày 03/03/2021 14:38*  
(Bác sĩ đã ký)

