U TINH HOÀN TRÁI

BS.TRẦN MINH ĐÚNG

HÀNH CHÁNH

- BN : NAM 40 TUỔI
- ĐỊA CHỈ : TIỀN GIANG
- NGHỀ NGHIỆP : LÀM RUỘNG
- ĐẾN KHÁM : 14/12/2022

LÝ DO ĐẾN KHÁM

- BÌU BÊN TRÁI TO

BỆNH SỬ

- KHOẢNG 3 THÁNG TRƯỚC KHI ĐẾN KHÁM , NGƯỜI BỆNH PHÁT HIỆN TINH HOÀN TRÁI TO, SỜ CỨNG, KHÔNG ĐAU , KHÔNG SỐT, TIÊU TIỂU BÌNH THƯỜNG-> KHÁM KHOA NIỆU

TIỀN CĂN

- BẢN THÂN & GIA ĐÌNH : CHƯA GHI NHẬN BỆNH LÝ GÌ

CẬN LÂM SÀNG

- XÉT NGHIỆM
- SIÊU ÂM BÌU

SIÊU ÂM BÌU

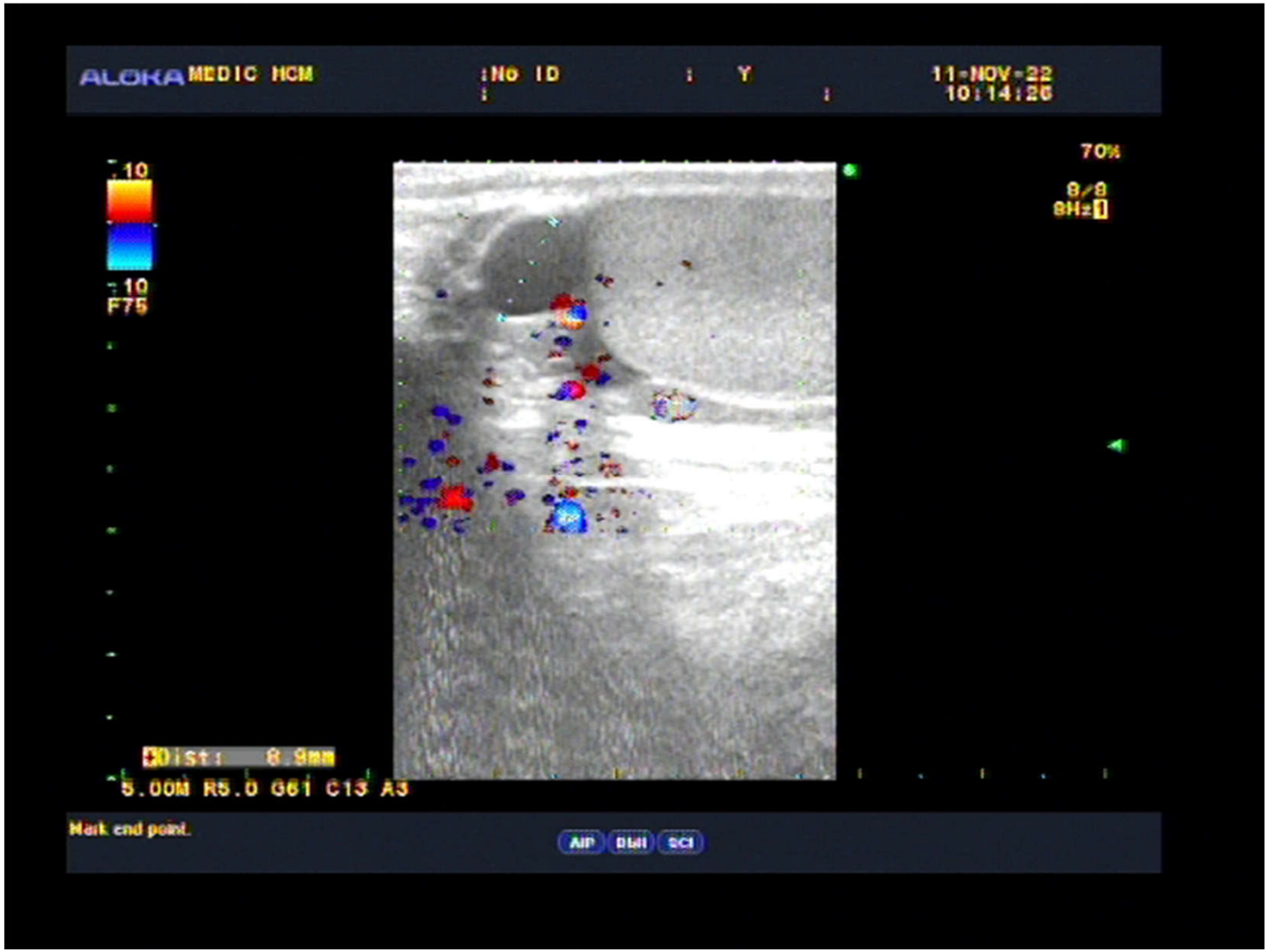
ALOKA MEDIC HCM
No ID
Y
11-NOV-22
10:14:26
70%
8/8
8Hz
10
-10
F75
Dist: 8.8mm
5.00M R5.0 G61 C13 A3
Mark end point.
AIP
DWI
SCI

THỪNG TINH T

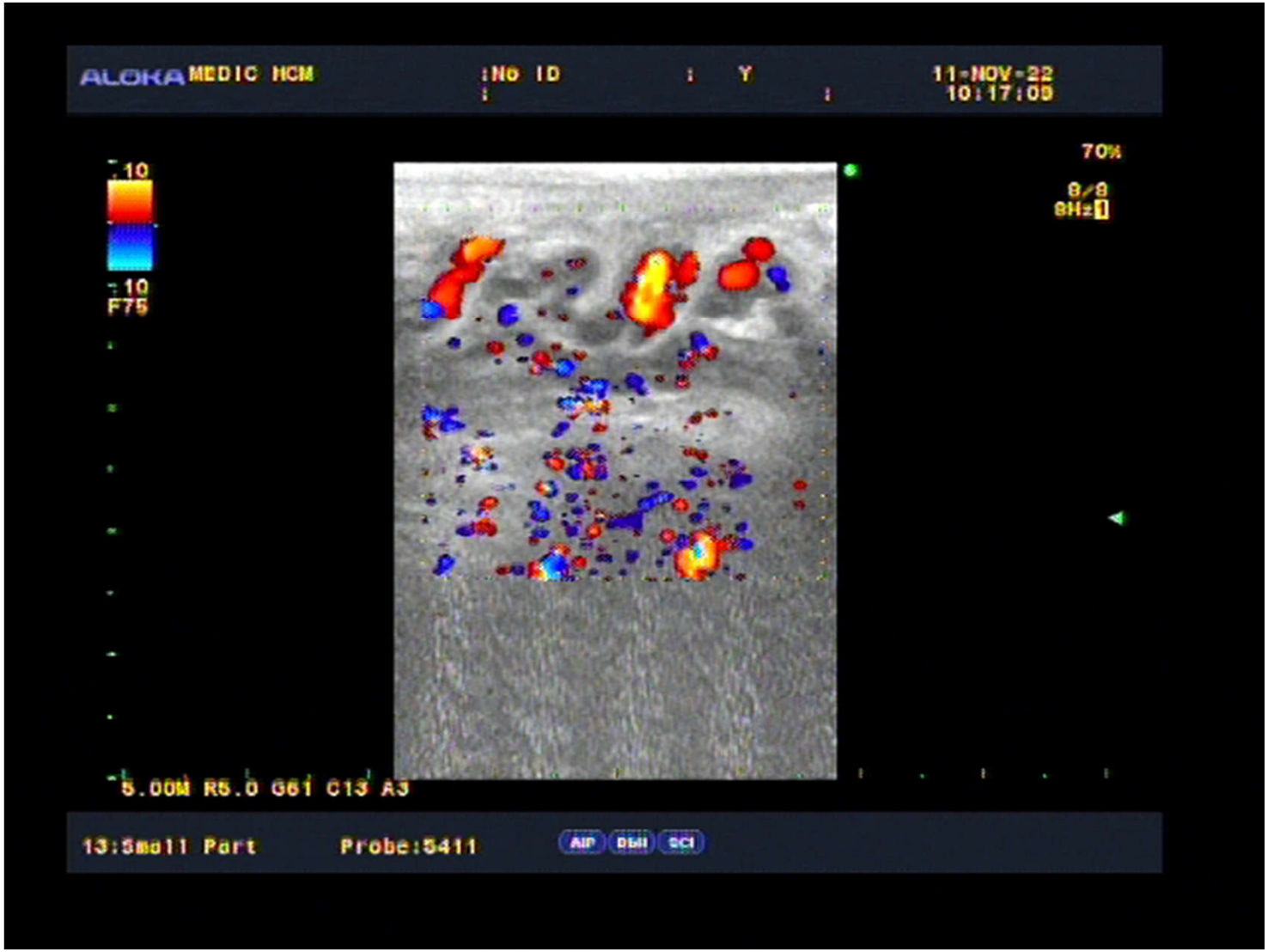
ALOKA
MEDIC HCM
No ID
Y
11-NOV-22
10:17:09
70%
8/8
.10
-.10
F75
5.00M R5.0 G61 C13 A3
13:Small Part
Probe:5411
AIP
DBI
SCI

TH (T)

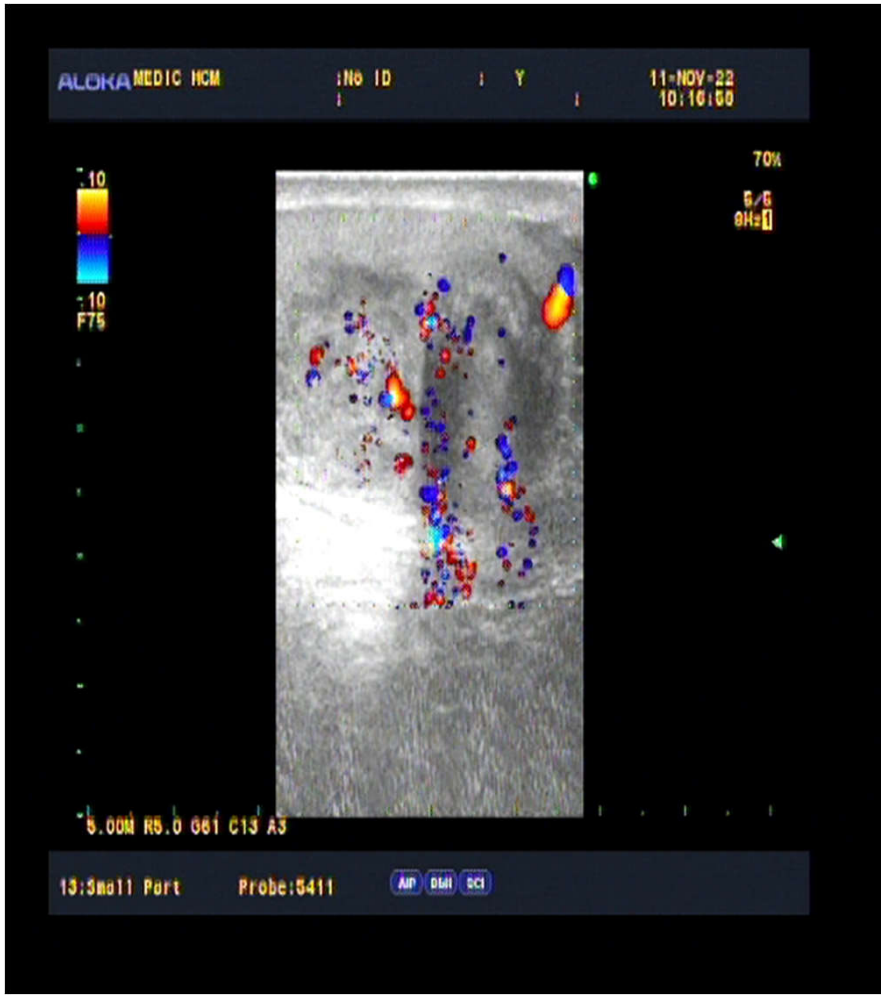
ALOKA MEDIC HCM
:No ID
Y
11-NOV-22
10:16:50
70%
5/5
GH=1
:10
:10
F75
5.00M R5.0 G61 C13 A3
13:Small Part
Probe:5411
AIP
B&W
SCI

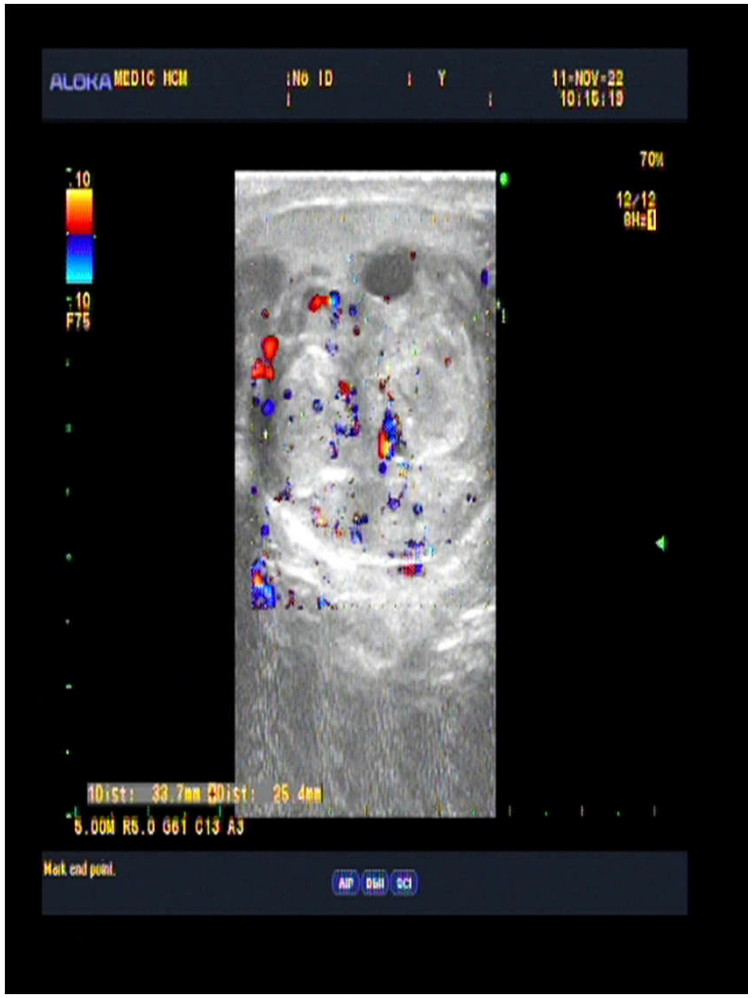
ALOKA MEDIC HCM
:No ID
Y
11-NOV-22
10:16:19
70%
12/12
GH=1
:10
:10
F75
1Dist: 33.7mm 2Dist: 25.4mm
5.00M R5.0 G61 C13 A3
Mark end point.
AIP
B&W
SCI

TT

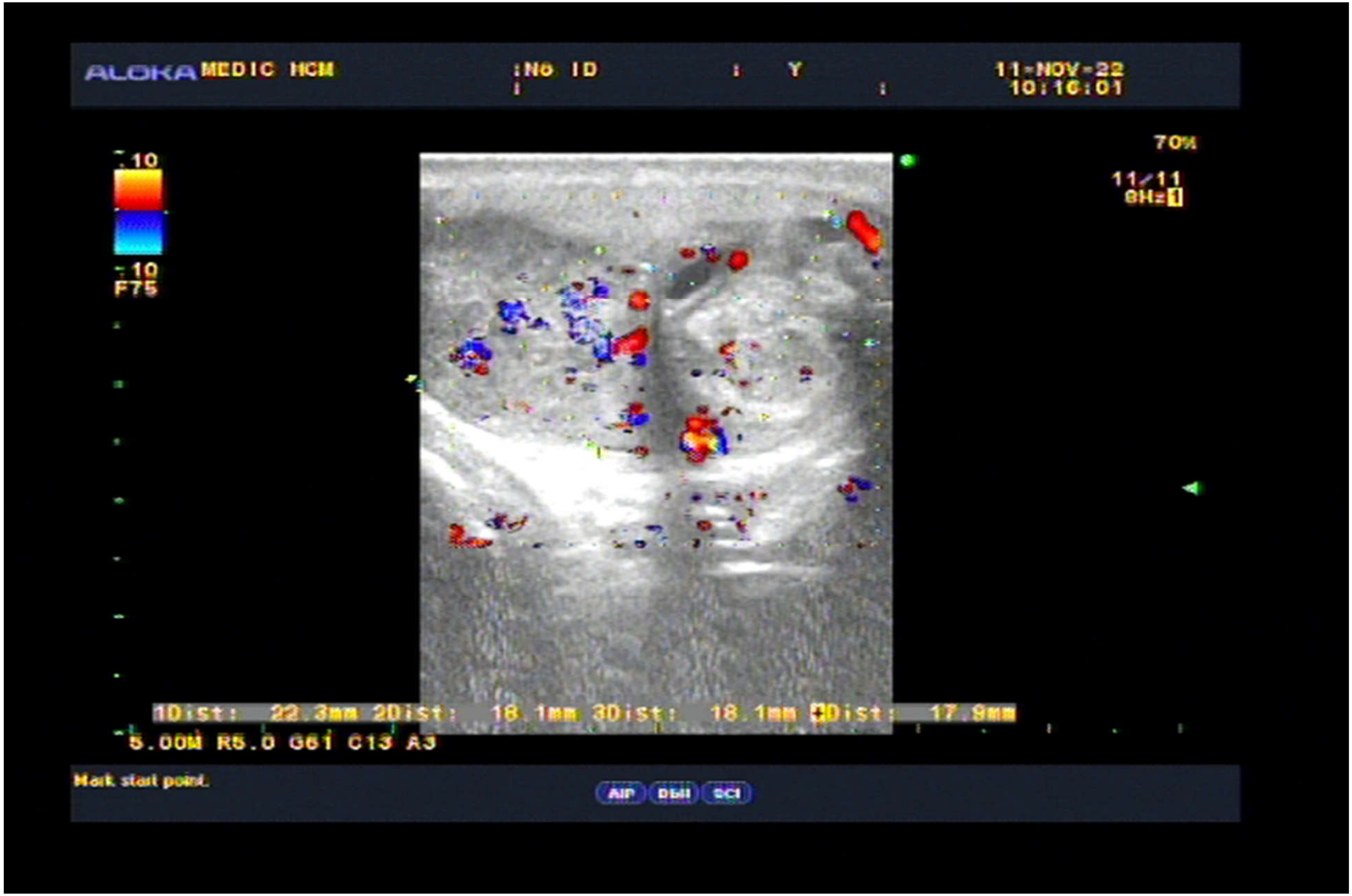
ALOKA MEDIC HCM
NO ID
Y
11-NOV-22
10:16:01
70%
11/11
GH=1
10
-10
F75
1Dist: 22.3mm 2Dist: 18.1mm 3Dist: 18.1mm 4Dist: 17.9mm
5.00M R5.0 G61 C13 A3
Mark start point.
AIP
DBII
SCI

MEDIC

KQ

Siêu Âm

192.168.5.20/ultrasound1/exam

BS: Trần Minh Đúng, Phòng 23, Máy: ALOKA -ProSound α10 | Reload | Ngày: 14/12/2022 10:10 AM

[K]ết Quả | [L]ưu Hình | [X]em Hình | Upl[o]ad Pdf | Bs. CKI. Trần Minh Đúng

Mã BN: 5749902 | Họ: * [D] | Tên: * Trầm | Năm sinh: * 1980

STT: 143 | Địa chỉ: * | Điện thoại: | Nam | THU PHÍ

[B]ệnh Án | [T]iếng Anh | Đã In KQ | Kết [Q]uả * | Ngày: 11/11/2022 10:31 | Sinh thiết | Lần 2-3

BS chỉ định: Ths Bs. Nguyễn Minh Thiền

BV chỉ định: MEDIC

Lâm sàng: SƯNG TINH HOÀN TRÁI

Vùng KS: * SA BÌU

Phân loại: Nhấn F3 chọn phân loại

Xem trước khi in | Hội chẩn [Y]

- MÀO TINH: MÀO TINH P CÓ NANG 8,9MM
- TINH HOÀN BÊN P có kích thước và hình dạng bình thường, echo dày, đồng nhất không sang thương khu trú.

TINH HOÀN T CÓ 2 TỔN THƯƠNG ECHO HỖN HỢP KT=22X18MM VÀ 18X17MM, DOPPLER (+)

- Không tràn dịch tinh mạc.
- dãn tĩnh mạch thừng tinh.T
- Da bìu không dày.
- VÙNG BẸN HAI BÊN: không thoát vị, không hạch bệnh lý.

Kết l[u]ận: *
NANG MÀO TINH P
DÃN TĨNH MẠCH THỪNG TINH T
THEO DÕI U TINH HOÀN T

Ghi chú:

Đề n[g]hị: Nhấn F3 chọn Đề nghị

0 / 29 (38) | In KQ [P] | Lưu KQ [N] | In Hình [J] | Lần Khám [I] | ATTT

(F5: Tìm Bệnh Nhân, Ctrl_P: Lưu và In Kết Quả, Ctrl_N: Lưu Kết Quả, Ctrl_M: Thêm Vùng Mới, Ctrl_O: Upload Pdf, Ctrl_R: Xem SA

10:17 AM 12/14/2022

xét nghiệm

CÔNG TY TNHH Y TẾ HÒA HẢO
PHÒNG KHÁM ĐA KHOA
KHOA XÉT NGHIỆM (MEDIC - LAB)
Hotline: (028) 3834 9593 - 1900 6497
254 Hòa Hảo - P.4 - Q.10 - TP.HCM
Tel: (028) 3927 0284 (Ext:1134) - Fax: (028) 39271224
Email: hoahaomediclab@gmail.com
www.medic-lab.com /www.medic-lab.com.vn

PID: [illegible]
Ngày giờ đăng ký: 09:15:22 11/11/2022
Ngày giờ lấy mẫu:
Ngày giờ nhận mẫu 09:32:00 11/11/2022

PHIẾU KẾT QUẢ XÉT NGHIỆM

(BM.TTXN.XN.02.1 - Ngày áp dụng: 01/03/2016 - Phiên bản: 1.3)

Họ tên: [redacted]
Ngày tháng năm sinh: 1980
Số CCCD/Hộ chiếu:
Địa chỉ: [redacted]
Đơn vị: Medic
Nơi lấy mẫu: TẦNG 1
Loại mẫu: N.Tiểu

Phái: Nam
Quốc tịch:
ĐT: [redacted]

BS yêu cầu: Ths Bs. Nguyễn Minh Thiền
Tình trạng mẫu: Đạt ID NV lấy mẫu:

TÊN XÉT NGHIỆM	KẾT QUẢ	KHOẢNG THAM CHIẾU	MÃ QT
I. VI SINH/NƯỚC TIỂU/PHÂN/ĐÀM/DỊCH - MICROBIOLOGY/URINE/STOOL/SPUTUM/FLUID ANALYSIS			
URINARY ANALYSIS:	*		QTVS044
1)Chemistry (Sinh Hóa) :	*		
Glucose	NEG	(mmol/L)	
Bilirubin	NEG	(µmol/L)	
Ketone	NEG	(mmol/L)	
Spe-Gravity	1.015	(1.005-1.030)	
Blood	*POS*	(Negative)	
pH	6.0	(4.6-8.0)	
Protein	*1.0 H*	(g/L)	
Urobilinogen	NEG	(µmol/L)	
Nitrite	NEG	(Negative)	
Leucocytes	NEG	(Negative)	
Color	Yellow		
Clarity	Clear		
2)Urine Sediment (Cặn Lắng):	.	(particles/µL)	
Red Blood Cells	*848 H*	(0 - 15)	
Leucocytes	15	(0 - 15)	
Calcium oxalate monohydrate	0	(0 - 6)	
Calcium oxalate dihydrate	0	(0 - 6)	
Amor.Phosphate	0	(0 - 6)	
Uric acid	0	(0 - 6)	
Casts	0	(0 - 6)	
Epithelial Cells	0	(0 - 10)	
Bacteria	2	(0 - 130)	

Thời gian duyệt: 09:48:01 11/11/2022
Người duyệt: BS.Từ Thị Huệ Trang

In lần 2 : 11:23:59 22/05/2023
Khoa Xét nghiệm

ThS.BS. Nguyễn Bảo Toàn

CÔNG TY TNHH Y TẾ HÒA HẢO
PHÒNG KHÁM ĐA KHOA
KHOA XÉT NGHIỆM (MEDIC - LAB)
Hotline: (028) 3834 9593 - 1900 6497
254 Hòa Hảo - P.4 - Q.10 - TP.HCM
Tel: (028) 3927 0284 (Ext:1134) - Fax: (028) 39271224
Email: hoahaomediclab@gmail.com
www.medic-lab.com /www.medic-lab.com.vn

PID: 5749902 S.T.T: 576
Ngày giờ đăng ký: 10:39:31 11/11/2022
Ngày giờ lấy mẫu:
Ngày giờ nhận mẫu 10:45:00 11/11/2022

PHIẾU KẾT QUẢ XÉT NGHIỆM

(BM.TTXN.XN.02.1 - Ngày áp dụng: 01/03/2016 - Phiên bản: 1.3)

Họ tên: [redacted]
Ngày tháng năm sinh: 1980
Số CCCD/Hộ chiếu:
Địa chỉ: 6[redacted]
Đơn vị: Medic
Nơi lấy mẫu: Trệt
Loại mẫu: Máu

Phái: Nam
Quốc tịch:
ĐT: [redacted]

BS yêu cầu: THS BS. NGUYỄN MINH THIỀN
Tình trạng mẫu: Đạt ID NV lấy mẫu:

TÊN XÉT NGHIỆM	KẾT QUẢ	KHOẢNG THAM CHIẾU	MÃ QT
I. SINH HOÁ - BIOCHEMISTRY			
LDH-L²	240.3	(120 - 246 U/L)	QTSH092
II. MIỄN DỊCH - IMMUNOLOGY			
A.F.P¹	*136.9 H*	(< 20 ng/mL)	QTMD006
BetaHCG/Blood²	*565.2 H*	(< 5 mIU/mL)	QTMD129

Thời gian duyệt: 12:01:19 11/11/2022
Người duyệt: DS.Phan Thị Thu Hồng

In lần 2 : 11:23:43 22/05/2023
Khoa Xét nghiệm

ThS.BS. Nguyễn Bảo Toàn

MRI TT

Patient: [redacted] Page: 1 of 1

PK DK HOA HAO - MEDIC

Patient ID: 5749902
Patient Name: [redacted]
Date of Birth: 01 Jan 1980
Gender: M

Referring Physician:
Exam Type: TimCT oncology^MEDIC WHOLE BODY
Scan Date: 12 Nov 2022
Report Date: 12 Nov 2022-09:08AM

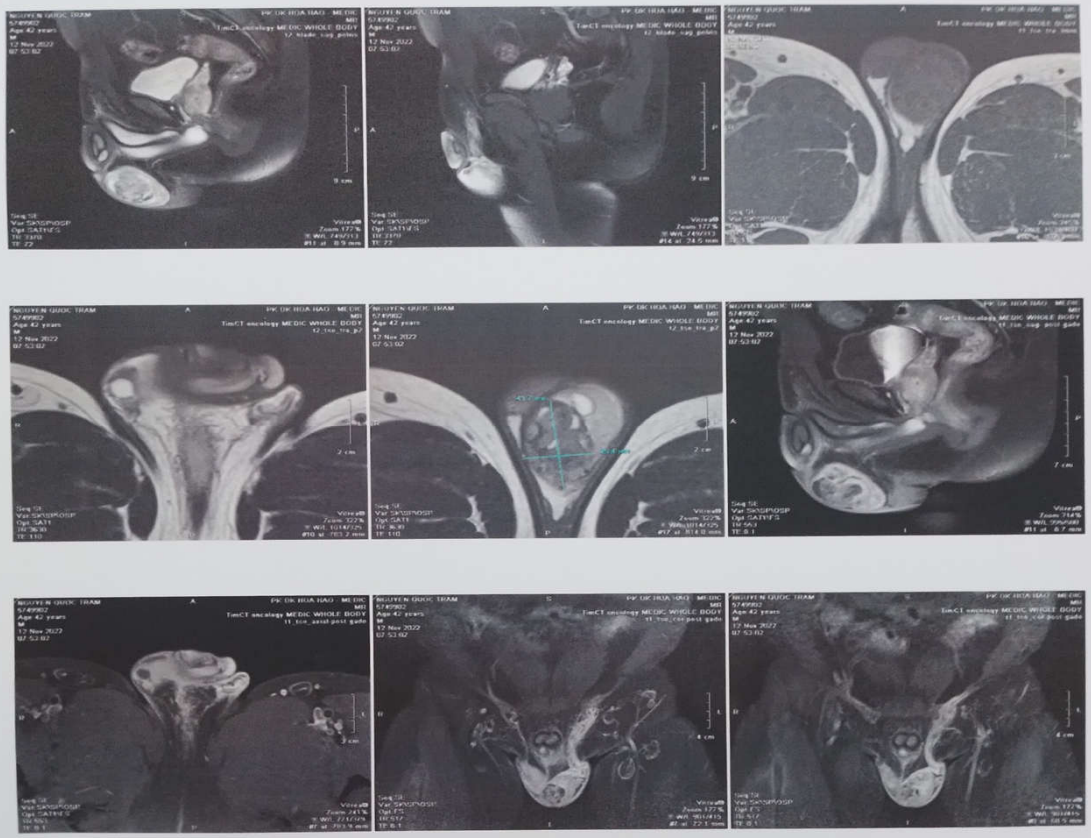

Enter the general comments here.

11/12/2022

MRI

- **Vùng:** MRI Toàn Thân
  KL: Dày nhẹ niêm mạc xoang sàng, polyp hay dịch ứ đọng xoang hàm trái.
  Gan nhiễm mỡ.
  Nang thận trái 16mm.
  Nang mào tinh phải 8mm; dãn thừng tinh trái, u tinh hoàn trái 25x42mm.
  Nang tiền liệt tuyến 12x5mm.
  Lồi nhẹ đĩa đệm lan tỏa tầng C3-4, C4-5, C5-6, L2-3; không chèn ép rễ thần kinh hai bên, không hẹp lỗ liên hợp hai bên.
  Thoát vị đĩa đệm trung tâm lệch trái tầng C6-7, chèn ép rễ C7 bên trái, hẹp lỗ liên hợp bên trái.
  Lồi đĩa đệm lan tỏa lệch phải tầng L5-S1; chèn ép rễ S1 bên phải nơi xuất phát, không hẹp lỗ liên hợp hai bên, rách nhỏ phía sau bên phải vòng sợi đĩa đệm L5-S1 .
  (Tất cảc hình MRI toàn thân được lưu vào đĩa CD)

PHẪU THUẬT BV 30/4

- cắt tinh hoàn trái

kết quả GPB

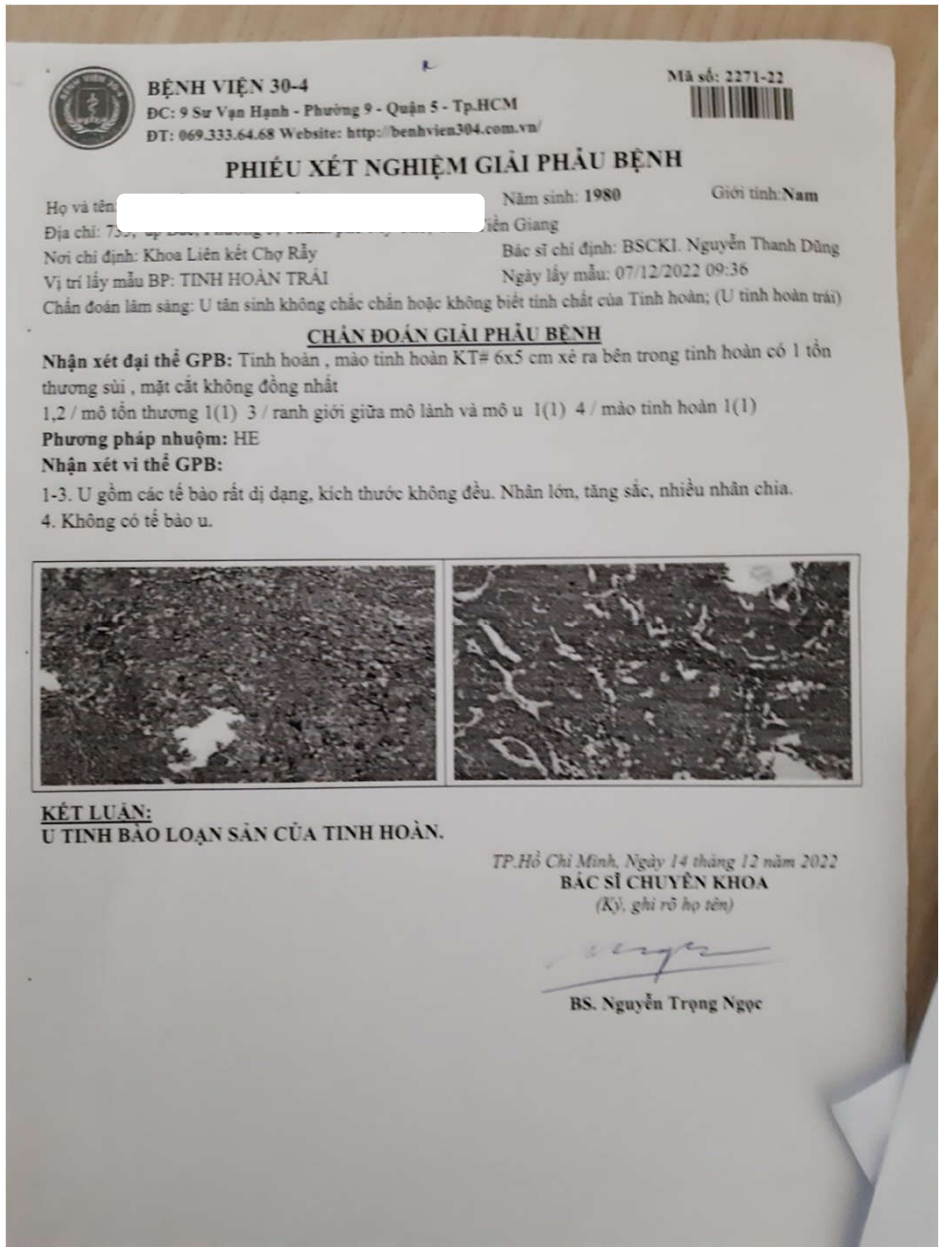

BỆNH VIỆN 30-4
ĐC: 9 Sư Vạn Hạnh - Phường 9 - Quận 5 - Tp.HCM
ĐT: 069.333.64.68 Website: http://benhvien304.com.vn/

Mã số: 2271-22

PHIẾU XÉT NGHIỆM GIẢI PHẪU BỆNH

Họ và tên: [redacted] Năm sinh: **1980** Giới tính: **Nam**
Địa chỉ: 75[illegible] iền Giang
Nơi chỉ định: Khoa Liên kết Chợ Rẫy Bác sĩ chỉ định: BSCKI. Nguyễn Thanh Dũng
Vị trí lấy mẫu BP: TINH HOÀN TRÁI Ngày lấy mẫu: 07/12/2022 09:36
Chẩn đoán lâm sàng: U tân sinh không chắc chắn hoặc không biết tính chất của Tinh hoàn; (U tinh hoàn trái)

CHẨN ĐOÁN GIẢI PHẪU BỆNH

Nhận xét đại thể GPB: Tinh hoàn , mào tinh hoàn KT# 6x5 cm xẻ ra bên trong tinh hoàn có 1 tổn thương sùi , mặt cắt không đồng nhất
1,2 / mô tổn thương 1(1) 3 / ranh giới giữa mô lành và mô u 1(1) 4 / mào tinh hoàn 1(1)
Phương pháp nhuộm: HE
Nhận xét vi thể GPB:
1-3. U gồm các tế bào rất đi dạng, kích thước không đều. Nhân lớn, tăng sắc, nhiều nhân chia.
4. Không có tế bào u.

KẾT LUẬN:
U TINH BÀO LOẠN SẢN CỦA TINH HOÀN.

TP.Hồ Chí Minh, Ngày 14 tháng 12 năm 2022
BÁC SĨ CHUYÊN KHOA
(Ký, ghi rõ họ tên)

BS. Nguyễn Trọng Ngọc