



CO THẮT BAO XƠ' TÚI THẨM MỸ


CAPSULAR CONTRACTURE /BREAST AUGMENTATION

BS CK1 TRẦN THỊ TÚ HƯƠNG



NỘI DUNG :

- 1. CO THẮT BAO XƠ SAU KHI ĐẶT TÚI NÂNG NGỰC LÀ GÌ ?**
- 2. THƯỜNG BAO LÂU SAU ĐẶT TÚI NGỰC SẼ BỊ ?**
- 3. NGUYÊN NHÂN?**
- 4. CÁC DẤU HIỆU LÂM SÀNG – HÌNH ẢNH TRÊN SIÊU ÂM**
- 5. MINH HỌA QUA CAS LÂM SÀNG**
- 6. CÁCH XỬ TRÍ**

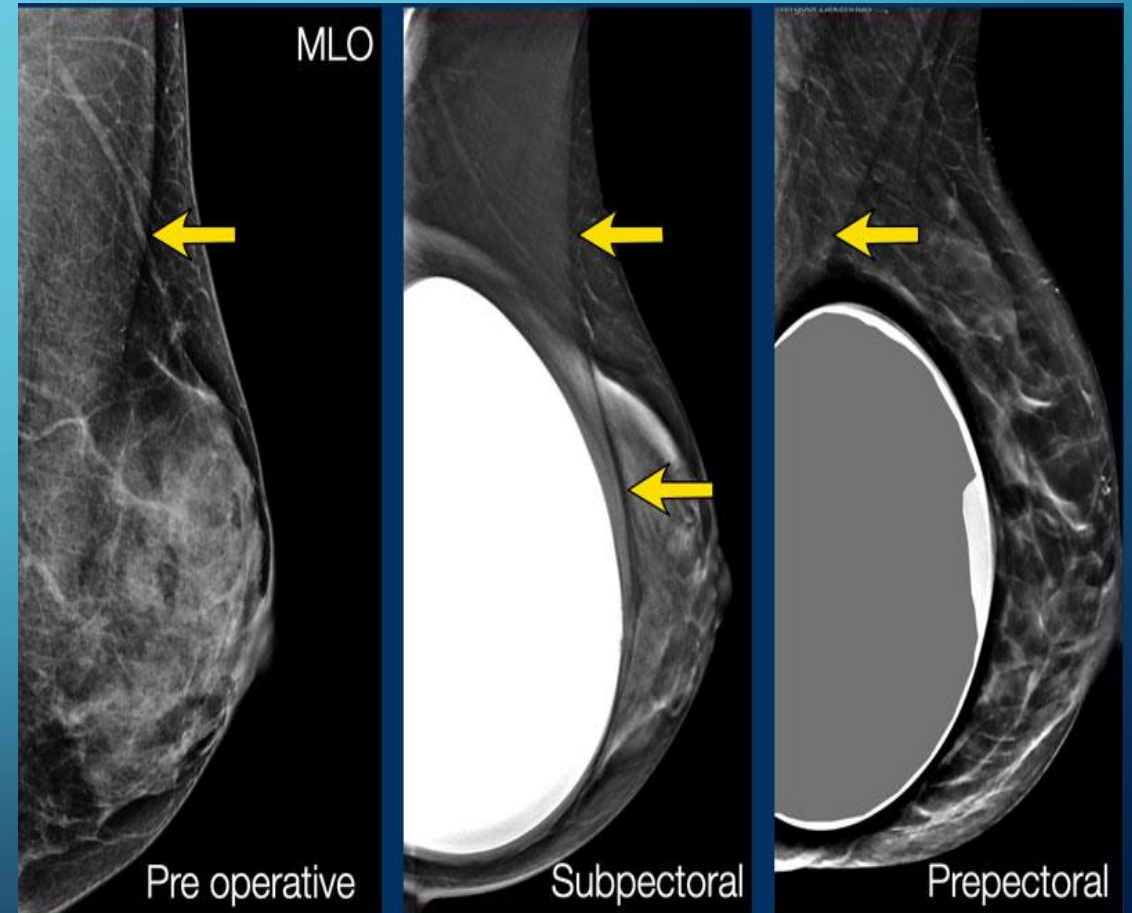
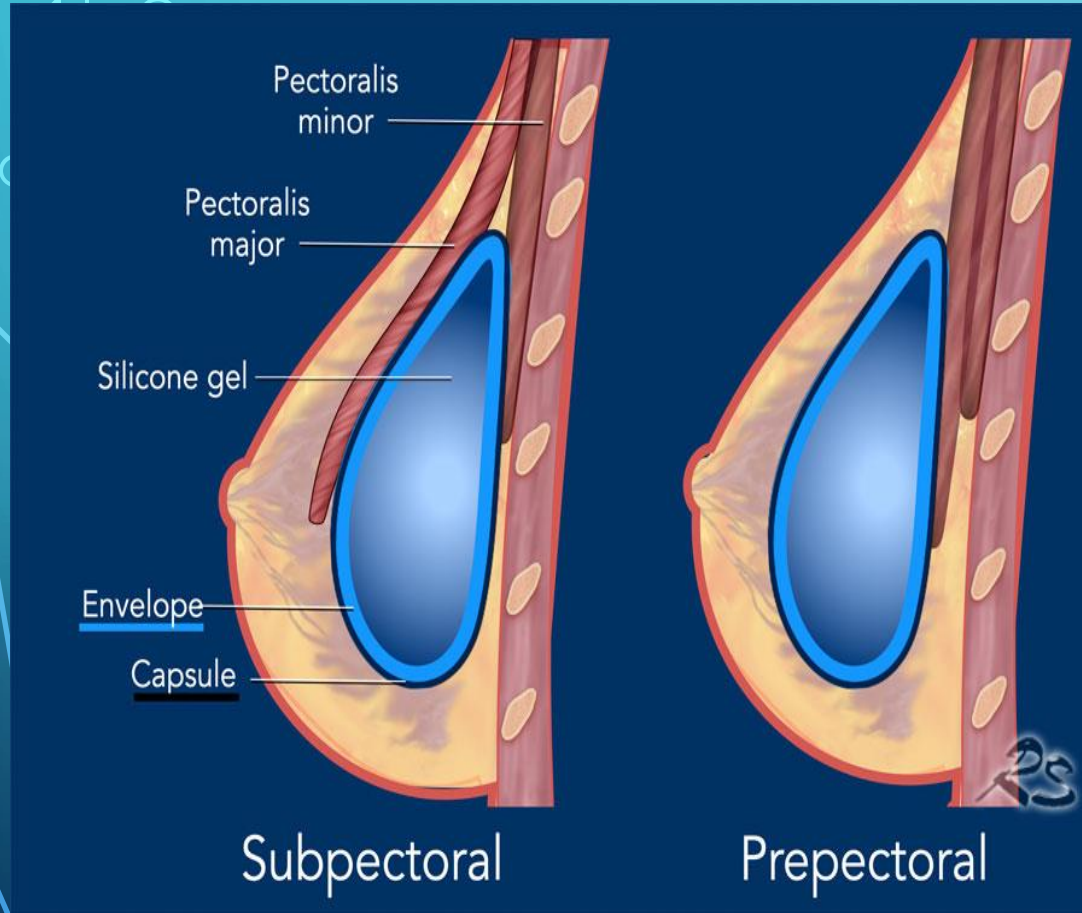


1-CO THẮT BAO XƠ LÀ SỰ HÌNH THÀNH "NANG" MÔ SỢ XUNG QUANH MÔ NGỰC SAU KHI ĐẶT TÚI NGỰC VÀO. CƠ THỂ TỰ ĐỘNG PHẢN ỨNG VỚI BẤT KỲ VẬT THỂ LẠ NÀO MÀ NÓ PHÁT HIỆN BÊN TRONG NÓ VÀ CỐ GẮNG CÔ LẬP VẬT THỂ ĐÓ BẰNG CÁCH TẠO RA MỘT HÀNG RÀO MÔ SỢ XUNG QUANH NÓ.

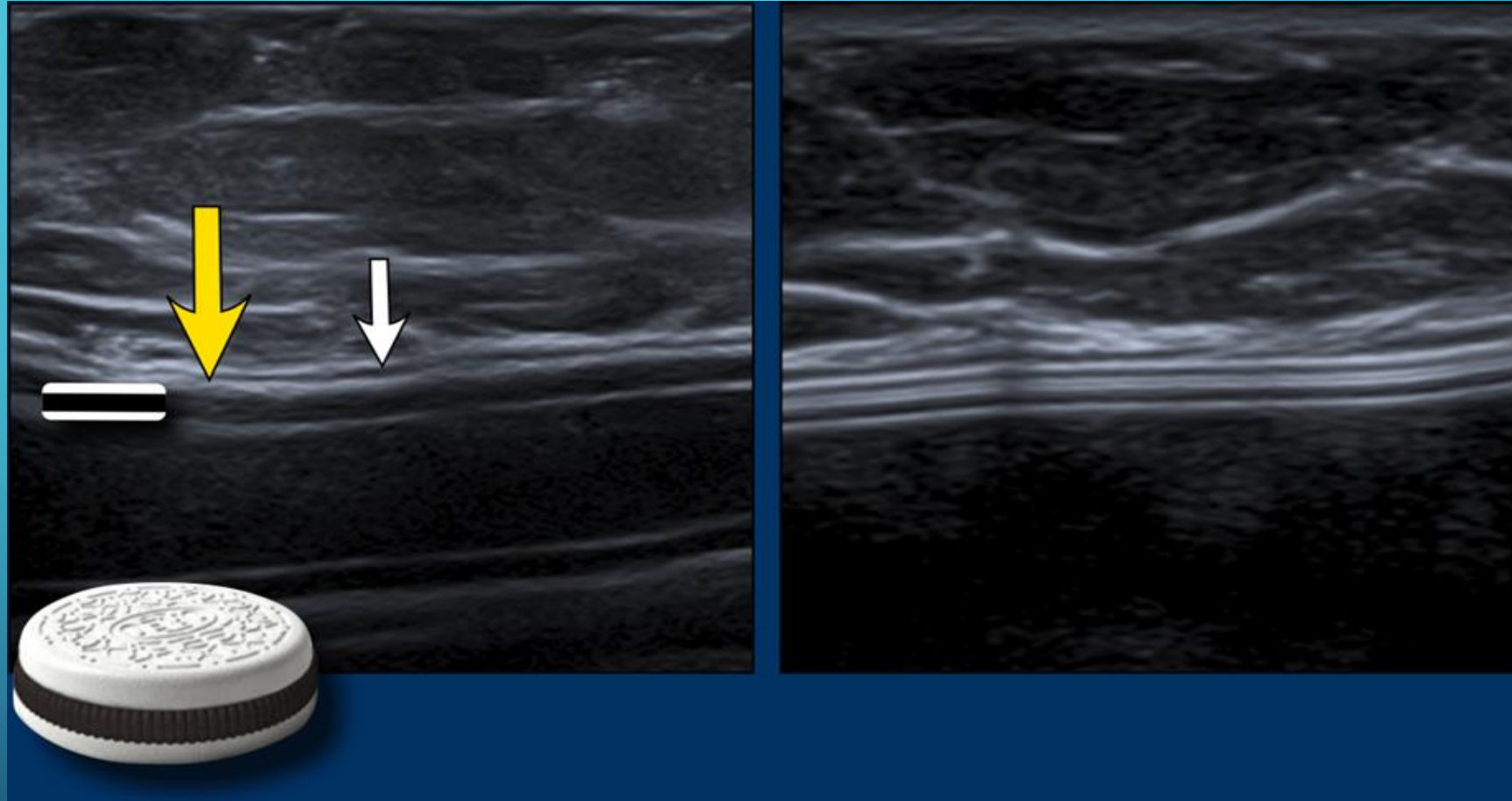
2. Co bao xơ có thể xảy ra ngay sau khi phẫu thuật hoặc sau vài năm. Một hoặc cả hai vú có thể bị ảnh hưởng sau khi nâng ngực.

Các nghiên cứu dài hạn đã phát hiện ra rằng co thắt bao xơ xảy ra ở **4-5%** các trường hợp đặt túi độn ngực trong vòng **10 năm** sau phẫu thuật, với tỷ lệ tăng lên **10-15%** sau **20 năm** và **20-25%** sau **30 năm**.

TÌM HIỂU VỀ TÚI THẨM MỸ KHI ĐẶT VÀO:
CÓ CÁC DẠNG ĐẶT: DƯỚI CƠ, TRƯỚC CƠ
HÌNH ẢNH TRÊN SIÊU ÂM : “ OREO COOKIES SIGN”

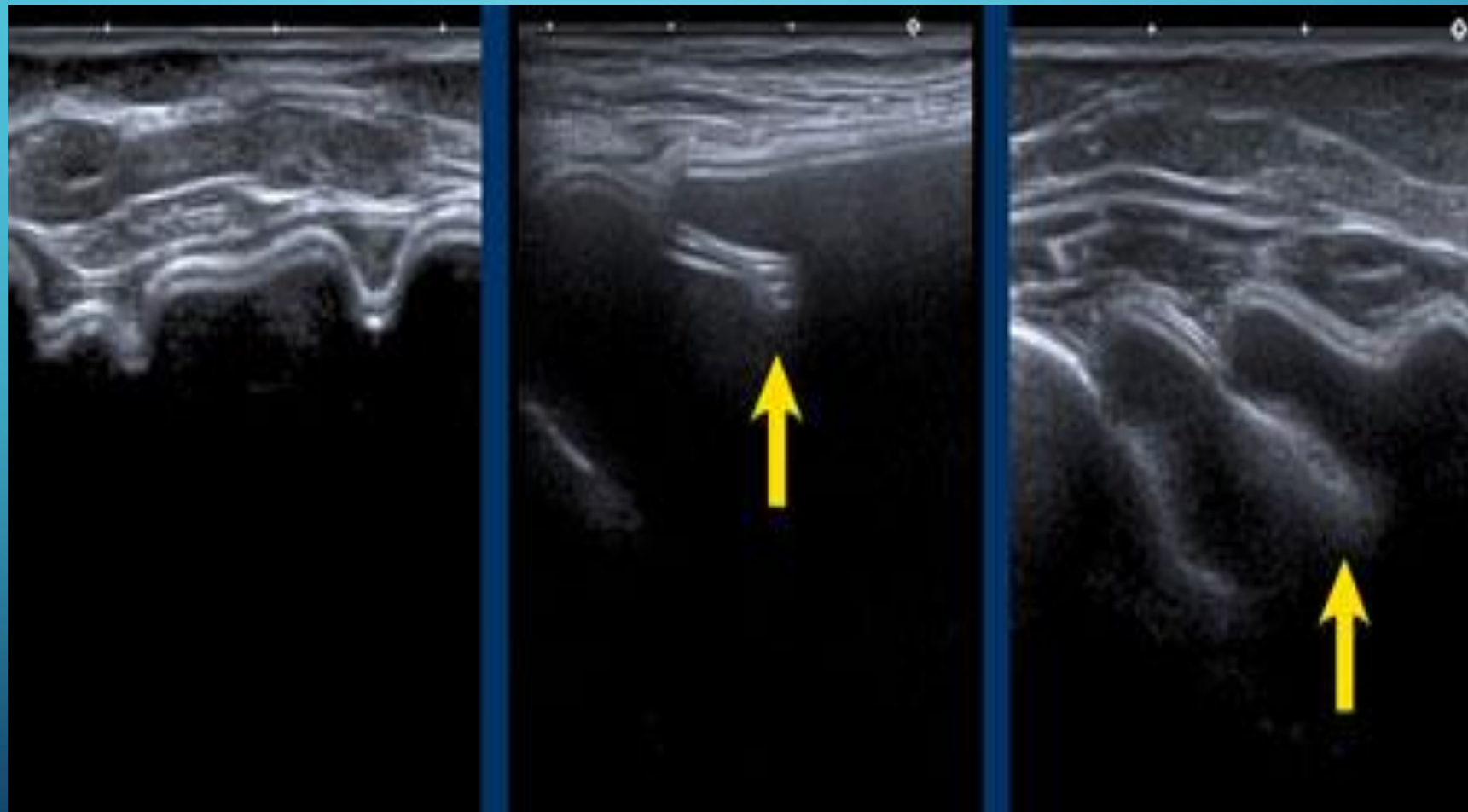


TÚI THẨM MỸ : KHÔNG CÓ HỒI ÂM, ĐƯỢC BAO QUANH BỞI LỚP CÓ HỒI ÂM –IMPLANT SHELL (GỒM 2 ĐƯỜNG HỒI ÂM DÀY VÀ MỘT ĐƯỜNG HỒI ÂM TRỎNG BÊN TRONG , TẠO DẤU HIỆU “ OREO COOKIE SIGN”



Bao xơ có thể quan sát thấy : là một đường có hồi âm nằm ở mặt trên implant tách biệt với một đường echo trống mảnh. Đối với 1 số loại implant, bao xơ không quan sát thấy do áp dịnh vào bao túi thẩm mỹ.

FOLDING NẾP GẤP TÚI BÌNH THƯỜNG HAY THẤY Ở CÁC ĐIỂM TẬN CỦA TÚI THÂM MỸ, NƠI CÓ ÍT MÔ VÚ



3. CƠ CHẾ BỆNH SINH CHÍNH XÁC CỦA CO THẮT BAO XƠ :

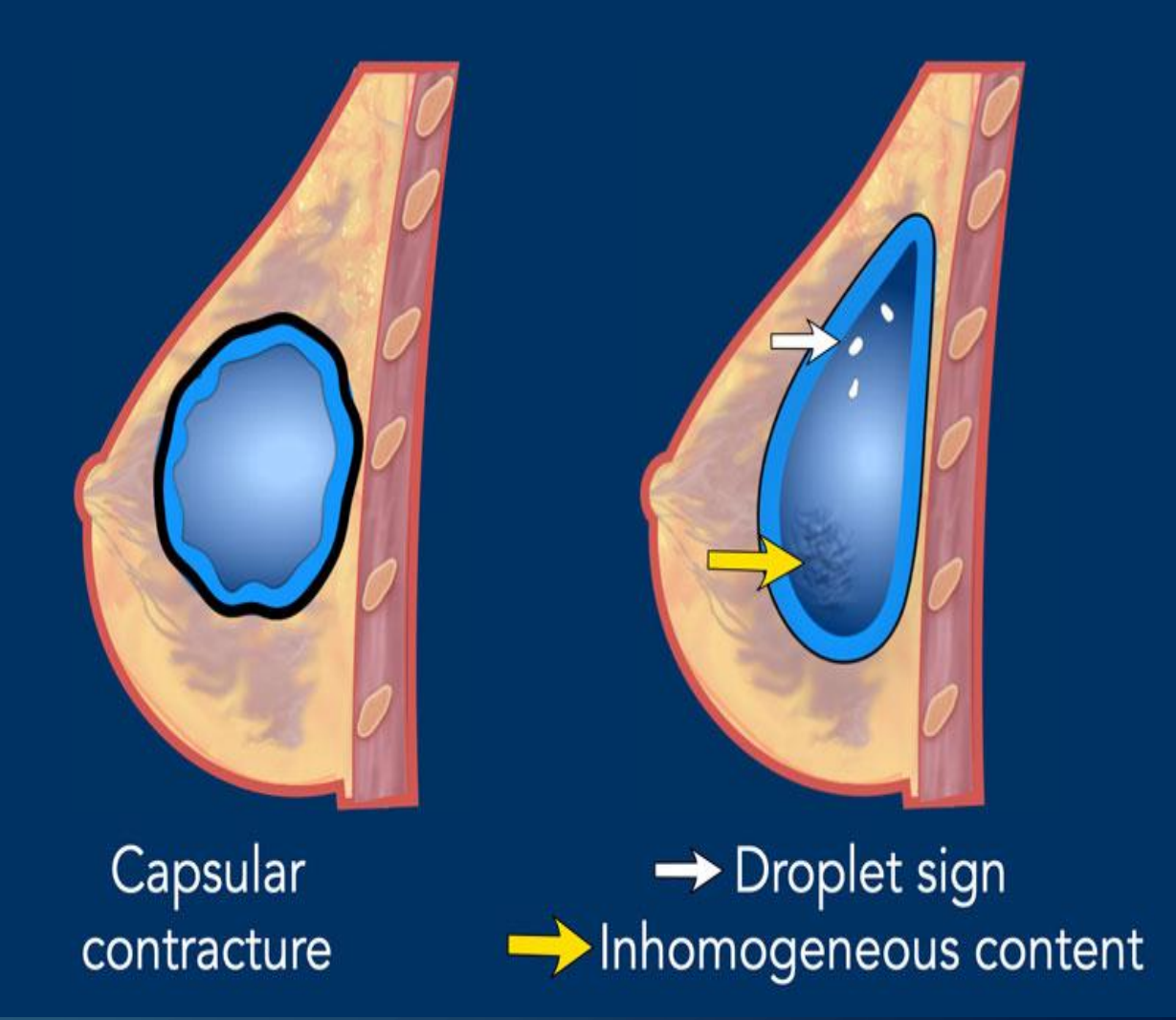
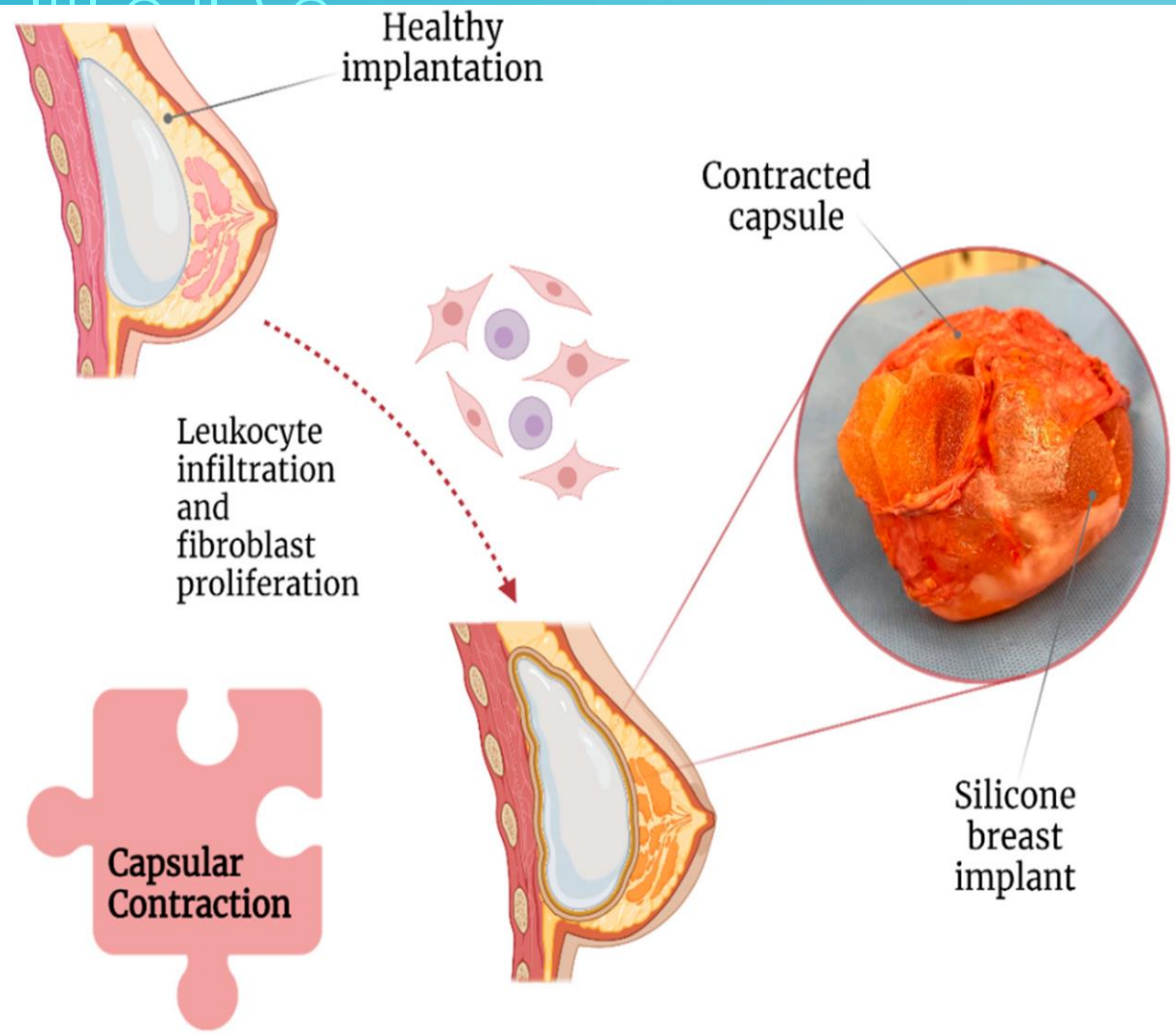
- **VẪN CHƯA ĐƯỢC GIẢI THÍCH ĐẦY ĐỦ**
- **DO TÌNH TRẠNG VIÊM KÉO DÀI VÀ SỰ TĂNG SINH QUÁ MỨC CỦA CÁC NGUYÊN BÀO SỢI**
- **LÀ MỘT PHẢN ỨNG TẠI CHỖ CỦA CƠ THỂ VỚI DỊ VẬT.**
- **TUY NHIÊN, MỘT SỐ PHẪU THUẬT VIÊN CHO RẰNG CÓ NHỮNG YẾU TỐ ĐƯỢC BIẾT LÀ GÓP PHẦN VÀO TĂNG KHẢ NĂNG XẢY RA CO THẮT BAO XƠ:**

+ ĐẦU TIÊN LÀ HÌNH THÀNH KHỐI MÁU TỤ, TỤ DỊCH SAU PHẪU THUẬT, KHÔNG ĐƯỢC DẪN LƯU MỘT CÁCH THÍCH HỢP.

+ NHIỄM TRÙNG KHOANG ĐẶT TÚI, THƯỜNG LÀ DO VI KHUẨN CHẴNG HẠN NHƯ TỤ CẦU DA, CŨNG CÓ THỂ GÂY RA CO THẮT BAO XƠ.

DO ĐÓ, CẦM MÁU KỸ LÀ BẮT BUỘC TRONG PHẪU THUẬT NÂNG NGỰC VÀ ĐẢM BẢO NGUYÊN TẮC VÔ KHUẨN TRONG PHẪU THUẬT ĐẶT TÚI ĐỘN LÀ RẤT QUAN TRỌNG.

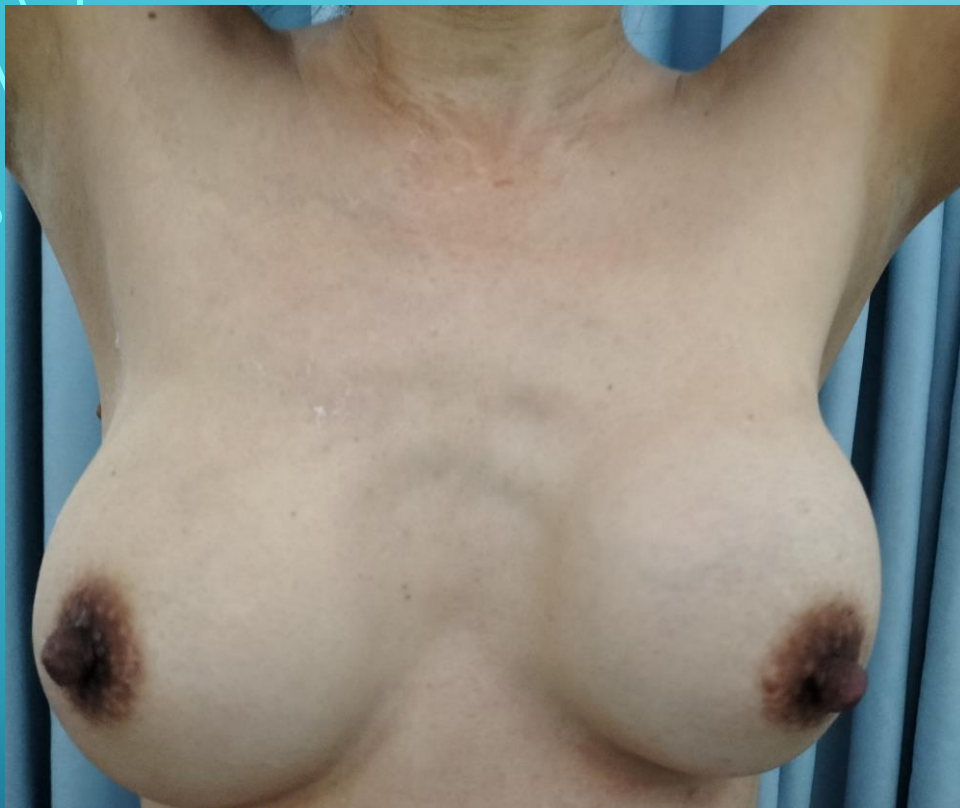- **MỘT SỐ YẾU TỐ ẢNH HƯỞNG KHÁC CŨNG ĐANG ĐƯỢC NGHIÊN CỨU. VÀ CHO ĐẾN NAY, LỰA CHỌN MỘT LOẠI TÚI NÀO ĐỂ CÓ THỂ CHẮC CHẮN KHÔNG DÂY BAO XƠ LÀ ĐIỀU KHÔNG THỂ.**



4. LÂM SÀNG – HÌNH ẢNH HỌC

BAKER ĐÃ PHÂN THÀNH 4 MỨC ĐỘ CỨNG KHÁC NHAU VỀ BAO XƠ QUANH TÚI.

- **ĐỘ I, HÌNH THỂ VÀ KÍCH THƯỚC TỰ NHIÊN, SỜ MỀM MẠI.**
- **ĐỘ II, VÚ CỨNG NHẸ NHƯNG HÌNH THỂ VẪN BÌNH THƯỜNG.**
- **ĐỘ III BAO XƠ CO THẮT MỨC ĐỘ VỪA, BỆNH NHÂN CÓ THỂ TỰ SỜ VÀ THẤY CỨNG, CHẮC, HÌNH THỂ VÚ BẮT ĐẦU THẤY BỊ CO BẤT THƯỜNG.**
- **ĐỘ IV LÀ NHÌN THẤY TÚI BỊ BÓP LẠI CỨNG NGẮC, CO LẠI, BIẾN DẠNG RÕ RÀNG VÀ CÓ NHỮNG CƠN ĐAU VÙNG NGỰC.**



ĐỘ III



ĐỘ IV

CÁC HÌNH ẢNH TRÊN SIÊU ÂM :

CÓ 3 DẤU HIỆU ĐIỂN HÌNH :

1. IMPLANT BIẾN DẠNG : THƯỜNG TRÒN HƠN, TUY NHIÊN SIÊU ÂM KHÓ ĐÁNH GIÁ VÌ KHÔNG CHỤP ĐƯỢC TOÀN CẢNH. MRI TUYẾN VÚ THẤY RÕ HƠN.

2. SỐ LƯỢNG NẾP GẤP TANG DẦN : QUA QUÁ TRÌNH THEO DÕI , SO SÁNH THEO THỜI GIAN KHÁM , GIÚP PHÁT HIỆN RA

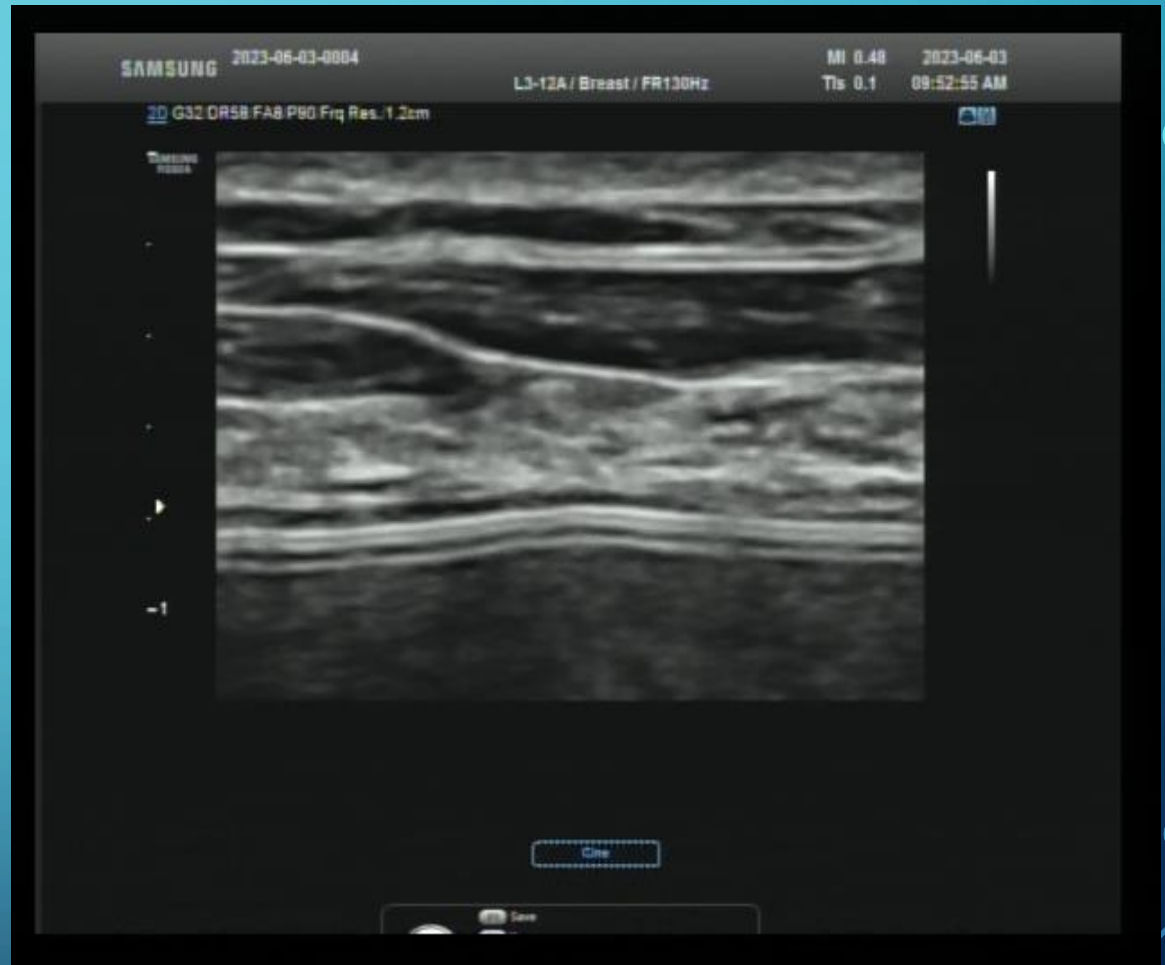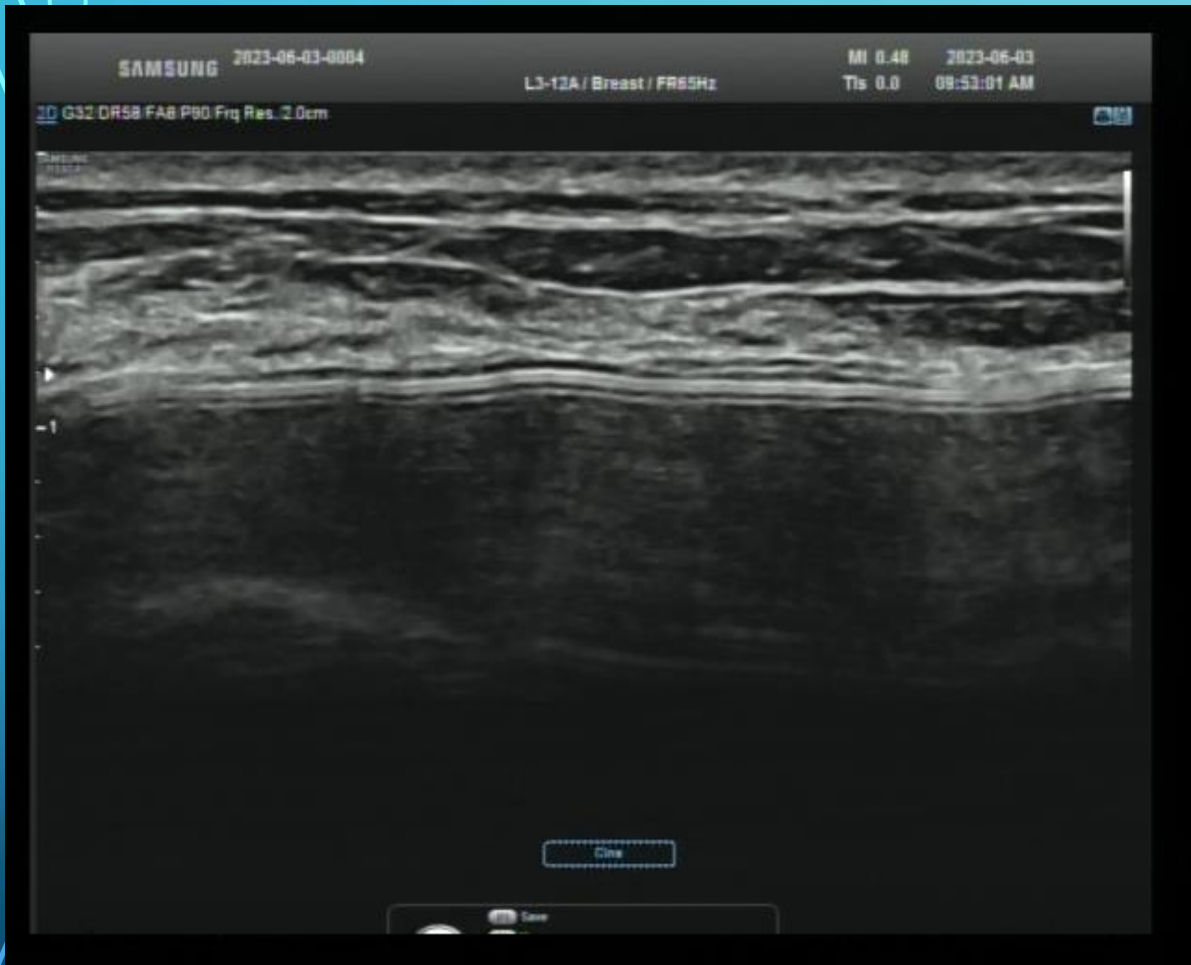3. DÂY BAO XƠ :

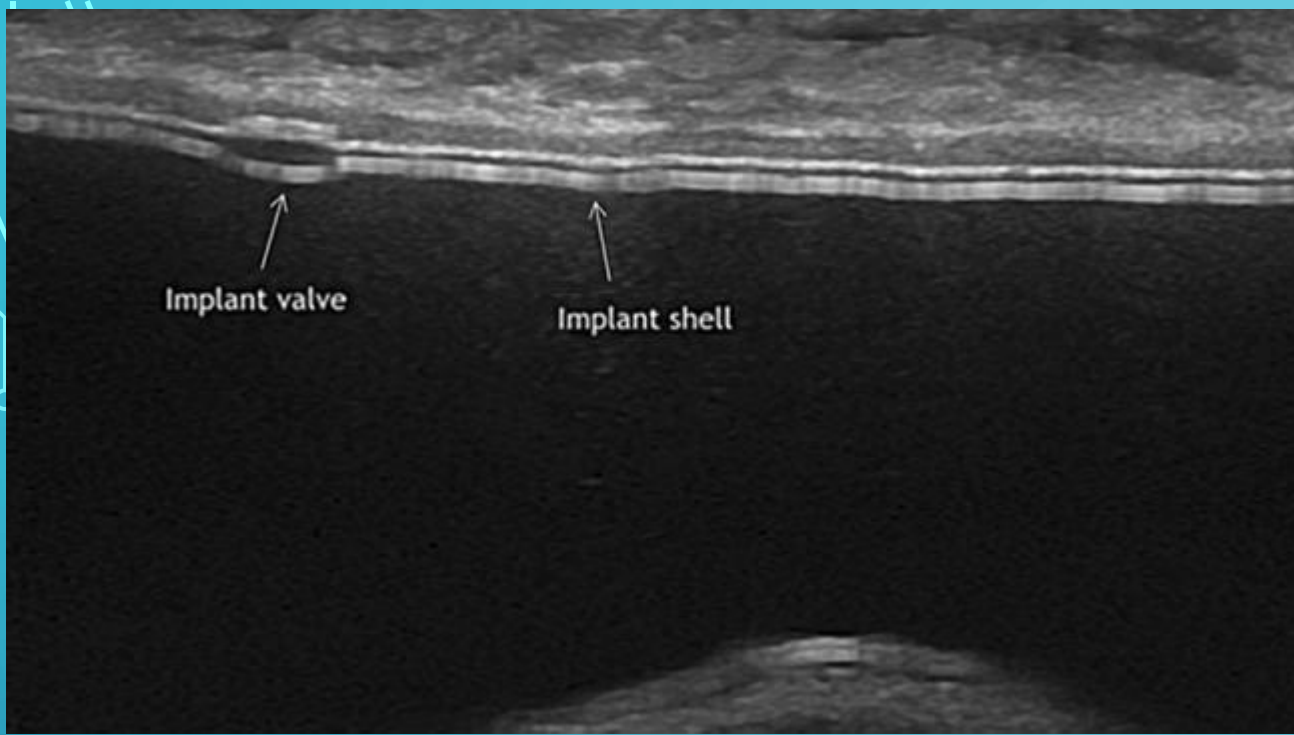
THEO NGHIÊN CỨU 27 CAS IMPLANT:

BAKER III-IV : D=2.39 MM

BAKER I-II : D=1.14 MM

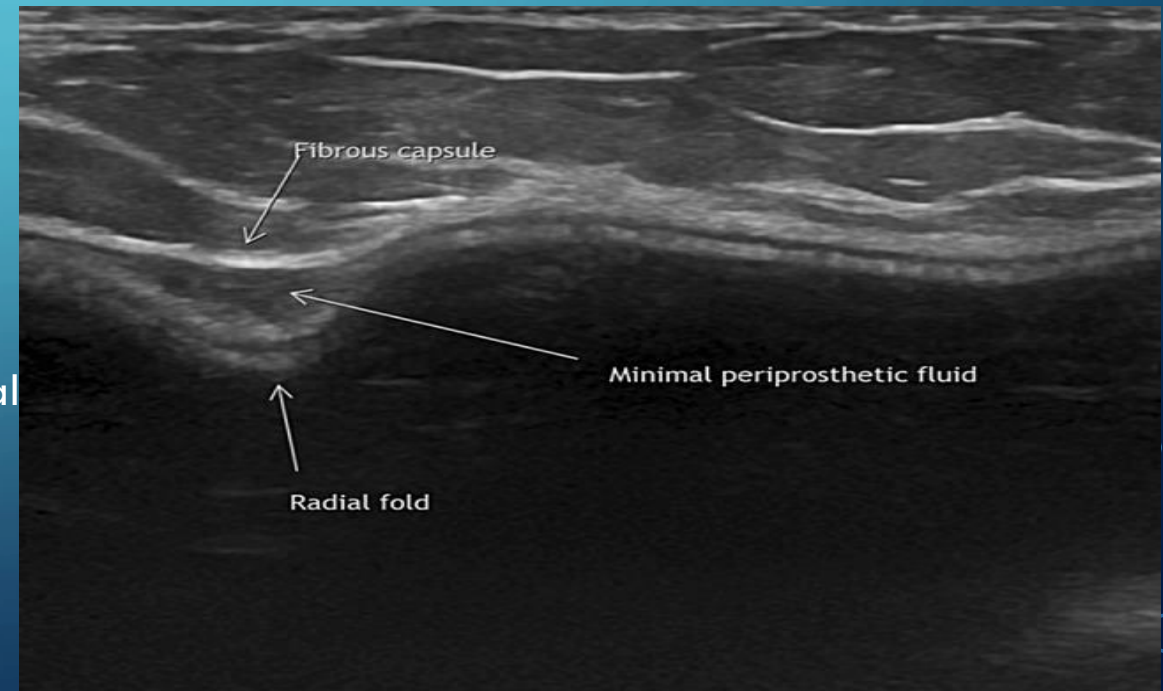CUT OFF **D=2 MM** : CO THẮT BAO XƠ RÕ

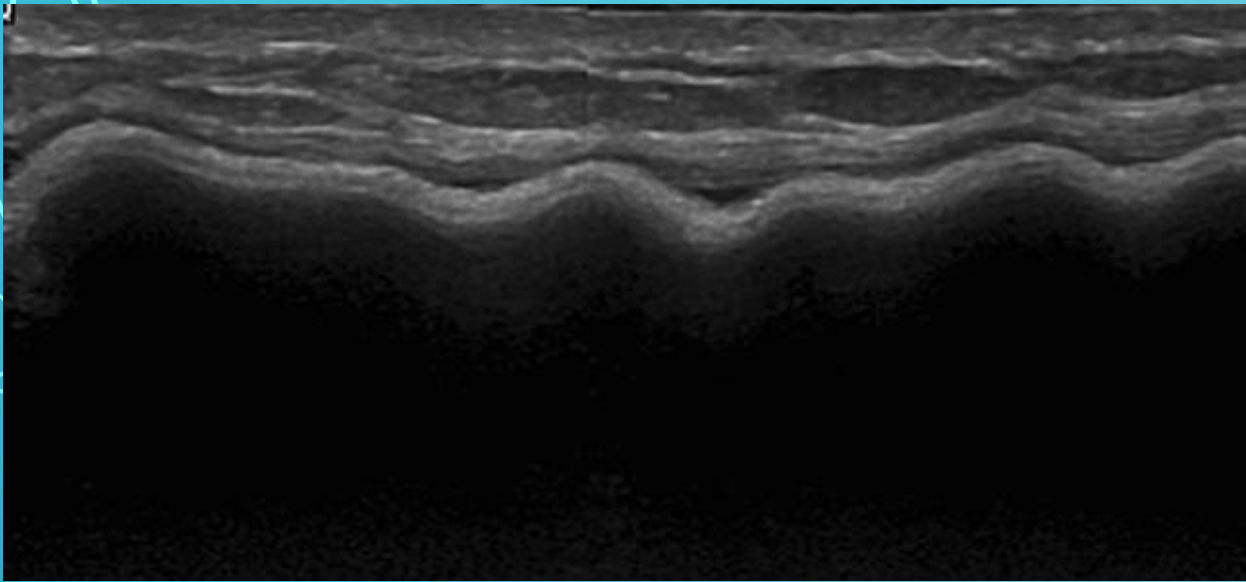




- Sonographic findings of a normal implant shell showing the typical two-layer appearance and an implant valve

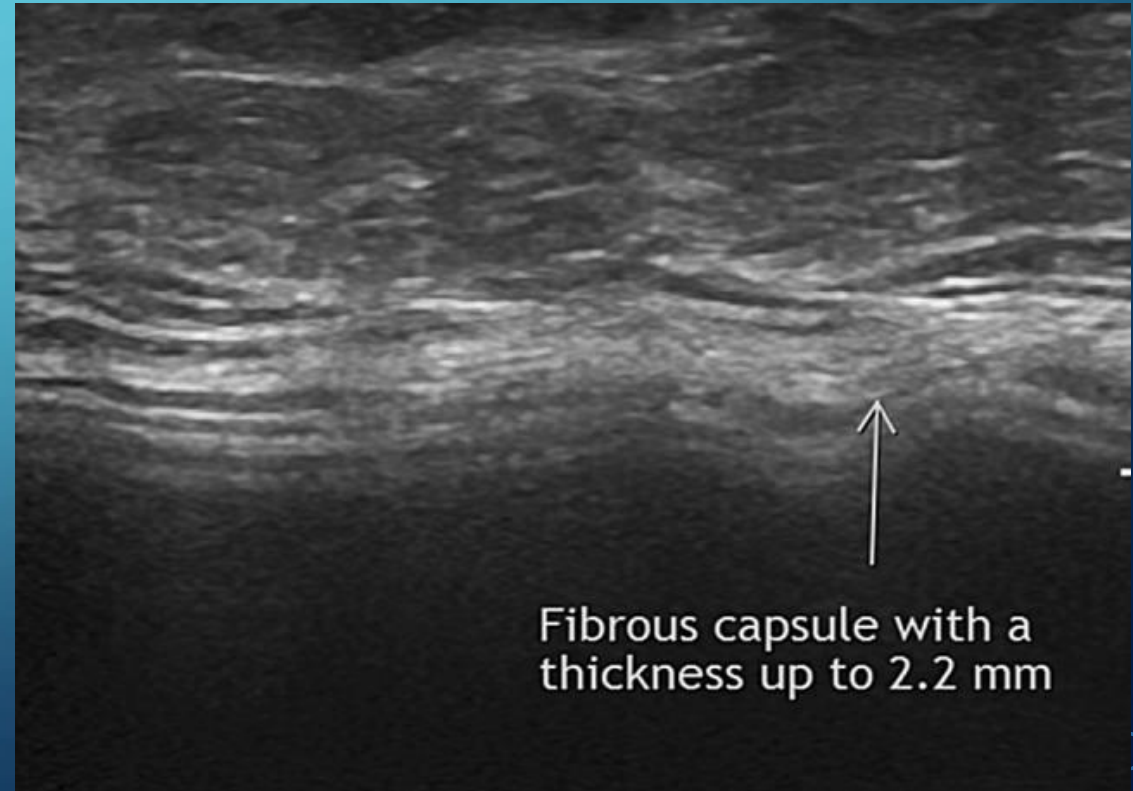
Sonographic findings of a normal implant showing a radial fold, minimal periprosthetic fluid and the fibrous capsule





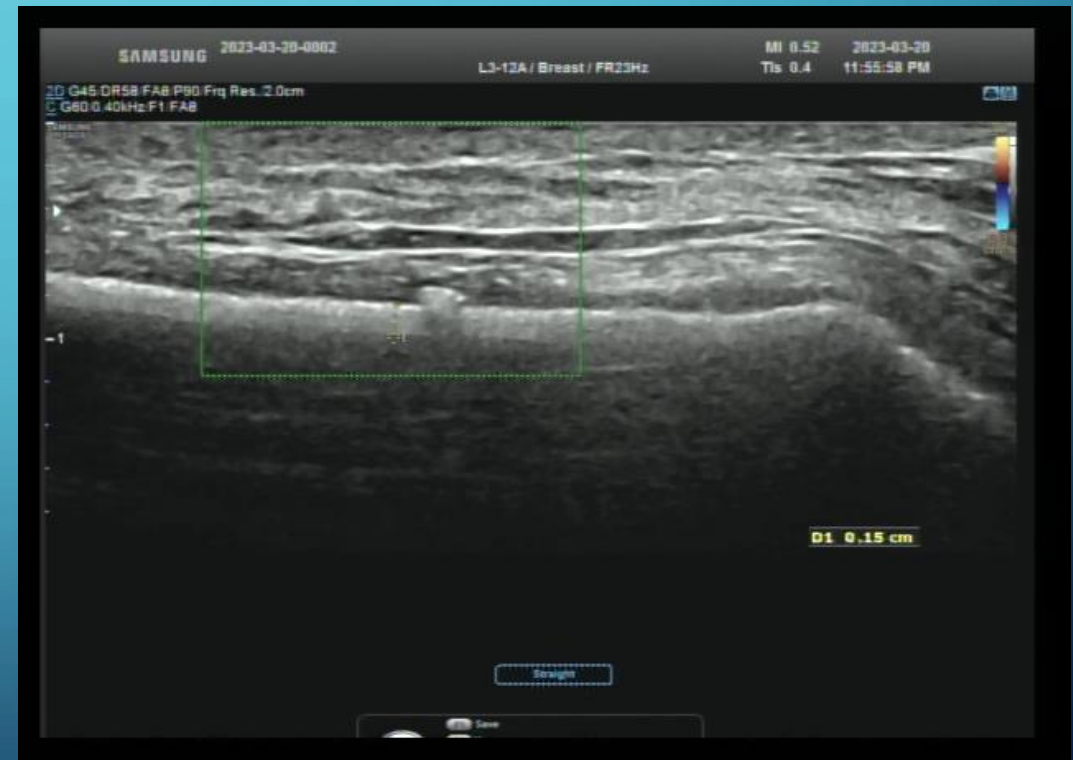
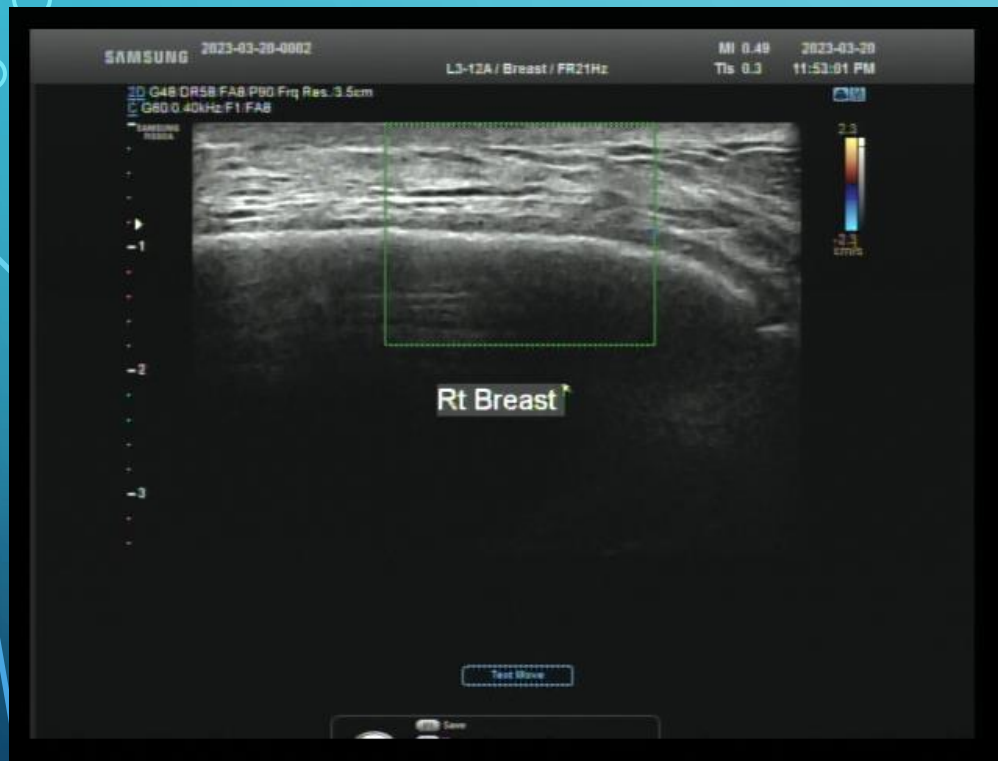Increased number of radial folds creating an undulated implant surface in a patient with clinical findings of capsular contracture. Note also the prominent and irregular fibrous capsule

Thickened fibrous capsule in a patient with capsular contracture



5. CAS LÂM SÀNG MINH HỌA:

CAS 1 : CO THẮT BAO XƠ / TÚI NGỰC 4 NĂM TUỔI : THẤY NGỰC TRÁI CĂNG HƠN PHẢI . SIÊU ÂM ĐO BAO XƠ DÀY 1.15 MM + NỐT VÔI





CÔNG TY TNHH Y TẾ HÒA HẢO - PHÒNG KHÁM ĐA KHOA
(Tên cũ: TRUNG TÂM CHẨN ĐOÁN Y KHOA - MEDIC)
254 Hòa Hào, P.4, Q.10, TP. Hồ Chí Minh
ĐT: 028.39270284 - 028.39272136, Mail: hoahao254@medic.com.vn

Đăng ký khám trực tuyến :
<http://medichh.nthsoft.vn>
Hoặc app: Medic Hoa Hao



Qr code kết quả chữa bệnh án của quý khách. Medic không chịu trách nhiệm nếu quý khách cung cấp cho người khác.



6733437

Khoa : SIÊU ÂM 3D - Nhũ - Phòng Nhũ _2
Máy: Samsung RS80A
KẾT QUẢ SIÊU ÂM MÀU

QRCode kết quả

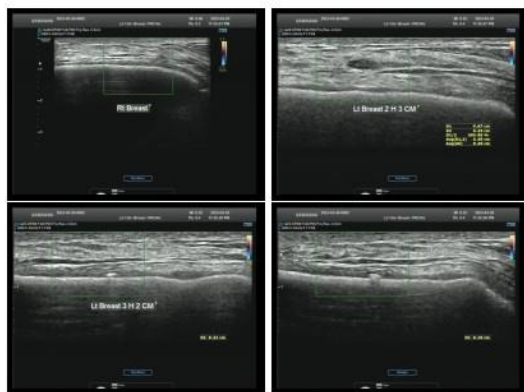


HỒ THỊ BÍCH NGÀ 1985F

ID : 6733437 Ngày ĐK: 20/03/2023 10:25
Họ và tên : **HỒ THỊ BÍCH NGÀ** 38 tuổi Nữ
Địa chỉ : 30B Trương Định , P. 1, Tp. Mỹ Tho , T. Tiền Giang -- 0932871672
Lâm sàng : - KHÔNG TÁI KHÂM ĐÁ LẦU : NGỪNG THUỐC - KIỂM TRA SỨC KHỎE - TẮM SOÁT UNG THƯ - 1 THÁNG NAY HAY BỊ LỖ MIỆNG, ĐÃ ĐIỀU TRỊ CÓ GIẢM TÁI LẠI TÙNG ĐỘT - NỔI HẠCH NÁCH 2 BÊN VÀ HẠCH CỔ TRÁI 4 NGÀY - ĂN NGỦ , TIỂU TIỂU BÌNH THƯỜNG - CÒN ĐAU KHỚP ĐANG UỐNG THUỐC NAM
BS chỉ định : BS. CKI. NGUYỄN THỊ HỒNG ANH BV chỉ định : MEDIC

VÙNG KHẢO SÁT : SIÊU ÂM TUYẾN VÚ MÀU

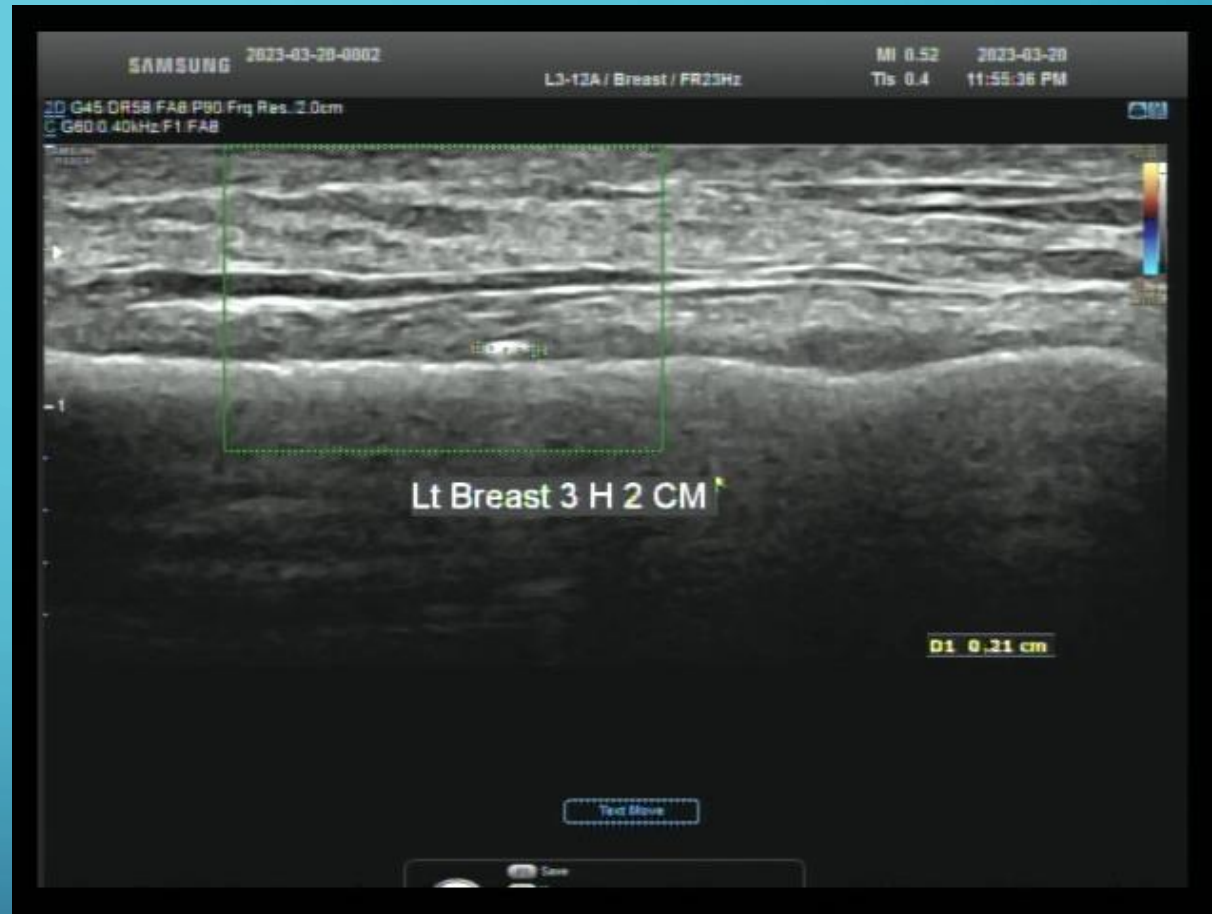- TÚI THẨM MỸ CĂNG ĐỀU HAI VÚ.
- MÔ TUYẾN VÚ HAI BÊN DÀY TRUNG BÌNH.
- VÚ PHẢI: KHÔNG U VÀ TỐN THƯƠNG VIÊM.
- VÚ TRÁI: VỊ TRÍ 2H CÁCH NÚM 3CM CÓ CẤU TRÚC ECHO KÉM, D= 7x2mm, BỜ ĐỀU, TRỰC NGANG, KHÔNG TĂNG SINH MẠCH MÁU.
- KHÔNG DẪN ỚNG TUYẾN.
- KHÔNG HẠCH BỆNH LÝ HAI NÁCH.
- * TRONG MỖ MỖ SAU VÚ VỊ TRÍ 3H CÁCH NÚM VÚ 2cm CÓ NỐT VÔI D= 2mm.
- * BAO THẨM MỸ DÀY d= 1.5mm



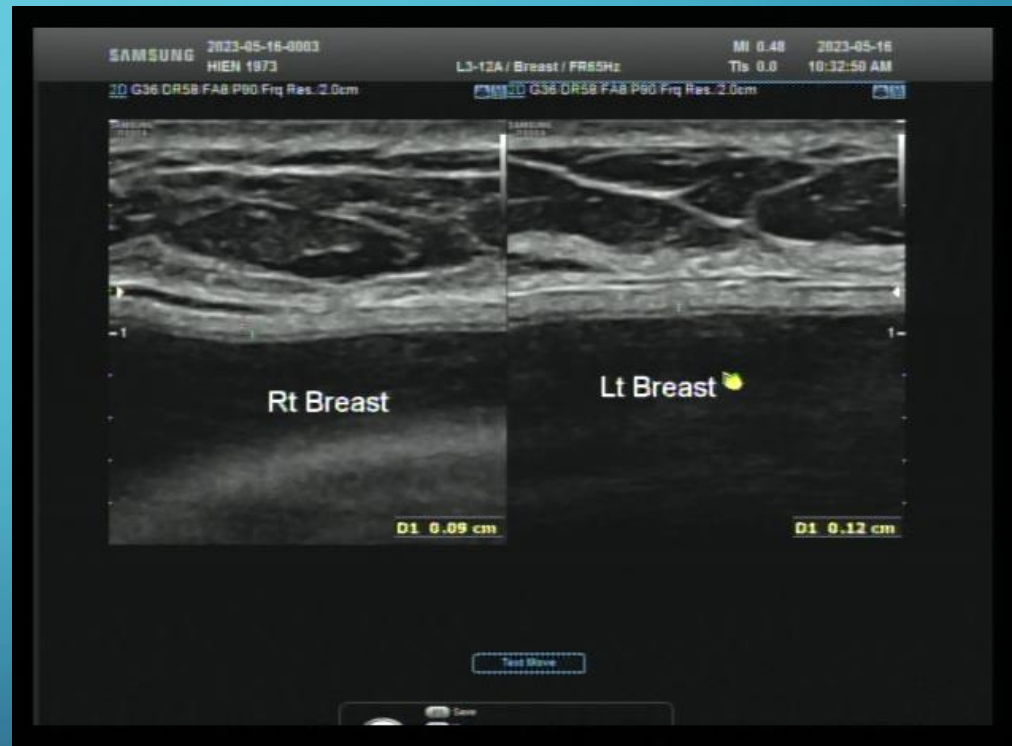
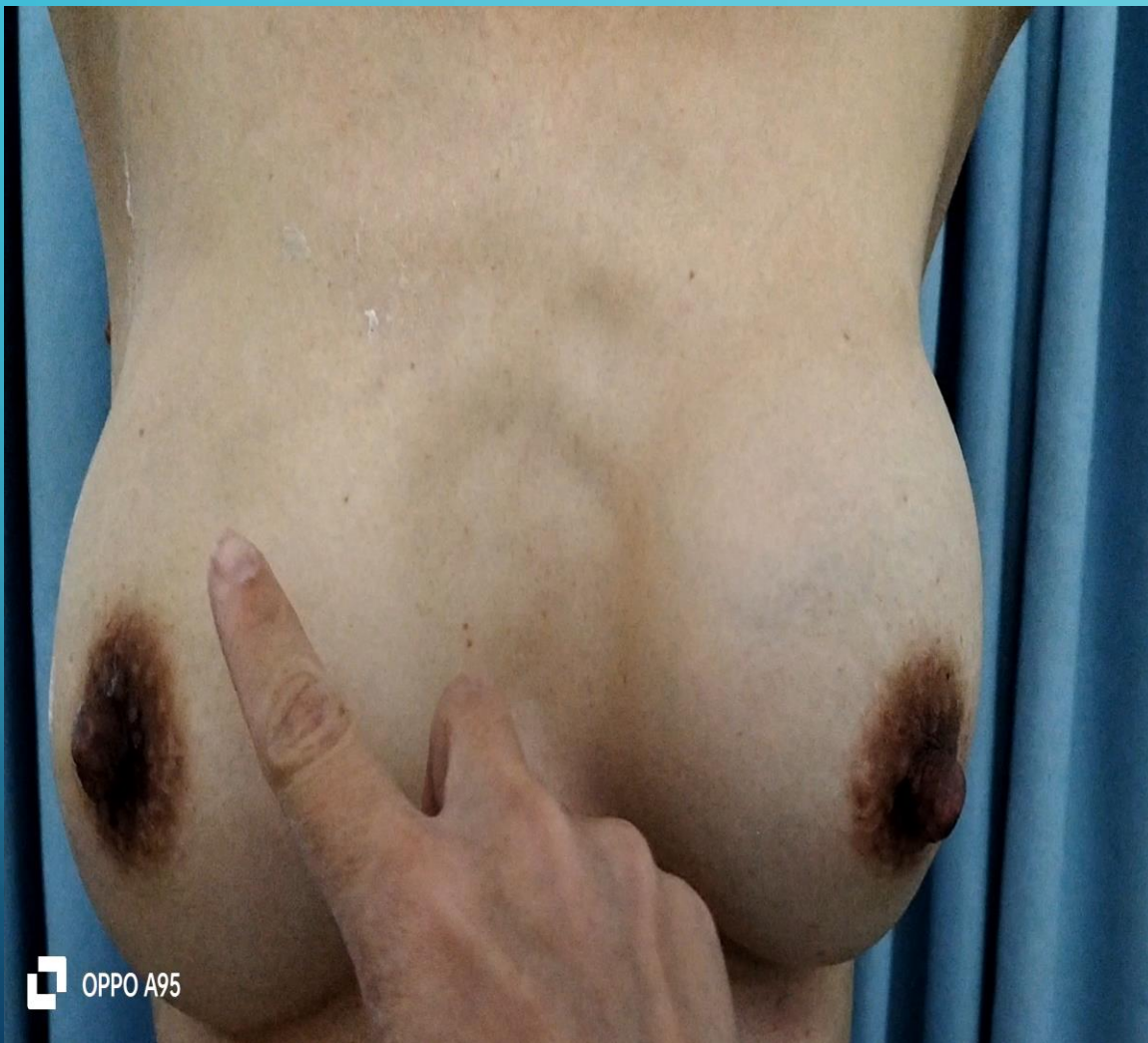
KẾT LUẬN : U VÚ TRÁI KHẢ NĂNG LÀNH (BI-RADS 3) / IMPLANT HAI VÚ.
NỐT VÔI THÀNH NGỰC TRÁI. THEO DÕI CƠ THỂ BAO XƠ TÚI THẨM MỸ.

Đề nghị :

Tp. Hồ Chí Minh, ngày 20/03/2023 11:47
(Bác sĩ đã ký)



CAS 2 : CO THẮT BAO XƠ / TÚI NGỰC 22 NĂM TUỔI : THẤY NGỰC TRÁI CĂNG HƠN PHẢI TỪ 4 NĂM QUA . SIÊU ÂM ĐO BAO XƠ DÀY 1.12 MM



CAS 2 : CO THẮT BAO XƠ / TÚI NGỰC 22 NĂM TUỔI : THẤY NGỰC TRÁI CĂNG HƠN PHẢI . SIÊU ÂM ĐO BAO XƠ DÀY 1.12 MM



CÔNG TY TNHH Y TẾ HÒA HẢO - PHÒNG KHÁM ĐA KHOA
(Tên cũ: TRUNG TÂM CHẨN ĐOÁN Y KHOA - MEDIC)
254 Hòa Hảo, P.4, Q.10, TP. Hồ Chí Minh
ĐT: 028.39270284 - 028.39272136, Mail: hoahao254@medic.com.vn

Đăng ký khám trực tuyến :
<http://medichh.nthsoft.vn>
Hoặc app: Medic Hoa Hao



Qr code kết quả chứa bệnh án của quý khách. Medic không chịu trách nhiệm nếu quý khách cung cấp cho người khác.



7357165

Khoa : SIÊU ÂM 3D - Nhũ - Phòng Nhũ _ 2

Máy: Samsung RS80A

KẾT QUẢ SIÊU ÂM MÀU

QRCode kết quả

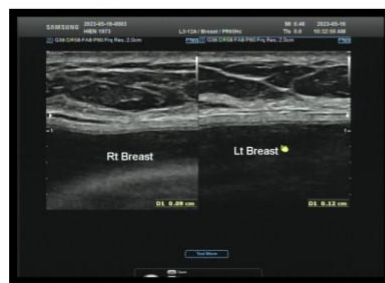

NGÔ THỊ HIẾN 1973F

ID : 7357165 Ngày ĐK: 16/05/2023 10:00
Họ và tên : **NGÔ THỊ HIẾN** 50 tuổi Nữ
Địa chỉ : 697 Đoàn Văn Bơ, P. 8 Q.4, Tp. HCM. -- 0908340522
Lâm sàng : TIỀN CẢN ĐẶT TÚI 22 NĂM
CĂNG CỨNG NGỰC TRÁI 4 NĂM.
BS chỉ định : BS NGUYỄN TUẤN CƯỜNG BV chỉ định : MEDIC

VÙNG KHẢO SÁT : SIÊU ÂM TUYẾN VÚ MÀU

- TÚI THẨM MỸ CĂNG ĐỀU HAI VÚ, BAO XƠ VÚ PHẢI D= 0.9mm, VÚ TRÁI = 1.2mm.
- MÔ TUYẾN VÚ HAI BÊN DÀY TRUNG BÌNH.
- KHÔNG U VÀ TỔN THƯƠNG VIÊM.
- KHÔNG DẪN ỔNG TUYẾN.
- KHÔNG HẠCH BỆNH LÝ HAI NÁCH.



KẾT LUẬN : CO THẮT BAO XƠ VÚ TRÁI / IMPLANT HAI VÚ.

Đề nghị :

Tp. Hồ Chí Minh, ngày 16/05/2023 10:23
(Bác sĩ đã ký)

Bs.CKI. Trầm Thị Tú Hương

6. CÁCH XỬ TRÍ :

CO THẮT BAO XƠ KHÔNG NGUY HIỂM ĐẾN SỨC KHỎE, NÓ CHỈ ĐƠN THUẦN LÀ MỘT PHẢN ỨNG QUÁ MỨC CỦA CƠ THỂ KHI CÂY GHÉP MỘT TỔ CHỨC LẠ VÀO CƠ THỂ. GIẢI PHÁP CHO TÌNH TRẠNG CO BAO XƠ LÀ PHẪU THUẬT ĐỂ BỎC BỎ BAO XƠ, CŨNG CÓ THỂ LIÊN QUAN CẦN THAY MỚI HOẶC THAY ĐỔI VỊ TRÍ TÚI ĐỘN.

TÓM LẠI

- Co thắt bao xơ khá thường gặp sau đặt túi ngực thẩm mỹ, hoặc tạo hình ngực , gây triệu chứng khó chịu.
- Siêu âm có là công cụ hữu ích và quan trọng, có giá trị để thăm khám những trường hợp đặt implant nghi ngờ.
- Siêu âm thấy được bao xơ dày, là một dấu hiệu chỉ điểm cho “co thắt bao xơ”

TÀI LIỆU THAM KHẢO

1. <https://www.ncbi.nlm.nih.gov/pmc/articles/PMC4579163/>
2. <https://radiopaedia.org/articles/capsular-contraction>
3. <https://www.ncbi.nlm.nih.gov/pmc/articles/PMC5334267/>
4. <https://radiologyassistant.nl/breast/breast-prosthesis/breast-prosthesis-imaging>



Thank
you