



Ca lâm sàng :

ÁP XE THÀNH DẠ DÀY

BS PHAN THANH VIỆT BÌNH

MEDIC-HCM

CA 1

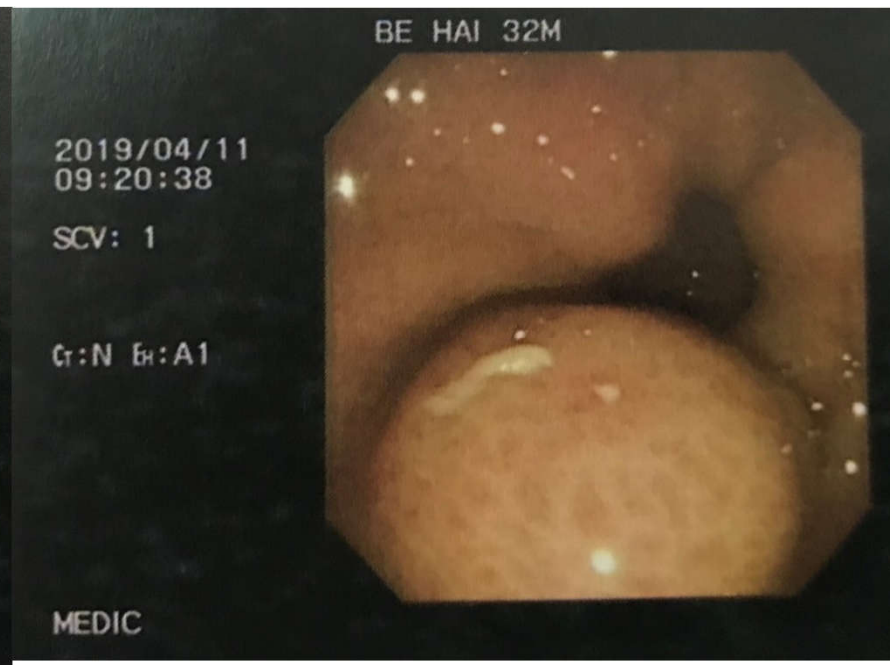
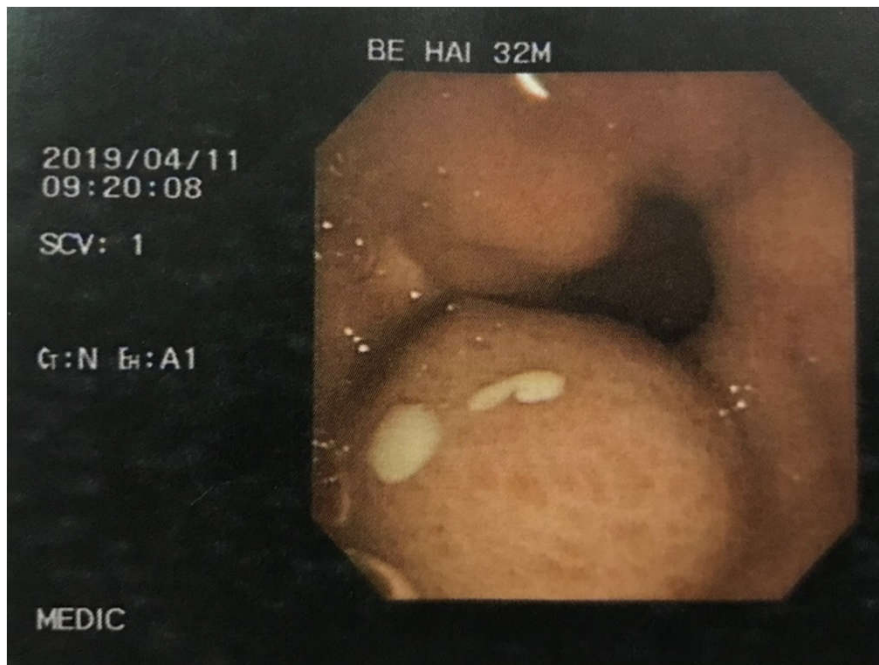

- * Bệnh nhân: L32M
- * Địa chỉ: Tiền Giang. ĐT : 078
- * Lý do khám bệnh: Đau thượng vị
- * Bệnh sử: đau thượng vị 3 tuần trước, khởi phát đau nhiều từng cơn, Đi khám ở địa phương chẩn đoán đau dạ dày dùng thuốc nhưng có giảm ít. Triệu chứng đau không giảm nhiều trong 3 tuần nên đến Medic khám



- * Tiền sử : 2-3 năm trước b/n đã nội soi dạ dày ở địa phương chẩn đoán viêm dạ dày và điều trị dứt cơn đau
- * Khám : HA 130/90 mmHg. M: 100L/P
Đau nhiều và ấn đau vùng thượng vị
Không sốt

NỘI SOI DẠ DÀY





CÔNG TY TNHH Y TẾ HÒA HẢO - PHÒNG KHÁM ĐA KHOA (Y TẾ HÒA HẢO
MEDIC)

Địa chỉ : 254 Hòa Hảo, P.4, Q.10, TP.HCM - ĐT : 028.39270284 ; FAX : 028.39272543
Email : hoahao254@medic.com.vn ; Website : www.medic.com.vn

Khoa : SIÊU ÂM TỔNG QUÁT - Phòng 16

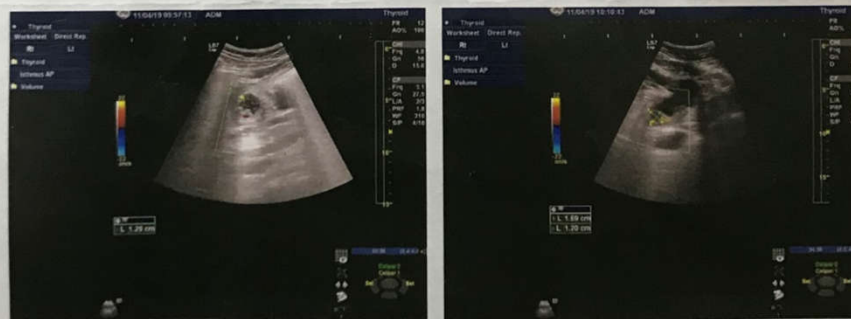
KẾT QUẢ SIÊU ÂM MÀU



ID : 5388496 Ngày ĐK: 11/04/2019 09:47 Máy: GE LogiQ S7 Expert
Họ và tên : [redacted] 32 tuổi Nam
Địa chỉ : [redacted]
Lâm sàng :
Bác sĩ chỉ định : MAI BV chỉ định :

VÙNG KHẢO SÁT : SIÊU ÂM BỤNG TỔNG QUÁT MÀU

- GAN: Không to, bờ đều, cấu trúc ECHO DÀY, GAN T CÓ VÙNG GAN ECHO KÉM KT= 47X 25MM CHỨA NHIÊM MỠ
 - MẬT: túi mật không sỏi, vách mỏng. Đường mật trong gan không dẫn. Ống mật chủ không sỏi, không dẫn.
 - TỤY: Cấu trúc, kích thước bình thường. LÁCH: không to, đồng dạng.
 - THẬN P: không sỏi, không ứ nước. THẬN T: không sỏi, không ứ nước.
 - BÀNG QUANG: không sỏi, không bướu, vách mỏng.
 - Vùng chậu không u. TIỀN LIỆT TUYẾN : Không to
 - Động mạch chủ bụng không phình.
 - Ascites (-). Không hạch ổ bụng.
 - Không tràn dịch màng phổi.
- HANG VỊ THÀNH DÂY 12-> 14MM, DƯỚI NIÊM CÓ CẤU TRÚC ECHO KÉM CÓ CHỨA DỊCH KT=16X12MM, BÊN TRONG CÓ CẤU TRÚC PHẢN ÂM DÀY KT= 6MM



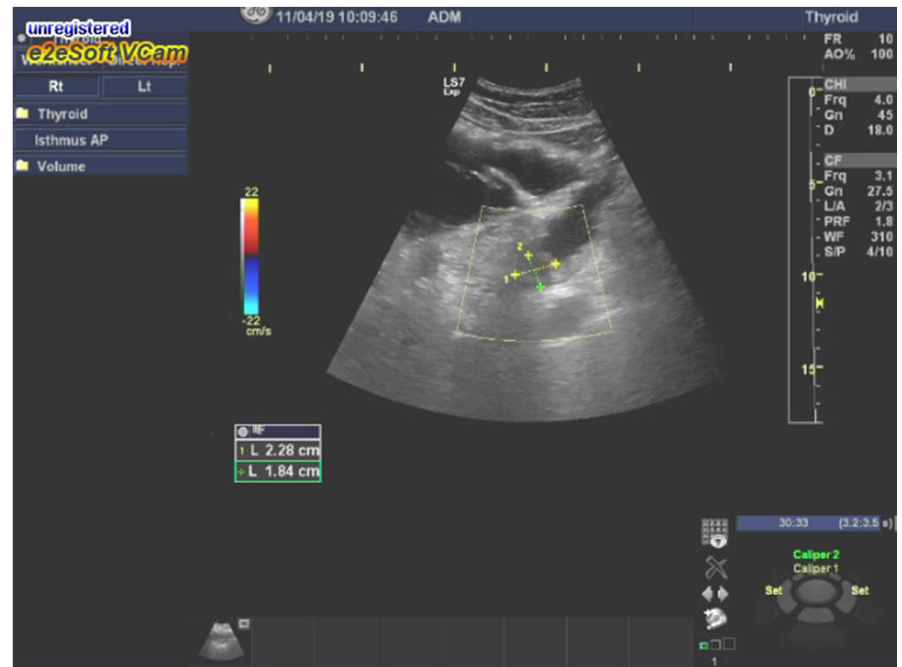
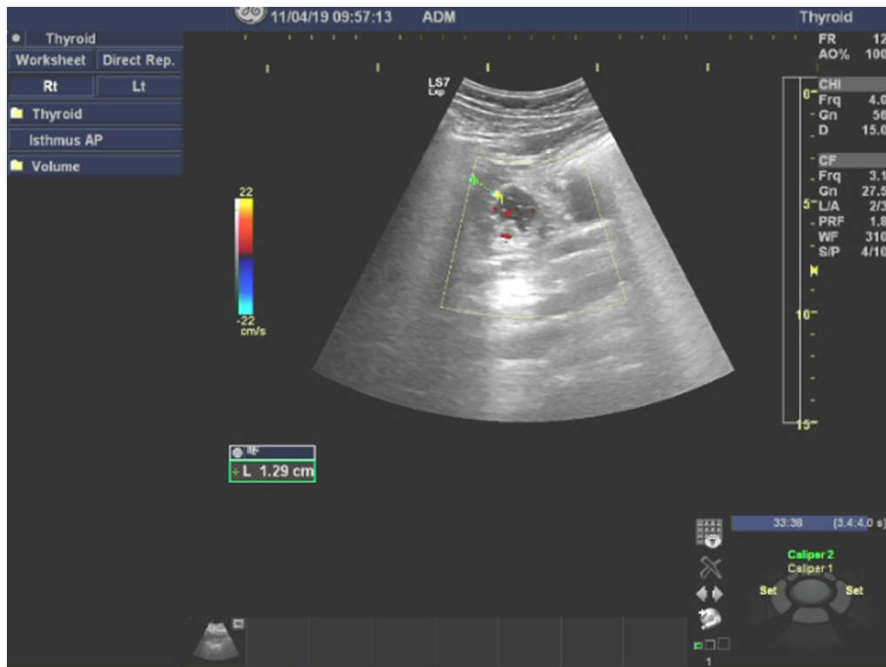KẾT LUẬN : GAN NHIÊM MỠ
TỖN THƯƠNG TỤ DỊCH DƯỚI NIÊM VÙNG HANG VỊ CÓ PHÙ NÈ NIÊM
MẠC XUNG QUANH-> NGHĨ ÁP XE DO ĐI VẬT

Đề nghị :

Tp. Hồ Chí Minh, ngày 11/04/2019 09:47



SIÊU ÂM BỤNG





CÔNG TY TNHH Y TẾ HÒA HẢO - PHÒNG KHÁM ĐA KHOA
Địa chỉ : 254 Hòa Hảo, Phường 4, Quận 10, TP. HCM
Điện thoại : 028.39270284 ; Fax : 028.39272543
Email : hoahao254@medic.com.vn ; Website : www.medic.com.vn



5388496



MEDIC CT SCAN REPORT

STT : 190411255
Bệnh nhân : Tuổi : 32 Nam
Địa chỉ : ĐT : 0
Bác sĩ chỉ định : BS. MAI Ngày ĐK : 11/04/2019 13:57
Bệnh viện : MEDIC Khoa : PK
LÂM SÀNG : -
Máy : MSCT 640 _ 2
Vùng : VÙNG BỤNG Không, sau đó tiêm cản quang
Kết quả : ** KỸ THUẬT:
Vùng bụng - chậu được khảo sát với các lát hình liên tục 1mm với máy MSCT Aquilion, không có tiêm thuốc cản quang.

** KẾT QUẢ:

Gan không to, bờ đều, nhu mô gan đồng nhất. Không thấy focal bất thường trong nhu mô gan. Gan nhiễm mỡ không đều.
Đường mật trong và ngoài gan không dẫn. Túi mật không to, thành mỏng, không thấy sỏi cản quang.
Lách và tụy hình dạng kích thước bình thường.
Thương tổn dày thành phù nề thành hang - môn vị dạ dày, đại tràng góc gan, dày khoảng 20mm. Thương tổn bất thuốc cản quang mạnh lớp niêm và thành mạc. Không thấy dị vật thành dạ dày.
Hai thận hình dạng kích thước bình thường, không sỏi cản quang, không ứ nước.
Bàng quang hình dạng kích thước bình thường, vách mỏng.
Không thấy hạch trong vùng khảo sát.
Không thấy dịch tự do trong vùng khảo sát.

*** KẾT LUẬN:

VIÊM DẠ DÀY CẤP VÙNG HANG - MÔN VỊ
GAN NHIỄM MỠ KHÔNG ĐỀU

Tp. Hồ Chí Minh, ngày 11/04/2019 15:46

MSCT BỤNG




VN MOBIFONE 20:06 36%

Xong BE HAI.PDF

Patient: LE VAN BE HAI Page: 2 of 3

PK DK HOA HAO - MEDIC

Patient ID: 5388496
Referring Physician:
Patient Name: LE VAN BE HAI
Exam Type:
Date of Birth: 01 Jan 1987
Scan Date: 11 Apr 2019
Report Date: 11 Apr 2019-03:38PM
Gender: M



Enter the general comments here.

http://localhost/Vital/ReportingUI/ReportTab.aspx?patient_id=5388496&study_id=1.2.392.200036.9116.2.5.1.37... 4/11/2019

Patient: LE VAN BE HAI Page: 3 of 3

PK DK HOA HAO - MEDIC

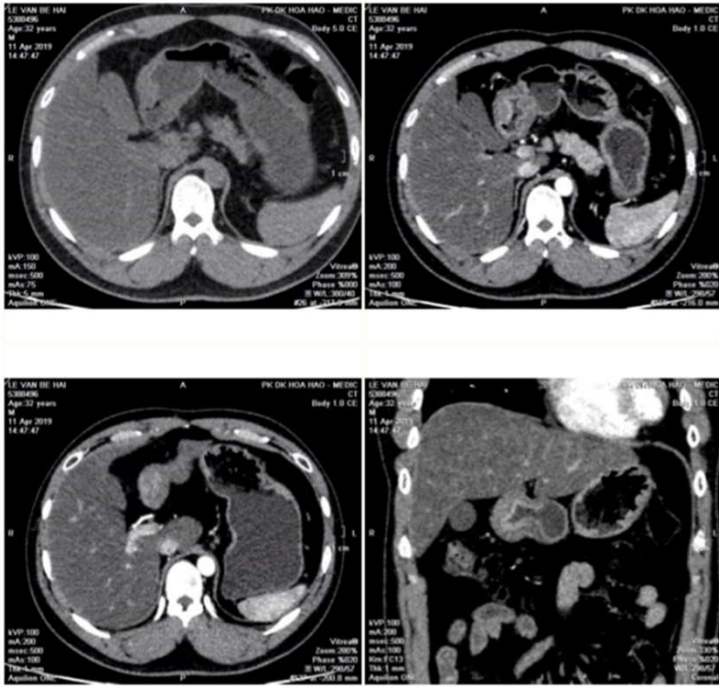
Patient ID: 5388496
Referring Physician:
Patient Name: LE VAN BE HAI
Exam Type:
Date of Birth: 01 Jan 1987
Scan Date: 11 Apr 2019
Report Date: 11 Apr 2019-03:38PM
Gender: M

Page 2 of 3

Patient: LE VAN BE HAI Page: 2 of 3

PK DK HOA HAO - MEDIC

Patient ID: 5388496
Referring Physician:
Patient Name: LE VAN BE HAI
Exam Type:
Date of Birth: 01 Jan 1987
Scan Date: 11 Apr 2019
Report Date: 11 Apr 2019-03:38PM
Gender: M



Enter the general comments here.



CÔNG TY TNHH Y TẾ HÒA HẢO
PHÒNG KHÁM ĐA KHOA
(Tên cũ: TRUNG TÂM CHẨN ĐOÁN Y KHOA - MEDIC)
254 Hòa Hảo, P.4, Q.10, TP. Hồ Chí Minh
ĐT: 028.39270284 - Fax: 028.39272543

KHOA CHUYÊN KHOA NGOÀI
Phòng: 1 (Bầu 3 - khu D)
Ngày DK: 17/04/2019 10:24


ĐƠN THUỐC

Họ Tên: [REDACTED] Tuổi: 32 - Nam
Địa Chỉ: [REDACTED] DT: [REDACTED]
Số Thẻ Bảo Hiểm Y Tế (nếu có):
Chẩn Đoán: Áp xe thành hang vị

Thuốc Điều Trị: (Gồm 1 trang với 4 loại thuốc)

1. (Cefdinir) Imenir 300mg Ngày uống 02 lần, lần 01 viên	30 Viên	20
2. (METRONIDAZOL) Metronidazol 250MG Ngày uống 02 lần, lần 02 viên	60 Viên	40
3. (Esomeprazole) Esocon 20mg Ngày uống 02 lần, lần 01 viên	30 Viên	30 1 viên sau 30'
4. (kháng viêm) alpha DK 8,4mg Ngày uống 02 lần, lần 02 viên	60 viên	40

LỜI DẶN BS
tái khám hết thuốc từ 7 giờ --> 12 giờ: thứ 2 tới
thứ 7 hoặc khi đau nhiều hơn, sốt cao, mệt..

Ngày 17 tháng 04 năm 2019
Bác sỹ khám bệnh

BS. ĐƯƠNG NG
(ĐT : 0988.8015...)

* Tái khám xin mang theo đơn thuốc này, phim và đầy đủ hồ sơ cũ.



CÔNG TY TNHH Y TẾ HÒA HẢO
PHÒNG KHÁM ĐA KHOA
(Tên cũ: TRUNG TÂM CHẨN ĐOÁN Y KHOA - MEDIC)
254 Hòa Hảo, P.4, Q.10, TP. Hồ Chí Minh
ĐT: 028.39270284 – Fax: 028.39272543

KHOA CHUYÊN KHOA NỘI
Phòng : 1 (lầu 3 - khu D)
Ngày ĐK : 10/05/2019 09:2

4 5 3 8 8 4 9 6 *

ĐƠN THUỐC

Họ Tên : L [REDACTED]
Địa Chỉ : Á [REDACTED] hành , T Tiền Giang
Số Thẻ Bảo Hiểm Y Tế (nếu có) : [REDACTED]
Chẩn Đoán : Ap xe thành DD đã ổn
Thuốc Điều Trị : (Gồm 1 trang với 1 loại thuốc)

1. (Rabeprazole)
Rabesime 20mg 30 Viên
Ngày uống 02 lần, lần 01 viên



CÔNG TY TNHH Y TẾ HÒA HẢO - PHÒNG KHÁM ĐA KHOA (Tên cũ : TRUNG TÂM CHẨN ĐOÁN Y KHOA
MEDIC)
Địa chỉ : 254 Hòa Hảo, P.4, Q.10, TP.HCM - ĐT : 028.39270284 ; FAX : 028.39272543
Email : hoahao254@medic.com.vn ; Website : www.medic.com.vn

Khoa : Khoa Nội Soi Tiêu Hóa

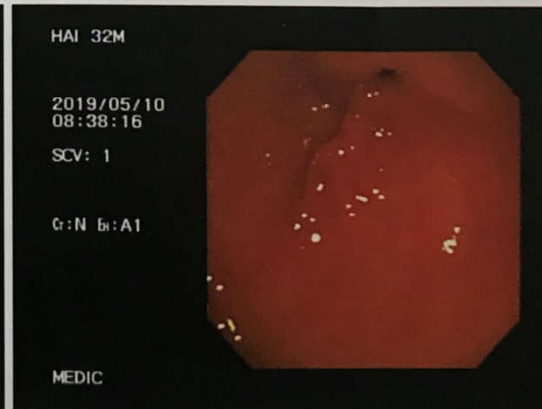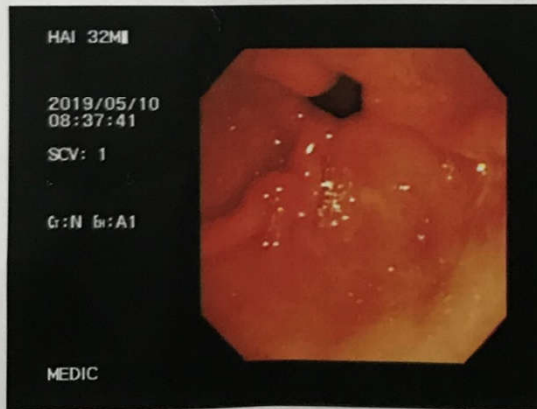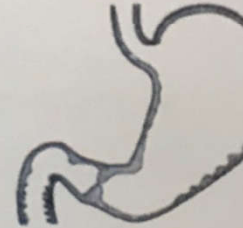KẾT QUẢ NỘI SOI



ID : 5388496 Ngày ĐK: Máy: Olympus GIF240
Họ và tên :
Địa chỉ :
Lâm sàng : ÁP XE THÀNH DẠ DÀY
Bác sĩ chỉ định : THÀNH BV chỉ định : MEDIC

VÙNG KHẢO SÁT : NỘI SOI DẠ DÀY - TÁ TRÀNG

- Thực quản: niêm mạc bình thường, không hẹp, không bướu.
- Đường Z cách cung răng : 40 cm.
- Dạ dày:
 - Tâm vị: bình thường
 - Phình vị: bình thường
 - Thân dạ dày: bình thường
 - Hang vị - Tiền môn vị: CÓ NHIỀU CHỖ VIÊM ĐỎ , KHÔNG THẤY TỖN THƯƠNG U DƯỚI NIÊM (PHOTO 1 + 2)
 - Môn vị: tròn đều, không hẹp
 - Bờ cong nhỏ: bình thường
 - Bờ cong lớn: bình thường
- Hành tá tràng: bình thường



KẾT LUẬN : VIÊM DẠ DÀY

Tp. Hồ Chí Minh, ngày 10/05/2019



CA 2



- * V.A 22F
- * Đ/C: Q12, TPHCM
- * ĐT: 026
- * LÝ DO KHÁM : ĐAU THƯỢNG VỊ
- * BỆNH SỬ: CÁCH 2 TUẦN ĐAU VÙNG THƯỢNG VỊ, TỰ MUA THUỐC UỐNG 10 NGÀY KHÔNG THẤY GIẢM NHIỀU.
- * 1-2 NGÀY NAY CẢM GIÁC ĐAU TỨC NHIỀU VÙNG THƯỢNG VỊ, KHÔNG BUỒN NÔN, KHÔNG SỐT -> MEDIC KHÁM.

KHÁM LÂM SÀNG



- * BN TỈNH, TIẾP XÚC TỐT
- * KHÔNG SỐT
- * HA: 100/60mmHg, M: 96L/P
- * BỤNG MỀM, ÁN ĐAU VÙNG THƯỢNG VỊ,
- * KHÔNG PHẢN ỨNG THÀNH BỤNG

SIÊU ÂM BỤNG



CÔNG TY TNHH Y TẾ HOA HẢO - PHÒNG KHÁM ĐA KHOA
(Tên cũ: TRUNG TÂM CHẨN ĐOÁN Y KHOA - MEDIC)
254 Hòa Hảo, P.4, Q.10, TP. Hồ Chí Minh
ĐT: 028.39270284 - 028.39272136, Mail: hoahao254@medic.com.vn

Đăng ký khám trực tuyến :
<http://medichh.nthsoft.vn>
Hoặc app: Medic Hoa Hao



Qr code kết quả chứa bệnh án của quý khách. Medic không chịu trách nhiệm nếu quý khách cung cấp cho người khác.



6976872

Khoa : SIÊU ÂM TỔNG QUÁT - Phòng 2
Máy: Toshiba F37

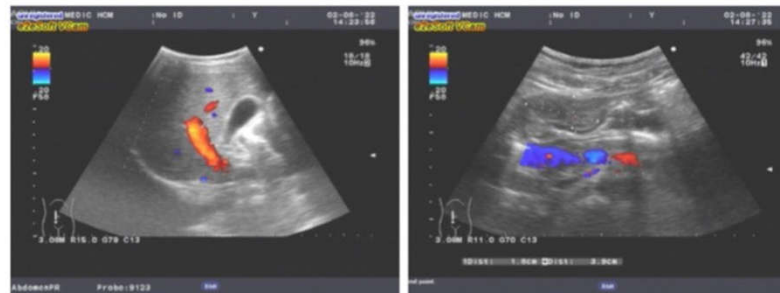
KẾT QUẢ SIÊU ÂM MÀU

QRCode kết quả

ID : **6976872** Ngày ĐK: 02/08/2022 10:14
Họ và tên :
Địa chỉ :
Lâm sàng : ĐAU THƯỢNG VỊ
BS chỉ định : BS. CKII. NGUYỄN VĂN HIẾN BV chỉ định : MEDIC

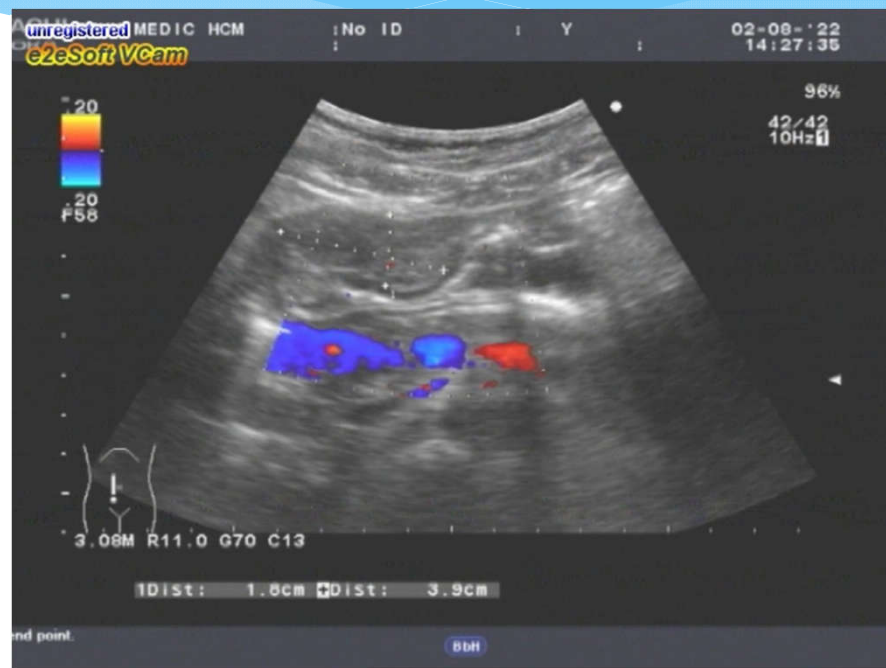
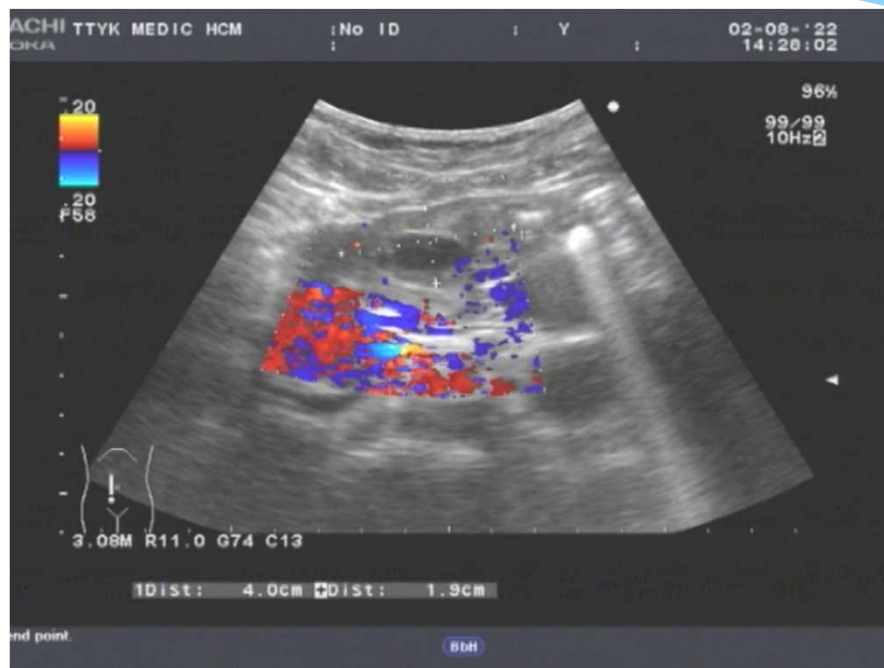
VÙNG KHẢO SÁT : SIÊU ÂM BỤNG TỔNG QUÁT MÀU

- GAN: Không to, bờ đều, cấu trúc đồng dạng, không sang thương khu trú.
- MẬT: túi mật không sỏi, vách mỏng. Đường mật trong gan không giãn. Ống mật chủ không sỏi, không giãn.
- TUY: Cấu trúc, kích thước bình thường. LÁCH: không to, đồng dạng.
- THẬN P: không sỏi, không ứ nước. THẬN T: không sỏi, không ứ nước.
- BÀNG QUANG: không sỏi, không bướu, vách mỏng.
- TỬ CUNG - BUỒNG TRỨNG: không u.
- Động mạch chủ bụng không phình.
- Ascites (-). Không hạch ổ bụng.
- Không tràn dịch màng phổi.
- DẠ DÀY : Thành trước hang vị có cấu trúc echo kém d=18x40 mm, bên trong có nang nhỏ



KẾT LUẬN : DÂY THÀNH TRƯỚC HANG VỊ (THEO DỐI POLYP)

Đề nghị : kết hợp nội soi



NỘI SOI



CÔNG TY TNHH Y TẾ HOÀ HẢO - PHÒNG KHÁM DA KHOA
(Tên cũ: TRUNG TÂM CHẨN ĐOÁN Y KHOA - MEDIC)
254 Hòa Hảo, P.4, Q.10, TP. Hồ Chí Minh
ĐT: 028.39270284 - 028.39272136, Mail: hoahao254@medic.com.vn

Đăng ký khám trực tuyến :
<http://medic.hh.nthsoft.vn>
Hoặc app: Medic Hoa Hao



Qr code kết quả chứa bệnh án của quý khách. Medic không chịu trách nhiệm nếu quý khách cung cấp cho người khác.



6976872

Khoa: **NỘI SOI TIÊU HÓA**
Máy: **Olympus GIF240**
KẾT QUẢ NỘI SOI

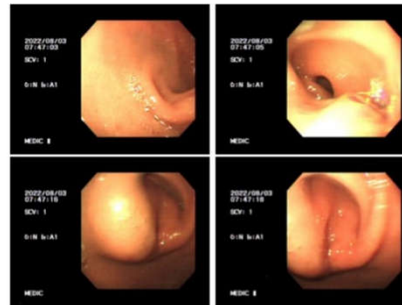
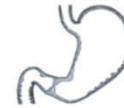QRCode kết quả

ID : **6976872** Ngày ĐK: 03/08/2022
Họ và tên :
Địa chỉ :
Lâm sàng : ĐAU THƯỢNG VỊ
Bác sĩ chỉ định : HIỂN

BV chỉ định : MEDIC

VÙNG KHẢO SÁT : NS DẠ DÀY - TÁ TRĂNG

- Thực quản: niêm mạc bình thường, không hẹp, không bướu.
- Đường Z cách cung rỗng : 38 cm.
- Dạ dày:
 - Tâm vị : bình thường
 - Phình vị : bình thường
 - Thân dạ dày : bình thường
 - Hàng vị : CÓ BƯỚU DÀY THÀNH, NIÊM MẠC TRƠN LÁNG (PHOTO)+ SINH THIẾT
 - Tiền môn vị : bình thường
 - Môn vị : tròn đều, không hẹp
 - Bờ cong nhỏ : bình thường
 - Bờ cong lớn : bình thường
- Hành tá tràng : bình thường



KẾT LUẬN:

Đề nghị:

BƯỚU HANG VỊ CHƯA LOẠI TRỪ K
NHỚ LẤY KẾT QUẢ GPBL THEO HẸN
MSCT BỤNG KHẢO SÁT THÊM

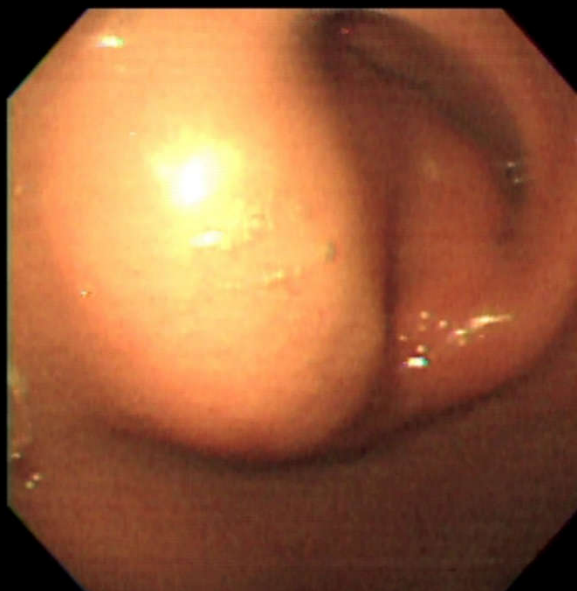Tp. Hồ Chí Minh, ngày 03/08/2022
(Bác sĩ đã ký)

A

2022/08/03
07:47:16

SCV: 1

Gr:N E#:A1

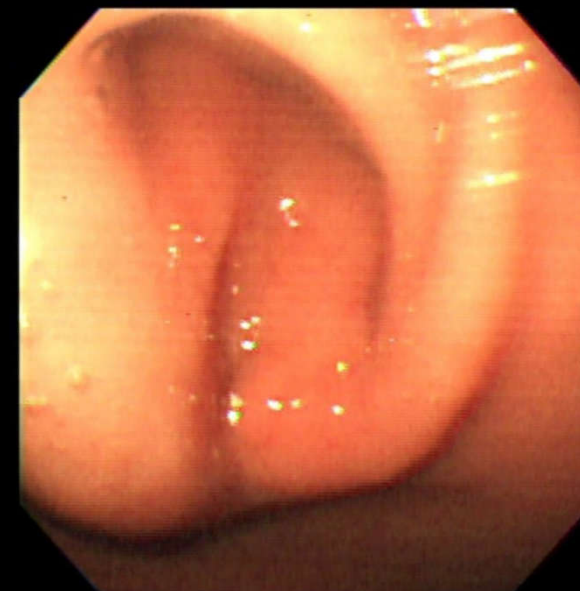


MEDIC

2022/08/03
07:47:18

SCV: 1

Gr:N E#:A1



MEDIC

GIẢI PHẪU BỆNH LÝ



CÔNG TY TNHH Y TẾ HOA HẢO - PHÒNG KHÁM ĐA KHOA
(Tên cũ: TRUNG TÂM CHẨN ĐOÁN Y KHOA - MEDIC)
254 Hoa Hảo, P.4, Q.10, TP. Hồ Chí Minh
ĐT: 028.39270284 - 028.39272136, Mail: hoahao254@medic.com.vn

Đăng ký khám trực tuyến :
<http://medichh.nthsoft.vn>
Hoặc app: Medic Hoa Hao



Qr code kết quả chứa bệnh án của quý khách. Medic không chịu trách nhiệm nếu quý khách cung cấp cho người khác.



PHIẾU CHẨN ĐOÁN GIẢI PHẪU BỆNH

QRCode kết quả



VỤ THỦ SÀN ANH 2000F

MS : H2022010427

ID Medic : 6976872 Ngày nhận mẫu: 03/08/2022 16:15

Bệnh nhân : [REDACTED] Năm sinh: 2000 Nữ

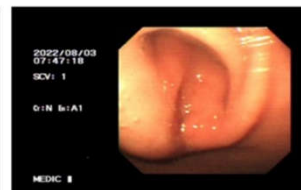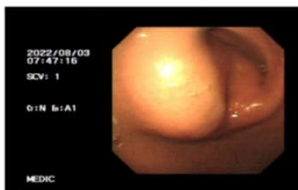
Địa chỉ : 92m Tố 9 Kp1 Trung Mỹ Tây 1, P. Trung Mỹ Tây, Quận 12, Tphcm -- 0355004026

Bác sĩ chỉ định : Bs Nguyễn Hồng Vũ Bệnh Viện : CTTNHHYT HOA HẢO/ NS

Lâm sàng : Bướu hang vị chưa loại trừ K

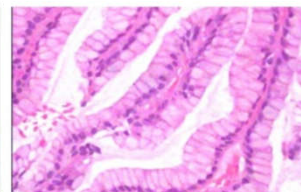
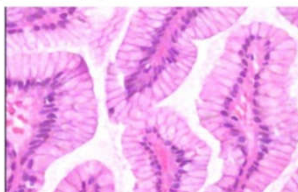Hang vị có bướu dày thành, niêm mạc trơn láng

GPB ĐẠI THỂ : 2 Mổ 0.3 cm



GPB Vi Thể :

Tổn thương gồm những tuyến tăng sản lót bờ thượng mô lành tính. Mô đệm thâm nhập viêm. Không thấy hình ảnh nghịch sản hoặc ác tính.



KẾT LUẬN : POLIP TĂNG SẢN CỦA DẠ DÀY.
(D13.1)

Tp. Hồ Chí Minh, ngày 04/08/2022

MSCT BỤNG



CÔNG TY TNHH Y TẾ HÒA HẢO - PHÒNG KHÁM ĐA KHOA
(Tên cũ: TRUNG TÂM CHẨN ĐOÁN Y KHOA - MEDIC)
254 Hòa Hảo, P.4, Q.10, TP. Hồ Chí Minh
ĐT: 028.39270284 - 028.39272136, Mail: hoahao254@medic.com.vn

Đăng ký khám trực tuyến :
<http://medich.nthsoft.vn>
Hoặc app: Medic Hoa Hao



Qr code kết quả chứa bệnh án của quý khách. Medic không chịu trách nhiệm nếu quý khách cung cấp cho người khác.

QRCode kết quả



6976872

MEDIC CT SCAN REPORT

STT : 220803094 Ngày ĐK : 03/08/2022 08:39
Bệnh nhân : '
Địa chỉ : ')
Bác sĩ chỉ định :)
Bệnh viện : MEDIC Khoa : PK
LÝ DO KHÁM :
Máy : MSCT 640 _ 1
Vùng : CT VÙNG BỤNG Tiêm chất tương phản
Kết quả : ** KỸ THUẬT:
Vùng bụng - chậu được khảo sát với các lát hình liên tục 2mm với máy MSCT Aquilion, không và có tiêm thuốc cản quang.

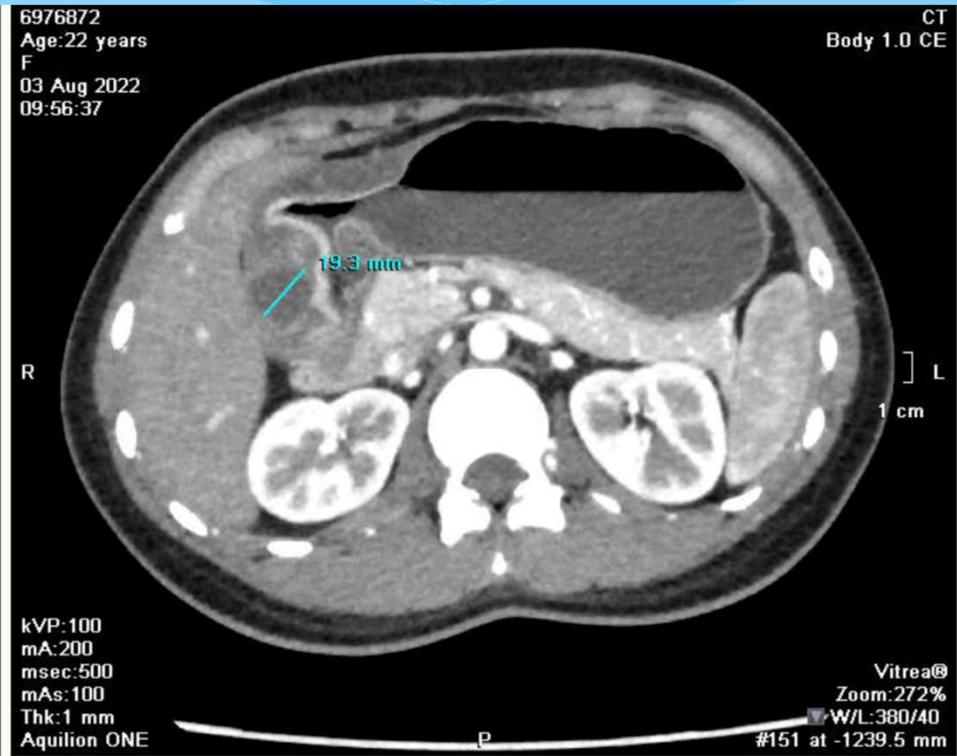
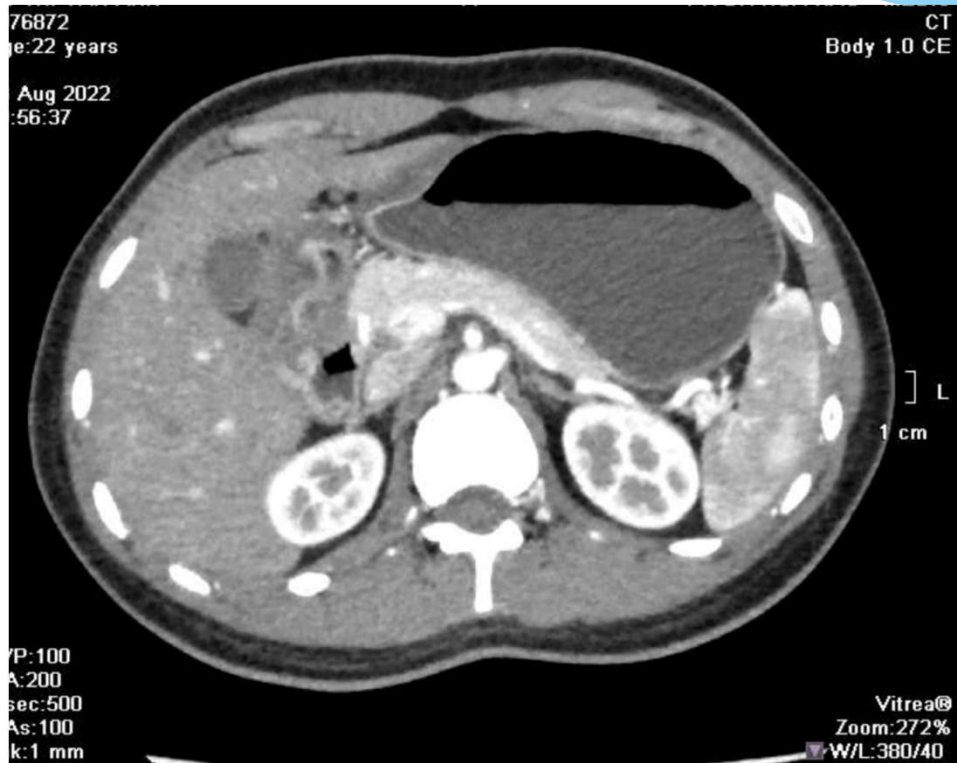** KẾT QUẢ:

Gan không to, bờ đều, nhu mô gan đồng nhất. Không thấy focal bất thường trong nhu mô gan.
Đường mật trong và ngoài gan không giãn. Túi mật không to, vách mỏng, không sỏi cản quang.
Lách và tụy hình dạng kích thước bình thường.
Hai thận hình dạng kích thước bình thường, không sỏi cản quang, không ứ nước.
Thương tổn dày phù nề thành dạ dày vùng hang - môn vị. Thương tổn bắt thuốc cản quang mạnh lớp niêm.
Ghi nhận thương tổn đậm độ dịch thành môn vị, kích thước 19mm
Bàng quang hình dạng kích thước bình thường, vách mỏng.
Phản phụ bình thường.
Không thấy hạch trong vùng khảo sát.
Không thấy dịch tự do trong vùng khảo sát.

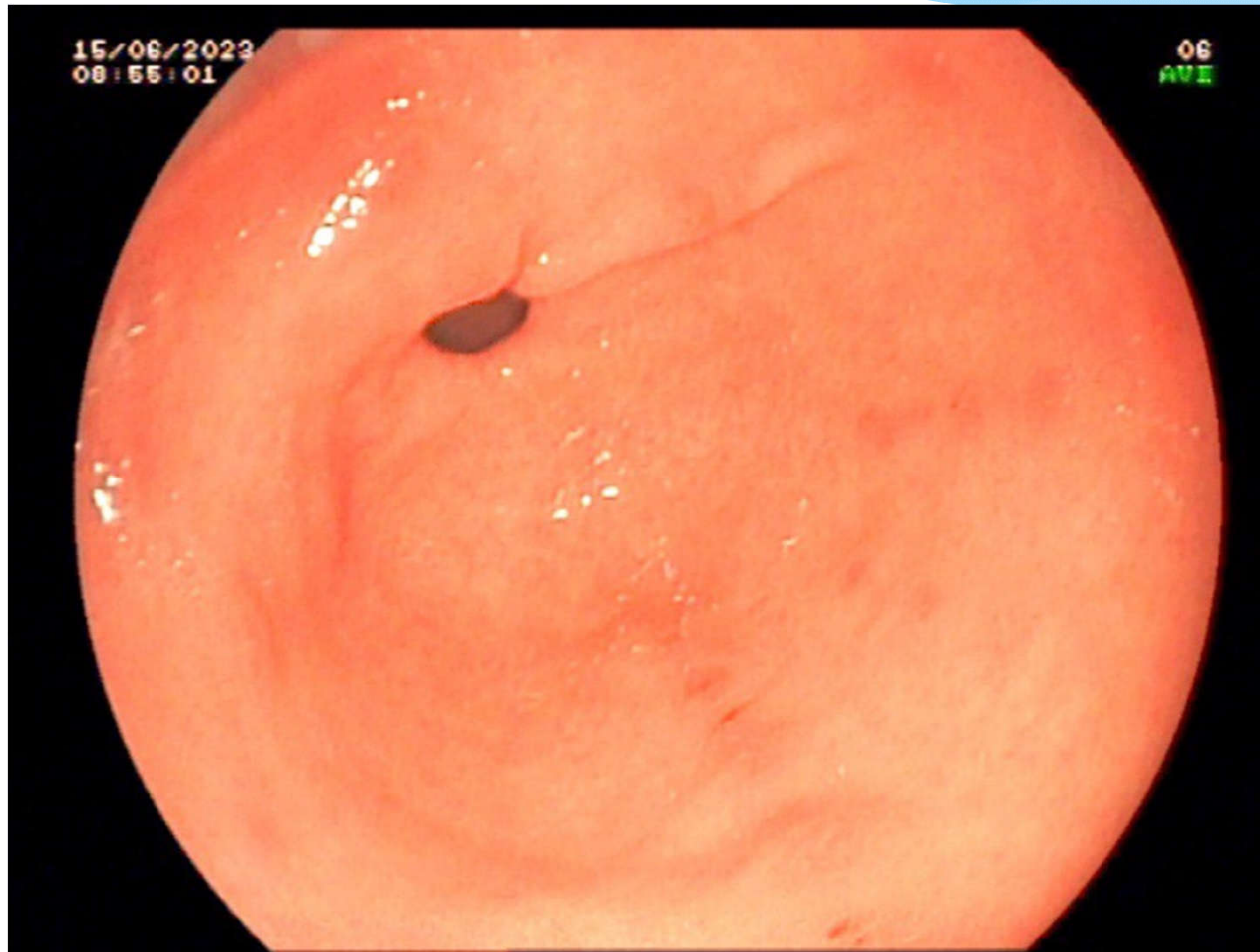
*** KẾT LUẬN:

THEO DÕI VIÊM DẠ DÀY CẤP VÙNG HANG MÔN VỊ VÀ CÓ KHẢ NĂNG CÓ Ổ ÁP XE THÀNH (KÍCH THƯỚC #19MM)

Tp. Hồ Chí Minh, ngày 03/08/2022 10:54
(Bác sĩ đã ký)



SAU ĐIỀU TRỊ



ÁP XE THÀNH DẠ DÀY



- * Dạng:
 - Diffuse
 - Localized: 5-15%
 - mixed
- Submucosa → all layers

- * Nguyên nhân: chính xác chưa rõ
 - Streptococci (thường gặp – 75%)
 - Staphylococci, E.coli, Hemophilus influenza, pseudomonas, Candida albicans (hiếm),....

YẾU TỐ NGUY CƠ



- * DI VẬT DẠ DÀY
- * PHẪU THUẬT DẠ DÀY
- * CẮT ĐỐT NỘI SOI POLYP DẠ DÀY
- * TIỂU ĐƯỜNG
- * NGHIỆN RƯỢU
- * VIÊM LOÉT DẠ DÀY MÃN TÍNH
- * UNG THƯ DẠ DÀY
- * HIV

TRIỆU CHỨNG



- * ĐAU THƯƠNG VỊ (100%)
- * HIẾM:
 - BUỒN NÔN
 - NÔN ÓI
 - SỐT

Table 1

Clinical presentation of intramuralgastric abscess in 18 patients

Clinical presentation	Patients	
	No.	%
Abdominal pain	16	89
≤7 d	10	56
≥8 d	6	33
Presence of ulcer	5	28
Fever	4	22

CHẨN ĐOÁN

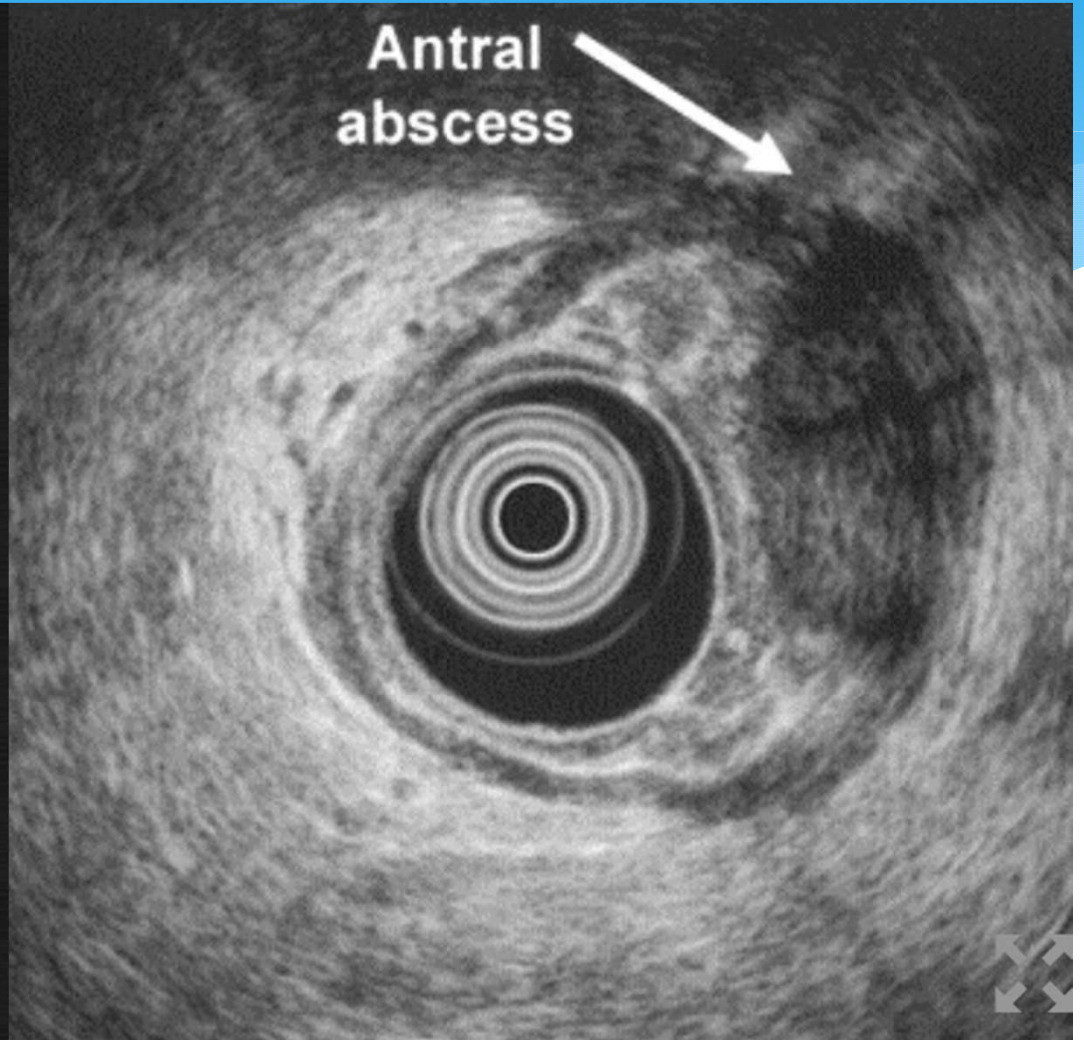
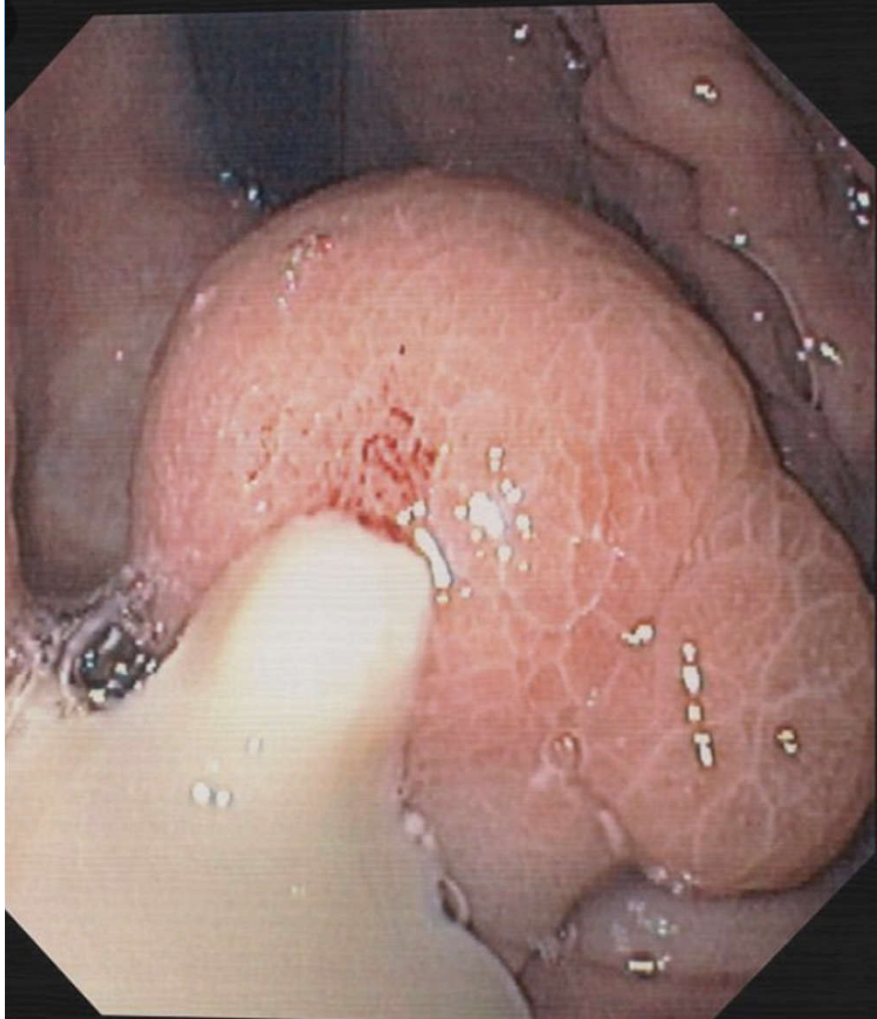


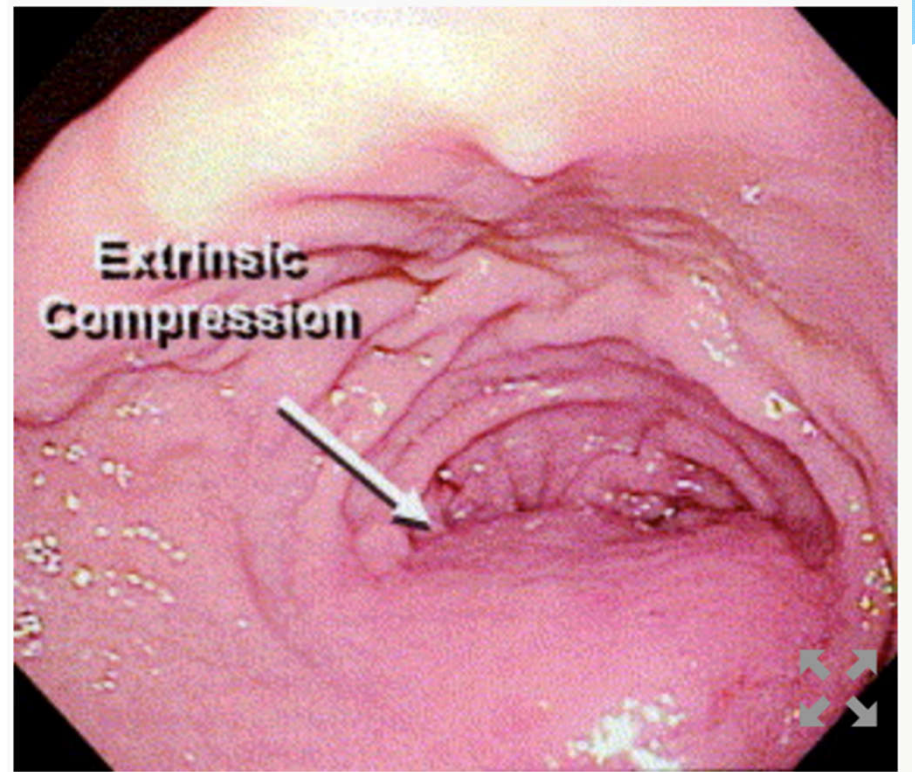
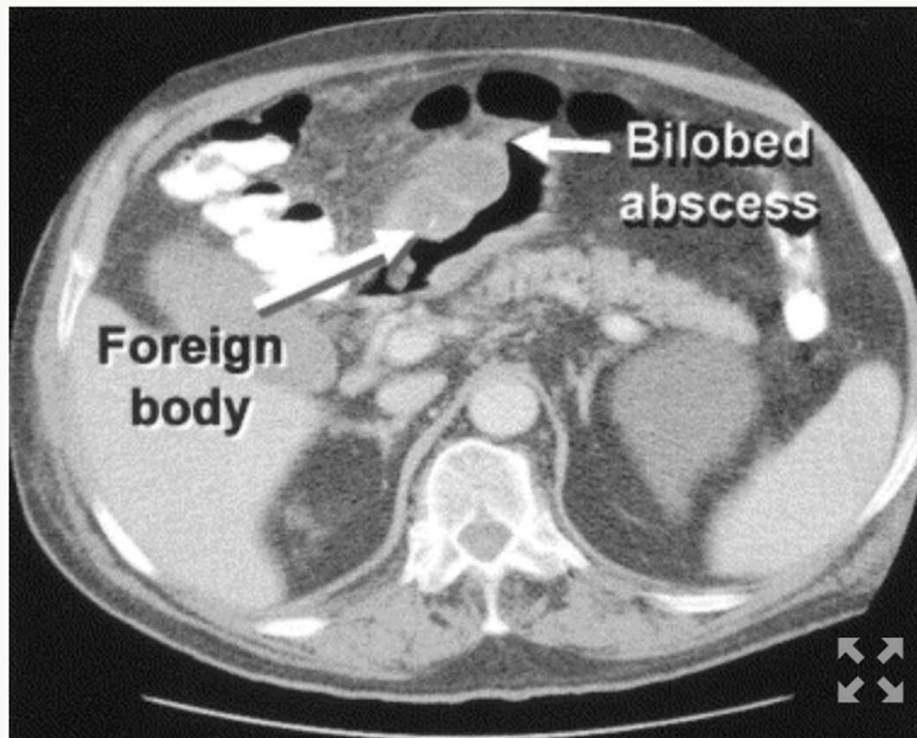
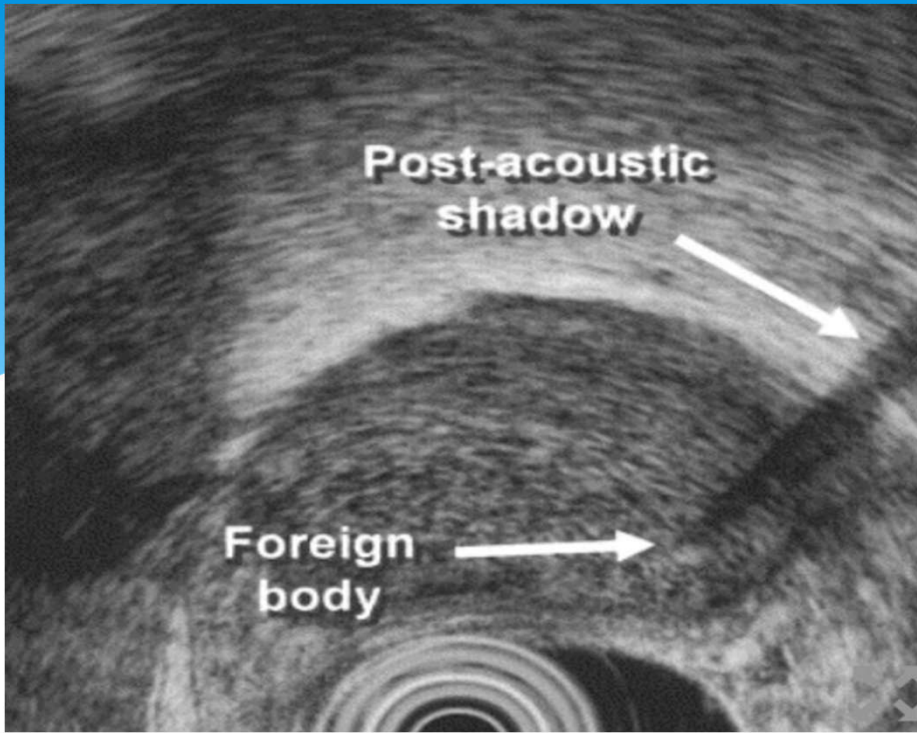
- * NỘI SOI
- * SIÊU ÂM NGÃ BỤNG
- * ***SIÊU ÂM NỘI SOI***
- * MSCT- MRI

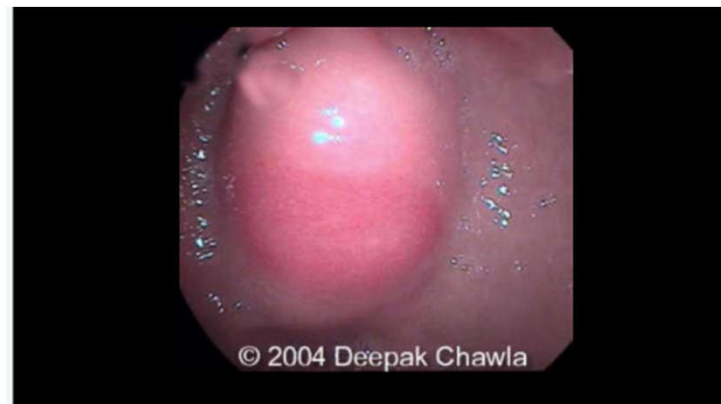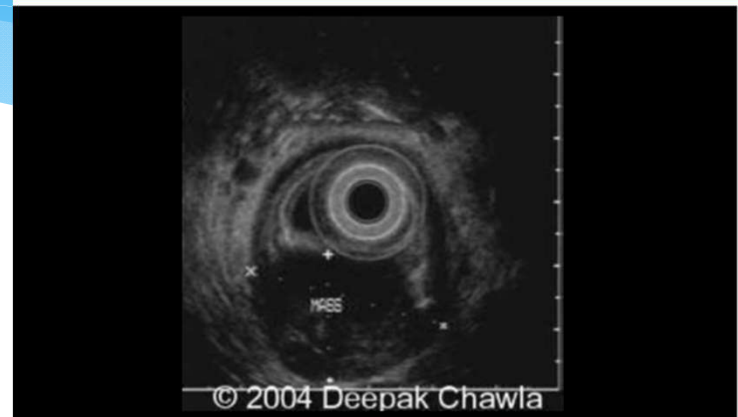
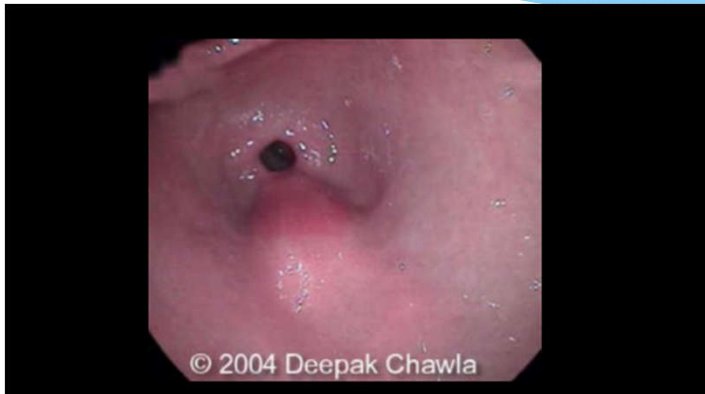ĐIỀU TRỊ

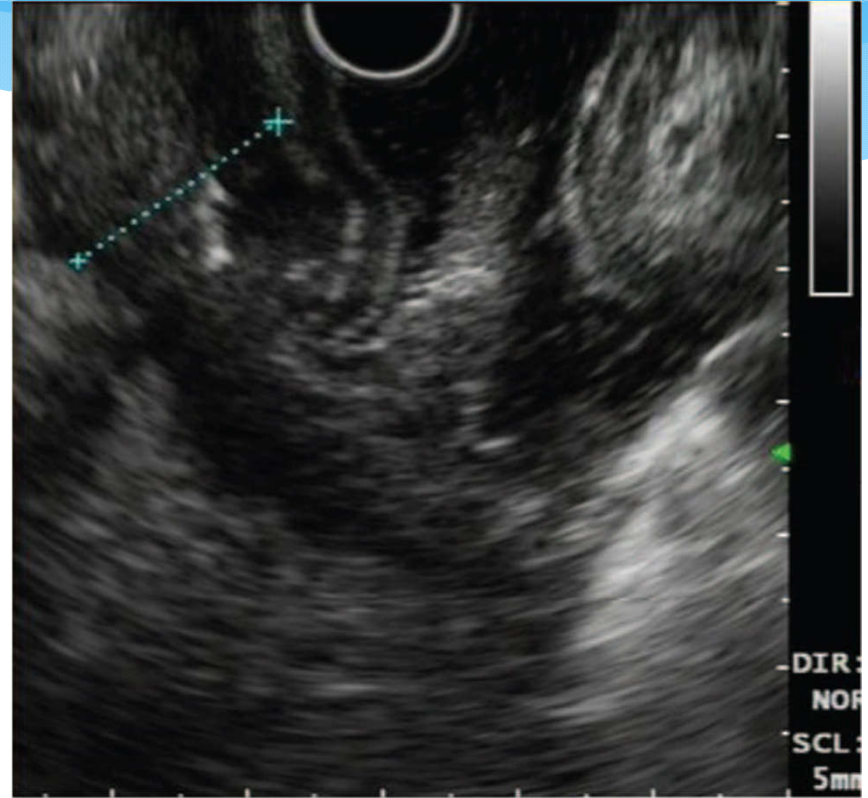
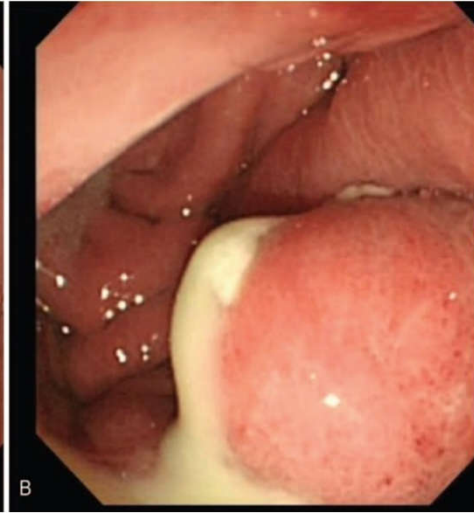
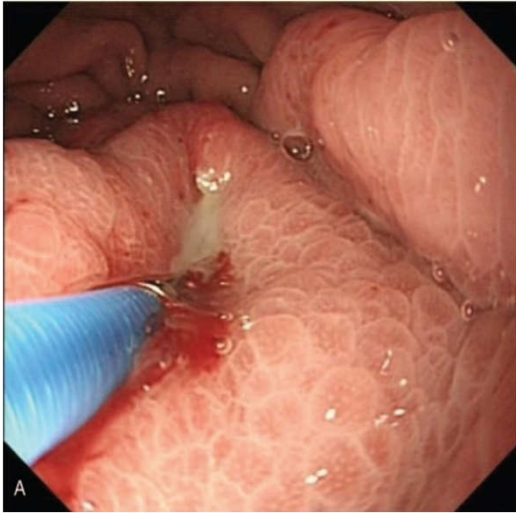
Treatment and survival for 18 patients with intramural gastric abscess

Treatment	Patients			
	Treated		Survival	
	No.	%	No.	%
Surgery	11	61	11	100
Endoscopic drainage ± antibiotics	4	22	4	100
Percutaneous drainage ± antibiotics	2	11	2	100
Antibiotics alone	1	6	0	0









KẾT LUẬN



- * ÁP XE THÀNH DẠ DÀY LÀ BỆNH LÝ HIÊM GẶP
- * SIÊU ÂM NỘI SOI LÀ PHƯƠNG PHÁP CHÍNH XÁC ĐỂ CHẨN ĐOÁN
- * DẪN LƯU NỘI SOI KÈM KHÁNG SINH LÀ PHƯƠNG PHÁP HỮU HIỆU TRONG ĐIỀU TRỊ

TÀI LIỆU THAM KHẢO

- * https://journals.lww.com/md-journal/Fulltext/2018/10260/Diagnostic_challenges_in_differentiating.9.aspx
- * [https://www.giejournal.org/article/S0016-5107\(03\)01967-9/pdf](https://www.giejournal.org/article/S0016-5107(03)01967-9/pdf)
- * <https://www.ncbi.nlm.nih.gov/pmc/articles/PMC2933122/>