



Case report:

# Di dạng sọ mắt

BS. Phạm Võ Minh Thắng

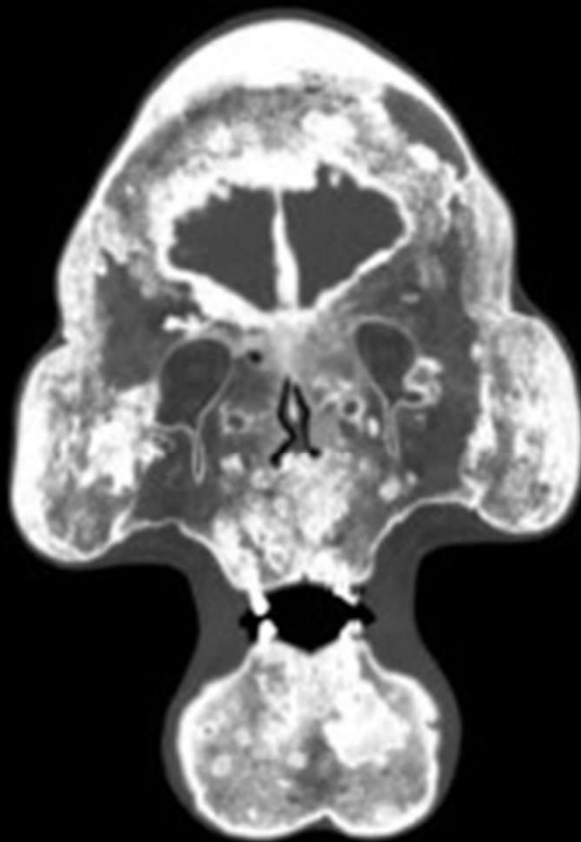
PK TMH

LE [REDACTED]  
63 [REDACTED]  
Age: 45 years  
M  
12 Apr 2021  
15:39:21

S

PK DK HOA HAO - MEDIC  
CT  
Head 1.0

R



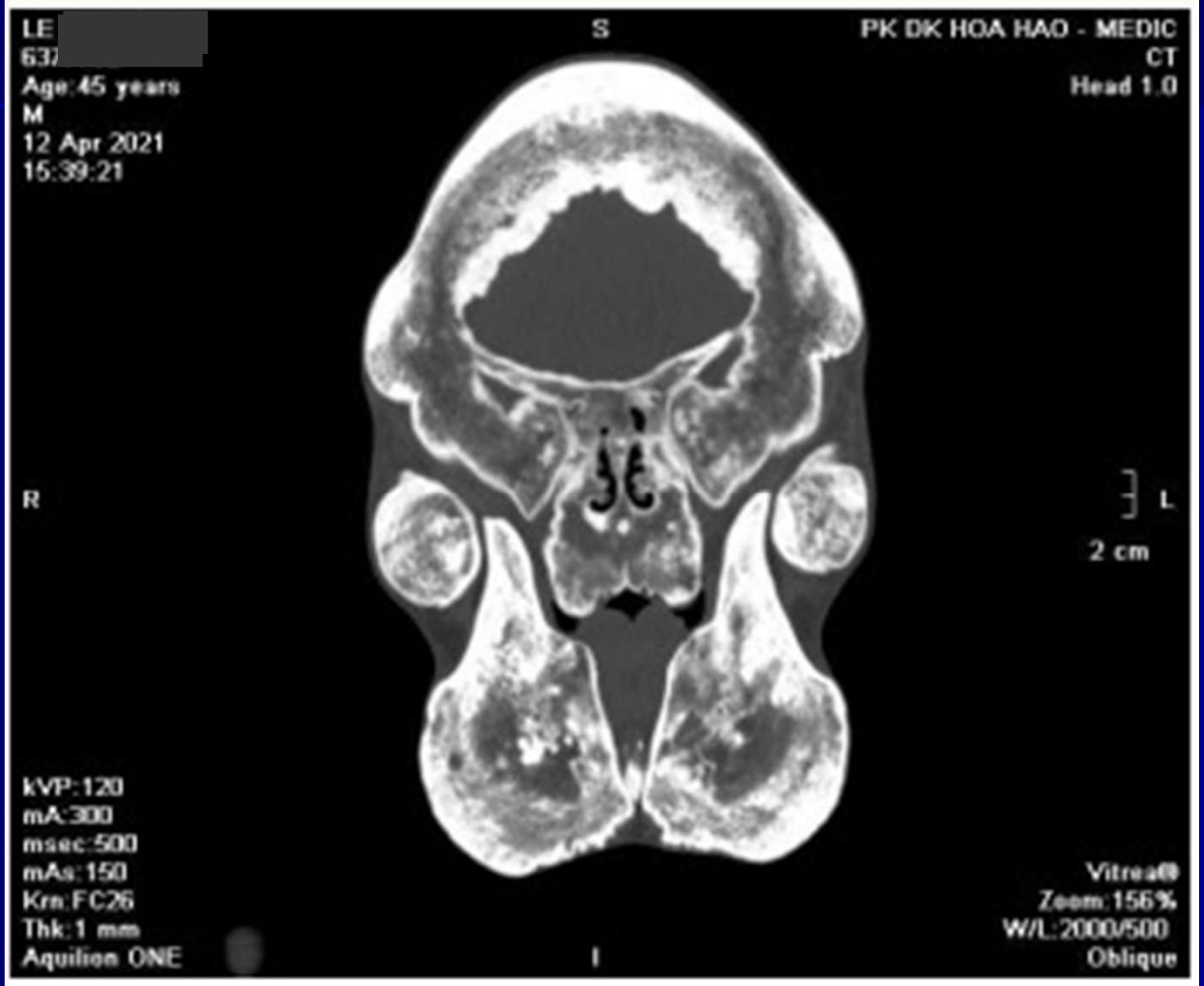
L

2 cm

kVP: 120  
mA: 300  
msec: 500  
mAs: 150  
Krn: FC26  
Thk: 1 mm  
Aquilion ONE

I

Vitrea®  
Zoom: 156%  
W/L: 2000/500  
Oblique



LE [REDACTED]  
637 [REDACTED]  
Age: 45 years  
M  
12 Apr 2021  
15:39:21

PK DK HOA HAO - MEDIC  
CT  
Head 1.0

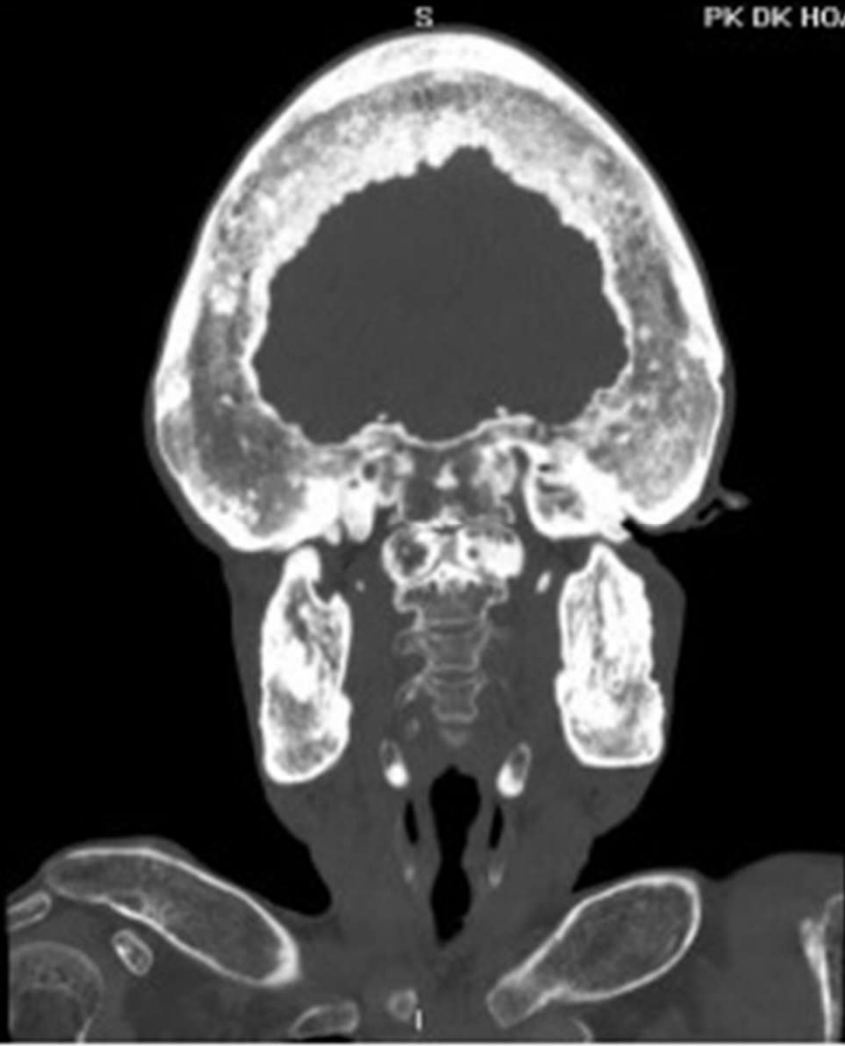R

L

2 cm

kVP: 120  
mA: 300  
msec: 500  
mAs: 150  
Kra: FC25  
Thk: 1 mm  
Aquilion ONE

Vitreax®  
Zoom: 156%  
W/L: 2000/500  
Oblique



LE  
637  
Age: 45 years  
M  
12 Apr 2021  
15:39:21

S

PK DK HOA HAD - MEDIC  
CT  
Head 1.0

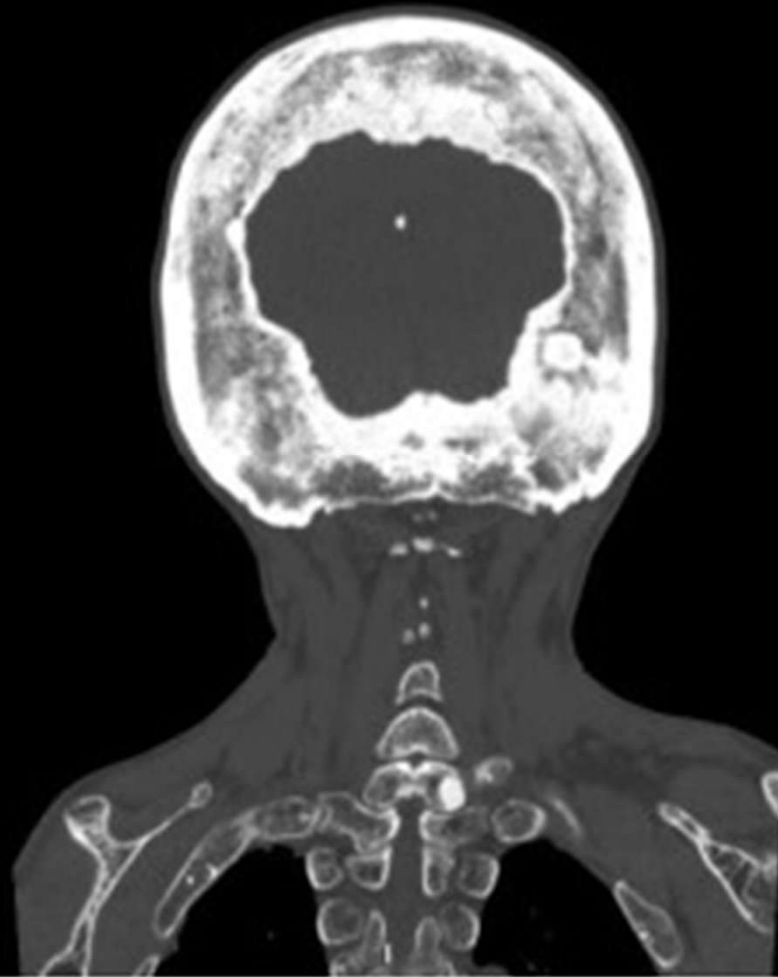
R

L

2 cm

kVP: 120  
mA: 300  
msec: 500  
mAs: 150  
Krn: FC26  
Thk: 1 mm  
Aquilion ONE

Vitreax®  
Zoom: 156%  
W/L: 2000/500  
Oblique

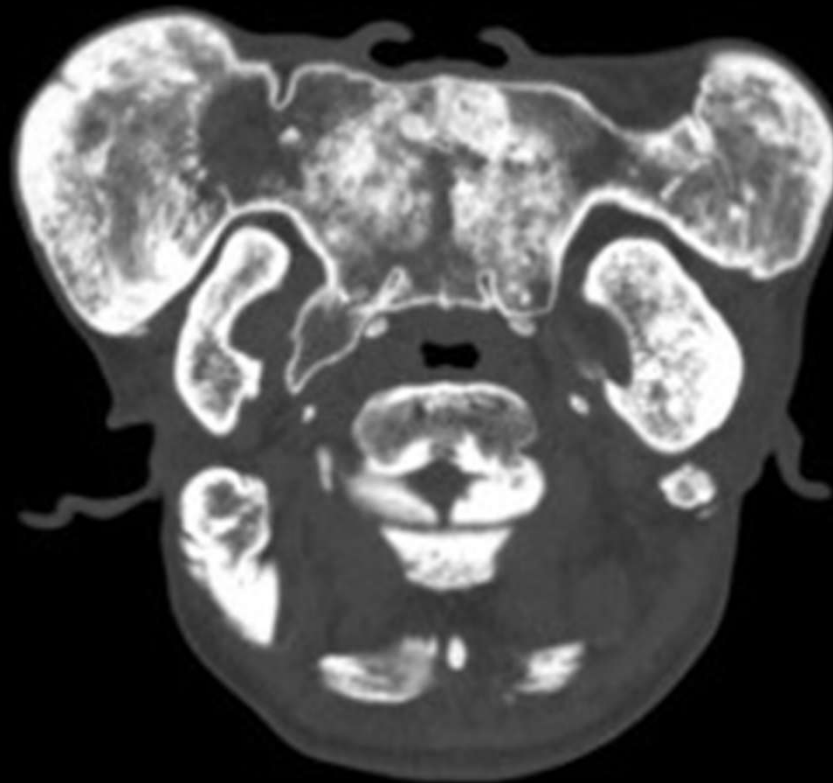


LE [REDACTED]  
63 [REDACTED]  
Age: 45 years  
M  
12 Apr 2021  
15:39:21

A

PK DK HOA HAO - MEDIC  
CT  
Head 1.0

R



L  
1 cm

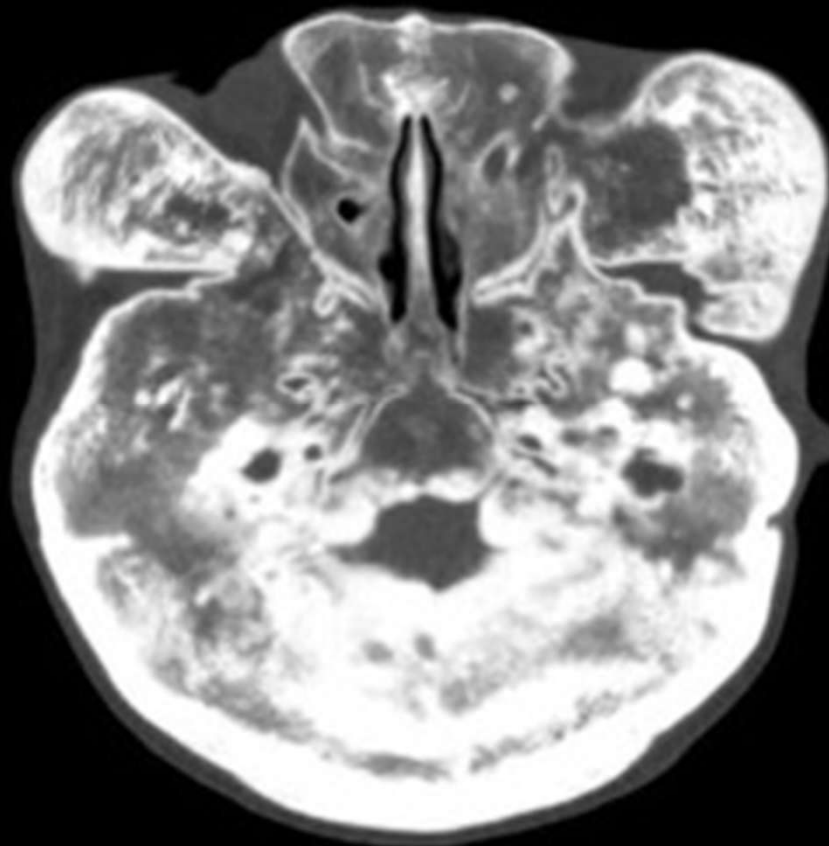
kVP: 120  
mA: 300  
msec: 500  
mAs: 150  
Krn: FC26  
Thk: 1 mm  
Aquilion ONE

P

Vitreax®  
Zoom: 219%  
W/L: 2000/500  
Oblique

LE [REDACTED]  
637 [REDACTED]  
Age: 45 years  
M  
12 Apr 2021  
15:39:21

PK DK HOA HAO - MEDIC  
CT  
Head 1.0

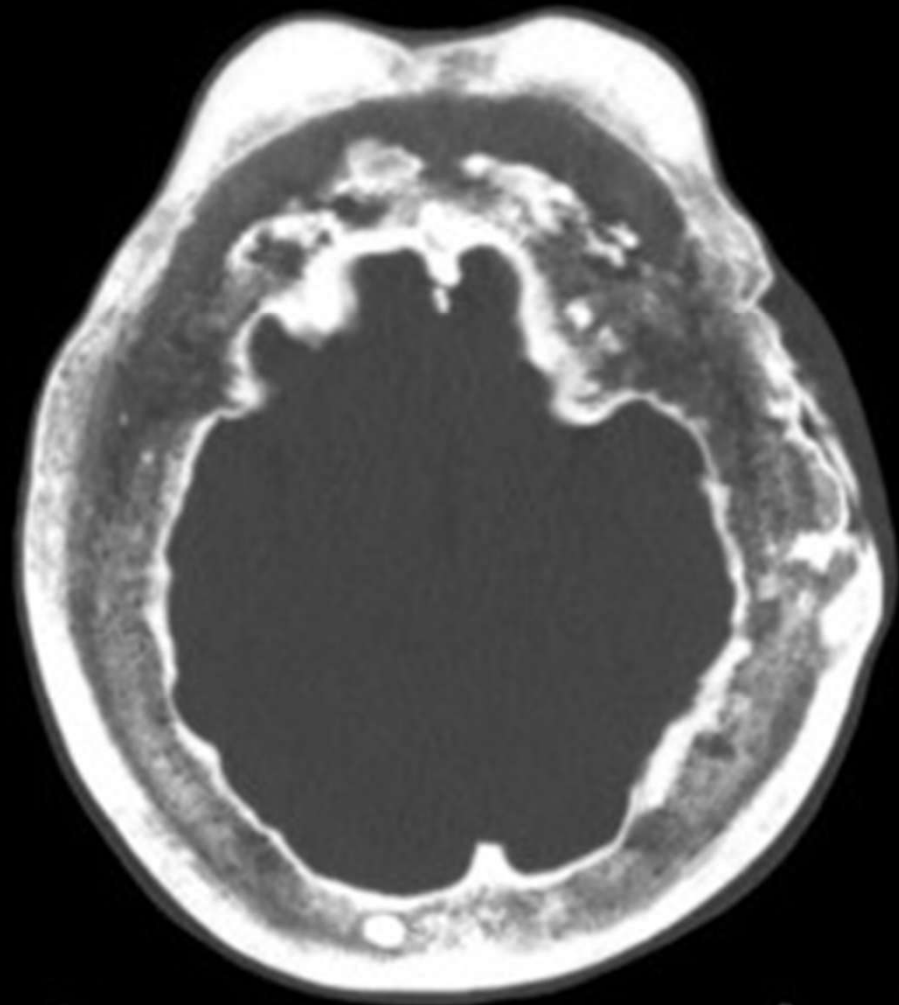


kVP: 120  
mA: 300  
msec: 500  
mAs: 150  
Krn: FC26  
Thk: 1 mm  
Aquilion ONE

Vitreab®  
Zoom: 219%  
W/L: 2000/500  
Oblique

LE [REDACTED]  
637 [REDACTED]  
Age: 45 years  
M  
12 Apr 2021  
15:39:21

PK DK HOA HAO - MEDIC  
CT  
Head 1.0



kVP: 120  
mA: 300  
msec: 500  
mAs: 150  
Krn: FC26  
Thk: 1 mm  
Aquilion ONE

Vitreax®  
Zoom: 219%  
W/L: 2000/500  
Oblique

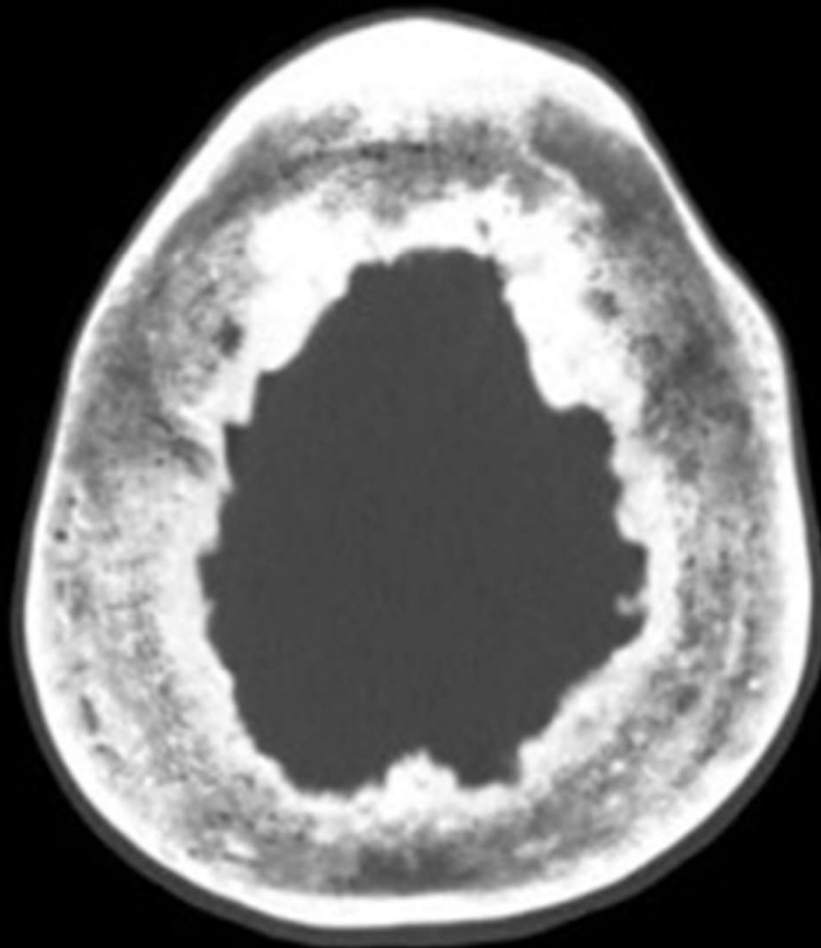


LE [REDACTED]  
637 [REDACTED]  
Age: 45 years  
M  
12 Apr 2021  
15:39:21

A

PK DK HOA HAO - MEDIC  
CT  
Head 1.0

R



L

1 cm

kVP: 120  
mA: 300  
msec: 500  
mAs: 150  
Krn: FC26  
Thk: 1 mm  
Aquilion ONE

P

Vitrea®  
Zoom: 219%  
W/L: 2000/500  
Oblique



CÔNG TY TNHH Y TẾ HÒA HẢO - PHÒNG KHÁM ĐA KHOA  
(Tên cũ: TRUNG TÂM CHẨN ĐOÁN Y KHOA - MEDIC)  
254 Hòa Hào, P.4, Q.10, TP. Hồ Chí Minh  
ĐT: 028.39270284 - 028.39272136, Mail: hoahao254@medic.com.vn

Đăng ký khám trực tuyến :  
<http://medichh.nthsoft.vn>  
Hoặc app: Medic Hoa Hao



Qr code kết quả chứa bệnh án của quý khách. Medic không chịu trách nhiệm nếu quý khách cung cấp cho người khác.

QRCode kết quả



\*6377792\*

## MEDIC CT SCAN REPORT

STT : 210412191 Ngày ĐK : 12/04/2021 15:37  
Bệnh nhân : LÊ | Tuổi : 45 Nam  
Địa chỉ :  
Bác sĩ chỉ định : BS. CKI. PHẠM VÔ MINH THĂNG  
Bệnh viện : MEDIC Khoa : PK  
LÝ DO KHÁM : GIÁM THÍNH LỰC 2 BÊN > 10 NĂM - DỊ DẠNG SỌ MẶT TD LOẠN SÀN SỢI?  
Máy : MSCT 640 \_2  
Vùng : CT TAI \_ XƯƠNG THÁI DƯƠNG Không tiêm tương phản  
Kết quả : KỸ THUẬT:  
Bệnh nhân được khảo sát vùng tai- xương thái dương với kỹ thuật high-resolution MSHCT không tiêm thuốc cản quang tĩnh mạch.  
KẾT QUẢ:  
Loạn sàn sợi xương thái dương hai bên và toàn bộ hộp sọ.  
XƯƠNG THÁI DƯƠNG- TAI HAI BÊN:  
+ Ống tai ngoài hai bên chít hẹp.  
+ Hòm nhĩ mờ. Chuỗi xương con bình thường. Không thấy hình ảnh trật khớp búa-đe hay đe- bàn đạp. Scutum bình thường. Tegmen tympani bình thường. Ống thông hang và hang chũm mờ. Các khí bào chũm không thấy.  
+ Các ống bán khuyên hai bên nhỏ. Tiến đình, ốc tai bình thường. Không thấy hình ảnh mất khoáng hóa hay tạo xương bất thường quanh cửa sổ bầu dục hay quanh ốc tai. Không thấy hình ảnh hở các ống bán khuyên.  
+ Ống tai trong không rộng.  
+ Lỗ tĩnh mạch cảnh không rộng.  
\*\*\* KẾT LUẬN:  
VIÊM TAI XƯƠNG CHŨM HAI BÊN.  
CÁC KHÍ BÀO CHŨM HAI BÊN KHÔNG CÓ.  
CÁC ỐNG BÁN KHUYẾN HAI BÊN NHỎ.  
ỐNG TAI NGOÀI HAI BÊN CHÍT HẸP.  
LOẠN SÀN SỢI XƯƠNG THÁI DƯƠNG HAI BÊN VÀ TOÀN BỘ HỘP SỌ.

Tp. Hồ Chí Minh, ngày 12/04/2021 16:59  
(Bác sĩ đã ký)

Thank you!

