






**Case report**  
**THOÁT VỊ NÃO**

**Bs Trần Chí Đủ**

**Phòng MRI, TTYK Medic**



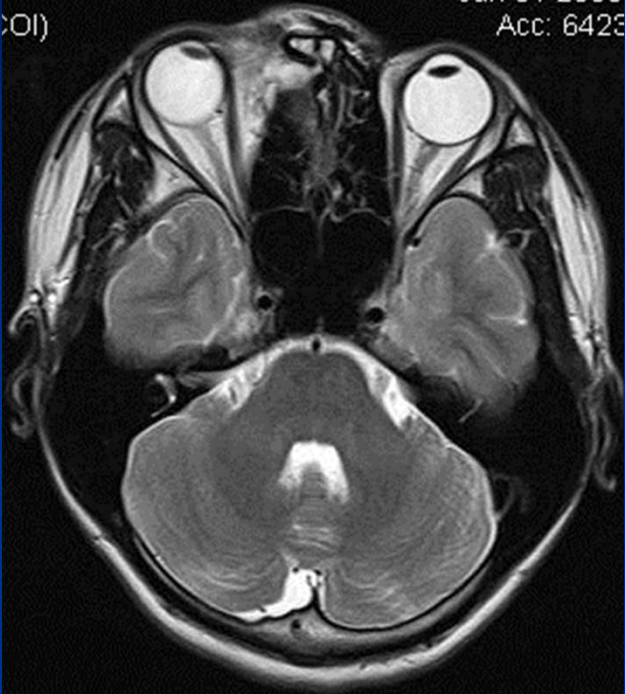
- Bn nam, 20t được bệnh viện mắt gửi đến Medic chụp mri não mắt với chẩn đoán u hốc mắt phải.





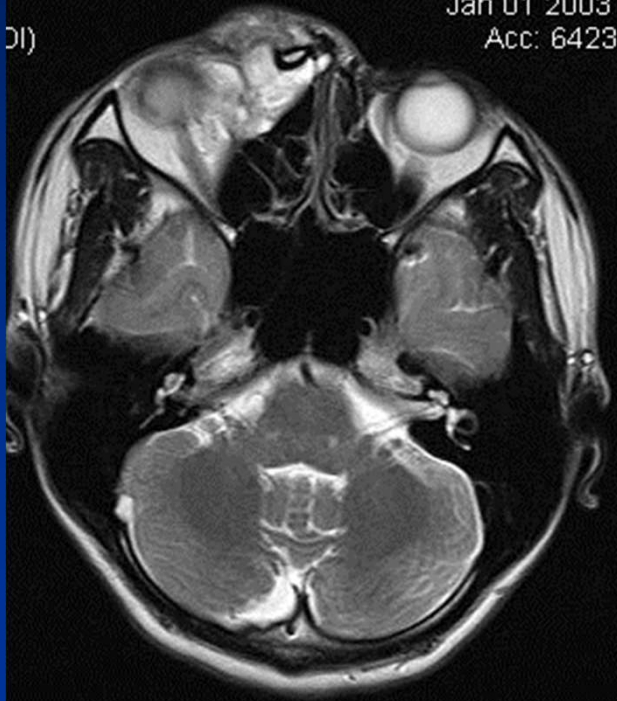

39079 A\_H PK DK HOA H  
\_512 TH 512  
Jan 01 2003  
Acc: 6423



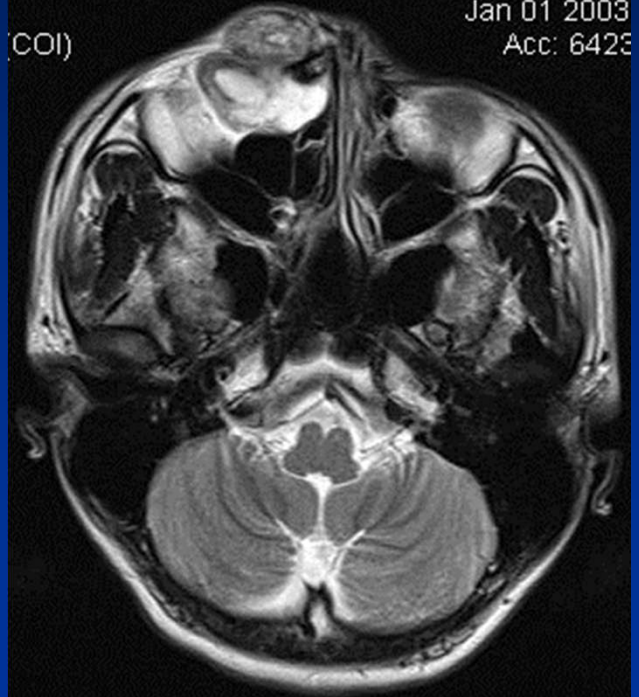
P\_r Acq Tm: 12:23

39079 A\_H PK DK HOA H  
\_512 TH 512  
Jan 01 2003  
Acc: 6423



P\_r Acq Tm: 12:23

39079 A\_H PK DK HOA H  
\_512 TH 512  
Jan 01 2003  
Acc: 6423



P\_r Acq Tm: 12:23





1.5T MRC33079  
t2\_tse\_fs-dixon\_tra\_3mm\_W  
Im: 4/13  
Ax: H10.3 (COI)

A<sub>ax</sub>

PK DK HOA HAO - MEDIC  
THAO, VI VAN  
Jan 01 2003 M 7318920  
Acc: 6423041306300

1.5T MRC33079  
t2\_tse\_fs-dixon\_tra\_3mm\_W  
Im: 6/13  
Ax: H1.5 (COI)

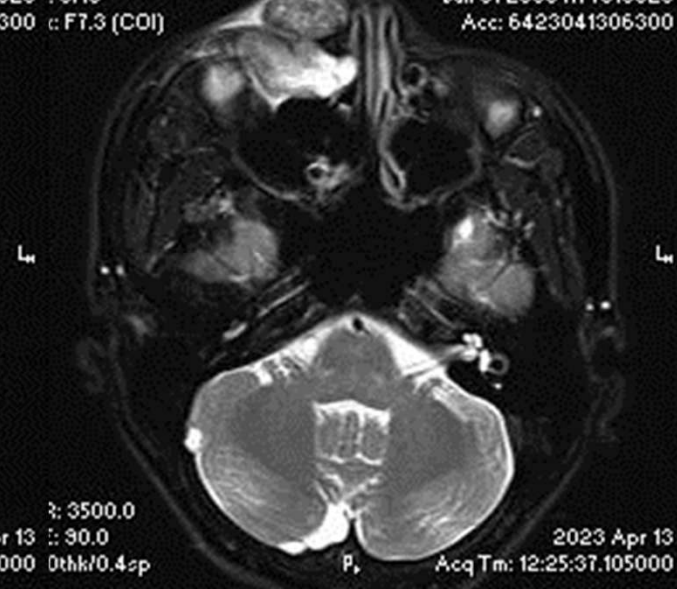
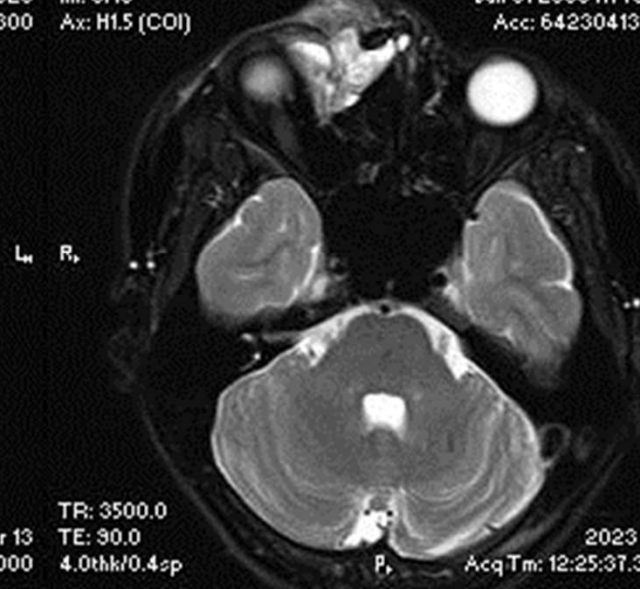
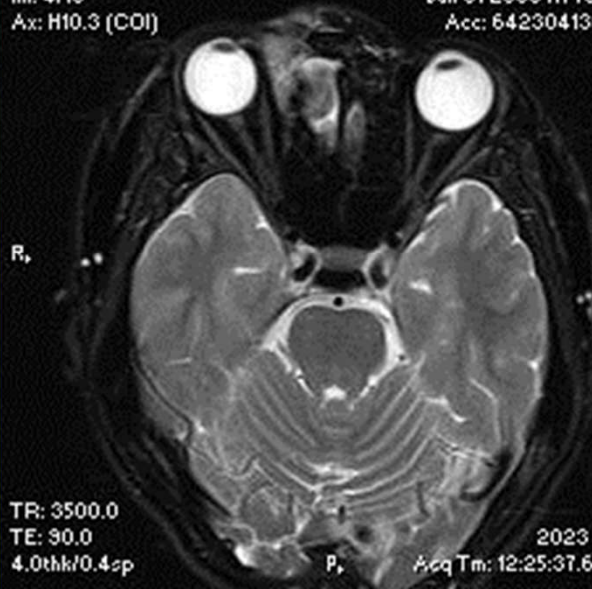
A<sub>ax</sub>


PK DK HOA HAO - MEDIC  
THAO, VI VAN  
Jan 01 2003 M 7318920  
Acc: 6423041306300

1.5T MRC33079  
t2\_tse\_fs-dixon\_tra\_3mm\_W  
Im: 8/13  
Ax: F7.3 (COI)

A<sub>ax</sub>

PK DK HOA HAO - MEDIC  
THAO, VI VAN  
Jan 01 2003 M 7318920  
Acc: 6423041306300





1.5T MRC33079  
t\_tse\_fs-dixon\_tra\_3mm\_w  
Im: 413  
Ax: H10.3 (COI)

A<sub>ax</sub>

PK DK HOA HAO - MEDIC  
THAO, VI VAN  
Jan 01 2003 M 7318920  
Acc: 6423041306300

1.5T MRC33079  
t\_tse\_fs-dixon\_tra\_3mm\_w  
Im: 613  
Ax: H1.5 (COI)

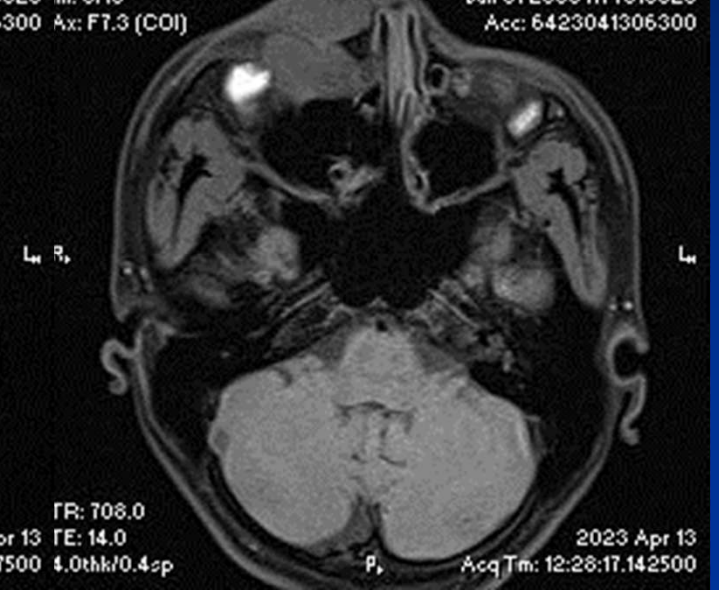
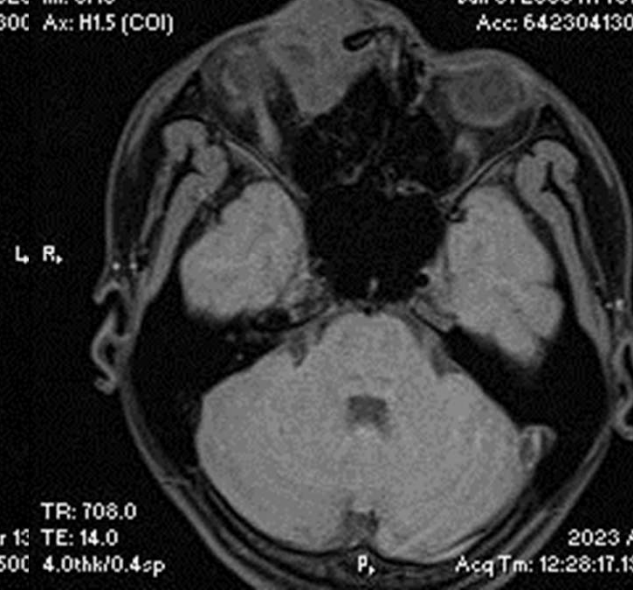
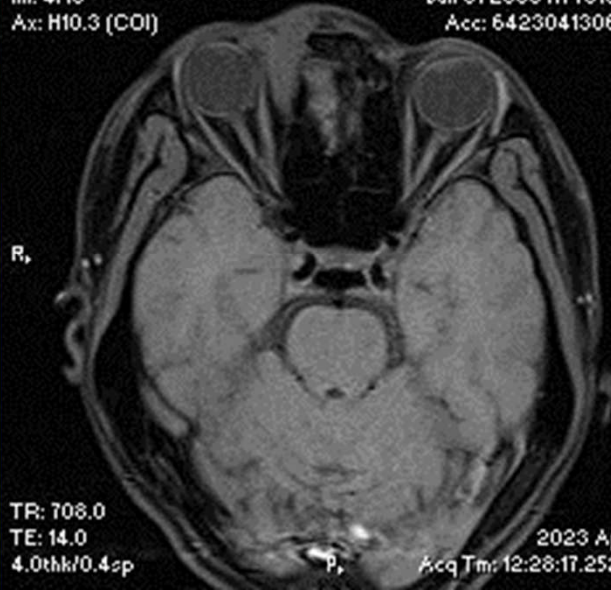
A<sub>ax</sub>

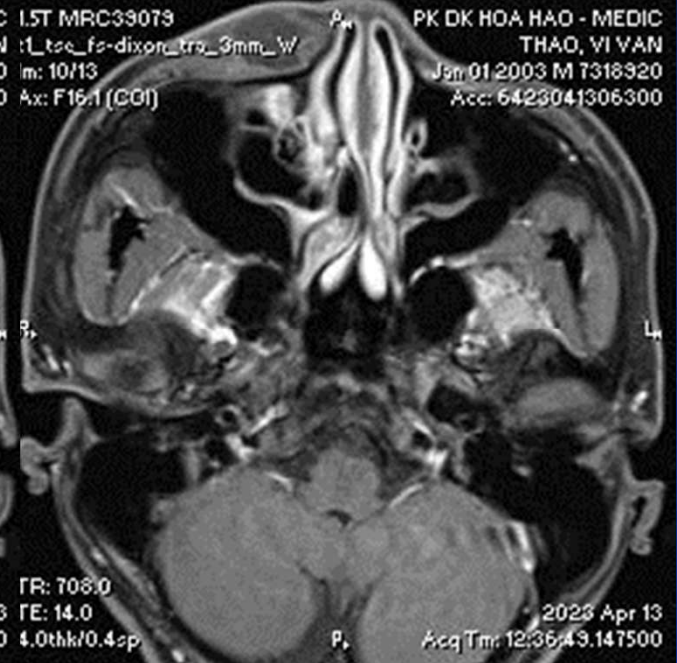
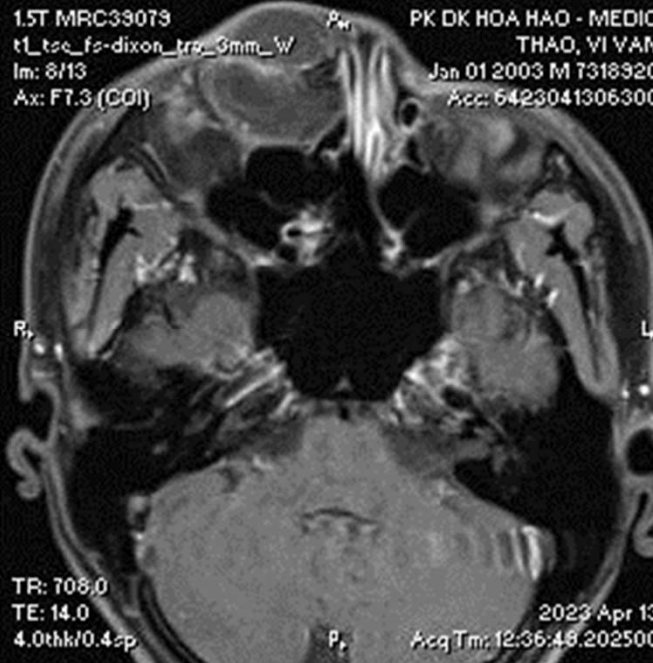
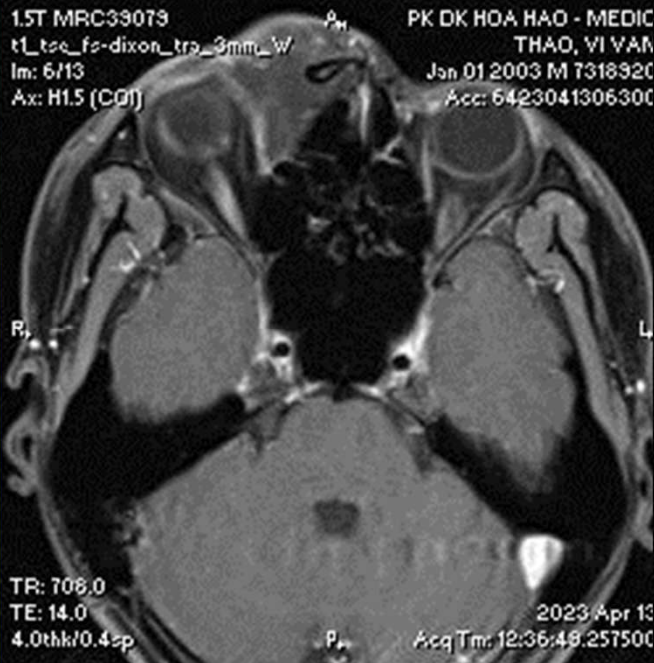
PK DK HOA HAO - MEDIC  
THAO, VI VAN  
Jan 01 2003 M 7318920  
Acc: 6423041306300

1.5T MRC33079  
t\_tse\_fs-dixon\_tra\_3mm\_w  
Im: 813  
Ax: F7.3 (COI)

A<sub>ax</sub>

PK DK HOA HAO - MEDIC  
THAO, VI VAN  
Jan 01 2003 M 7318920  
Acc: 6423041306300









1.5T MRC33079  
t\_l\_tse\_fs-dixon\_cor\_3mm\_w  
Im: 2/13  
Cor: A65.0 (COI)

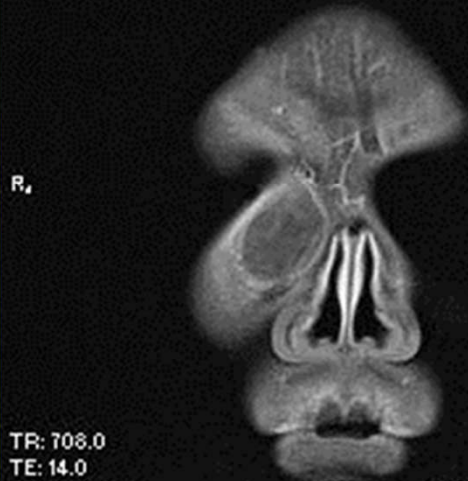
H, PK DK HOA HAO - MEDIC  
THAO, VI VAN  
Jan 01 2003 M 7318920  
Acc: 6423041306300

1.5T MRC33079  
t\_l\_tse\_fs-dixon\_cor\_3mm\_w  
Im: 4/13  
Cor: A56.3 (COI)

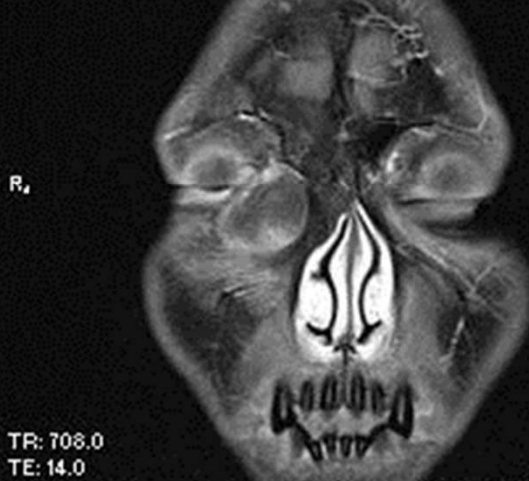
H, PK DK HOA HAO - MEDIC  
THAO, VI VAN  
Jan 01 2003 M 7318920  
Acc: 6423041306300

1.5T MRC33079  
t\_l\_tse\_fs-dixon\_cor\_3mm\_w  
Im: 6/13  
Cor: A47.5 (COI)

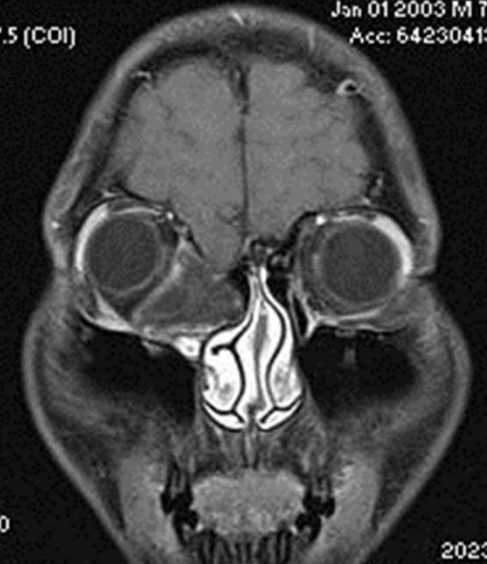H, PK DK HOA HAO - MEDIC  
THAO, VI VAN  
Jan 01 2003 M 7318920  
Acc: 6423041306300



L, R,



L, R,



L,



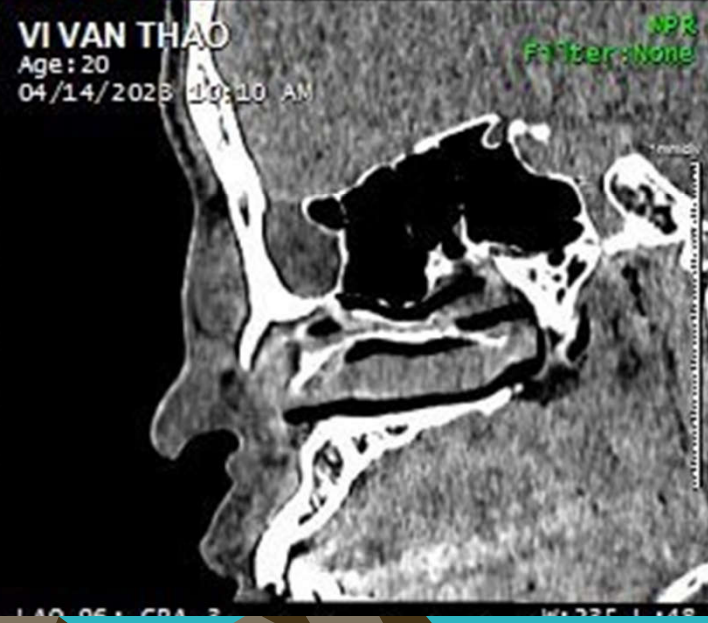
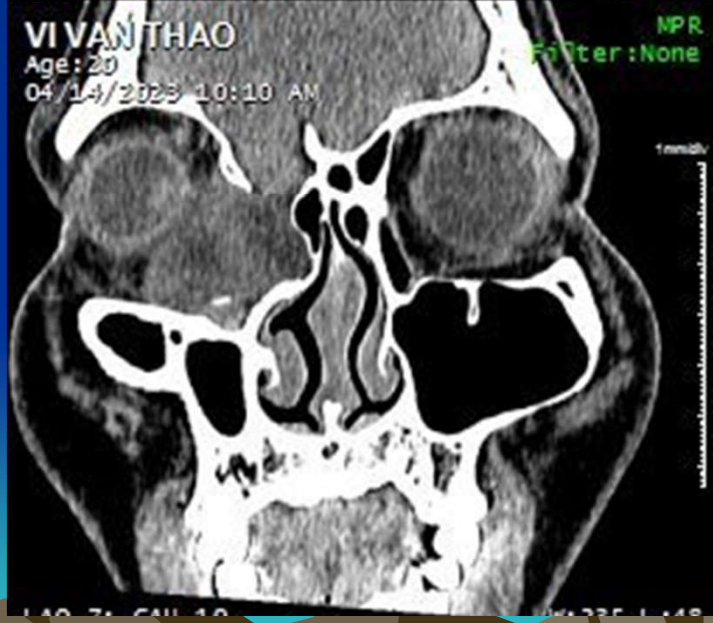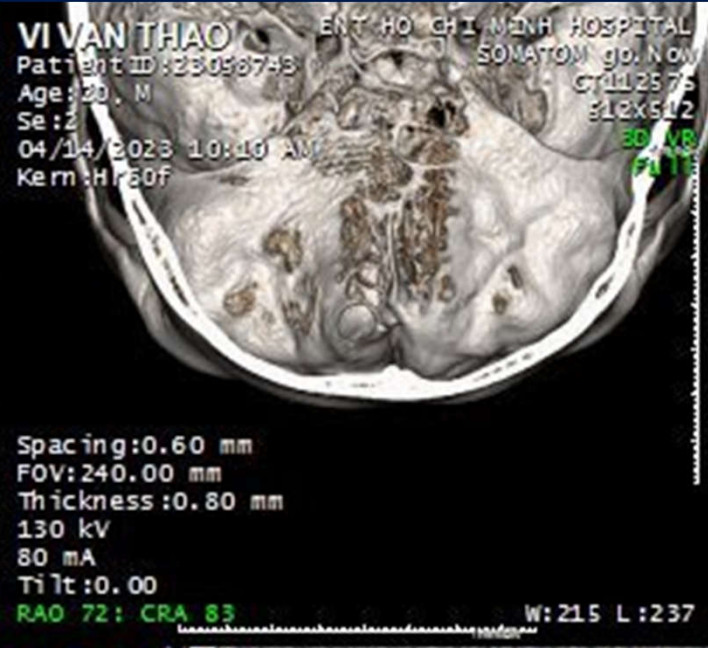

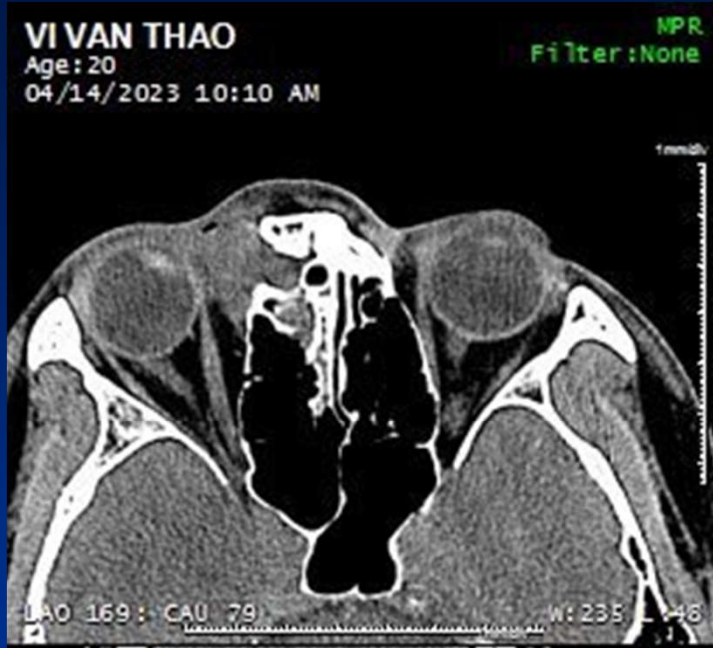
# Kết quả MRI

- Tổn thương vùng trán – mũi má bên phải nghi u.
- Không thấy u hốc mắt.



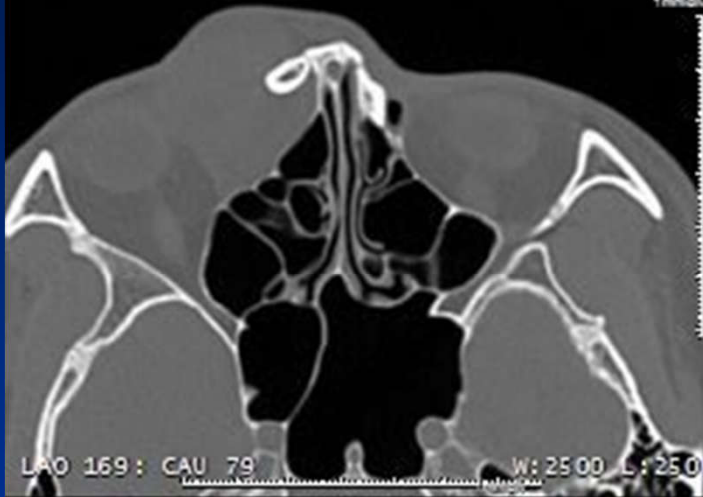- Bn được chuyển BV Tai mũi họng.
- Chỉ định chụp CT.





**VI VAN THAO**  
Age: 20  
04/14/2023 10:10 AM

NPR  
Filter: None



**VI VAN THAO**  
Patient ID: 23038743  
Age: 20, M  
Se: 2  
04/14/2023 10:10 AM  
Kern: H: 60f

ENT HOI GI MINH HOSPITAL  
SOMATOM go.NOM  
CT112575  
SIZX512  
30 VR  
FU 1

Spacing: 0.60 mm  
FOV: 240.00 mm  
Thickness: 0.80 mm  
130 kv  
80 mA  
Tilt: 0.00  
RAO 72: CRA 83

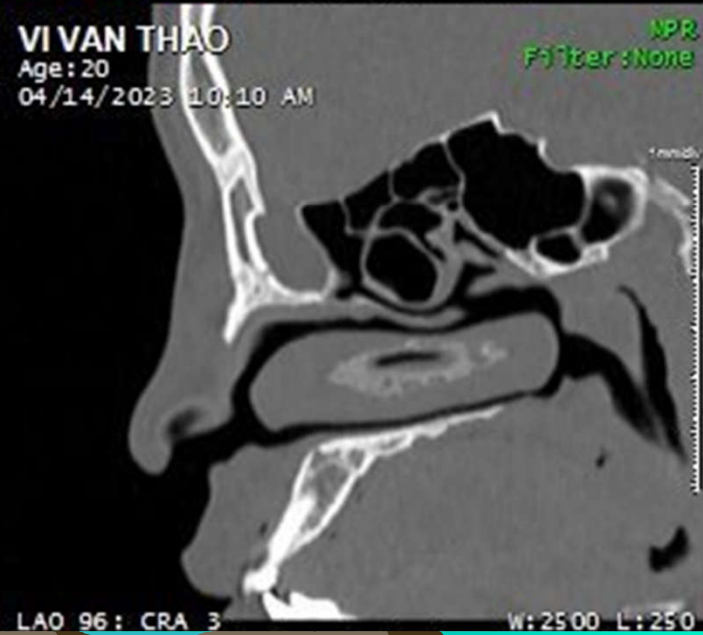
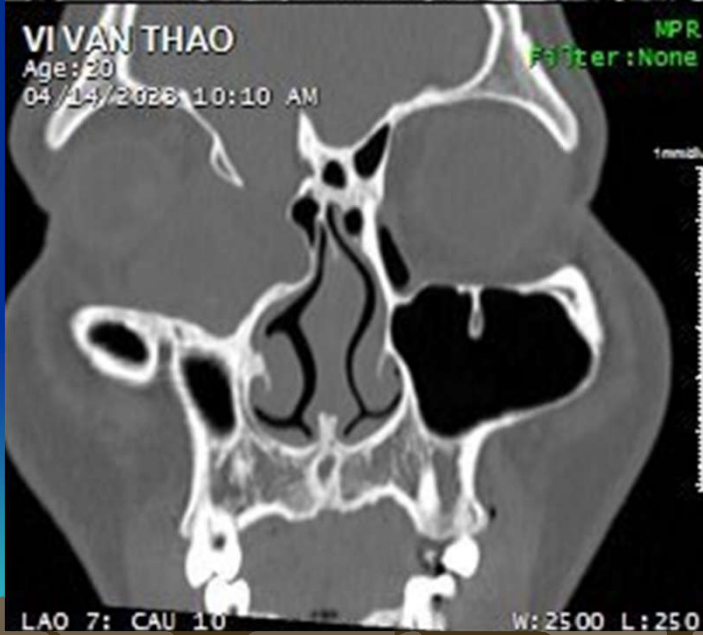
W: 215 L: 237

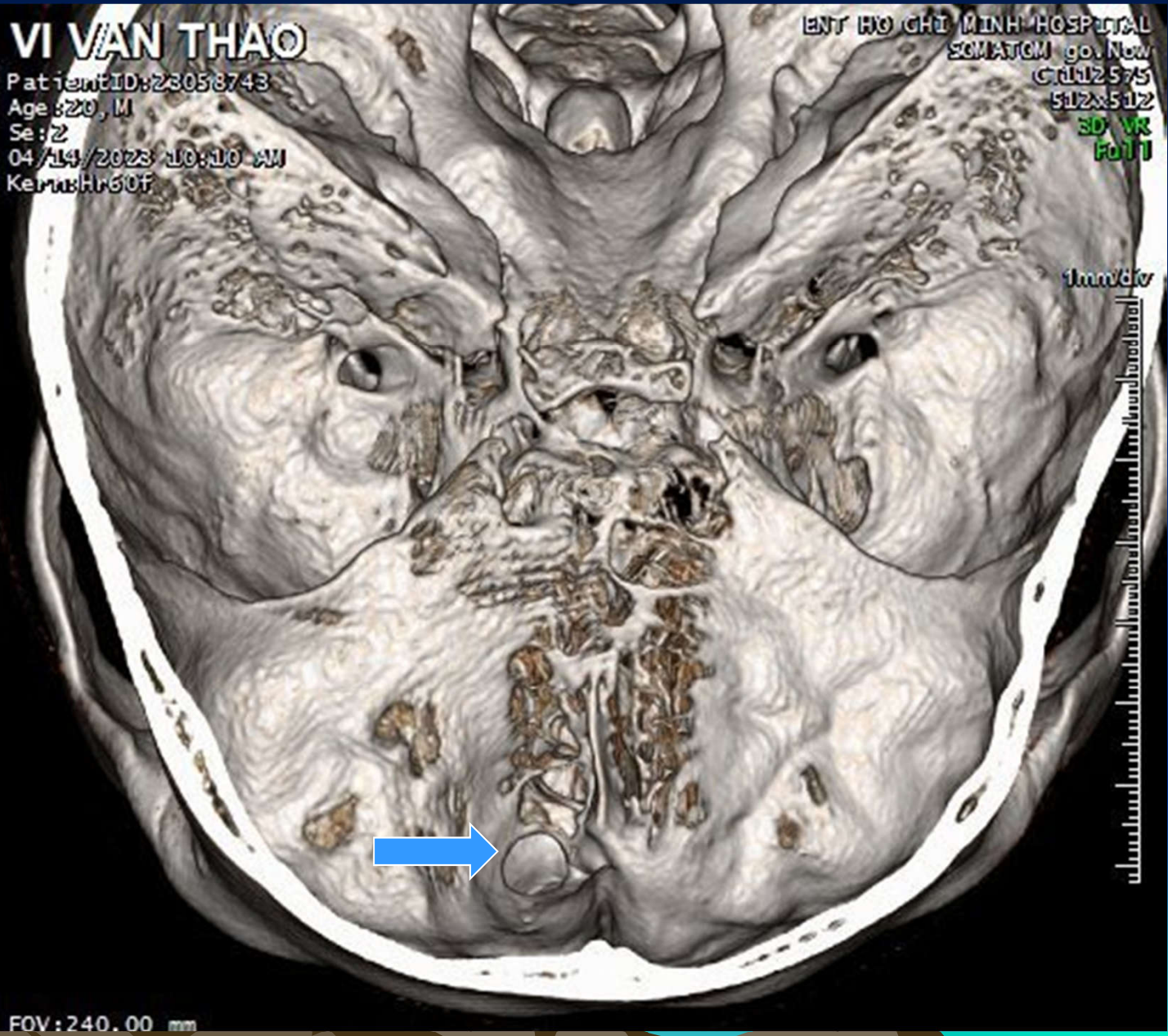
**VI VAN THAO**  
Age: 20  
04/14/2023 10:10 AM


NPR  
Filter: None

**VI VAN THAO**  
Age: 20  
04/14/2023 10:10 AM

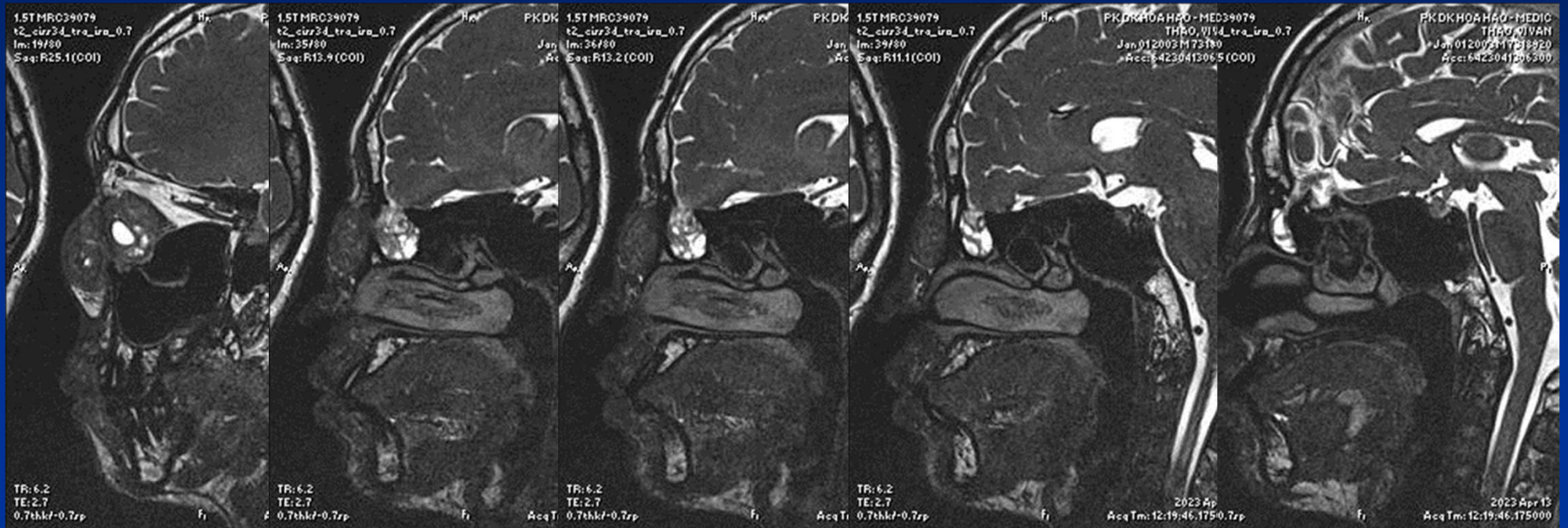
NPR  
Filter: None







# CISS 3D





# Chẩn đoán xác định

- Thoát vị não vùng trán phải.






# Diễn tiến

- Bn vẫn chưa mở vì chưa có kinh phí.



# Thoát vị não

- Thoát vị não là một sự thoát vị của mô thần kinh và màng não thông qua một lỗ khuyết ở sọ.
- Thường xuất hiện ở đường giữa nhưng có thể xảy ra không đối xứng ở vùng trán hoặc vùng đỉnh.




# Chuỗi xung CISS 3D

- Chuỗi xung CISS đóng vai trò quan trọng trong đánh giá các cấu trúc được bao quanh bởi dịch não tủy:
  - Đánh giá thần kinh sọ.
  - Đánh giá các khoang bể não và xoang hang.
  - Ứng dụng trong hình ảnh cột sống (MR myelography)



# Bài học

- Những ca thoát vị nhỏ, lâu năm cần chụp xung CISS 3D để tìm sự thông nối với nội sọ, tín hiệu của dịch não tủy.
- CT ưu thế hơn để đánh giá xương, chứng minh khuyết sọ.



THANKS FOR YOUR ATTENTION

