



# Case report: LẠC NỘI MẠC TỬ CUNG Ở CÙNG ĐỒ

Bs Nguyễn Thị Xuân Hoa  
Phòng Khám Phụ Khoa



# Bệnh án

- ▶ Hành chính: Nguyễn Thị Thu H. 1974          PARA: 2022
- ▶ Địa chỉ: Bình Dương
- ▶ Khám lần 1 ngày 23/09/2022 (tiêu hóa và phụ khoa)

**Lý do đi khám:** đau cầu

**Lâm sàng:** .

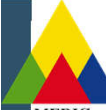- BỆNH SỬ:

Bệnh 1y, đau dọc khung đại tràng, quặn từng cơn, mót cầu, phân mềm. 1 tháng nay đau tăng, phân không máu, không sụt ký, không sốt. Đang khám phụ khoa

kc 17/9/22, bcs

- KHÁM:

+ Tỉnh, tổng trạng tb. Tim: đều. Phổi: trong. Bụng: mềm



CÔNG TY TNHH Y TẾ HOA HẢO - PHÒNG KHÁM DA KHOA  
(Tên cũ: TRUNG TÂM CHẨN ĐOÁN Y KHOA - MEDIC)  
234 Hoa Hảo, P.4, Q.10, TP. Hồ Chí Minh  
ĐT: 028.39270284 - 028.39272136, Mail: hoa hao234@medic.com.vn

Đăng ký khám trực tuyến :  
<http://medichh.nthsoft.vn>  
Hoặc app: Medic Hoa Hao



QR code kết quả chữa bệnh án của quý khách. Medic không chịu trách nhiệm nếu quý khách cung cấp cho người khác.

MEDIC



**ĐIỆN TÂM ĐỒ - ĐIỆN TOÁN**  
(DIGITAL ELECTRO CARDIOGRAPHY)

QRCode kết quả



ID : STT : 309  
 Bệnh nhân : NGUYỄN T Tuổi : 48 Nữ  
 Địa chỉ : AN, T. BÌNH DƯƠNG ĐT : 0985  
 Bác sĩ chỉ định : Ngày ĐK : 23/09/2022 07:41  
 Lâm sàng :

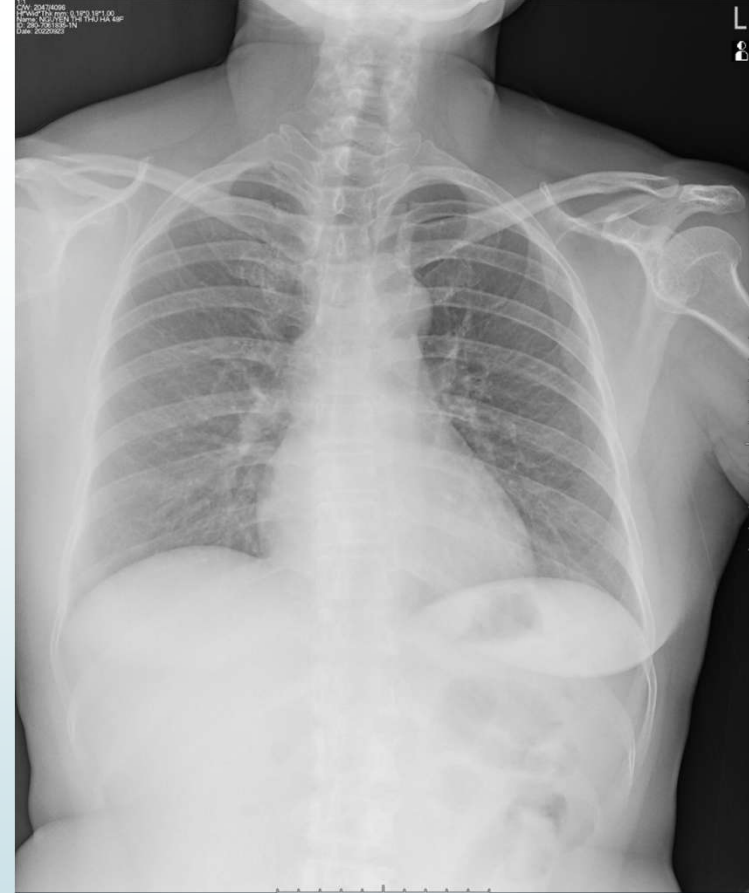**PHÂN TÍCH ECG (ANALYSIS) :**

aQRS: 400 Rhythm: XOANG Rate: 65 Interval : PR: 0.14 QRS: 0.08 QT: 0.36  
 PWave : Ext. Leads BT  
 : Pre. Leads BT  
 QRS Complex : Ext. Leads BT  
 : Pre. Leads BT  
 ST Segments : Ext. Leads BT  
 : Pre. Leads BT  
 TWave : Ext. Leads DỆT/D3  
 : Pre. Leads BT  
 UWave : Ext. Leads BT  
 : Pre. Leads BT

**KẾT LUẬN** : GHI NHẬN SÓNG T DỆT/D3

Tp. Hồ Chí Minh, ngày 23/09/2022 09:23  
(Bác sĩ đã ký)

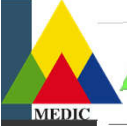Dây là kết quả dạng số trả tự động từ hệ thống Medic. Bản giấy Bác sĩ đã ký trả bệnh nhân.



Cảm nghĩ : **Không phát hiện bệnh lý trên phim XQ ngực (Normal chest film)**

Đề nghị :

Ngày 23 tháng 09 năm 2022  
Bác sĩ X Quang



CÔNG TY TNHH Y TẾ HOA HẢO - PHÒNG KHÁM ĐA KHOA  
(Tên cũ: TRUNG TÂM CHẨN ĐOÁN Y KHOA - MEDIC)  
254 Hòa Hảo, P.4, Q.10, TP. Hồ Chí Minh  
ĐT: 028.39270284 - 028.39272136, Mail: hoahao254@medic.com.vn

Đăng ký khám trực tuyến :  
http://medichh.nthsoft.vn  
Hoặc app: Medic Hoa Hao



Qr code kết quả chữa bệnh án của quý khách. Medic không chịu trách nhiệm nếu quý khách cung cấp cho người khác.



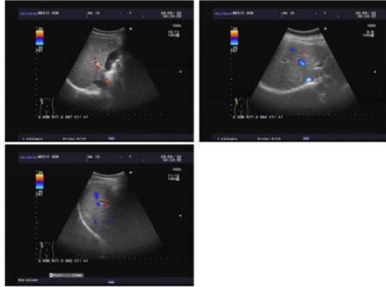
Khoa : **SIÊU ÂM TỔNG QUÁT - Phòng 6**  
Máy: **ALOKA -ProSound α6**  
**KẾT QUẢ SIÊU ÂM MÀU**

QRCode kết quả

ID :  
Họ và tên : **NGUYỄN** Ngày ĐK: 23/09/2022 07:34  
Địa chỉ : t. bình dương -- 098 **48 tuổi Nữ**  
Lâm sàng : ĐAU CẦU  
BS chỉ định : BS. 1 BV chỉ định : MEDIC

**VÙNG KHẢO SÁT : SIÊU ÂM BỤNG TỔNG QUÁT MÀU**

- GAN: Không to, bờ đều, cấu trúc đồng dạng, gan P có focal echo dày, giới hạn rõ, không tăng sinh mạch máu, d=11 mm
- MẬT: túi mật không sỏi, vách mỏng. Đường mật trong gan không giãn. Ống mật chủ không sỏi, không giãn.
- TỤY: Cấu trúc, kích thước bình thường. LẠCH: không to, đồng dạng.
- THẬN P: không sỏi, không ứ nước. THẬN T: không sỏi, không ứ nước.
- BANG QUANG: không sỏi, không bườ, vách mỏng.
- TỬ CUNG: Đồng dạng. BUỒNG TRỨNG (P),(T): Không u.
- Động mạch chủ bụng không phình.
- Ascites (-). Không hạch ổ bụng.
- Không tràn dịch màng phổi.



**KẾT LUẬN :** HEMANGIOMA GAN PHẢI

**Đề nghị :**

Tp. Hồ Chí Minh, ngày 23/09/2022 09:30  
(Bác sĩ đã ký)

Đây là kết quả dạng số trả tự động từ hệ thống Medic. Bản giấy Bác sĩ đã ký trả bệnh nhân.



CÔNG TY TNHH Y TẾ HOA HẢO - PHÒNG KHÁM ĐA KHOA  
(Tên cũ: TRUNG TÂM CHẨN ĐOÁN Y KHOA - MEDIC)  
254 Hòa Hảo, P.4, Q.10, TP. Hồ Chí Minh  
ĐT: 028.39270284 - 028.39272136, Mail: hoahao254@medic.com.vn

Đăng ký khám trực tuyến :  
http://medichh.nthsoft.vn  
Hoặc app: Medic Hoa Hao



Qr code kết quả chữa bệnh án của quý khách. Medic không chịu trách nhiệm nếu quý khách cung cấp cho người khác.



Máy: **Olympus CF-Q160AL**  
**KẾT QUẢ NỘI SOI**

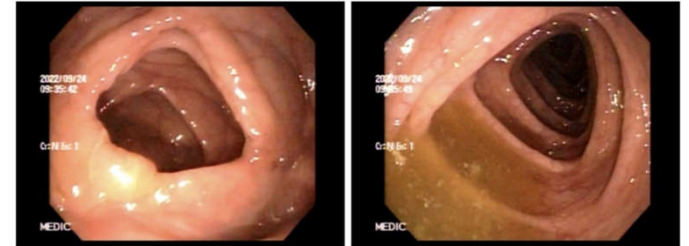
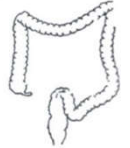
QRCode kết quả

ID :  
Họ và tên : **NGUYỄN** Ngày ĐK: 24/09/2022  
Địa chỉ : t. bình dương -- 0985(-) **48 tuổi Nữ**  
Lâm sàng : ĐAU CẦU  
Bác sĩ chỉ định : BS. BV chỉ định : MEDIC

**VÙNG KHẢO SÁT : NS ĐẠI TRÀNG CỎ GÂY MỀ**

Soi tới manh tràng (PHOTO)

1. Miệng hồi tràng : bình thường.
2. Manh tràng : bình thường.
3. Đại tràng lên : bình thường.
4. Đại tràng góc gan : bình thường.
5. Đại tràng ngang : bình thường.
6. Đại tràng góc lách : bình thường.
7. Đại tràng xuống : bình thường.
8. Đại tràng sigma : bình thường.
9. Trực tràng : bình thường.
10. Hậu môn : bình thường.



**KẾT LUẬN :** NỘI SOI KHUNG ĐẠI TRÀNG: BÌNH THƯỜNG.

Tp. Hồ Chí Minh, ngày 24/09/2022  
(Bác sĩ đã ký)

Đây là kết quả dạng số trả tự động từ hệ thống Medic. Bản giấy Bác sĩ đã ký trả bệnh nhân.



**Lý do đi khám: RONG KINH LƯỢNG ÍT**

**Lâm sàng: PARA : 2022, NGỪA THAI : BCS , KHÔNG QHTD 3 THÁNG , ÂM ĐẠO : KHÍ HƯ ĐỤC, VIÊM CẤP ÂM ĐẠO , CỔ TỬ CUNG , DỄ XH KHI VA CHẠM SIÊU ÂM BỤNG : PHỤ KHOA BÌNH THƯỜNG**  
**Chẩn đoán sơ bộ: VIÊM CẤP ÂM ĐẠO , CỔ TỬ CUNG**

CÔNG TY TNHH Y TẾ HOÀ HẢO - PHÒNG KHÁM BA KHOA  
PHÒNG KHÁM BA KHOA  
KHOA XÉT NGHIỆM (MERIC - LAB)  
Số Đ. thuế GTGT: 031.000.407  
254 Hòa Hảo, P.4, Q.10, TP. Hồ Chí Minh  
Số Đ. liên lạc: 028.39272136 - 028.39272136, Mail: hoahao254@medic.com.vn  
Email: admin@medic.lab.com  
www.medic.lab.com

PID: S.T.T.: 419  
Ngày giờ đăng ký: 07:26:52 23/09/2022  
Ngày giờ lấy mẫu:  
Ngày giờ nhận mẫu: 13:51:00 23/09/2022

**PHIẾU KẾT QUẢ XÉT NGHIỆM**  
(MUTEX.XK.02) - Ngày 04 tháng 09 năm 2022 - Phiên bản 1.2

Họ tên: NGUYỄN 1  
Ngày tháng năm sinh: 1974  
Số CCCD/Hộ chiếu:  
Địa chỉ: T. BÌNH DƯƠNG  
Đơn vị: Medic  
Nơi lấy mẫu:  
Loại mẫu: Khác

BS yêu cầu:  
Tình trạng (Date): 1999

TÊN XÉT NGHIỆM	KẾT QUẢ	KHOẢNG THAM CHIẾU	MÃ QT
I. SINH HỌC PHÂN TỬ - MOLECULAR BIOLOGY			
HPV Cobas Roche <sup>2</sup>	NEG HPV16 (NEGATIVE)	QTAD332	

NEG HPV18			
NEG Other High Risk			
(31,33,35,39,45,51,52,56,58,59,66,68)			

Thời gian duyệt: 13:37:09 24/09/2022  
Nguồn duyệt: DS.Đào Thu Cúc

In lần 1: 14:31:48 24/09/2022  
Trưởng khoa xét nghiệm  
ThS. Bs. Nguyễn Bảo Toàn

\* Đây là kết quả dạng số trả tự động từ hệ thống Medic. Bản giấy, khoa Xét nghiệm đã ký trả bệnh nhân  
Mã QR phía trên chứa bệnh án của quý khách. Medic không chịu trách nhiệm nếu quý khách cung cấp cho người khác.  
Số trang: 1/1

Lấy mẫu tại nhà: THỜI GIAN TRẢ KẾT QUẢ TRONG VÒNG:  
- 70 Phút cho xét nghiệm thường qui (Số hóa, huyết học...)  
- 100 Phút cho các xét nghiệm thường qui + mẫu dịch

1. Xét nghiệm đã được công nhận ISO 15189:2012  
2. Xét nghiệm đã được gia ngoại kiểm  
3. (\*) KQ đi kèm từ lần 2 / (\*\*) KQ báo động  
4. KQ chỉ có giá trị trên mẫu xét nghiệm hiện tại

H: High - L: Low

CÔNG TY TNHH Y TẾ HOÀ HẢO - PHÒNG KHÁM BA KHOA  
(Tên cũ: TRUNG TÂM CHẨN ĐOÁN Y KHOA - MEDIC)  
254 Hòa Hảo, P.4, Q.10, TP. Hồ Chí Minh  
ĐT: 028.39272136 - 028.39272136, Mail: hoahao254@medic.com.vn

Đăng ký khám trực tuyến:  
http://mediclab.medisoft.vn  
Hoặc app: Medic Hoa Hao

Quý khách kết quả chẩn bệnh án của quý khách. Medic không chịu trách nhiệm nếu quý khách cung cấp cho người khác.

**PHIẾU XÉT NGHIỆM TẾ BÀO CỔ TỬ CUNG (PAP TEST)**

QR Code kết quả

MS: TB2022038896  
ID Medic Ngày nhận mẫu: 23/09/2022 14:49 PARA :2022  
Họ và tên (Name of Patient): NGUYỄN 1 Năm sinh (DOB): 1974 Nữ  
Địa chỉ (Address): D91 T. Bình Dương --  
Chẩn đoán lâm sàng (clinical features):  
Bác sĩ (Physician): J Bệnh Viện (Hospital): CTINHHTT HOÀ HẢO  
KẾT QUẢ TẾ BÀO HỌC CỔ TỬ CUNG (INTERPRETATION):  
LOẠI BỆNH PHẨM  Phết nhúng dịch (Liquid-based preparation)  Phết thường quy (Conventional smear)  
 Phết nhúng dịch (80)  Phết thường quy (150)

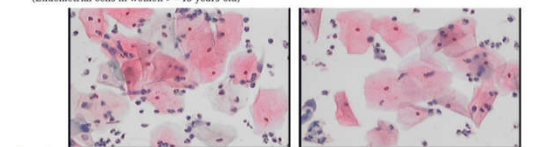
**KẾT QUẢ**

**BIẾN ĐỔI TẾ BÀO ĐUỐI VI SINH (Changes due to Organisms)**

*Trichomonas vaginalis*  Tế bào gai không điển hình ý nghĩa không xác định (ASC-US)  
 *Candida spp.*  Tế bào gai không điển hình, chưa loại trừ HSIL (ASC-H)  
 Tập trùng (Shift in flora, bacterial vaginosis)  Tổn thương trong biểu mô gai grade thấp (LSIL)  
 *Actinomyces spp.*  Tổn thương trong biểu mô gai grade thấp (LSIL)+HPV  
 *Herpes simplex Virus (Herpes simplex Virus)*  Tổn thương trong biểu mô gai grade cao (HSIL)  
 *Human papilloma Virus (Human papilloma Virus)*  Carcinôm tế bào gai (Squamous cell carcinoma)

**BIẾN ĐỔI TẾ BÀO KHÁC (Other non-neoplastic findings)**

Tế bào biến đổi do viêm (inflammation)  AGC (Atypical endocervical cells)  
 Tế bào biến đổi do xạ trị (Radiation)  AGC, hướng về K tuyến (Glandular cells, favor neoplastic)  
 Tế bào biến đổi do vòng tránh thai (with IUD)  Carcinôm tuyến tại chỗ (Endocervical adenocarcinoma in situ)  
 Tế bào biến đổi mô (Atrophy)  Carcinôm tuyến cổ trong CTC (Endocervical adenocarcinoma)  
 Tế bào tuyến sau cắt tử cung (Glandular cells status post hysterectomy)  Carcinôm tuyến nội mạc tử cung (Endometrial adenocarcinoma, NOS)  
 Tế bào mô mạc tử cung ở phụ nữ >=45 tuổi (Endometrial cells in women >=45 years old)  Carcinôm tuyến ngoại tử cung (Adenocarcinoma, extrauterine)



**KẾT LUẬN (RESULT):**  
Mẫu thử có các tế bào biểu mô cổ tử cung (cổ ngoài và tuyến cổ trong) bình thường, một số tế bào thay đổi phản ứng kèm tế bào viêm. Thay đổi do viêm nhiễm không đặc hiệu. (Reactive cellular changes associated with inflammation)  
Ngày đọc kết quả (Date of interpretation): 26/09/2022  
BS đọc kết quả (Cytopathologist)  
GS BS. Nguyễn Sào Trung



# Tái khám phụ khoa ngày 06/03/2023

- KC # 1 tháng.  
Không QHTD 8 tháng
- Hành kinh 7 ngày  
kèm một cầu  
ngày kinh thứ 2
- Bhcg/ máu: âm  
tính

CÔNG TY TNHH Y TẾ HOA HẢO - PHÒNG KHÁM ĐA KHOA  
(Tên cũ: TRUNG TÂM CHẨN ĐOÁN Y KHOA - MEDIC)  
254 Hoa Hảo, P.4, Q.10, TP. Hồ Chí Minh  
ĐT: 028.39270284 - 028.39272136, Mail: hoa hao254@medic.com.vn

Đăng ký khám trực tuyến:  
http://medicchi.at8soft.vn  
Hoặc app: Medic Hoa Hảo

QR code kết quả chẩn bệnh án của quý khách. Medic không chịu trách nhiệm nếu quý khách cung cấp cho người khác.

QRCode kết quả

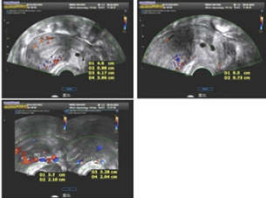
Khoa: SIÊU ÂM 3D - Nhũ - Phòng 3D\_1  
Máy: SAMSUNG WS80A

**KẾT QUẢ SIÊU ÂM MÀU**

ID: 06/03/2023 10:37  
Họ và tên: NGUYỄN T 49 tuổi Nữ  
Địa chỉ: t. bình dương - 098  
Lâm sàng: KIỂM TRA  
BS chỉ định: BV chỉ định - MEDIC

**VÙNG KHẢO SÁT: SIÊU ÂM TỬ MÀU**

- CỘT TỬ CUNG: có nang Naboth, d=5 mm -> 7 mm.  
- TỬ CUNG: gấp sau.  
đáp =46 mm LS = 70mm Nội mạc = 10mm  
Mật độ cơ tử cung đồng nhất, không u, không tăng sinh mạch.  
- Buồng trứng Phải: d=21x37 mm, không u.  
- Buồng trứng Trái: d=20x33 mm, không u.  
- Túi cùng Douglas: không dịch.



**KẾT LUẬN:** NANG NABOTH CỔ TỬ CUNG.

**Dề nghị:**  
Tp. Hồ Chí Minh, ngày 06/03/2023 11:44  
(Bác sĩ đã ký)

CÔNG TY TNHH Y TẾ HOA HẢO - PHÒNG KHÁM ĐA KHOA  
(Tên cũ: TRUNG TÂM CHẨN ĐOÁN Y KHOA - MEDIC)  
254 Hoa Hảo, P.4, Q.10, TP. Hồ Chí Minh  
ĐT: 028.39270284 - 028.39272136, Mail: hoa hao254@medic.com.vn

Đăng ký khám trực tuyến:  
http://medicchi.at8soft.vn  
Hoặc app: Medic Hoa Hảo

QR code kết quả chẩn bệnh án của quý khách. Medic không chịu trách nhiệm nếu quý khách cung cấp cho người khác.

QRCode kết quả

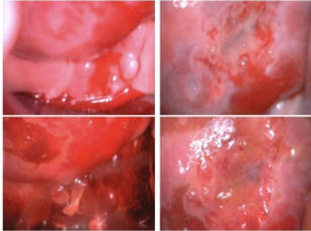
Khoa: NỘI SOI PHỤ KHOA  
Máy: Dio Lite

**KẾT QUẢ NỘI SOI**


ID: Ngày DK: 06/03/2023  
Họ và tên: NGUYỄN T 49 tuổi Nữ  
Địa chỉ: t. bình dương - 098  
Lâm sàng:  
PARA: 2022  
Bác sĩ chỉ định: BS. CKI. NGUYỄN THỊ XUÂN HOA BV chỉ định: MEDIC

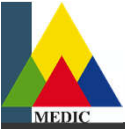**VÙNG KHẢO SÁT: NS CỔ TỬ CUNG**

- ÂD: NHIỀU DỊCH ĐỤC, CUNG ĐỒ SAU CÓ VÀI POLYP # 0.2 -> 0.3MM, DỄ CHẢY MÁU  
- CTC ĐK 3 CM: BIỂU MÔ LÁT CÓ VÀI CỦA TUYẾN + NANG NABOTH, BIỂU MÔ TRỤ LỘ TUYẾN 1CM, MỠ ĐỆM SUNG HUYẾT  
- SAU ACID: VẾT TRẮNG VỊ TRÍ 1H-> 4H, 11H  
- JUNCTION: MẶT NGOÀI  
- LUGOL: ẨM LỘ TUYẾN + VẾT TRẮNG



**KẾT LUẬN:** VẾT TRẮNG / CỔ TỬ CUNG VIÊM LỘ TUYẾN TÁI TẠO  
Tp. Hồ Chí Minh, ngày 06/03/2023  
(Bác sĩ đã ký)

  
Bs. CKI. Nguyễn Thị Xuân Hoa



# Tái khám phụ khoa ngày 26/07/2023

CÔNG TY TNHH Y TẾ HOA HẢO - PHÒNG KHÁM ĐA KHOA  
(Tên cũ: TRUNG TÂM CHẨN ĐOÁN Y KHOA - MEDIC)  
254 Hoa Hảo, P.4, Q.10, TP. Hồ Chí Minh  
ĐT: 028.39270284 - 028.39272136, Mail: hoa hao254@medic.com.vn

Đăng ký khám trực tuyến :  
http://medichh.atshoef.vn  
Hoặc app: Medic Hoa Hảo

QR code kết quả chẩn đoán của quý khách. Medic không chịu trách nhiệm nếu quý khách cung cấp cho người khác.

QRCode kết quả

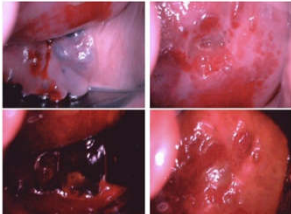
Khoa: **NỘI SOI PHỤ KHOA**  
Máy: **Diio Lite**

**KẾT QUẢ NỘI SOI**

ID : Ngày ĐK: 26/07/2023  
Họ và tên : **NGUYỄN TH** 49 tuổi Nữ  
Địa chỉ : T. Bình Dương - 091  
Lâm sàng : **VẾT TRẮNG CTC**  
PARA : 2022  
Bác sĩ chỉ định : **BS XUÂN HOA** BV chỉ định : **MEDIC**


**VÙNG KHẢO SÁT : NS CỔ TỬ CUNG**

- ÂD : NHIỀU DỊCH ĐỤC, CUNG ĐỐ SAU CÓ NHIỀU NHÚNG DẠNG NANG MÁU CHOCOLATE, TD LẠC NỘI MẠC Ở CUNG ĐỐ SAU
- CTC ĐK 3 CM - BIỂU MÔ LÁT CÓ VÀI CỬA TUYẾN + NANG NABOTH, MÔ ĐÈM SUNG HUYẾT
- SAU ACID - VẾT TRẮNG TOÀN BỘ MẶT NGOÀI CTC
- JUNCTION : LỖ NGOÀI
- LUGOL : AM VẾT TRẮNG

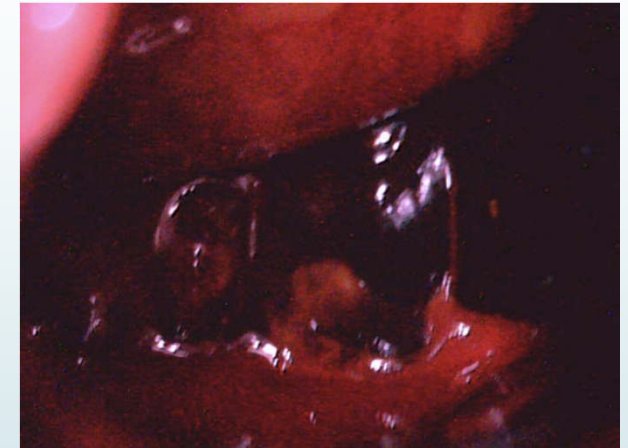
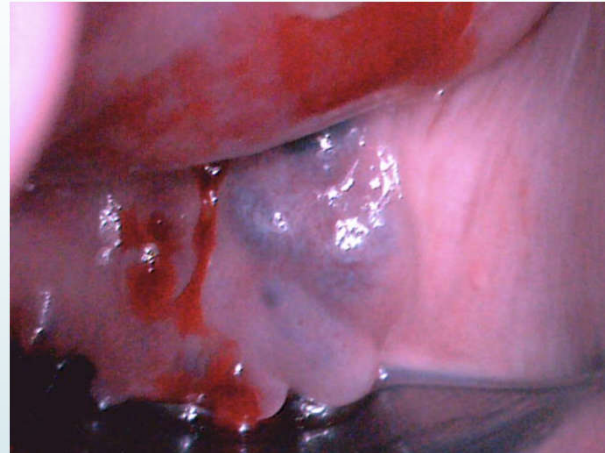


**KẾT LUẬN :** VẾT TRẮNG /CỔ TỬ CUNG VIÊM TÁI TẠO + TD LẠC NỘI MẠC TỬ CUNG Ở CUNG ĐỐ SAU  
**Đề nghị :** SINH THIẾT 12H , 6H , NẠO KÍNH CTC

Tp. Hồ Chí Minh, ngày 26/07/2023  
(Bác sĩ đã ký)



Bs. CKI. Nguyễn Thị Xuân Hoa



- KC 20/07/2023



CÔNG TY TNHH Y TẾ HOA HẢO - PHÒNG KHÁM ĐA KHOA  
(Tên cũ: TRUNG TÂM CHẨN ĐOÁN Y KHOA - MEDIC)  
254 Hòa Hảo, P.4, Q.10, TP. Hồ Chí Minh  
ĐT: 028.39270284 - 028.39272136, Mail: hoahao254@medic.com.vn

Đăng ký khám trực tuyến :  
http://medichh.nthsoft.vn  
Hoặc app: Medic Hoa Hao



QR code kết quả chứa bệnh án của quý khách. Medic không chịu trách nhiệm nếu quý khách cung cấp cho người khác.

MEDIC



## MEDIC MRI REPORT

QRCode kết quả



STT : 230726087 Ngày ĐK : 26/07/2023 08:58  
 Bệnh nhân : NGUYỄN T Tuổi : 49 Nữ  
 Địa chỉ : T. Bình Dương - ĐT : 0985  
 Bác sĩ chỉ định : BS. CKI. NGUYEN THỊ XUAN HOA  
 Bệnh viện : MEDIC Khoa : PK  
 LÝ DO KHÁM : Lạc nội mạc ở cùng đố sau  
 Máy : SIEMEN AVANTO  
 Vùng : MRI BỤNG  
 Kết quả : MRI BỤNG Không tiêm tương phản

KỸ THUẬT:  
 Hình chụp vùng chậu với máy cộng hưởng từ 1,5tesla, không tiêm thuốc tương phản Gadolinium, chuỗi xung Axial và coronal T2WI fatsat, T1GRE, các thông số kỹ thuật được in ở góc trái mỗi hình MÔ TẢ:  
 Mass cùng đố sau- mếp sau cổ tử cung, kích thước: 38x17mm, giới hạn không rõ, tín hiệu cao không đồng nhất trên T1GRE, T2FS.  
 Nội mạc tử cung dày khoảng 5mm. Không tổn thương cơ tử cung.  
 Bướng trứng hai bên bình thường.  
 Không dày thành bàng quang. Không dày thành trực tràng.  
 Không hạch vùng chậu.  
 Không thấy tràn dịch vùng chậu.  
 \*\*\* KẾT LUẬN:  
 Lạc nội mạc ở cùng đố sau- mếp sau cổ tử cung, kích thước: 38x17mm.

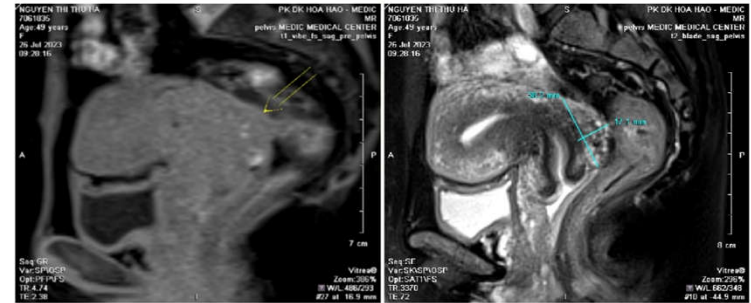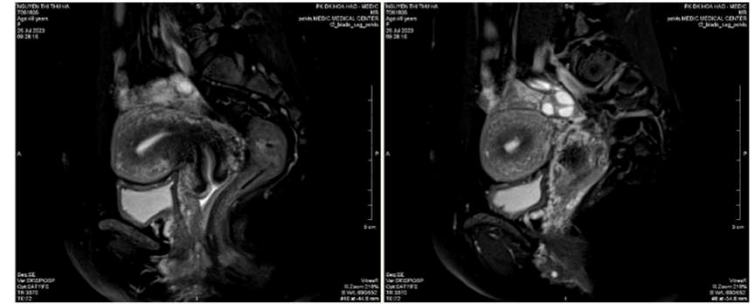
Tp. Hồ Chí Minh, ngày 26/07/2023 09:54  
(Bác sĩ đã ký)

*Signature*

Patient: NGUYEN T Page: 4 of 5

## PK DK HOA HAO - MEDIC

Patient ID: Referring Physician:  
 Patient Name: NGUYEN Exam Type: pelvis/MEDIC MEDICAL CENTER  
 Date of Birth: 01 Jan 1974 Scan Date: 26 Jul 2023  
 Gender: F Report Date: 26 Jul 2023-09:33AM



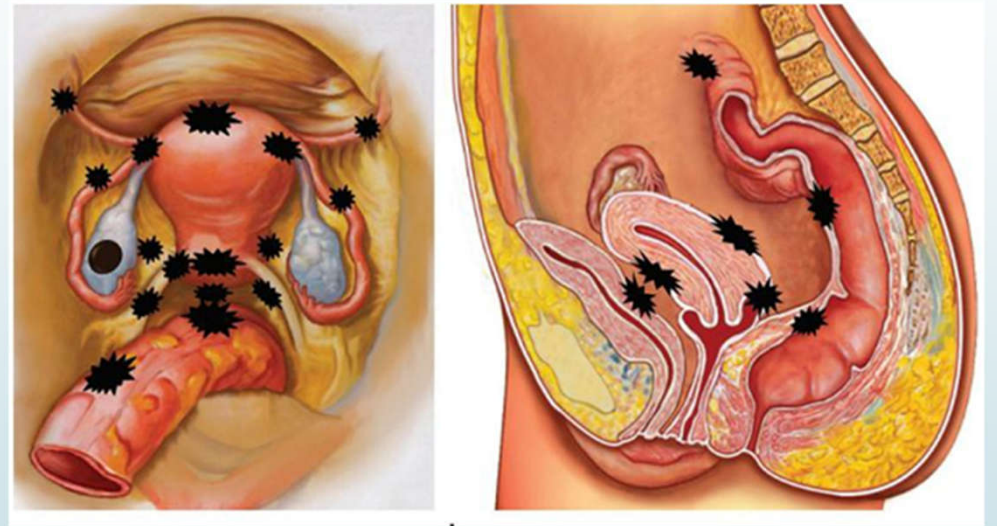
Enter the general comments here.





## Bàn luận

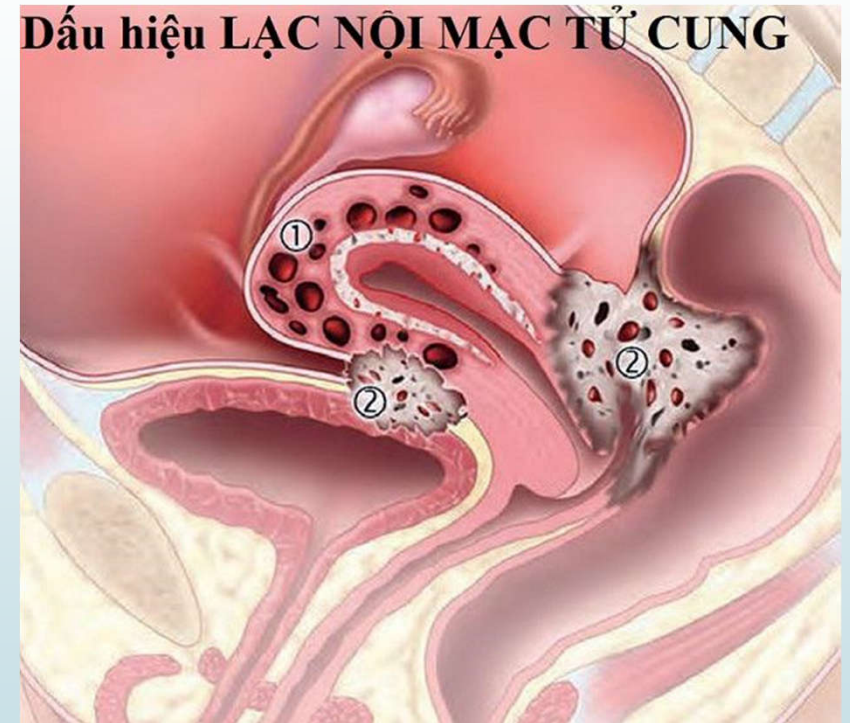
- ▶ Lạc nội mạc tử cung (LNMTC): là bệnh lý xảy ra khi mô nội mạc tử cung phát triển ở những vị trí bất thường ngoài lòng tử cung như ở cơ tử cung, vòi trứng, buồng trứng, phúc mạc chậu, bàng quang, trực tràng, niệu quản,...





## Bàn luận

- Các dạng chính của LNMTC:
  - Lạc nội mạc ở cơ tử cung: lạc tuyến trong cơ tử cung (Adenomyosis).
  - Nang lạc nội mạc ở buồng trứng.
  - Sang thương ở bề mặt phúc mạc.
  - Lạc nội mạc tử cung xâm nhiễm sâu: sang thương LNMTC xâm nhập sâu vào bên dưới lớp phúc mạc hoặc thanh mạc và ảnh hưởng đến các tạng khác gần tử cung như ruột hoặc bàng quang. Chiếm 1 – 5% phụ nữ có LNMTC.





MEDIC

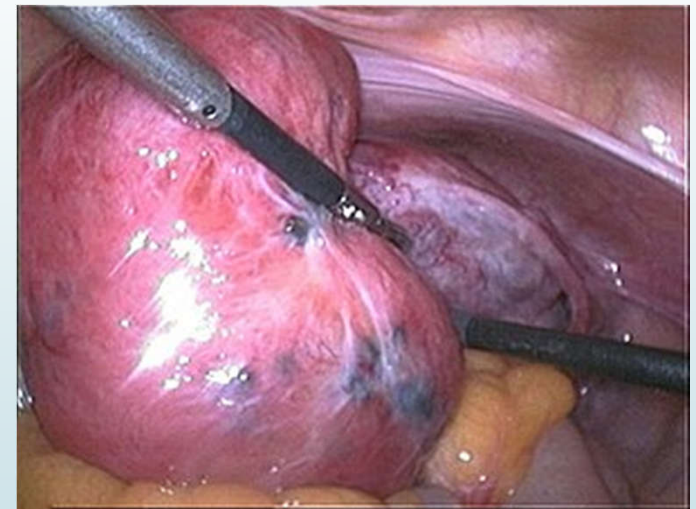
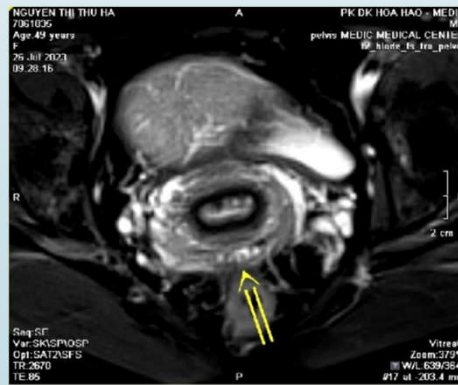
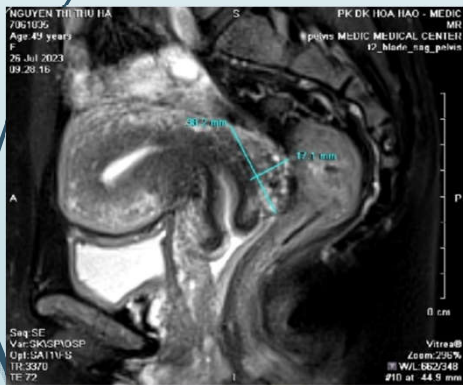## Triệu chứng của LNMTC

- Đau (đau bụng hoặc đau lưng theo chu kỳ kinh, đau khi đi tiêu, đi tiểu hoặc khi QHTD, đau vùng chậu mạn tính...).
- Ra máu kinh nhiều hoặc hành kinh bất thường.
- Có lẫn máu trong phân hoặc nước tiểu, đặc biệt là khi hành kinh.
- Tiêu chảy hoặc táo bón.
- Hiếm muộn.



## Phương tiện chẩn đoán

- Khám vùng chậu: có thể phát hiện được nang buồng trứng, tổn thương sẹo ở mặt sau tử cung và vách trực tràng.
- Chẩn đoán hình ảnh: siêu âm (vùng bụng, ngã âm đạo, ngã trực tràng), CT hoặc MRI vùng chậu có thể phát hiện các thương tổn của LNMTCT.
- Nội soi ổ bụng chẩn đoán: có thể nhận diện các tổn thương trên bề mặt phúc mạc và các cơ quan vùng chậu.





## Điều trị

- ▶ LNMTC không có biện pháp điều trị khỏi hoàn toàn. Mục tiêu điều trị là giải quyết các triệu chứng và các vấn đề sức khỏe gây ra bởi LNMTC: đau, hiểm muộn, khối u...
  - ▶ Thuốc giảm đau
  - ▶ Liệu pháp hormone: thuốc viên ngừa thai, miếng dán nội tiết, vòng nội tiết, thuốc nội tiết Progestin.....
  - ▶ Phẫu thuật



## Hướng xử trí của bn

- Tư vấn : thuốc ngừa thai, Dienogest → bn từ chối.  
Dụng cụ tử cung chứa Levonorgestrel (vòng Mirena): bn sẽ suy nghĩ và quyết định sau.





## Kết luận

- ▶ LNMTC là bệnh lý lành tính, mạn tính, diễn tiến từ từ nhưng gây ảnh hưởng nhiều đến chất lượng cuộc sống của phụ nữ.
- ▶ Tùy theo vị trí của LNMTC mà biểu hiện bệnh sẽ khác nhau tùy theo từng bn.
- ▶ Tùy theo thời điểm thăm khám và kết hợp các CLS có thể chẩn đoán được bệnh hay bị bỏ sót.
- ▶ Việc điều trị sẽ cá nhân hóa tùy theo mức độ ảnh hưởng sức khỏe và nhu cầu từng người.



## Tài liệu tham khảo

- ▶ <https://tudu.com.vn/vn/y-hoc-thuong-thuc/benh-ly-phu-khoa/benh-ly-lac-noi-mac-tu-cung/>
- ▶ <https://hosrem.org.vn/detailNews/thuvien/bo-y-te-huong-dan-chan-doan-va-dieu-tri-lac-noi-mac-tu-cung-nam-2019-5351>
- ▶ <https://radiologyassistant.nl/abdomen/unordered/endometriosis-mri-detection>