



CASE REPORT

***NHÂN MỘT TRƯỜNG HỢP
UNG THƯ TINH HOÀN***

**BS PHẠM HUỲNH BẢO TRÂN
BS HUỲNH TRÁC LUÂN
BS LÝ VĂN PHÁI**

I. HÀNH CHÍNH

- ❖ Họ tên: Bùi Tấn N.
- ❖ Năm sinh: 1982
- ❖ Địa chỉ: Hóc Môn, TPHCM
- ❖ Nghề nghiệp: lao động tự do
- ❖ Ngày đến khám: 02/10/2023

II. LÝ DO ĐẾN KHÁM

Đau hố chậu trái

III. BỆNH SỬ

- ❖ 1 tuần nay: BN đau âm ỉ liên tục vùng hố chậu trái, không lan, không sốt, kèm đi tiêu lỏng nhất 2-3 lần/ngày, phân sệt không thành khuôn, cảm giác tiêu không hết phân.
 - ❖ Cùng thời gian đó, bệnh nhân phát hiện hạch cổ sau bên trái.
- > BN đến khám tại Medic.

IV. TIỀN CĂN

- ❖ Chưa ghi nhận tiền căn bệnh lý nội, ngoại khoa

V. KHÁM LÂM SÀNG

- ❖ BN tỉnh, tiếp xúc tốt, tổng trạng trung bình
- ❖ Da niêm hồng
- ❖ Hạch tam giác cổ sau trái
- ❖ Sinh hiệu:
 - Mạch: 92 lần/phút
 - Huyết áp: 140/102 mmHg
 - Nhiệt độ: 36.8°C
- ❖ Tim đều rõ
- ❖ Phổi trong
- ❖ Bụng mềm, không đề kháng, gan lách thận không sờ chạm
- ❖ Không dấu thần kinh khu trú

VI. ĐẶT VẤN ĐỀ

1. Đau hố chậu trái
2. Hạch tam giác cổ sau trái

VII. CẬN LÂM SÀNG



CÔNG TY TNHH Y TẾ HÒA HẢO
PHÒNG KHÁM ĐA KHOA
KHOA XÉT NGHIỆM (MEDIC - LAB)
Hotline: (836) 3834 9593 - 1900 6497
254 Hòa Hảo - P.4 - Q.10 - TP.HCM
Tel: (820) 907 024 (tối thiểu) - Fax: (820) 907 1224
Email: admin@medic-lab.com
www.medic-lab.com www.medic-lab.com.vn

PID: 7542586 S.T.T.: 39
Ngày giờ đăng ký: 04:20:15 02/10/2023
Ngày giờ lấy mẫu: 04:23:00 02/10/2023
Ngày giờ nhận mẫu: 04:25:00 02/10/2023

PHIẾU KẾT QUẢ XÉT NGHIỆM
(BM.TTXN.XN.02.1 - Ngày áp dụng: 01/03/2016 - Phiên bản: 1.2)

Họ tên: **H. HỌC MÓN, TP.HCM**
Ngày tháng năm sinh: 1982
Số CCCD/Hộ chiếu:
Địa chỉ:
Đơn vị: Medic
Nơi lấy mẫu: Tầng trệt
Loại mẫu: Máu/N.Tiểu

BS yêu cầu: BS. CKI. LÝ VĂN PHÁI
Tình trạng mẫu: Đạt

TÊN XÉT NGHIỆM	KẾT QUẢ	KHOẢNG THAM CHIẾU	MÃ QT
I. HUYẾT HỌC / ĐỒNG MÁU - HEMATOLOGY / COAGULATION			
NFS(C.B.C)(CÔNG THỨC MÁU)¹			
WBC	6.13	(4.0 - 10.5)10 ⁹ /L	QTHH019
% Neu	65.7	(40 - 74 %)	
% Lym	9.5	(19 - 48 %)	
% Mono	10.6	(3 - 9 %)	
% Eos	13.5	(0 - 7 %)	
% Baso	0.7	(0 - 1.5 %)	
# Neu	4.03	(1.7 - 7.0) 10 ⁹ /L	
# Lym	0.58 L	(1.0 - 4.0) 10 ⁹ /L	
# Mono	0.65	(0.1 - 1.0) 10 ⁹ /L	
# Eos	0.83 H	(0 - 0.5) 10 ⁹ /L	
# Baso	0.04	(0 - 0.2) 10 ⁹ /L	
RBC	5.51	(3.80 - 5.60)10 ¹² /L	QTHH020
Hb	13.8	(12.0 - 18.0) g/dL	QTHH025
Hct	42.6	(35 - 52 %)	
MCV	77.3 L	(80 - 97 fL)	
MCH	25.0 L	(26 - 32 pg)	
MCHC	32.4	(31 - 36 g/dL)	
RDW	15.5	(11.0 - 15.7%)	
PLT	293	(150 - 400)10 ⁹ /L	QTHH021
MPV	9.1	(6.30 - 12.0 fL)	

II. VI SINH/NƯỚC TIỂU/PHÂN/DÀM/DỊCH - MICROBIOLOGY/URINE/STOOL/SPUTUM/FLUID ANALYSIS

URINARY ANALYSIS:
1)Chemistry (Sinh Hóa) :

* Đây là kết quả dạng số trả tự động từ hệ thống Medic. Bản giấy, khoa Xét nghiệm đã ký trả bệnh nhân
Mã QR phía trên chứa bệnh án của quý khách. Medic không chịu trách nhiệm nếu quý khách cung cấp cho người khác.

Lấy mẫu tại nhà: 0707 032 052
- 70 Phút cho xét nghiệm thường qui (Sinh hóa, huyết học...)
- 100 Phút cho các xét nghiệm thường qui + miễn dịch

THỜI GIAN TRẢ KẾT QUẢ TRONG VÒNG:
1. Xét nghiệm đã được công nhận ISO 15189:2012
2. Xét nghiệm đã tham gia ngoại kiểm
3. (*) KQ đã kiểm tra lần 2 / (**) KQ báo động
4. KQ chỉ có giá trị trên mẫu xét nghiệm hiện tại

Số trang: 1/4
H: High - L: Low



CÔNG TY TNHH Y TẾ HÒA HẢO
PHÒNG KHÁM ĐA KHOA
KHOA XÉT NGHIỆM (MEDIC - LAB)
Hotline: (820) 3834 9593 - 1900 6497
254 Hòa Hảo - P.4 - Q.10 - TP.HCM
Tel: (820) 907 024 (tối thiểu) - Fax: (820) 907 1224
Email: admin@medic-lab.com
www.medic-lab.com www.medic-lab.com.vn

PID: 7542586 S.T.T.: 39
Ngày giờ đăng ký: 04:20:15 02/10/2023
Ngày giờ lấy mẫu: 04:23:00 02/10/2023
Ngày giờ nhận mẫu: 04:25:00 02/10/2023

PHIẾU KẾT QUẢ XÉT NGHIỆM
(BM.TTXN.XN.02.1 - Ngày áp dụng: 01/03/2016 - Phiên bản: 1.2)

Họ tên: **H. HỌC MÓN, TP.HCM**
Ngày tháng năm sinh: 1982
Số CCCD/Hộ chiếu:
Địa chỉ:
Đơn vị: Medic
Nơi lấy mẫu: Tầng trệt
Loại mẫu: Máu/N.Tiểu

BS yêu cầu: BS. CKI. LÝ VĂN PHÁI
Tình trạng mẫu: Đạt

TÊN XÉT NGHIỆM	KẾT QUẢ	KHOẢNG THAM CHIẾU	MÃ QT
Glucose	NEG	(mmol/L)	
Bilirubin	NEG	(µmol/L)	
Ketone	NEG	(mmol/L)	
Spe-Gravity	1.013	(1.005-1.030)	
Blood	NEG	(Negative)	
pH	6.0	(4.6-8.0)	
Protein	NEG	(g/L)	
Urobilinogen	NEG	(µmol/L)	
Nitrite	NEG	(Negative)	
Leucocytes	NEG	(Negative)	
Color	Yellow		
Clarity	Clear		
2)Urine Sediment (Cận Lắng):			
Red Blood Cells	8	(0 - 15)	
Leucocytes	5	(0 - 15)	
Calcium oxalate monohydrate	0	(0 - 6)	
Calcium oxalate dihydrate	0	(0 - 6)	
Amor.Phosphate	0	(0 - 6)	
Uric acid	0	(0 - 6)	
Casts	0	(0 - 6)	
Epithelial Cells	3	(0 - 10)	
Bacteria	3	(0 - 130)	

III. SINH HOÁ - BIOCHEMISTRY

HbA1c (HPLC)¹: * QTSH012
HbA1c (IFCC) 36.17 (20 - 47.5 mmol/mol)
HbA1c (NGSP) 5.46 (4.0 - 6.50 %A1C)

* Đây là kết quả dạng số trả tự động từ hệ thống Medic. Bản giấy, khoa Xét nghiệm đã ký trả bệnh nhân
Mã QR phía trên chứa bệnh án của quý khách. Medic không chịu trách nhiệm nếu quý khách cung cấp cho người khác.

Lấy mẫu tại nhà: 0707 032 052
- 70 Phút cho xét nghiệm thường qui (Sinh hóa, huyết học...)
- 100 Phút cho các xét nghiệm thường qui + miễn dịch

THỜI GIAN TRẢ KẾT QUẢ TRONG VÒNG:
1. Xét nghiệm đã được công nhận ISO 15189:2012
2. Xét nghiệm đã tham gia ngoại kiểm
3. (*) KQ đã kiểm tra lần 2 / (**) KQ báo động
4. KQ chỉ có giá trị trên mẫu xét nghiệm hiện tại

Số trang: 2/4
H: High - L: Low



CÔNG TY TNHH Y TẾ HÒA HẢO
PHÒNG KHÁM ĐA KHOA
KHOA XÉT NGHIỆM (MEDIC - LAB)
Hotline: (028) 3834 9593 - 1900 6497
254 Hòa Hảo - P.4 - Q.10 - TP.HCM
Tel: (028) 3927 0244 (ext:1154) - Fax: (028) 3927 1224
Email: admin@medic-lab.com
www.medic-lab.com/www.medic-lab.com.vn

PID: 7542586 S.T.T.: 39
Ngày giờ đăng ký: 04:20:15 02/10/2023
Ngày giờ lấy mẫu: 04:23:00 02/10/2023
Ngày giờ nhận mẫu: 04:25:00 02/10/2023

PHIẾU KẾT QUẢ XÉT NGHIỆM
(BM.TTXN.XN.02.1 - Ngày áp dụng: 01/03/2016 - Phiên bản: 1.2)

Họ tên:
Ngày tháng năm sinh: 1982
Số CCCD/Hộ chiếu:
Địa chỉ: H. HỌC MÔN, TP.HCM
Đơn vị: Medic
Nơi lấy mẫu: Tầng trệt
Loại mẫu: Máu/N.Tiểu

Phái: Nam
Quốc tịch:
ĐT:

BS yêu cầu: BS. CKI. LÝ VĂN PHẢI
Tình trạng mẫu: Đạt

TÊN XÉT NGHIỆM	KẾT QUẢ	KHOẢNG THAM CHIẾU	MÃ QT
Glucose (mmol/L) (FPG)¹	4.54	(4.10 - 5.90 mmol/L)	QTSH001
Glucose (mg/dL)	81.72	(73.8 - 106 mg/dL)	
IONOGRAMME²:	*		QTSH067
Na	136.6	(130 - 145 mmol/L)	
K	4.47	(3.40 - 5.1 mmol/L)	
Ca	2.86 H	(2.1 - 2.80 mmol/L)	
Cl	101.4	(96 - 108 mmol/L)	
GGT¹	19.33	(M < 55 U/L; F < 36 U/L)	QTSH004
SGOT (AST)¹	31.89	(< 35 U/L)	QTSH005
SGPT (ALT)¹	10.46	(< 30 U/L)	QTSH013
Uric Acid/Serum¹	10.70 H	(M: 3.4 - 7.0; F: 2.4 - 5.7 mg/dL)	QTSH014
hs CRP	57.35 H	(≤ 3 mg/L)	QTSH028
Urea/ Serum¹	35.97	(15 - 49 mg/dL)	QTSH002
Độ Lọc Cầu Thận (CKD-EPI)	*		
Creatinin/Serum ²	1.02	(M: 0.6 - 1.3; F: 0.5 - 1.1 mg/dL)	QTSH027
eGFR (CKD-EPI)	95	(≥ 90 mL/min/1.73 m ²)	
LDL Cholesterol ²	5.28 H	(<2.59; Ngưỡng: 2.59-4.13 mmol/L)	QTSH093
	.	(Cao: 4.14 - 4.91; Rất cao ≥ 4.92)	
Triglycerides¹	1.13	(<1.70; Ngưỡng: 1.70-2.25 mmol/L)	QTSH015
	.	(Cao: 2.26 - 5.64; Rất cao ≥ 5.65)	
IV. MIỄN DỊCH - IMMUNOLOGY			
Ferritin¹	414.0 H	(M:21.81 - 400 ng/mL)	QTMD010
TSH u.sensitive (3rd G)¹	3.88	(0.32 - 5 µIU/ml)	QTMD009
Free T4 ²	1.24	(0.71 - 1.85 ng/dl)	QTMD036
HBsAg (Định tính, qualitative)¹	NEG S/CO 0.270	(Index < 1; S/Co < 1)	QTMD017
Anti HBs (Định lượng, quantitative) ²	58.89 H	(≥ 10 mIU/mL)	QTMD123

* Đây là kết quả dạng số trả tự động từ hệ thống Medic. Bản giấy, khoa Xét nghiệm đã ký trả bệnh nhân
Mã QR phía trên chứa bệnh án của quý khách. Medic không chịu trách nhiệm nếu quý khách cung cấp cho người khác.
Lấy máu tại nhà: 0707 032 052
THỜI GIAN TRẢ KẾT QUẢ TRONG VÒNG:
- 70 phút cho xét nghiệm thường qui (Sinh hóa, huyết học...)
- 100 phút cho các xét nghiệm thường qui + miễn dịch

- Xét nghiệm đã được công nhận ISO 15189:2012
- Xét nghiệm đã tham gia ngoại kiểm
- (*) KQ đã kiểm tra lần 2 / (***) KQ báo động
- KQ chỉ có giá trị trên mẫu xét nghiệm hiện tại

H: High - L: Low



CÔNG TY TNHH Y TẾ HÒA HẢO
PHÒNG KHÁM ĐA KHOA
KHOA XÉT NGHIỆM (MEDIC - LAB)
Hotline: (028) 3834 9593 - 1900 6497
254 Hòa Hảo - P.4 - Q.10 - TP.HCM
Tel: (028) 3927 0244 (ext:1154) - Fax: (028) 3927 1224
Email: admin@medic-lab.com
www.medic-lab.com/www.medic-lab.com.vn

PID: 7542586 S.T.T.: 39
Ngày giờ đăng ký: 04:20:15 02/10/2023
Ngày giờ lấy mẫu: 04:23:00 02/10/2023
Ngày giờ nhận mẫu: 04:25:00 02/10/2023

PHIẾU KẾT QUẢ XÉT NGHIỆM
(BM.TTXN.XN.02.1 - Ngày áp dụng: 01/03/2016 - Phiên bản: 1.2)

Họ tên:
Ngày tháng năm sinh: 1982
Số CCCD/Hộ chiếu:
Địa chỉ: H. HỌC MÔN, TP.HCM
Đơn vị: Medic
Nơi lấy mẫu: Tầng trệt
Loại mẫu: Máu/N.Tiểu

Phái: Nam
Quốc tịch:
ĐT:

BS yêu cầu: BS. CKI. LÝ VĂN PHẢI
Tình trạng mẫu: Đạt

TÊN XÉT NGHIỆM	KẾT QUẢ	KHOẢNG THAM CHIẾU	MÃ QT
Anti HCV (Định tính, qualitative)¹	NEG S/CO 0.150	(S/Co < 1; Index < 1)	QTMD018
C.E.A¹	2.11	(≤ 5 ng/ml)	QTMD007
β2 Microglobulin (Siemens)	4203 H	(< 2164 µg/L)	QTMD030

Thời gian duyệt: 05:25:31 02/10/2023
Người duyệt: DS. Nguyễn Thanh Tông

In lần 1: 05:25:37 02/10/2023
Trưởng khoa xét nghiệm

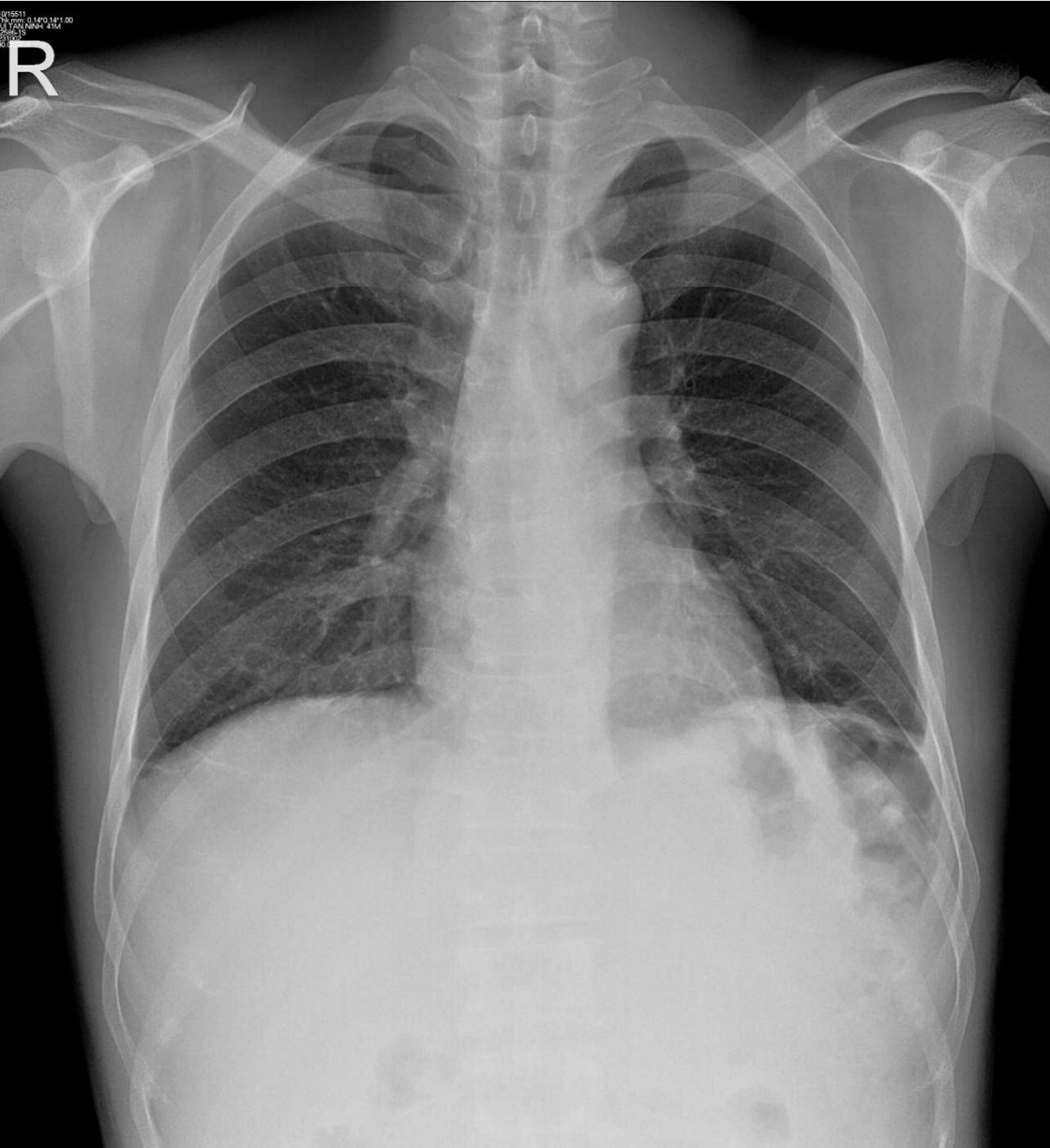
Trần
ThS. Bs. Nguyễn Bảo Toàn

* Đây là kết quả dạng số trả tự động từ hệ thống Medic. Bản giấy, khoa Xét nghiệm đã ký trả bệnh nhân
Mã QR phía trên chứa bệnh án của quý khách. Medic không chịu trách nhiệm nếu quý khách cung cấp cho người khác.

Lấy máu tại nhà: 0707 032 052
THỜI GIAN TRẢ KẾT QUẢ TRONG VÒNG:
- 70 phút cho xét nghiệm thường qui (Sinh hóa, huyết học...)
- 100 phút cho các xét nghiệm thường qui + miễn dịch

- Xét nghiệm đã được công nhận ISO 15189:2012
- Xét nghiệm đã tham gia ngoại kiểm
- (*) KQ đã kiểm tra lần 2 / (***) KQ báo động
- KQ chỉ có giá trị trên mẫu xét nghiệm hiện tại

H: High - L: Low



CÔNG TY TNHH Y TẾ HÒA HẢO - PHÒNG KHÁM ĐA KHOA
(Tên cũ: TRUNG TÂM CHẨN ĐOÁN Y KHOA - MEDIC)
254 Hòa Hảo, P.4, Q.10, TP. Hồ Chí Minh
ĐT: 028.39270284 - 028.39272136, Mail: hoahao254@medic.com.vn

Đăng ký khám trực tuyến :
<http://medichh.nthsoft.vn>
Hoặc app: Medic Hoa Hao



Qr code kết quả chứa bệnh án của quý khách. Medic không chịu trách nhiệm nếu quý khách cung cấp cho người khác.



7542586

KẾT QUẢ X QUANG

QRCode kết qu

Họ và tên : **Tuổi : 41** **Phái : Nam** **Số KTC : 1**
Địa chỉ : **H. Hóc Môn, TP.HCM - ĐT :**
BS chỉ định : **Bs. CKI. Lý Văn Phái**

ID: 7542586
Số TT : 5
Ngày ĐK : 02/10/2023
Giờ ĐK : 04:40 AM KQ : 04:56 AM

Lý do khám : **ĐAU HỔ CHẬU TRÁI -RỐI LẠOẠN ĐI CẦU- HẠCH CỔ TRAI**
XQ Lồng Ngực Thẳng [In Giấy]

Thành ngực	: Không có ảnh bất thường
Màng phổi	: Không có ảnh bất thường
Trung thất	: Không có ảnh bất thường
Tim	: Không có ảnh bất thường
Động mạch chủ	: Không có ảnh bất thường
Huyết phế quản	: Không có ảnh bất thường
Phổi	: Không có ảnh bất thường
Cơ hoành	: Không có ảnh bất thường

Cảm nghĩ : **Không phát hiện bệnh lý tim phổi**
Đề nghị :

Ngày 02 tháng 10 năm 2023
Bác sĩ X Quang



CÔNG TY TNHH Y TẾ HÒA HẢO - PHÒNG KHÁM ĐA KHOA
(Tên cũ: TRUNG TÂM CHẨN ĐOÁN Y KHOA - MEDIC)
254 Hòa Hảo, P.4, Q.10, TP. Hồ Chí Minh
ĐT: 028.39270284 - 028.39272136, Mail: hoahao254@medic.com.vn

Đăng ký khám trực tuyến :
<http://medichh.nthsoft.vn>
Hoặc app: Medic Hoa Hao



Qr code kết quả chứa bệnh án của quý khách. Medic không chịu trách nhiệm nếu quý khách cung cấp cho người khác.



7542586

Khoa : SIÊU ÂM TỔNG QUÁT - Phòng 23
Máy: ALOKA - ProSound α10

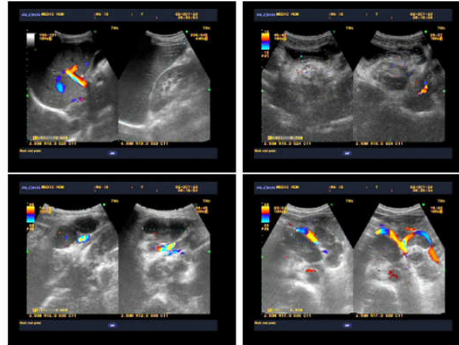
QRCode kết quả

KẾT QUẢ SIÊU ÂM MÀU

ID : 7542586 Ngày ĐK: 02/10/2023 04:36
Họ và tên : 41 tuổi Nam
Địa chỉ : H. Hóc Môn, TP.HCM -
Lâm sàng : ĐAU HỖ CHÁU TRÁI -RỐI LẠOÑ ĐI CẦU- HẠCH CỔ TRÁI
BS chỉ định : BS. CKI. LÝ VĂN PHẢI BV chỉ định : MEDIC

VÙNG KHẢO SÁT : SIÊU ÂM BỤNG TỔNG QUÁT MÀU

- GAN: P = 165 MM to, bờ đều, cấu trúc đồng dạng, không sang thương khu trú.
- MẬT: túi mật không sỏi, vách mỏng. Đường mật trong gan không giãn. Ống mật chủ không sỏi, không giãn. TUY: Cấu trúc, kích thước bình thường. LÁCH: không to, đồng dạng.
- THẬN P,T: không sỏi, ứ nước ĐỘ 1.
- BÀNG QUANG: không sỏi, không bướng, VÁCH DÂY 5 MM.
- TIẾT LIỆT TUYẾN: Không to.
- Động mạch chủ bụng không phình.
- ÍT DỊCH VÙNG CHÁU, ÍT DỊCH MÀNG PHỔI (T).
- NHIỀU HẠCH Ở BỤNG, QUANH ĐỘNG MẠCH THÂN TANG, ĐOC ĐỘNG MẠCH CHỦ BỤNG, MẠC TREO, SAU PHỨC MẠC & VÙNG CHÁU (Dmax = 59 MM).
- HẠCH BỆN (P) D = 16 MM, NHIỀU HẠCH BỆN (T) D = 21 MM.



KẾT LUẬN : LYMPHOMA XÂM NHIỄM HẠCH Ở BỤNG, 2 BỆN. GAN TO. 2 THẬN Ứ NƯỚC ĐỘ 1 DO HẠCH CHÈN ÉP NIỆU QUẢN. ÍT DỊCH VÙNG CHÁU, ÍT DỊCH MÀNG PHỔI (T).

Đề nghị : MSCT TOÀN THÂN.

Tp. Hồ Chí Minh, ngày 02/10/2023 07:18
(Bác sĩ đã ký)



CÔNG TY TNHH Y TẾ HÒA HẢO - PHÒNG KHÁM ĐA KHOA
(Tên cũ: TRUNG TÂM CHẨN ĐOÁN Y KHOA - MEDIC)
254 Hòa Hảo, P.4, Q.10, TP. Hồ Chí Minh
ĐT: 028.39270284 - 028.39272136, Mail: hoahao254@medic.com.vn

Đăng ký khám trực tuyến :
<http://medichh.nthsoft.vn>
Hoặc app: Medic Hoa Hao



Qr code kết quả chữa bệnh án của quý khách. Medic không chịu trách nhiệm nếu quý khách cung cấp cho người khác.



7542586

Khoa : SIÊU ÂM TỔNG QUÁT - Phòng 23
Máy: ALOKA -ProSound α10

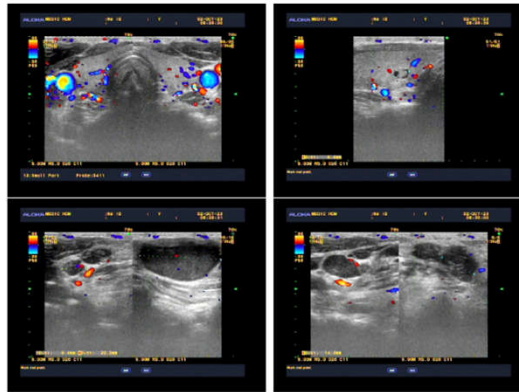
KẾT QUẢ SIÊU ÂM MÀU

QRCode kết quả

ID : 7542586 Ngày ĐK: 02/10/2023 04:36
Họ và tên : 41 tuổi Nam
Địa chỉ : H. Học Môn, TP.HCM -
Lâm sàng : ĐAU HỖ CHẬU TRÁI - RỐI LAON ĐI CẦU- HẠCH CỔ TRÁI
BS chỉ định : BS. CKI. LÝ VĂN PHẢI BV chỉ định : MEDIC

VÙNG KHẢO SÁT : SIÊU ÂM VÙNG CỔ

- TUYẾN GIÁP: kích thước bình thường, nền giáp cấu trúc echo dày, đồng nhất, phân bố mạch máu bình thường. THỦY (P) CÓ CỐ CẤU TRÚC GỒM PHẦN ĐẶC ECHO DÀY & PHẦN DỊCH D = 6,4 MM.
- NHIỀU HẠCH VÙNG THƯỢNG ĐÓN (T) & CỔ SAU (T) ECHO KÉM, TRÒN, OVAL D = 9 -- 32 MM.
- TUYẾN MANG TAI, DƯỚI HÂM, DƯỚI LƯỠI: bình thường.
- PHẦN MỀM CỔ (Da, mô dưới da, cân cơ), THỰC QUẢN CỔ: chưa thấy bất thường.



KẾT LUẬN : NHÂN GIÁP THỦY (P) (ACR-TIRADS 2). HẠCH THƯỢNG ĐÓN & CỔ SAU (T) & NGHĨ LYMPHOMA.

Đề nghị :

Tp. Hồ Chí Minh, ngày 02/10/2023 06:50
(Bác sĩ đã ký)



CÔNG TY TNHH Y TẾ HÒA HẢO - PHÒNG KHÁM ĐA KHOA
(Tên cũ: TRUNG TÂM CHẨN ĐOÁN Y KHOA - MEDIC)
254 Hòa Hảo, P.4, Q.10, TP. Hồ Chí Minh
ĐT: 028.39270284 - 028.39272136, Mail: hoahao254@medic.com.vn

Đăng ký khám trực tuyến :
<http://medichh.nthsoft.vn>
Hoặc app: Medic Hoa Hao



Qr code kết quả chứa bệnh án của quý khách. Medic không chịu trách nhiệm nếu quý khách cung cấp cho người khác.



7542586

Khoa: NỘI SOI TIÊU HÓA

Máy: Olympus CF Q240I

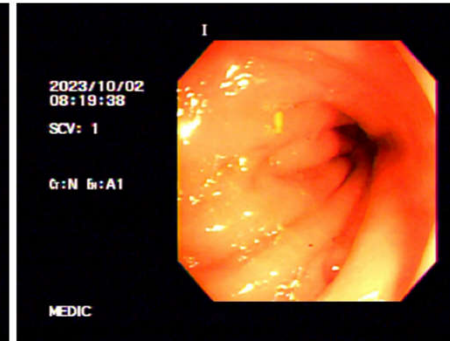
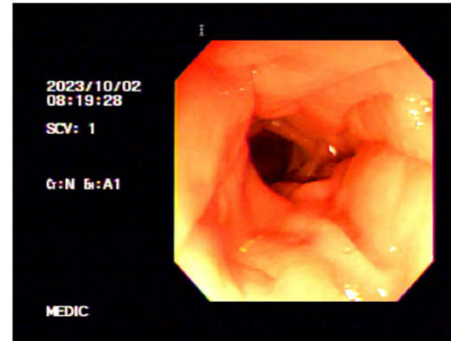
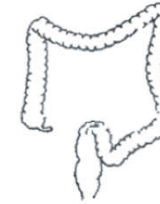KẾT QUẢ NỘI SOI

QRCode kết quả

ID : 7542586 Ngày ĐK: 02/10/2023
Họ và tên : 41 tuổi Nam
Địa chỉ : H. Hóc Môn, TP.HCM --
Lâm sàng : ĐAU HỖ CHẬU TRÁI - RỐI LOẠN ĐI CẦU- HẠCH CỔ TRÁI
Bác sĩ chỉ định : BS. CKI. LÝ VĂN PHÁI BV chỉ định : MEDIC

VÙNG KHẢO SÁT : NS TRỰC TRÀNG

- Bệnh nhân nằm nghiêng trái.
- Soi cao 35 cm cách bờ hậu môn.
- ĐẠI TRÀNG SIGMA (SOI ĐƯỢC): BÌNH THƯỜNG
- Niêm mạc trực tràng : ĐOẠN CÁCH BỜ HẬU MÔN 10--15cm NIÊM MẠC PHÙ NẾ BỀ MẶT TRƠN LÁNG LÂM HEP 1/2 LÔNG (PHOTO)
- Hậu môn : bình thường (PHOTO)



KẾT LUẬN: PHÙ NẾ NIÊM MẠC TRỰC TRÀNG

Tp. Hồ Chí Minh, ngày 02/10/2023
(Bác sĩ đã ký)



CÔNG TY TNHH Y TẾ HÒA HẢO - PHÒNG KHÁM ĐA KHOA
(Tên cũ: TRUNG TÂM CHẨN ĐOÁN Y KHOA - MEDIC)
254 Hòa Hảo, P.4, Q.10, TP. Hồ Chí Minh
ĐT: 028.39270284 - 028.39272136, Mail: hoahao254@medic.com.vn

Đăng ký khám trực tuyến :
<http://medichh.nthsoft.vn>
Hoặc app: Medic Hoa Hao



Qr code kết quả chứa bệnh án của quý khách. Medic không chịu trách nhiệm nếu quý khách cung cấp cho người khác.

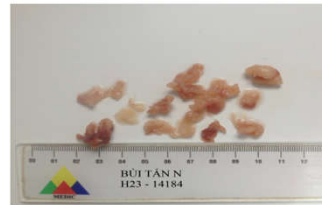QRCode kết quả



PHIẾU CHẨN ĐOÁN GIẢI PHẪU BỆNH

MS : **H2023014184**

Bệnh nhân (Patient) : **7542586** 1982 Nam
Địa chỉ (Address) : H. Hóc Môn, Tp.hcm -
Bác sĩ (Physician) : Bs Lê Thông Lưu Bệnh viện (Hospital) : CTTNHHYT HÒA HẢO / KTBN
Lâm sàng : Hạch thượng đòn trái kt # 2x2 cm, mắt rờn nghi Lymphoma/ Hạch toàn thân
Ngày nhận mẫu : 02/10/2023 Ngày trả KQ: 11/10/2023
GPB ĐẠI THỂ : 1,2/ Vài mô 0.7-1.2 cm



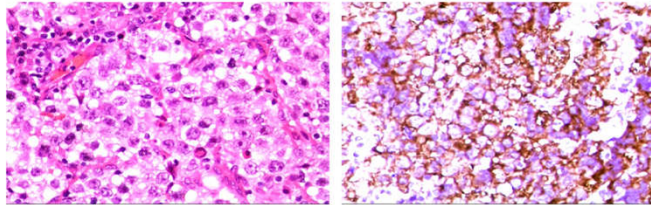
GPB Vi Thể :

Mẫu thử là mô hạch trong đó gồm các tế bào lớn, đa diện, nhân tròn, bào tương có hạt xếp thành đám, ngăn cách bởi vách mô liên kết. Trên vách mô liên kết thâm nhập nhiều lymphô bào. Có nhiều phân bào (hình 1)

NGHI LYMPHÔM TẾ BÀO TỎ

ĐỀ NGHI NHUỘM HMMD: CD3, CD20, KI67, CK, CD30

Kết quả nhuộm hóa mô miễn dịch ngày 10/10/2023: CD3 và CD20 (+) trên các tế bào phản ứng; CK (-); CD30 (-); KI67 (+) 60%; CD45 (+); CD79a (-); CD56 (-); CD138 (-); CD117 (+) (Hình 2).



KẾT LUẬN : PHỤ HỢP U TẾ BÀO MẮM DI CẢN HẠCH CÓ THỂ LÀ GERMINOMA.
ĐỀ NGHI KIỂM TRA TINH HOÀN, U THUỘC ĐƯỜNG GIỮA (TRUNG THẤT).

Tp. Hồ Chí Minh, ngày 11/10/2023

GS BS. Hứa Thị Ngọc Hà

Để điều trị đạt hiệu quả tốt, BS điều trị căn kết hợp kết quả này với đặc điểm lâm sàng và với các xét nghiệm khác. Nếu có thắc mắc về kết quả này, xin BS điều trị liên lạc với chúng tôi trong vòng 15 ngày kể từ ngày ký, qua điện thoại : 0903901158 (WhatsApp, Zalo, Viber)



CÔNG TY TNHH Y TẾ HÒA HẢO - PHÒNG KHÁM ĐA KHOA
(Tên cũ: TRUNG TÂM CHẨN ĐOÁN Y KHOA - MEDIC)
254 Hòa Hảo, P.4, Q.10, TP. Hồ Chí Minh
ĐT: 028.39270284 - 028.39272136, Mail: hoahao254@medic.com.vn

Đăng ký khám trực tuyến :
<http://medichh.nthsoft.vn>
Hoặc app: Medic Hoa Hao



Qr code kết quả chứa bệnh án của quý khách. Medic không chịu trách nhiệm nếu quý khách cung cấp cho người khác.

QRCode kết quả



7542586

MEDIC CT SCAN REPORT

STT : 231012201 Ngày ĐK : 12/10/2023 14:55
Bệnh nhân : Tuổi : 41 Nam
Địa chỉ : H. Hóc Môn, TP.HCM - ĐT :
Bác sĩ chỉ định : BS. NGUYEN AN
Bệnh viện : MEDIC Khoa : PK
LÝ DO KHÁM : u tế bào mầm di căn hạch
Máy : MSCT 640 _ 2
Vùng : CT TOÀN THÂN **Tìm chất tương phản**
Kết quả : Kỹ Thuật: Chụp MSCT KHÔNG và CÓ thuốc cản quang, với các lát hình 1mm, từ đỉnh đầu cho đến xương mu, tái tạo multiplanar.
Chiều cao: 166 cm. Cân nặng: 62 kg
VÙNG
1) Não: Chưa thấy bất thường.
2) Tai mũi họng: Các xoang sáng, vách ngăn mũi không lệch.
3) Cổ: Có nhiều hạch phì đại dọc cơ ức đòn chũm trái. Tuyến giáp không lớn, có nhân nhỏ thùy phải, d<10mm
4) Ngực (phổi, trung thất, tuyến vú): Có nốt đặc hình tam giác ở đỉnh phổi phải, d=5mm. Có dải xẹp đáy phổi 2 bên. Ít dịch đáy phổi trái. Có hạch phì đại ở trung thất trên- cạnh trái khí quản. Không mass nhu mô tuyến vú hai bên. Không có hạch nách bất thường hai bên.
5) Tim và động mạch chủ: Không thấy đóng vôi thành động mạch vành. Động mạch chủ không phình.
6) Bụng (gan- mật- tụy- lách- ống tiêu hóa): Chưa thấy bất thường.
7) Niệu (2 Thân - Niệu quản - Bàng quang): có nang 10mm ở thận phải. Tiền liệt tuyến: không to.
* Có rất nhiều hạch tạo khối khắp bụng- chậu, có hạch hoại tử. Ít dịch ổ bụng
* Có nhiều hạch phì đại bên trái
* Tĩnh hoàn phải lớn, d=46x58mm, vỏ bao không đều, đậm độ không đồng nhất, bắt thuốc cản quang mạnh không đồng nhất
8) Xương: Gai xương rải rác cột sống cổ- ngực- thắt lưng. Hiện chưa thấy di căn xương
*** KẾT LUẬN:
- U TINH HOÀN PHẢI, DI CĂN HẠCH DỌC CƠ ỨC ĐÒN CHŨM TRÁI, HẠCH TRUNG THẤT TRÊN TRÁI, HẠCH Ổ BỤNG VÀ BÊN TRÁI
- ÍT DỊCH ĐÁY PHỔI TRÁI VÀ Ổ BỤNG
- HIỆN CHƯA THẤY BẤT THƯỜNG NỘI SỌ
- NỐT ĐẶC NHỎ Ở ĐỈNH PHỔI PHẢI- ÍT NGHĨ DI CĂN

TP. Hồ Chí Minh, ngày 12/10/2023 17:18
(Bác sĩ đã ký)



CÔNG TY TNHH Y TẾ HÒA HẢO - PHÒNG KHÁM ĐA KHOA
(Tên cũ: TRUNG TÂM CHẨN ĐOÁN Y KHOA - MEDIC)
254 Hòa Hảo, P.4, Q.10, TP. Hồ Chí Minh
ĐT: 028.39270284 - 028.39272136, Mail: hoahao254@medic.com.vn

Đăng ký khám trực tuyến :
<http://medichh.nthsoft.vn>
Hoặc app: Medic Hoa Hao



Qr code kết quả chứa bệnh án của quý khách. Medic không chịu trách nhiệm nếu quý khách cung cấp cho người khác.



7542586

Khoa : SIÊU ÂM TỔNG QUÁT - Phòng 15
Máy: ALOKA -ProSound α6

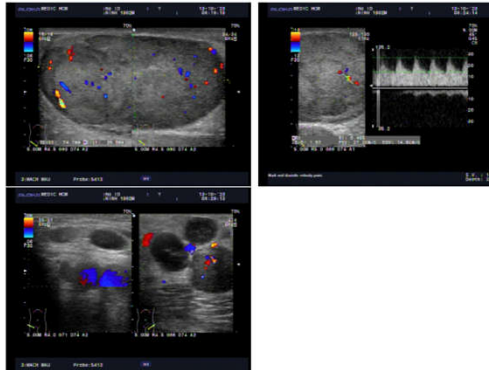
QRCode kết quả

KẾT QUẢ SIÊU ÂM MÀU

ID : 7542586 Ngày ĐK: 13/10/2023 08:31
Họ và tên : 41 tuổi Nam
Địa chỉ : H. Hóc Môn, TP.HCM
Lâm sàng :
BS chỉ định : BS LUÂN BV chỉ định : MEDIC

VÙNG KHẢO SÁT : SIÊU ÂM BÌU

- MÀO TINH: cấu trúc, kích thước bình thường.
- TINH HOÀN TRÁI: có kích thước 36x19x23mm. hình dạng bình thường, echo dày, đồng nhất không sang thương khu trú.
- TINH HOÀN PHẢI: To, kt= 75x36x66mm, phản âm dày kém không đồng nhất, tăng sinh mạch máu, phổ động mạch kháng lực thấp, Vmax= 27,2cm/s , RI= 0.465, tràn dịch tinh mạc lượng ít
- Không dẫn tinh mạch thừng tinh.
- Đa bìu phải dày.
- VÙNG BỆN HAI BÊN: nhiều hạch bẹn và chậu hai bên, các hạch cùng tính chất echo kém, không rốn hạch



KẾT LUẬN : THEO DÕI U TINH HOÀN PHẢI (SEMINOMA) - DI CẢN HẠCH BỆN, CHẬU HAI BÊN

Đề nghị :

Tp. Hồ Chí Minh, ngày 13/10/2023 09:06

(Bác sĩ đã ký)

Phan



VIII. CHẨN ĐOÁN XÁC ĐỊNH

UNG THƯ TẾ BÀO MÀM TINH HOÀN DI CĂN HẠCH
TOÀN THÂN

IX. BÀN LUẬN

- ❖ Ung thư tinh hoàn là ung thư ít gặp ở nam giới, chiếm khoảng 1% tổng số ung thư ở nam, thường gặp ở tuổi từ 15-45.
- ❖ Phần lớn là ung thư tế bào mầm (germ cell), chiếm 90%
 - Seminomas: phát triển và di căn chậm
 - Seminoma cổ điển: dạng ung thư thường gặp ở nam giới độ tuổi từ 25-45
 - Spermatocytic Seminoma: phát triển chậm, ít di căn, gặp ở nam giới độ tuổi 65
 - Non-seminoma: phát triển nhanh

IX. BÀN LUẬN

❖ Triệu chứng thường gặp:

- Xuất hiện khối hoặc sưng không đau ở tinh hoàn
- Cảm giác đau, nặng nề ở bìu
- Đau âm ỉ vùng hạ vị hoặc bẹn
- Vú to, đau
- Đau lưng
- Seminomas có thể không có triệu chứng

❖ Điều trị:

- Phẫu thuật
- Xạ trị
- Hoá trị

X. KẾT LUẬN

- ❖ Triệu chứng ung thư tinh hoàn không điển hình.
- ❖ Các triệu chứng bất thường vùng sinh dục là yếu tố tế nhị thường bị bỏ qua, cần chú ý khai thác khi hỏi bệnh và thăm khám.

THANK YOU