



# CASE REPORT: RÒ NIỆU QUẢN – ĐẠI TRÀNG

*Bs. LÂM CẨM TÚ*

*Bs. PHAN THANH VIỆT BÌNH*

# TRƯỜNG HỢP LÂM SÀNG



- BN: HUỲNH THỊ D , 68 tuổi
- Đ/C: Quận 1, TP HCM. ĐT: 0968...979
- Lý do khám bệnh: Đau bụng
- Bệnh sử: Bệnh nhân đau bụng vùng hông (P) đau càng ngày càng tăng đến khám một bệnh viện được chẩn đoán là Bướu bàng quang và được chỉ định mổ, nhưng người nhà không đồng ý. Đến Medic kiểm tra lại.



CÔNG TY TNHH Y TẾ HÒA HẢO - PHÒNG KHÁM ĐA KHOA  
Địa chỉ : 254 Hòa Hảo, Phường 4, Quận 10, TP. HCM  
Điện thoại : 028.39270284 ; Fax : 028.39272543  
Email : hoahao254@medic.com.vn ; Website : www.medic.com.vn



## MEDIC CT SCAN REPORT

STT : 181112109  
Bệnh nhân : [REDACTED] Tuổi : 69 Nữ  
Địa chỉ : [REDACTED] ĐT : [REDACTED]  
Bác sĩ chỉ định : BS. THIÊN Ngày ĐK : 12/11/2018 09:17  
Bệnh viện : MEDIC Khoa : PK  
LÂM SÀNG : - Sỏi niệu  
Máy : MSCT AQUILION ONE 640 LOW DOSE  
Vùng : Vùng Bụng Không, sau đó tiêm cản quang  
Kết quả : \*\* KỸ THUẬT:

Vùng bụng - chậu được khảo sát với các lát hình liên tục 1mm với máy MSCT Aquilion, không và có tiêm thuốc cản quang.

### \*\* KẾT QUẢ:

Gan không to, bờ đều, nhu mô gan đồng nhất. Không thấy focal bất thường trong nhu mô gan. Đường mật trong và ngoài gan không dẫn. Túi mật không to, thành mỏng, không thấy sỏi cản quang.

Lách và tụy hình dạng kích thước bình thường.

Thận trái hình dạng kích thước bình thường, không sỏi cản quang, không ứ nước.

Thận phải teo. Niệu quản phải dẫn nhẹ. Dày phù nề thành niệu quản phải. Có sỏi cản quang lớn trong niệu quản phải, dạng sang hồ, kích thước 28x35mm.

Dày phù nề thành manh tràng và đại tràng phải. Nghi ngờ có hình ảnh dò niệu quản phải với đại tràng phải.

Bàng quang hình dạng kích thước bình thường, vách mỏng.

Không thấy hạch trong vùng khảo sát.

Không thấy dịch tự do trong vùng khảo sát.

### \*\*\* KẾT LUẬN:

THẬN PHẢI TEO.

VIÊM NIỆU QUẢN PHẢI - CÓ SỎI CẢN QUANG LỚN 28X35MM.

NGHI NGỜ CÓ DÒ NIỆU QUẢN - ĐẠI TRẰNG PHẢI.

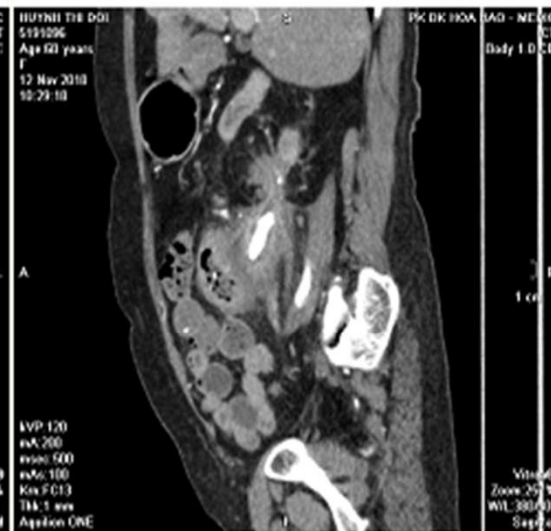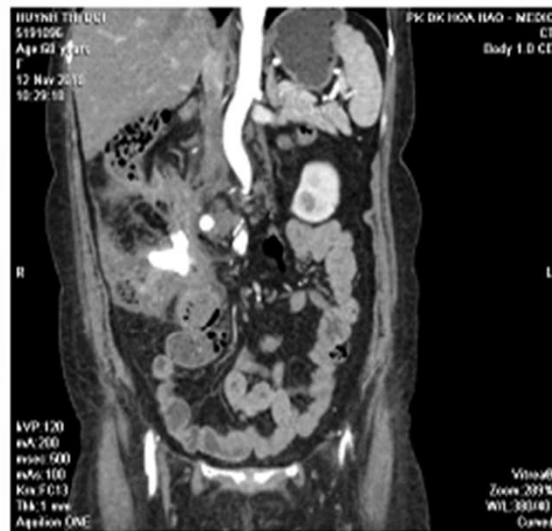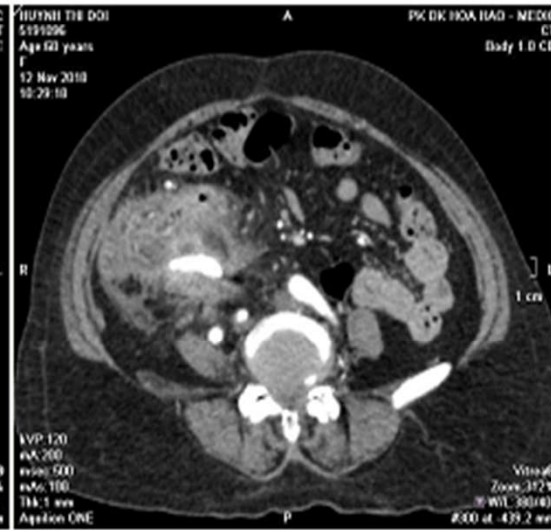
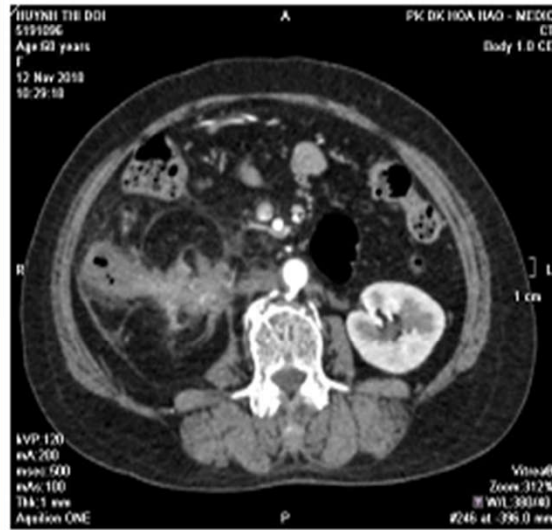
Tp. Hồ Chí Minh, ngày 12/11/2018 11:41



# PK DK HOA HAO - MEDIC

Patient ID: 5191098  
Patient Name:  
Date of Birth: 01 Jan 1950  
Gender: F

Referring Physician:  
Exam Type:  
Scan Date: 12 Nov 2018  
Report Date: 7 Mar 2019 02:50 PM



**CÔNG TY TNHH Y TẾ HÒA HẢO - PHÒNG KHÁM ĐA KHOA**

(Tên cũ: TRUNG TÂM CHẨN ĐOÁN Y KHOA - MEDIC)

254 Hòa Hảo, P4, Q10, Tp. Hồ Chí Minh

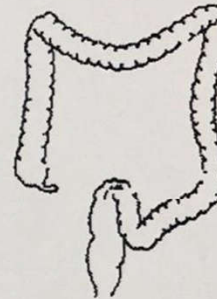ĐT: 84.028.39270284 (ext.1130 / 1141 ghi danh) - Fax : 84.028.39272543

Website : www.medic.com.vn

Email :hoahao254@medic.com.vn

**KẾT QUẢ NỘI SOI**

Ngày : 13/11/2018 IDTP : 5191096 ID : 201811130006  
Bệnh nhân : [REDACTED] Năm sinh : 1951 Giới tính: Nữ  
Địa chỉ : [REDACTED]  
LÂM SÀNG : T/D DÒ NIÊU QUẢN- ĐẠI TRÀNG (P)  
Bác sĩ chỉ định : TRUNG BV CB : MEDIC  
BS thực hiện : [REDACTED]  
Vùng nội soi : ĐẠI TRÀNG GÂY MÊ

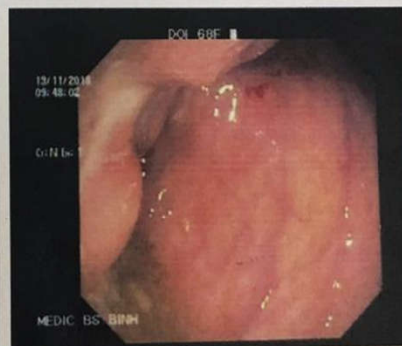
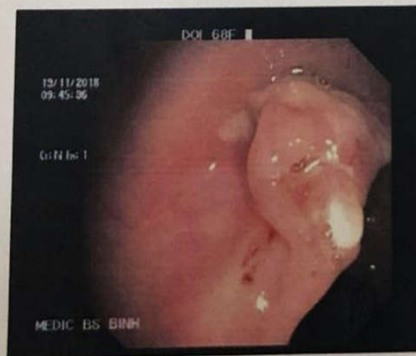
**KẾT QUẢ :**

Soi tới manh tràng (PHOTO 1)

1. Miệng hồi tràng : PHÙ NẸ NHIỀU BỀ MẶT NIÊM MẠC VIÊM ĐỎ ( PHOTO 1) SINH THIẾT
2. Manh tràng : bình thường
3. Đại tràng lên ( GẦN GÓC GAN ) : CÓ CHỖ PHÙ NẸ VÀ CÓ LỖ NHỎ ( PHOTO 2)
4. Đại tràng góc gan : bình thường
5. Đại tràng ngang : bình thường
6. Đại tràng góc lách: bình thường
7. Đại tràng xuống : bình thường
8. Đại tràng sigma : bình thường
9. Trực tràng : bình thường
10. Hậu môn : bình thường

**KẾT LUẬN:** PHÙ NẸ MIỆNG HỒI TRÀNG  
T/D DÒ ĐẠI TRÀNG LÊN



**ề nghị:** NHỚ LẤY KQ GPBL THEO HẸN.



## PHIẾU CHẨN ĐOÁN GIẢI PHẪU BỆNH

MS: H2018017740

Bệnh nhân :  
Năm sinh : 1951  
Địa chỉ : Tp HCM  
Bác sĩ Chỉ định : BS Bình  
Lâm sàng : Phù nề miệng hồi tràng

-ID: 5191096  
Nam  Nữ

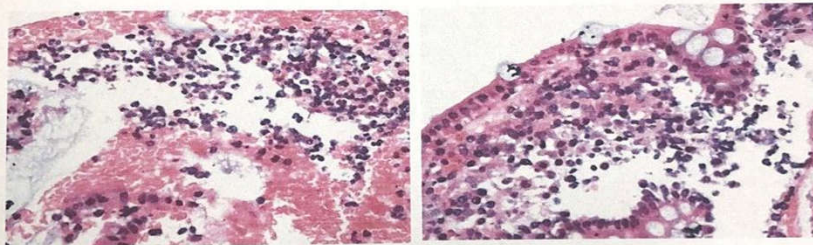
Bệnh viện : Cty TNHHYT Hòa Hảo, DSA

GPB ĐẠI THỂ : 2 mô 0,1 cm

GPB VI THỂ :

Mẫu thử là niêm mạc miệng hồi tràng với tuyến bình thường hay tăng sản lành tính kèm thâm nhập tế bào viêm mạn tính trong mô đệm.

**KẾT LUẬN: VIÊM MIỆNG HỒI TRÀNG MẠN TÍNH KHÔNG ĐẶC HIỆU.**



TP Hồ Chí Minh, ngày 07 / 03 / 2019





- Bệnh nhân nhập viện bệnh viện Bình Dân, được hội chẩn không mổ → điều trị nội khoa.
- Sau 3 tháng điều trị nội khoa, bệnh nhân ổn hết đau bụng, sinh hoạt bình thường.
- Bệnh nhân được kiểm tra lại bằng MSCT bụng và nội soi đại tràng.



CÔNG TY TNHH Y TẾ HÒA HẢO - PHÒNG KHÁM ĐA KHOA  
Địa chỉ : 254 Hòa Hảo, Phường 4, Quận 10, TP. HCM  
Điện thoại : 028.39270284 ; Fax : 028.39272543  
Email : hoahao254@medic.com.vn ; Website : www.medic.com.vn



### MEDIC CT SCAN REPORT

STT : 190307164  
Bệnh nhân : [redacted] Tuổi : 68 Nữ  
Địa chỉ : [redacted] ĐT : [redacted]  
Bác sĩ chỉ định : BS PHAN THANH VIỆT BÌNH Ngày ĐK : 07/03/2019 12:04  
Bệnh viện : MEDIC Khoa : PK  
LÂM SÀNG : - Dò đại tràng - niệu quản.  
Máy : MSCT AQUILION ONE 640 LOW DOSE  
Vùng : Vùng Bụng Không, sau đó tiêm cản quang  
Kết quả : \*\* KỸ THUẬT:

Vùng bụng - chậu được khảo sát với các lát hình liên tục 2mm với máy MSCT Aquilion, không và có tiêm thuốc cản quang.


#### \*\* KẾT QUẢ:

Gan không to, bờ đều, nhu mô gan đồng nhất. Không thấy focal bất thường trong nhu mô gan.  
Gan nhiễm mỡ.  
Đường mật trong và ngoài gan không giãn. Túi mật không to, vách mỏng, không sỏi cản quang.  
Lách và tụy hình dạng kích thước bình thường.  
Thận trái hình dạng kích thước bình thường, không sỏi cản quang, không ứ nước.  
Thận phải teo nhỏ. Ghi nhận hình ảnh dò thận phải với đại tràng phải và dò niệu quản phải với vùng hồi - manh tràng.  
Xóa mờ mô mỡ vùng hông - chậu phải có giảm so với lần chụp trước.  
Bàng quang hình dạng kích thước bình thường, vách mỏng.  
Phân phụ bình thường.  
Không thấy hạch trong vùng khảo sát.  
Không thấy dịch tự do trong vùng khảo sát.

#### \*\*\* KẾT LUẬN:

THẬN PHẢI TEO NHỎ. GHI NHẬN HÌNH ẢNH DÒ THẬN PHẢI VỚI ĐẠI TRÀNG PHẢI VÀ DÒ NIỆU QUẢN PHẢI VỚI VÙNG HỒI - MANH TRÀNG.  
HÌNH ẢNH VIÊM PHỤ NẸ VÙNG HÔNG - CHẬU PHẢI CÓ GIẢM SO VỚI LẦN CHỤP TRƯỚC.

Tp. Hồ Chí Minh, ngày 07/03/2019 15:02

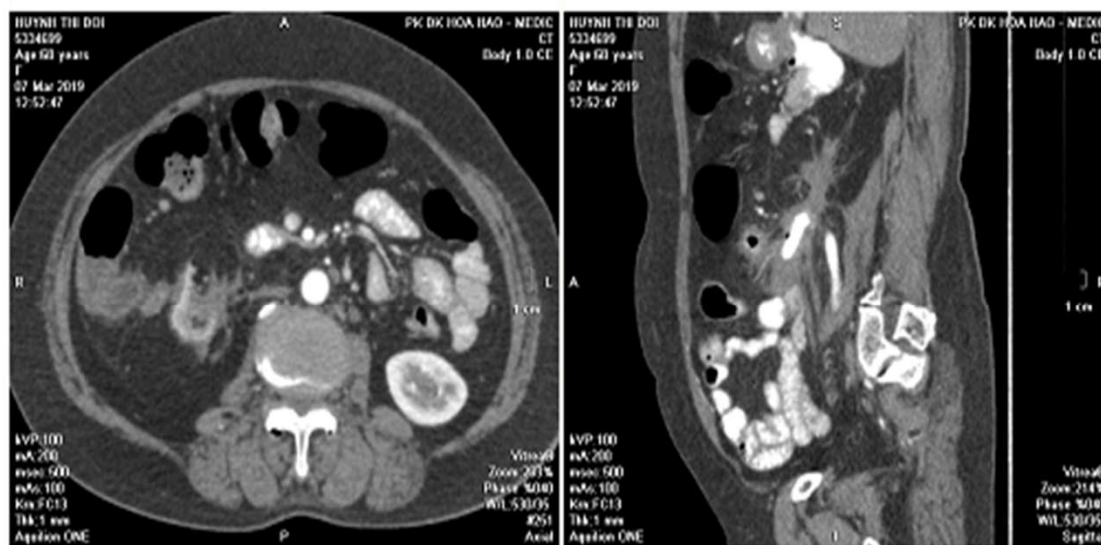
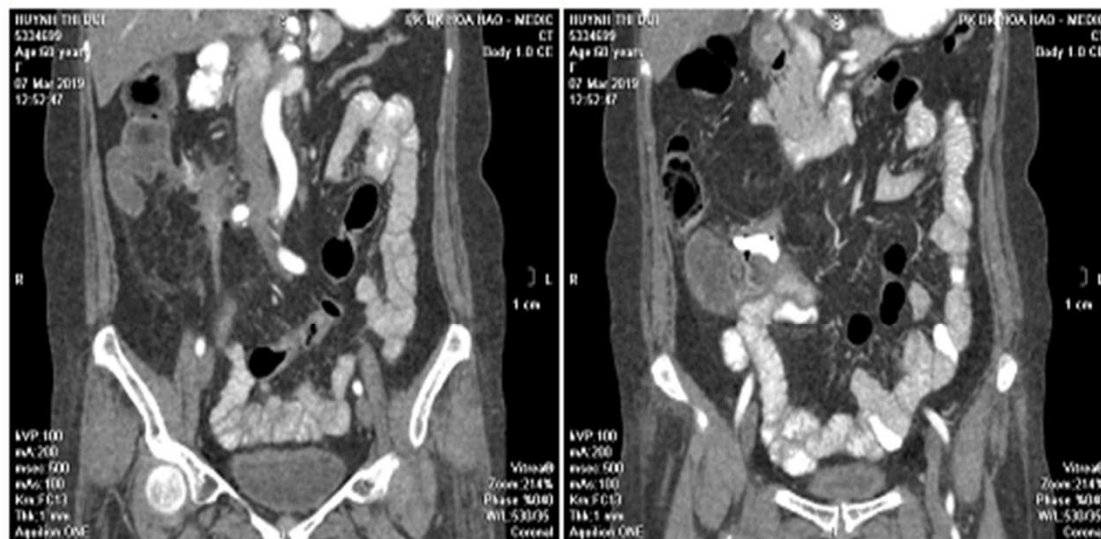




# PK DK HOA HAO - MEDIC

Patient ID: 5334899  
Patient Name:  
Date of Birth: 01 Jan 1951  
Gender: F

Referring Physician:  
Exam Type:  
Scan Date: 07 Mar 2019  
Report Date: 7 Mar 2019 02:48 PM



**CÔNG TY TNHH Y TẾ HÒA HẢO - PHÒNG KHÁM ĐA KHOA**

(Tên cũ: TRUNG TÂM CHẨN ĐOÁN Y KHOA - MEDIC)

254 Hòa Hảo, P4, Q10, Tp. Hồ Chí Minh

ĐT: 84.028.39270284 (etx.1130 / 1141 ghi danh) - Fax : 84.028.39272543

Website : www.medic.com.vn

Email : hoahao254@medic.com.vn

**KẾT QUẢ NỘI SOI**

Ngày : 07/03/2019

IDTP :

ID : 201903070006

Bệnh nhân :

Năm sinh : 1952 Giới tính: Nữ

Địa chỉ :

LÂM SÀNG : KIỂM TRA

Bác sĩ chỉ định : BÌNH

BV CH : MEDIC

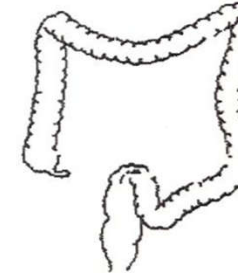
BS thực hiện :

Vùng nội soi : ĐẠI TRÀNG GÂY MÊ

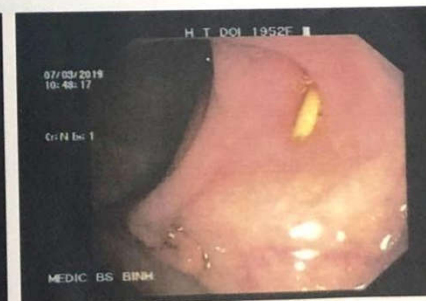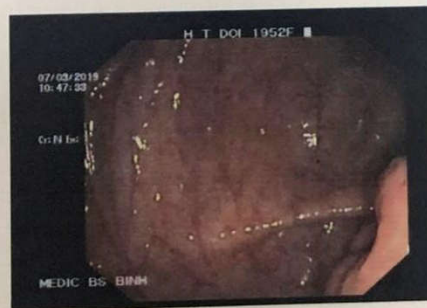**KẾT QUẢ :**

Soi tới manh tràng

1. Miệng hồi tràng : PHÙ NẸ NẸ ( PHOTO 1)
2. Manh tràng : bình thường
3. Đại tràng lên : CÒN CHỖ LỎM NGHI ĐƯỜNG DÒ CỬ ( PHOTO 2)
4. Đại tràng góc gan : bình thường
5. Đại tràng ngang : bình thường
6. Đại tràng góc lách : bình thường
7. Đại tràng xuống : bình thường
8. Đại tràng sigma : bình thường
9. Trực tràng : bình thường
10. Hậu môn : bình thường



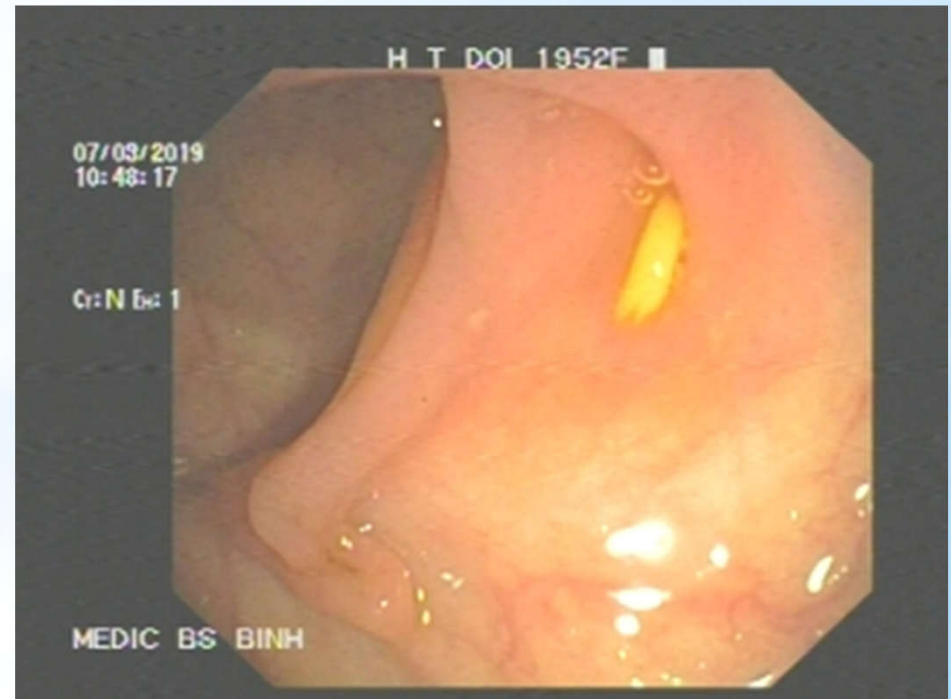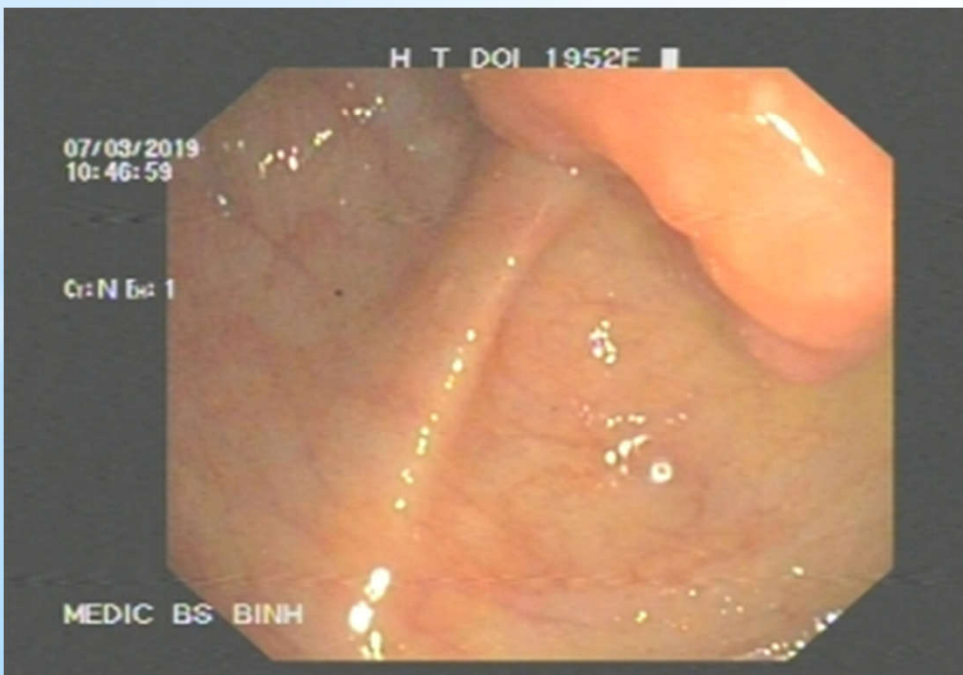
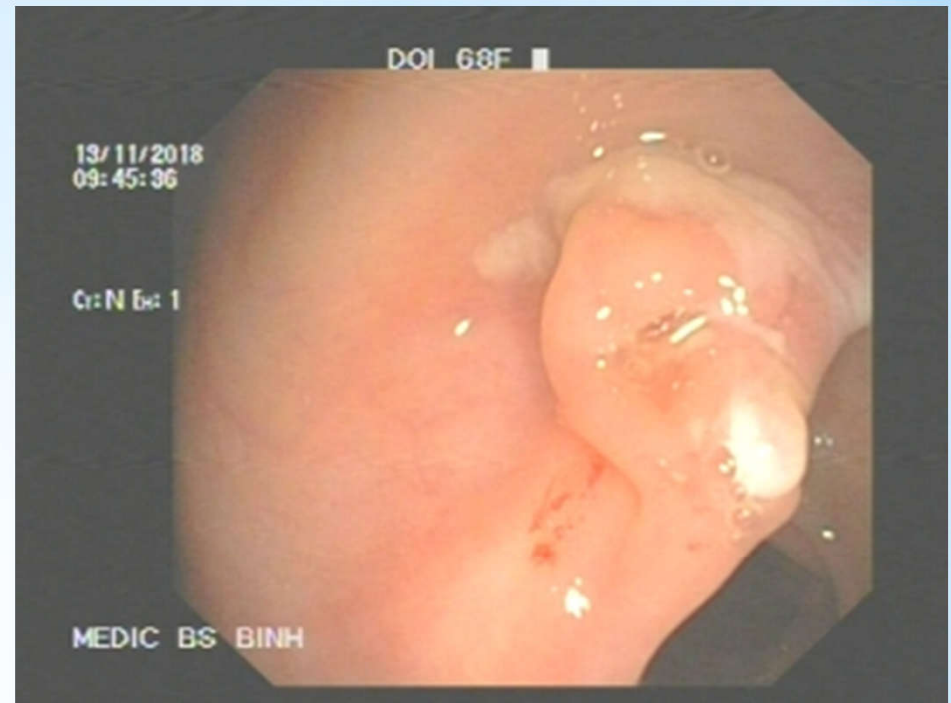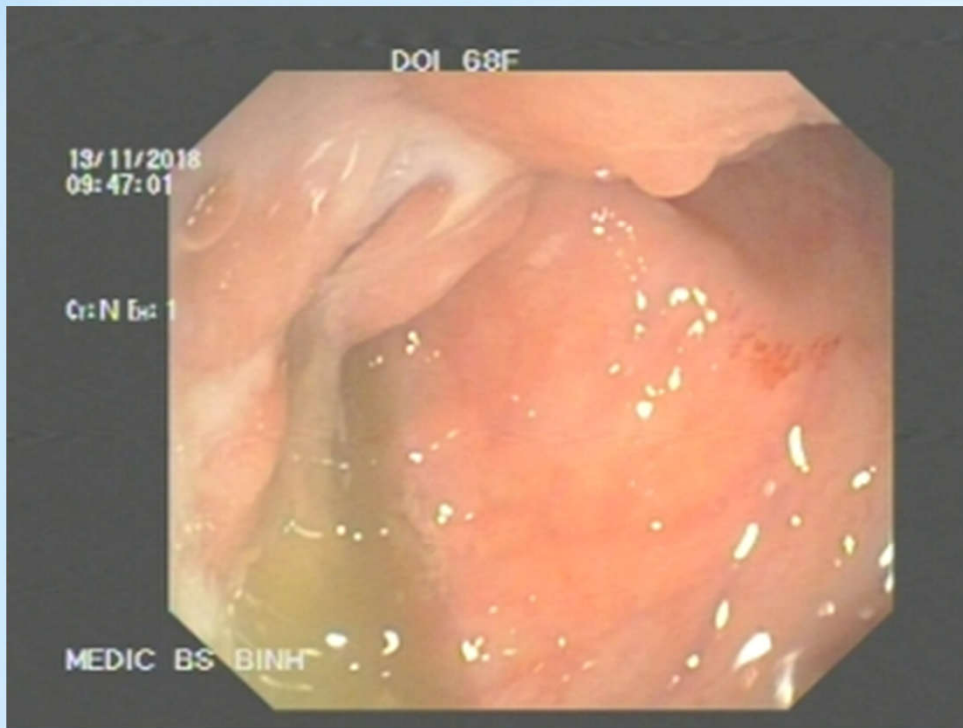
**KẾT LUẬN:** PHÙ NẸ NẸ MIỆNG HỒI TRÀNG  
T/D DÒ ĐẠI TRÀNG LÊN



**Đề nghị :**

Tp HCM, ngày 07/03/2019





# MSCT BỤNG ( 4 năm sau)



CÔNG TY TNHH Y TẾ HÒA HẢO - PHÒNG KHÁM ĐA KHOA  
(Tên cũ: TRUNG TÂM CHẨN ĐOÁN Y KHOA - MEDIC)  
254 Hòa Hảo, P.4, Q.10, TP. Hồ Chí Minh  
ĐT: 028.39270284 - 028.39272136, Mail: hoahao254@medic.com.vn

Đăng ký khám trực tuyến :  
<http://medic.hh.nthsoft.vn>  
Hoặc app: Medic Hoa Hao



Qr code kết quả chứa bệnh án của quý khách. Medic không chịu trách nhiệm nếu quý khách cung cấp cho người khác.

QRCode kết quả



\*7279303\*

## MEDIC CT SCAN REPORT

STT : 230316241 Ngày ĐK : 16/03/2023 15:23  
Bệnh nhân : Tuổi : 71 Nữ  
Địa chỉ :  
Bác sĩ chỉ định :  
Bệnh viện : MEDIC Khoa : PK  
LÝ DO KHÁM :  
Máy : MSCT 640 \_2  
Vùng : CT VÙNG BỤNG Không tiêm tương phản  
Kết quả : \*\* KỸ THUẬT:  
Vùng bụng - chậu được khảo sát với các lát hình liên tục 2mm với máy MSCT Aquilion, không có tiêm thuốc cản quang.

### \*\* KẾT QUẢ:

Gan không to, bờ đều, nhu mô gan đồng nhất. Không thấy focal bất thường trong nhu mô gan.  
Đường mật trong và ngoài gan không giãn. Túi mật không to, vách mỏng, không sỏi cản quang.  
Lách và tụy hình dạng kích thước bình thường.  
Thận trái hình dạng kích thước bình thường, không sỏi cản quang, không ứ nước.  
Thận phải teo có vài sỏi cản quang nhỏ. Dây phù nề thành niệu quản và có sỏi cản quang 18x35mm. Có khả năng niệu quản phải dính hay dò với vùng hồi - manh tràng.  
Bàng quang hình dạng kích thước bình thường, vách mỏng.  
Phân phụ bình thường.  
Không thấy hạch trong vùng khảo sát.  
Không thấy dịch tự do trong vùng khảo sát.

### \*\*\* KẾT LUẬN:

THẬN PHẢI TEO CÓ VÀI SỎI CẢN QUANG NHỎ.  
DÂY PHÙ NỀ THÀNH NIỆU QUẢN VÀ CÓ SỎI CẢN QUANG 18X35MM.  
CÓ KHẢ NĂNG NIỆU QUẢN PHẢI DÍNH HAY DÒ VỚI VÙNG HỒI - MANH TRĂNG.

Tp. Hồ Chí Minh, ngày 16/03/2023 16:44  
(Bác sĩ đã ký)

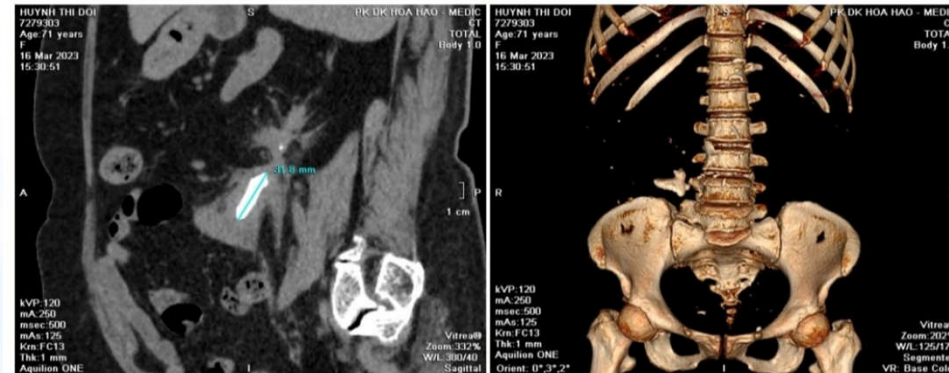
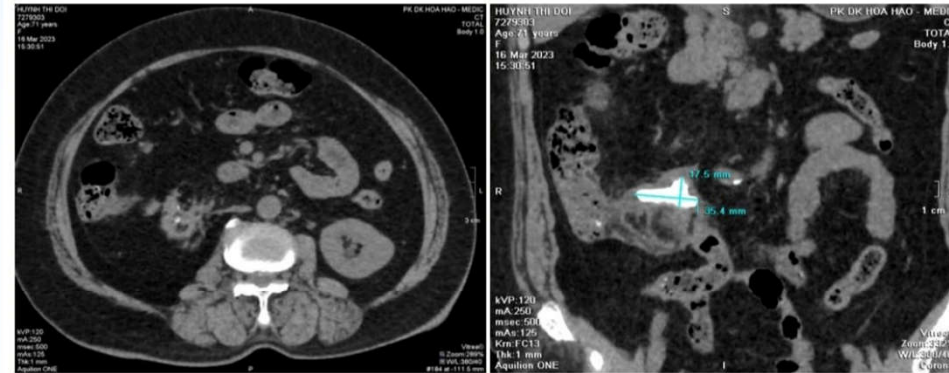1

Patient: HUYNH THI DOI Page: 1 of 1

## PK DK HOA HAO - MEDIC

Patient ID: 7279303  
Patient Name: HUYNH THI DOI  
Date of Birth: 01 Jan 1952  
Gender: F

Referring Physician:  
Exam Type:  
Scan Date: 16 Mar 2023  
Report Date: 16 Mar 2023-04:35PM



Enter the general comments here.

# BÀN LUẬN



- Rò niệu quản – đại tràng là bệnh lý hiếm gặp
- Được chẩn đoán dựa vào MSCCT bụng và nội soi đại tràng
- Điều trị nội khoa mang lại kết quả tốt
- Trường hợp rò này có phải do sỏi niệu quản to gây ra hay không?
- Bước tiếp theo quang ???

World J Gastrointest Pathophysiol. 2010 Aug 15; 1(3): 106–108.

Published online 2010 Aug 15. doi: [10.4291/wjgp.v1.i3.106](https://doi.org/10.4291/wjgp.v1.i3.106)

PMCID: PMC3097949

PMID: [21607148](https://pubmed.ncbi.nlm.nih.gov/21607148/)

## Colo-renal fistula: An unusual cause of hematochezia

[John D Wysocki](#), [Virendra Joshi](#), [John W Eiser](#), and [Naveed Gil](#)

▸ [Author information](#) ▸ [Article notes](#) ▸ [Copyright and License information](#) [Disclaimer](#)

This article has been [cited by](#) other articles in PMC.

### Abstract

[Go to:](#)

A 76 year old woman with bloody stools and symptomatic anemia presented to the Emergency Department approximately 2 wk after computed tomography (CT)-guided cryoablation to a 4.5 cm renal cell carcinoma on her left posterior kidney. The patient was initially prepped for a colonoscopy to view possible causes of lower gastrointestinal bleeding. However, the patient had a CT with PO contrast that revealed a variation of a renoalimentary fistula. The patient was subsequently brought to the operating room, and it was discovered that a colo-renal fistula had formed, with transmural perforation of the posterior descending colon. A left nephrectomy, left colectomy with colostomy and Hartmann's pouch was performed.

**Keywords:** Colo-renal fistula, Renocolic fistula, Hematochezia, Cryoablation, Alimentary fistula

### INTRODUCTION

[Go to:](#)

Lower gastrointestinal bleeding in an elderly patient has a variety of etiologies. The most common causes of bleeding typically include diverticulosis, ischemic colitis, cancer, and angiodysplasia. Invasive procedures, such as percutaneous ablation, have introduced a new mechanism for the discovery of



**XIN CHÂN THÀNH CẢM ƠN**