



CÔNG TY TNHH Y TẾ HÒA HẢO

SERRATED POLYPS OF THE COLON AND RECTUM

MEDIC ENDOSCOPY DEPARTMENT

PHAM CHI TOAN, MD.



CÔNG TY TNHH Y TẾ HÒA HẢO

SERRATED POLYPS

- Epithelial lesions-sawtooth pattern on polyp surface and crypt epithelium
- HP and adenomas
- Serrated polyps: HPs, sessile serrated adenomas/polyps(SSA), traditional serrated adenomas/ polyps(TSA)
- 10 years follow-up, adenomas→K :15-20%, serrated polyps→K : 50-60%



CÔNG TY TNHH Y TẾ HÒA HẢO

HP

- Most common 70-95%, 30% of all kinds
- No malignant potential, distal colon, <5mm
- Flat, slightly elevated



CÔNG TY TNHH Y TẾ HÒA HẢO

SSA

- Malignant potential, difficult detection
- Right colon, female
- 5-20%, 1-9% of all kinds
- >10mm, flat, no clear border, yellow mucous layer



CÔNG TY TNHH Y TẾ HÒA HẢO

TSA

- Least frequent, 1% of all kinds
- Distal colon, >5mm, pedunculated
- Malignant transformation



CÔNG TY TNHH Y TẾ HÒA HẢO

PURPOSES & RESULTS

- MEDIC CENTER, 2019-2023 REVIEW OF SERRATED POLYPS
- 11 CASES/2000 POLYP, MOST OF ALL: TUBULAR VILLOUS ADENOMAS (98%)
- 7 MALES/ 4 FEMALES
- MOSTLY LOCATED ON THE LEFT COLON (1 DES, 3 SIG, 6 REC, 1 ANUS)
- 10 SESSILE, 1 PEDUNCULATED
- NOT TYPICAL
- 7 SSA, 4 TSA



CÔNG TY TNHH Y TẾ HÒA HẢO



CÔNG TY TNHH Y TẾ HÒA HẢO - PHÒNG KHÁM ĐA KHOA
(Tên cũ: TRUNG TÂM CHẨN ĐOÁN Y KHOA - MEDIC)
254 Hòa Hảo, P.4, Q.10, TP. Hồ Chí Minh
ĐT: 028.39270284 - 028.39272136, Mail: hoahao254@medic.com.vn

Tìm và tải app "Medic Hoa Hao"
để đăng kí khám và xem kết quả
khám nhanh hơn

QRCode kết quả

(QR code kết quả chứa bệnh án của quý khách. Medic không chịu trách nhiệm nếu quý khách cung cấp QR code cho người khác.)



7160974

Khoa: NỘI SOI TIÊU HÓA

Máy: Olympus CF Q240I

KẾT QUẢ NỘI SOI

ID : 7160974 Ngày ĐK: 03/12/2022

Họ và tên :

Địa chỉ :

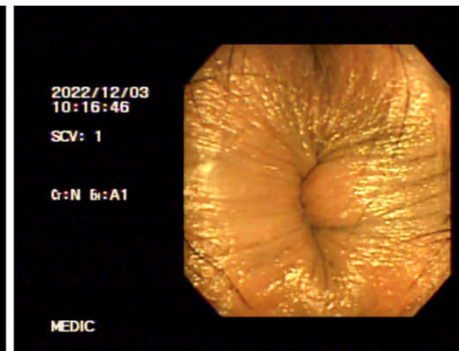
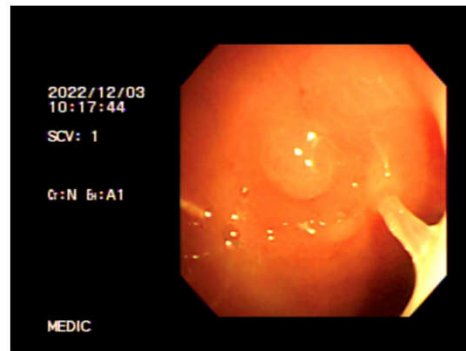
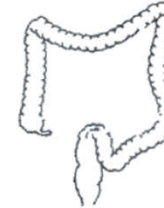Chẩn đoán sơ : ĐAU LUNG, ĐÁY HÔI, LÓI HẬU MÔN
bộ

Bác sĩ chỉ định : BS. CKII. NGUYỄN THÀNH ĐĂNG

BV chỉ định : MEDIC

VÙNG KHẢO SÁT : NS TRỰC TRÀNG

- Bệnh nhân nằm nghiêng trái.
- Soi cao 30 cm cách bờ hậu môn.
- Niêm mạc trực tràng : CÁCH BỜ HẬU MÔN 10cm CÓ 1 POLYP D # 0,2cm KHÔNG CUÔNG (PHOTO 1)+ SINH THIẾT TRỌN
- Hậu môn : CÓ TRĨ NGOẠI KHÔNG THUYỀN TẮC (PHOTO 2)



KẾT LUẬN: POLYP TRỰC TRÀNG
TRĨ NGOẠI



CÔNG TY TNHH Y TẾ HÒA HẢO



Khoa: **NỘI SOI TIÊU HÓA**
Máy: **Olympus CF Q240I**
KẾT QUẢ NỘI SOI

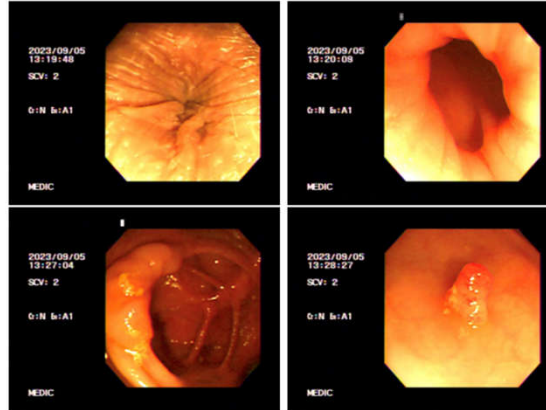
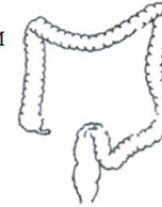QRCode kết quả

ID : **7507305** Ngày ĐK: 05/09/2023
Họ và tên :
Địa chỉ :
Lâm sàng : KIỂM TRA
Bác sĩ chỉ định : DIỄM

BV chỉ định : MEDIC

VÙNG KHẢO SÁT : NS ĐẠI TRÀNG

Soi tới manh tràng, ĐẠI TRÀNG CHUẨN BỊ SẠCH (BOSTON 9 ĐIỂM)
- Miệng hồi tràng : bình thường. ĐƯA MÁY SOI QUA 5cm ĐOẠN CUỐI HỒI TRÀNG: NIÊM MẠC BÌNH THƯỜNG
- Manh tràng : bình thường
- Đại tràng lên ---> Đại tràng xuống : bình thường
- Đại tràng sigma : bình thường
- Trực tràng : CÁCH BỜ HẬU MÔN # 15cm CÓ 1 POLYP D # 7 - 8mm, CUỐNG NGẪN, SINH THIẾT
- Hậu môn : bình thường



KẾT LUẬN : POLYP TRỰC TRÀNG
Đề nghị : NHỚ LẤY KẾT QUẢ GPBL THEO HẸN
CẮT POLYP

Tp. Hồ Chí Minh, ngày 05/09/2023
(Bác sĩ đã ký)



CÔNG TY TNHH Y TẾ HÒA HẢO



4923536

Khoa: **NỘI SOI TIÊU HÓA**
Máy: **Olympus CF Q240I**
KẾT QUẢ NỘI SOI

QRCode kết quả

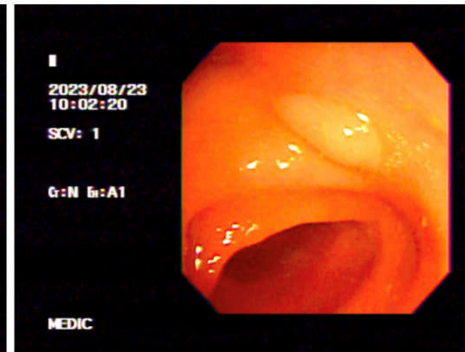
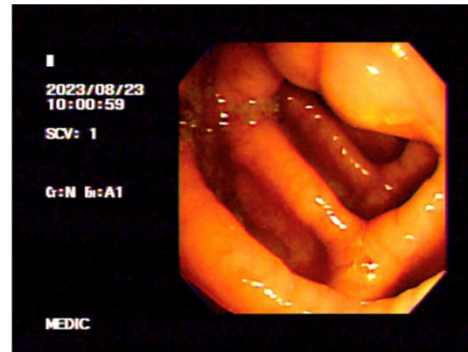
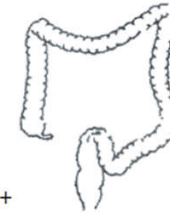ID : **4923536** Ngày ĐK: 23/08/2023
Họ và tên :
Địa chỉ :
Lâm sàng : KIỂM TRA
Bác sĩ chỉ định : ĐOAN

BV chỉ định : MEDIC

VÙNG KHẢO SÁT : NS ĐẠI TRÀNG

Soi tới manh tràng (PHOTO 1)

- Miệng hồi tràng : bình thường
- Manh tràng : bình thường
- Đại tràng lên : bình thường
- Đại tràng góc gan : bình thường
- Đại tràng ngang : bình thường
- Đại tràng góc lách : bình thường
- Đại tràng xuống : CÓ 1 TỔN THƯƠNG NHỎ DẠNG POLYP KHÔNG CUỐNG (PHOTO 2)+ SINH THIẾT
- Đại tràng sigma : bình thường
- Trực tràng : bình thường
- Hậu môn : bình thường.



KẾT LUẬN: T/D POLYP ĐẠI TRÀNG XUỐNG
Đề nghị: NHỚ LẤY KẾT QUẢ GPBL THEO HẸN

Tp. Hồ Chí Minh, ngày 23/08/2023
(Bác sĩ đã ký)



CÔNG TY TNHH Y TẾ HÒA HẢO



4141206

Khoa: NỘI SOI TIÊU HÓA

Máy: Olympus CF Q240I

KẾT QUẢ NỘI SOI

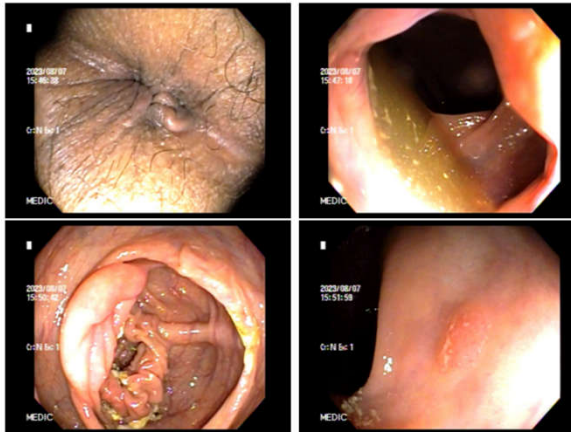
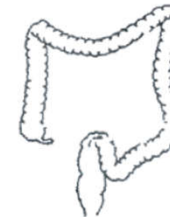QRCode kết quả

ID : **4141206** Ngày ĐK: 07/08/2023
Họ và tên : **66 tuổi Nam**
Địa chỉ :
Lâm sàng : NÔN DỊCH ĐỎ
Bác sĩ chỉ định : BS. TRƯƠNG CÔNG THÀNH BV chỉ định : MEDIC

VÙNG KHẢO SÁT : NS ĐẠI TRÀNG

Soi tới manh tràng, ĐẠI TRÀNG CHUẨN BỊ SẠCH (BOSTON 9 ĐIỂM)

- Miệng hồi tràng : bình thường.
- Manh tràng : bình thường
- Đại tràng lên ----> Đại tràng xuống : bình thường
- Đại tràng sigma : bình thường
- Trục tràng : CÁCH BỜ HẬU MÔN 15cm CÓ 1 POLYP D # 3mm, SINH THIẾT TRỌN
- Hậu môn : CÓ DA THỪA

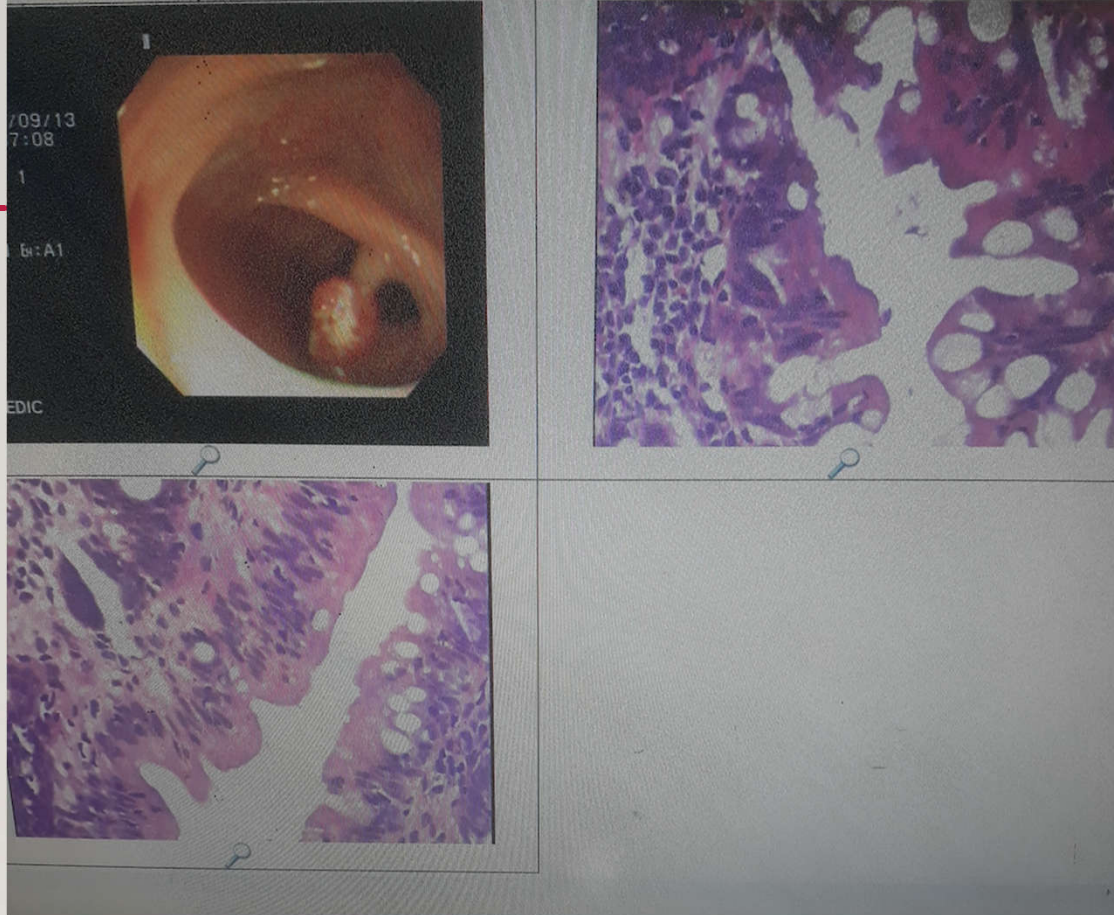


KẾT LUẬN : POLYP TRỤC TRÀNG
DA THỪA HẬU MÔN
Đề nghị : NHỚ LẤY KẾT QUẢ GPBL THEO HẸN

Tn Hồ Chí Minh ngày 07/08/2023

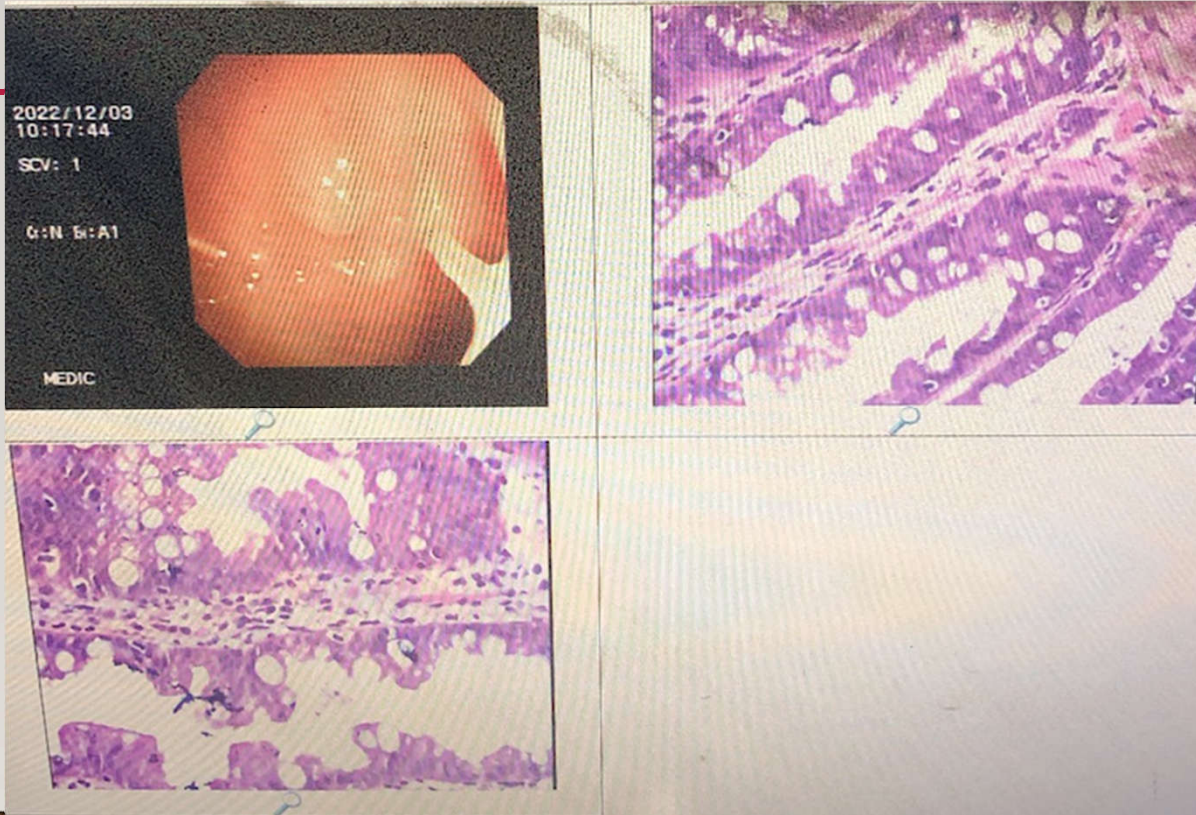


CÔNG TY TNHH Y TẾ HÒA HẢO





CÔNG TY TNHH Y TẾ HÒA HẢO





CÔNG TY TNHH Y TẾ HÒA HẢO

TREATMENT & FOLLOW-UP

- HIGH -RISK POLYPS: SERRATED POLYPS
- NOT TYPICAL
- RADICAL POLYPECTOMY TREATMENT
- EVERY 2 YEAR COLONOSCOPY