



*Ca lâm sàng :*

# ÁP XE THÀNH DẠ DÀY

*BS PHAN THANH VIỆT BÌNH*

**MEDIC-HCM**

# CA 1

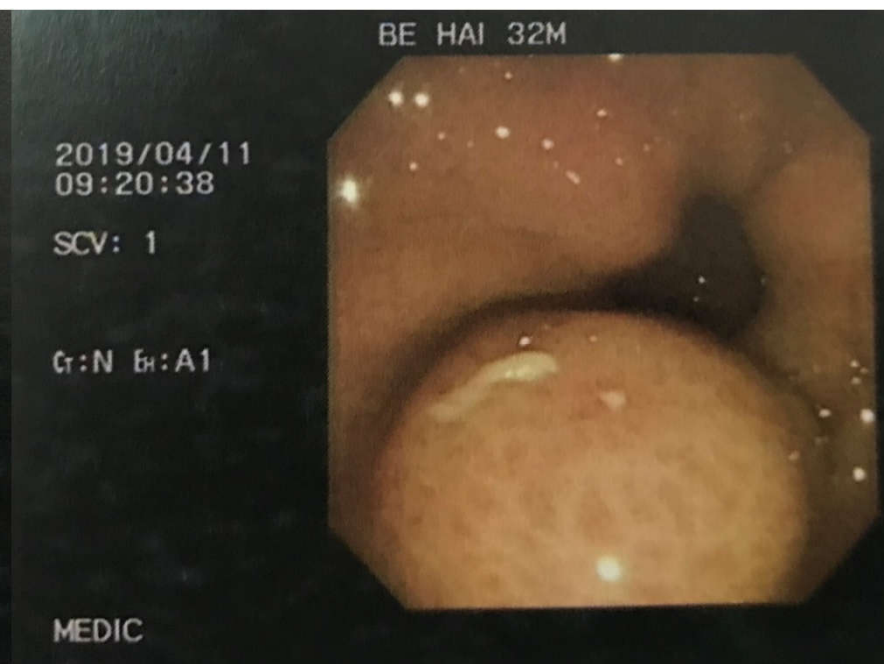
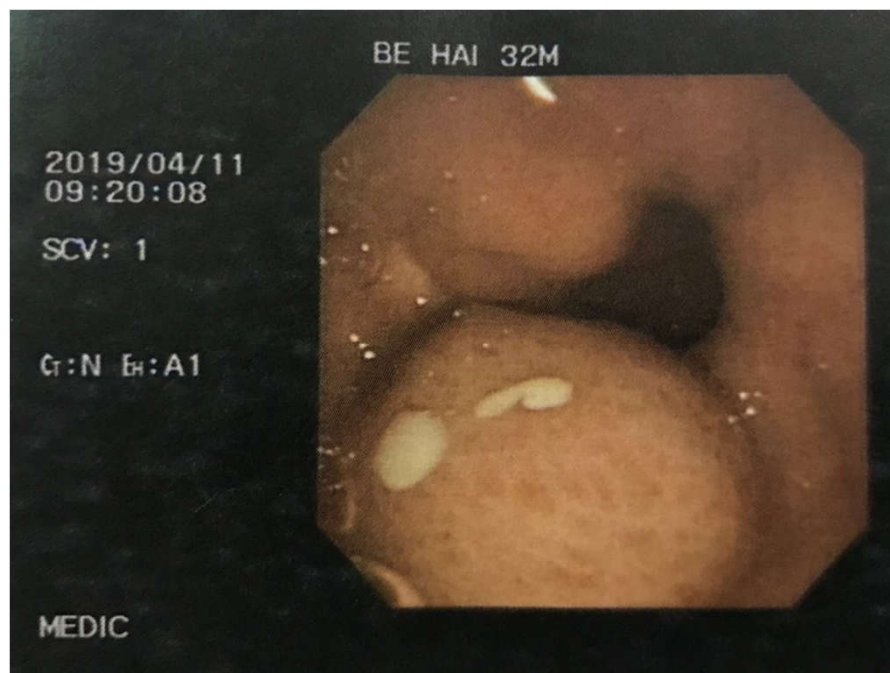


- \* Bệnh nhân: LÊ VĂN BÉ ....32M
- \* Địa chỉ: ấp 3 xã Tam Hiệp. Huyện Châu Thành. Tiền Giang. ĐT : 0784884298
- \* Lý do khám bệnh: Đau thượng vị
- \* Bệnh sử: đau thượng vị 3 tuần trước, khởi phát đau nhiều từng cơn, Đi khám ở địa phương chẩn đoán đau dạ dày dùng thuốc nhưng có giảm ít. Triệu chứng đau không giảm nhiều trong 3 tuần nên đến Medic khám



- \* Tiền sử : 2-3 năm trước b/n đã nội soi dạ dày ở địa phương chẩn đoán viêm dạ dày và điều trị dứt cơn đau
- \* Khám : HA 130/90 mmHg. M: 100L/P  
Đau nhiều và ấn đau vùng thượng vị  
Không sốt

# NỘI SOI DẠ DÀY





CÔNG TY TNHH Y TẾ HÒA HẢO - PHÒNG KHÁM ĐA KHOA (CÔNG TY TNHH Y TẾ HÒA HẢO)  
MEDIC)  
Địa chỉ : 254 Hòa Hảo, P.4, Q.10, TP.HCM - ĐT : 028.39270284 ; FAX : 028.39272543  
Email : hoahao254@medic.com.vn ; Website : www.medic.com.vn

Khoa : SIÊU ÂM TỔNG QUÁT - Phòng 16

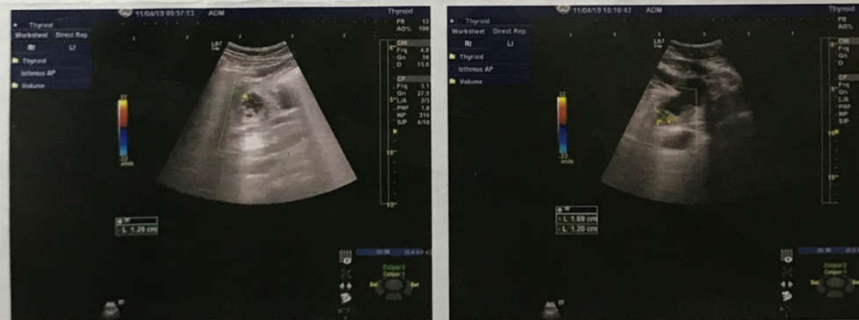
## KẾT QUẢ SIÊU ÂM MÀU



ID : 5388496 Ngày ĐK: 11/04/2019 09:47 Máy: GE LogiQ S7 Expert  
Họ và tên : [REDACTED] 32 tuổi Nam  
Địa chỉ : [REDACTED]  
Lâm sàng :  
Bác sĩ chỉ định : MAI BV chỉ định :

### VÙNG KHẢO SÁT : SIÊU ÂM BỤNG TỔNG QUÁT MÀU

- GAN: Không to, bờ đều, cấu trúc ECHO DÀY, GAN T CÓ VÙNG GAN ECHO KÉM KT= 47X 25MM CHỨA NHIỄM MỠ
  - MẬT: túi mật không sỏi, vách mỏng. Đường mật trong gan không giãn. Ống mật chủ không sỏi, không giãn.
  - TỤY: Cấu trúc, kích thước bình thường. LÁCH: không to, đồng dạng.
  - THẬN P: không sỏi, không ứ nước. THẬN T: không sỏi, không ứ nước.
  - BÀNG QUANG: không sỏi, không bướu, vách mỏng.
  - Vùng chậu không u. TIỀN LIỆT TUYẾN : Không to
  - Động mạch chủ bụng không phình.
  - Ascites (-). Không hạch ổ bụng.
  - Không tràn dịch màng phổi.
- HANG VỊ THÀNH DÀY 12-> 14MM, DƯỚI NIÊM CÓ CẤU TRÚC ECHO KÉM CÓ CHỨA DỊCH KT=16X12MM , BÊN TRONG CÓ CẤU TRÚC PHẢN ẨM DÀY KT= 6MM



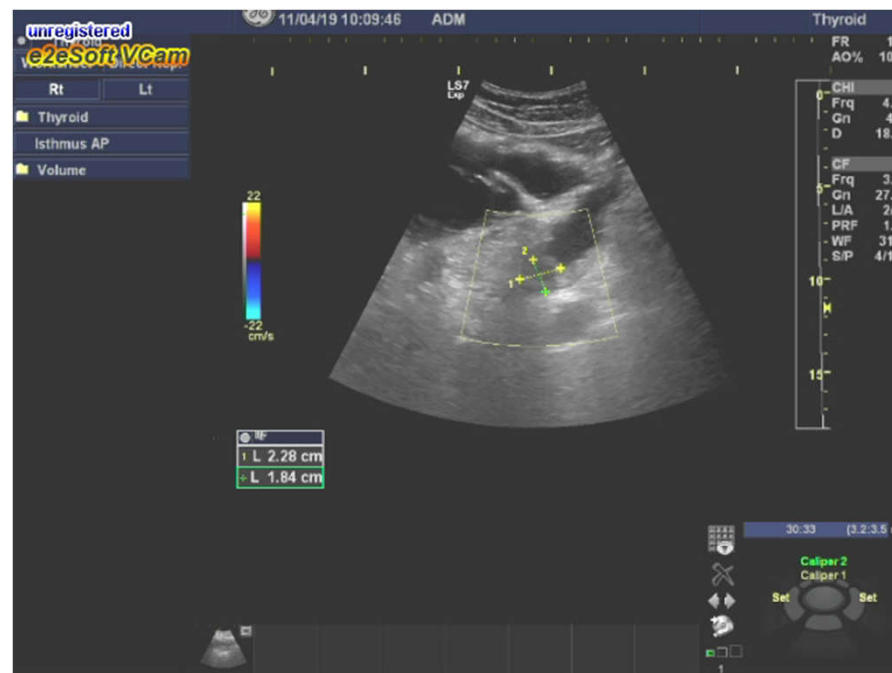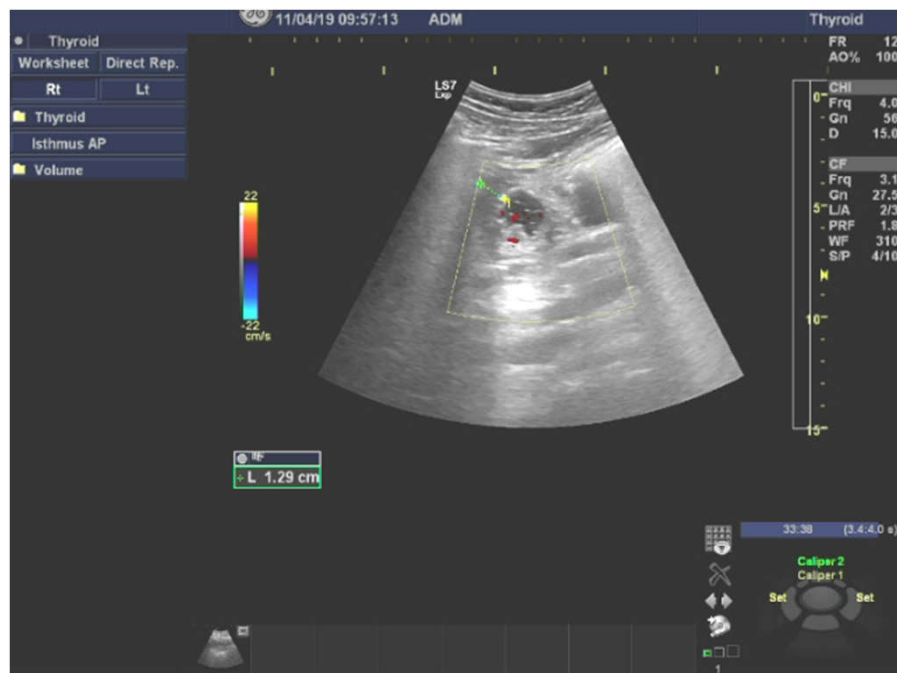**KẾT LUẬN :** GAN NHIỄM MỠ  
TỖN THƯƠNG TỤ DỊCH DƯỚI NIÊM VÙNG HANG VỊ CÓ PHÙ NÈ NIÊM  
MẠC XUNG QUANH-> NGHĨ ÁP XE DO DỊ VẬT

**Đề nghị :**

Tp. Hồ Chí Minh, ngày 11/04/2019 09:47



# SIÊU ÂM BỤNG





CÔNG TY TNHH Y TẾ HÒA HẢO - PHÒNG KHÁM ĐA KHOA  
Địa chỉ : 254 Hòa Hảo, Phường 4, Quận 10, TP. HCM  
Điện thoại : 028.39270284 ; Fax : 028.39272543  
Email : hoahao254@medic.com.vn ; Website : www.medic.com.vn



\*5388496\*



## MEDIC CT SCAN REPORT

STT : 190411255  
Bệnh nhân : Tuổi : 32 Nam  
Địa chỉ : ĐT :  
Bác sĩ chỉ định : BS. MAI Ngày ĐK : 11/04/2019 13:57  
Bệnh viện : MEDIC Khoa : PK  
LÂM SÀNG : -  
Máy : MSCT 640 \_ 2  
Vùng : VÙNG BỤNG Không, sau đó tiêm cản quang  
Kết quả : \*\* KỸ THUẬT:  
Vùng bụng - chậu được khảo sát với các lát hình liên tục 1mm với máy MSCT Aquilion, không có tiêm thuốc cản quang.

### \*\* KẾT QUẢ:

Gan không to, bờ đều, nhu mô gan đồng nhất. Không thấy focal bất thường trong nhu mô gan. Gan nhiễm mỡ không đều.  
Đường mật trong và ngoài gan không dẫn. Túi mật không to, thành mỏng, không thấy sỏi cản quang.  
Lách và tụy hình dạng kích thước bình thường.  
Thương tổn dày thành phù nề thành hang - môn vị dạ dày, đại tràng góc gan, dày khoảng 20mm. Thương tổn bất thuốc cản quang mạnh lớp niêm và thành mạc. Không thấy dị vật thành dạ dày.  
Hai thận hình dạng kích thước bình thường, không sỏi cản quang, không ứ nước.  
Bàng quang hình dạng kích thước bình thường, vách mỏng.  
Không thấy hạch trong vùng khảo sát.  
Không thấy dịch tự do trong vùng khảo sát.

### \*\*\* KẾT LUẬN:

VIÊM DẠ DÀY CẤP VÙNG HANG - MÔN VỊ  
GAN NHIỄM MỠ KHÔNG ĐỀU

Tp. Hồ Chí Minh, ngày 11/04/2019 15:46



# MSCT BỤNG



VN MOBIFONE 20:06 36%

Xong BE HAI.PDF

Patient: LE VAN BE HAI Page: 2 of 3

PK DK HOA HAO - MEDIC

Patient ID: 5388496  
Patient Name: LE VAN BE HAI  
Date of Birth: 01 Jan 1987  
Gender: M

Referring Physician:  
Exam Type:  
Scan Date: 11 Apr 2019  
Report Date: 11 Apr 2019-03:38PM

Enter the general comments here.

[http://localhost/Vital/Reporting/UI/ReportTab.aspx?patient\\_id=5388496&study\\_id=1.2.392.200036.9116.2.5.1.37...](http://localhost/Vital/Reporting/UI/ReportTab.aspx?patient_id=5388496&study_id=1.2.392.200036.9116.2.5.1.37...) 4/11/2019

Patient: LE VAN BE HAI Page: 3 of 3

PK DK HOA HAO - MEDIC

Patient ID: 5388496  
Patient Name: LE VAN BE HAI  
Date of Birth: 01 Jan 1987  
Gender: M

Referring Physician:  
Exam Type:  
Scan Date: 11 Apr 2019  
Report Date: 11 Apr 2019-03:38PM

Patient: LE VAN BE HAI Page: 2 of 3

PK DK HOA HAO - MEDIC

Patient ID: 5388496  
Patient Name: LE VAN BE HAI  
Date of Birth: 01 Jan 1987  
Gender: M

Referring Physician:  
Exam Type:  
Scan Date: 11 Apr 2019  
Report Date: 11 Apr 2019-03:38PM

Enter the general comments here.



CÔNG TY TNHH Y TẾ HÒA HẠO  
PHÒNG KHÁM ĐA KHOA  
(Tên cũ: TRUNG TÂM CHẨN ĐOÁN Y KHOA - MEDIC)  
254 Hòa Hảo, P.4, Q.10, TP. Hồ Chí Minh  
ĐT: 028.39270284 - Fax: 028.39272543

KHOA CHUYÊN KHOA NGOẠI  
Phòng: 1 (tầng 3 - khu D)  
Ngày DK: 17/04/2019 10:24

**ĐƠN THUỐC**

Họ Tên: [REDACTED]  
Địa Chỉ: [REDACTED]  
Số Thẻ Bảo Hiểm Y Tế (nếu có):  
Chẩn Đoán: Áp xe thành hang vị

Thuốc Điều Trị: (Gồm 1 trang với 4 loại thuốc)

1. (Cefdinir) Imenir 300mg Ngày uống 02 lần, lần 01 viên	30 Viên	20
2. (METRONIDAZOL) Metronidazol 250MG Ngày uống 02 lần, lần 02 viên	60 Viên	40
3. (Esomeprazole) Esocon 20mg Ngày uống 02 lần, lần 01 viên	30 Viên	30 1 viên sau 30'
4. (kháng viêm) alpha DK 8,4mg Ngày uống 02 lần, lần 02 viên	60 viên	40

**LỜI DẶN BS**  
tái khám hết thuốc từ 7 giờ --> 12 giờ: thứ 2 tới  
thứ 7 hoặc khi đau nhiều hơn, sốt cao, mệt..

Ngày 17 tháng 04 năm 20  
Bác sỹ khám bệnh

*[Signature]*  
BS. ĐƯƠNG NG  
(ĐT : 0988.8015

\* Tái khám xin mang theo đơn thuốc này, phim và đầy đủ hồ sơ cũ.



CÔNG TY TNHH Y TẾ HÒA HẢO  
PHÒNG KHÁM ĐA KHOA  
(Tên cũ: TRUNG TÂM CHẨN ĐOÁN Y KHOA - MEDIC)  
254 Hòa Hảo, P.4, Q.10, TP. Hồ Chí Minh  
ĐT: 028.39270284 – Fax: 028.39272543

KHOA CHUYÊN KHOA NỘI  
Phòng : 1 ( lầu 3 - khu D)  
Ngày ĐK : 10/05/2019 09:2

5 3 8 8 4 9 6 \*

**ĐƠN THUỐC**

Họ Tên : [REDACTED]  
Địa Chỉ : [REDACTED]  
Số Thẻ Bảo Hiểm Y Tế (nếu có) :  
Chẩn Đoán : Ap xe thành DD đã ổn  
Thuốc Điều Trị : (Gồm 1 trang với 1 loại thuốc)

1. (Rabeprazole)  
Rabesime 20mg  
Ngày uống 02 lần, lần 01 viên

Tuổi : 32 – Nam  
ĐT : [REDACTED]

30 Viên



CÔNG TY TNHH Y TẾ HÒA HẢO - PHÒNG KHÁM ĐA KHOA (Tên cũ : TRUNG TÂM CHẨN ĐOÁN Y KHOA  
MEDIC)  
Địa chỉ : 254 Hòa Hảo, P.4, Q.10, TP.HCM - ĐT : 028.39270284 ; FAX : 028.39272543  
Email : hoahao254@medic.com.vn ; Website : www.medic.com.vn

Khoa : Khoa Nội Soi Tiêu Hóa

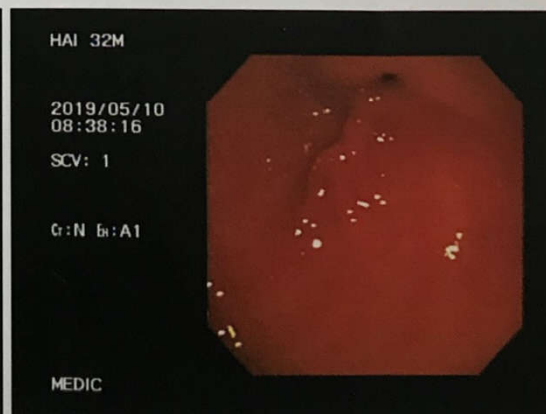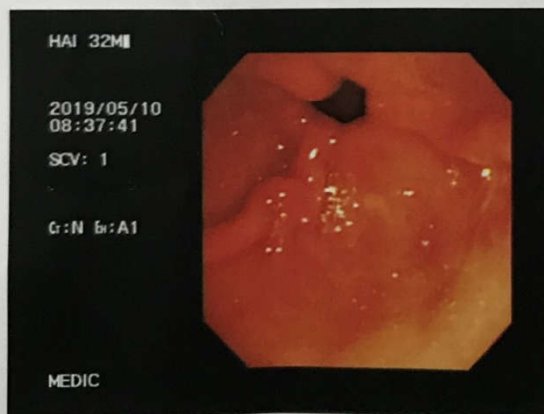
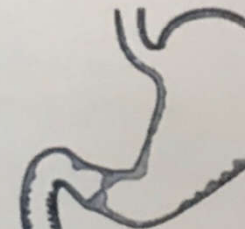## KẾT QUẢ NỘI SOI



ID : 5388496 Ngày ĐK: Máy: Olympus GIF240  
Họ và tên : [redacted] 32 tuổi Nam  
Địa chỉ : [redacted]  
Lâm sàng : ÁP XE THÀNH DẠ DÀY  
Bác sĩ chỉ định : THÀNH BV chỉ định : MEDIC

### VÙNG KHẢO SÁT : NỘI SOI DẠ DÀY - TÁ TRÀNG

- Thực quản: niêm mạc bình thường, không hẹp, không bướu.
- Đường Z cách cung răng : 40 cm.
- Dạ dày:
  - Tâm vị: bình thường
  - Phình vị: bình thường
  - Thân dạ dày: bình thường
  - Hang vị - Tiền môn vị: CÓ NHIỀU CHỖ VIÊM ĐỎ , KHÔNG THẤY TỖN THƯƠNG U DƯỚI NIÊM (PHOTO 1 + 2)
  - Môn vị: tròn đều, không hẹp
  - Bờ cong nhỏ: bình thường
  - Bờ cong lớn: bình thường
- Hành tá tràng: bình thường



**KẾT LUẬN:** VIÊM DẠ DÀY

Tp. Hồ Chí Minh, ngày 10/05/2019



# CA 2



- \* VŨ THỊ V.A 22F
- \* Đ/C: TRUNG MỸ TÂY Q12, TPHCM
- \* ĐT: 0355004026
- \* LÝ DO KHÁM : ĐAU THƯỢNG VỊ
- \* BỆNH SỬ: CÁCH 2 TUẦN ĐAU VÙNG THƯỢNG VỊ, TỰ MUA THUỐC UỐNG 10 NGÀY KHÔNG THẤY GIẢM NHIỀU.
- \* 1-2 NGÀY NAY CẢM GIÁC ĐAU TỨC NHIỀU VÙNG THƯỢNG VỊ, KHÔNG BUỒN NÔN, KHÔNG SỐT -> MEDIC KHÁM.

# KHÁM LÂM SÀNG



- \* BN TỈNH, TIẾP XÚC TỐT
- \* KHÔNG SỐT
- \* HA: 100/60mmHg, M: 96L/P
- \* BỤNG MỀM, ÁN ĐAU VÙNG THƯỢNG VỊ,
- \* KHÔNG PHẢN ỨNG THÀNH BỤNG

# SIÊU ÂM BỤNG



CÔNG TY TNHH Y TẾ HÒA HẢO - PHÒNG KHÁM ĐA KHOA  
(Tên cũ: TRUNG TÂM CHẨN ĐOÀN Y KHOA - MEDIC)  
254 Hòa Hảo, P.4, Q.10, TP. Hồ Chí Minh  
ĐT: 028.39270284 - 028.39272136, Mail: hoahao254@medic.com.vn

Đăng ký khám trực tuyến :  
<http://medichh.nthsoft.vn>  
Hoặc app: Medic Hoa Hao



Qr code kết quả chứa bệnh án của quý khách. Medic không chịu trách nhiệm nếu quý khách cung cấp cho người khác.



\*6976872\*

Khoa : SIÊU ÂM TỔNG QUÁT - Phòng 2  
Máy: Toshiba F37

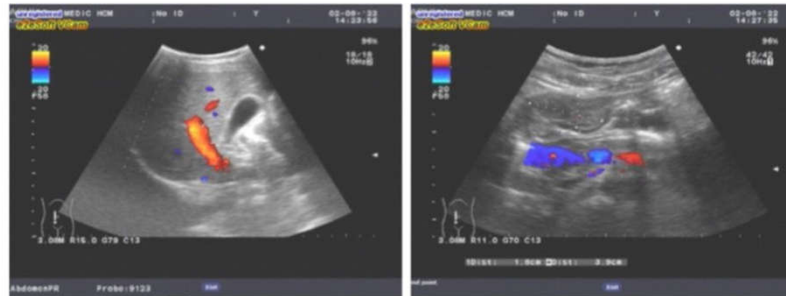
**KẾT QUẢ SIÊU ÂM MÀU**

QRCode kết quả

ID : **6976872** Ngày ĐK: 02/08/2022 10:14  
Họ và tên :  
Địa chỉ :  
Lâm sàng : ĐAU THƯỢNG VỊ  
BS chỉ định : BS. CKII. NGUYỄN VĂN HIỂN BV chỉ định : MEDIC

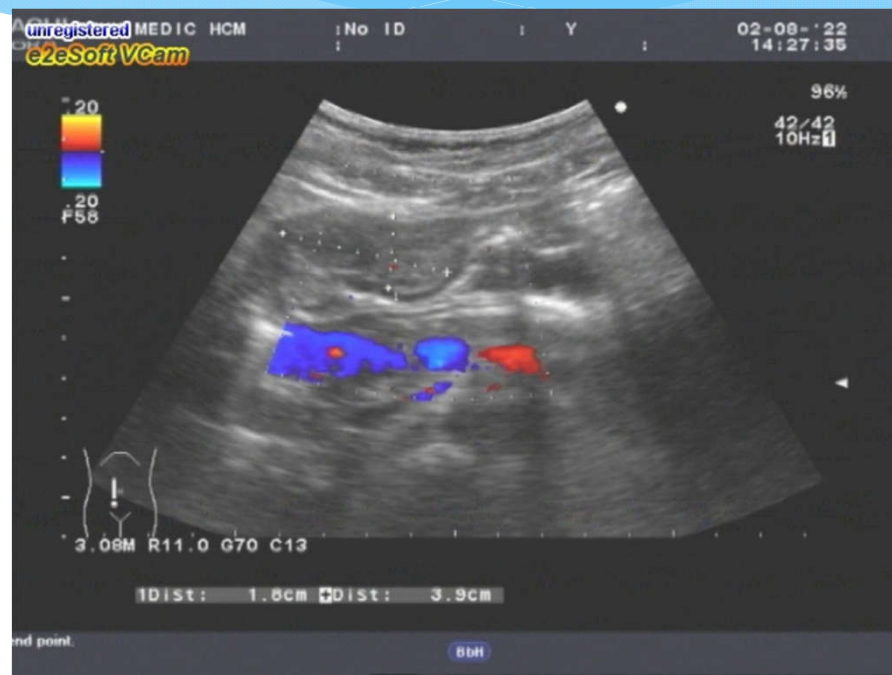
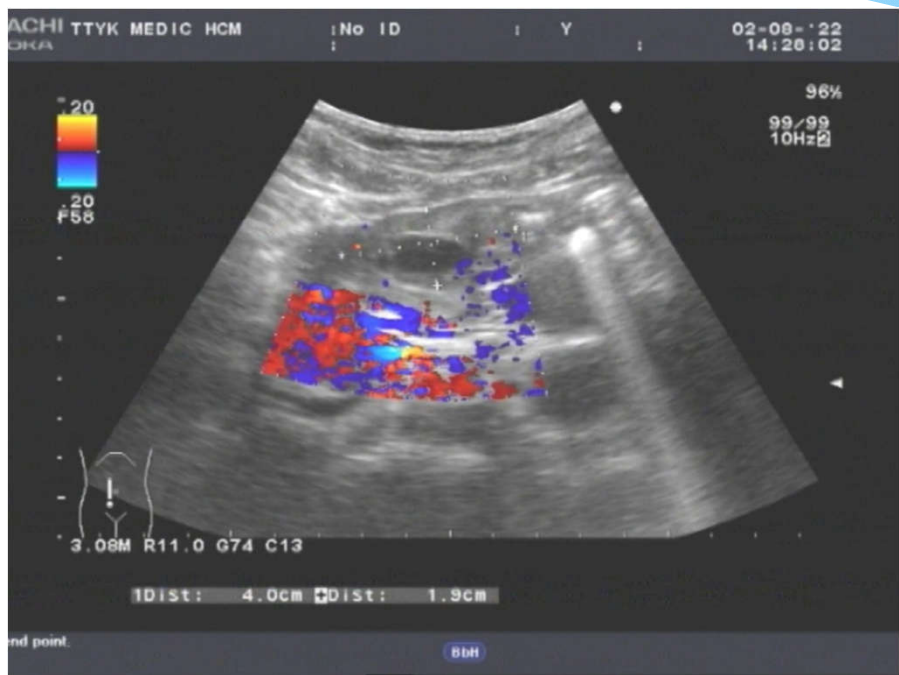
## VÙNG KHẢO SÁT : SIÊU ÂM BỤNG TỔNG QUÁT MÀU

- GAN: Không to, bờ đều, cấu trúc đồng dạng, không sang thương khu trú.
- MẬT: túi mật không sỏi, vách mỏng. Đường mật trong gan không giãn. Ống mật chủ không sỏi, không giãn.
- TUY: Cấu trúc, kích thước bình thường. LÁCH: không to, đồng dạng.
- THẬN P: không sỏi, không ứ nước. THẬN T: không sỏi, không ứ nước.
- BÀNG QUANG: không sỏi, không bươu, vách mỏng.
- TỬ CUNG - BUỒNG TRỨNG: không u.
- Động mạch chủ bụng không phình.
- Ascites (-). Không hạch ổ bụng.
- Không tràn dịch màng phổi.
- DẠ DÀY : Thành trước hang vị có cấu trúc echo kém d=18x40 mm, bên trong có nang nhỏ



**KẾT LUẬN :** DÀY THÀNH TRƯỚC HANG VỊ (THEO DÕI POLYP )

**Đề nghị :** kết hợp nội soi



# NỘI SOI



CÔNG TY TNHH Y TẾ HÒA HẢO - PHÒNG KHÁM ĐA KHOA  
(Tên cũ: TRUNG TÂM CHẨN ĐOÁN Y KHOA - MEDIC)  
254 Hòa Hảo, P.4, Q.10, TP. Hồ Chí Minh  
ĐT: 028.39270284 - 028.39272136, Mail: hoahao254@medic.com.vn

Đăng ký khám trực tuyến :  
<http://medic.hh.nhsoft.vn>  
Hoặc app: Medic Hoa Hao



Qr code kết quả chứa bệnh án của quý khách. Medic không chịu trách nhiệm nếu quý khách cung cấp cho người khác.



\*6976872\*

Khoa: NỘI SOI TIÊU HÓA  
Máy: Olympus GIF240  
**KẾT QUẢ NỘI SOI**

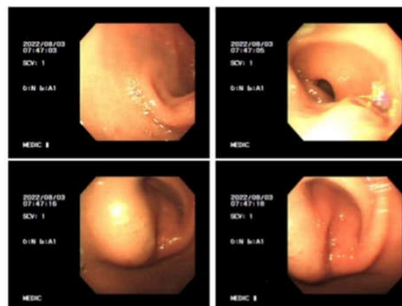
QRCode kết quả

ID : 6976872 Ngày ĐK: 03/08/2022  
Họ và tên :  
Địa chỉ :  
Lâm sàng : ĐAU THƯỢNG VỊ  
Bác sĩ chỉ định : HIẾN

BV chỉ định : MEDIC

## VÙNG KHẢO SÁT : NS DẠ DÀY - TÁ TRÀNG

- Thực quản: niêm mạc bình thường, không hẹp, không bướu.
- Đường Z cách cung răng : 38 cm.
- Dạ dày:
  - Tâm vị : bình thường
  - Phình vị : bình thường
  - Thân dạ dày : bình thường
  - Hàng vị : CỘ BƯỚU DÀY THÀNH, NIÊM MẠC TRƠN LÁNG ( PHOTO )+ SINH THIẾT
  - Tiền môn vị : bình thường
  - Môn vị : tròn đều, không hẹp
  - Bờ cong nhỏ : bình thường
  - Bờ cong lớn : bình thường
- Hành tá tràng : bình thường



### KẾT LUẬN:

Đề nghị:

BUỒNG HANG VỊ CHƯA LOẠI TRỪ K  
NHỚ LẤY KẾT QUẢ GPBL THEO HẸN  
MSCT BỤNG KHẢO SÁT THÊM

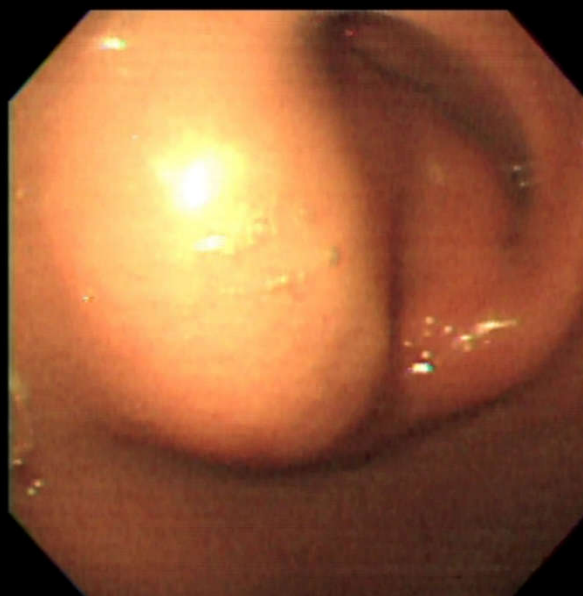
Tp. Hồ Chí Minh, ngày 03/08/2022  
(Bác sĩ đã ký)

♣

2022/08/03  
07:47:16

SCV: 1

Gr:N Et:A1

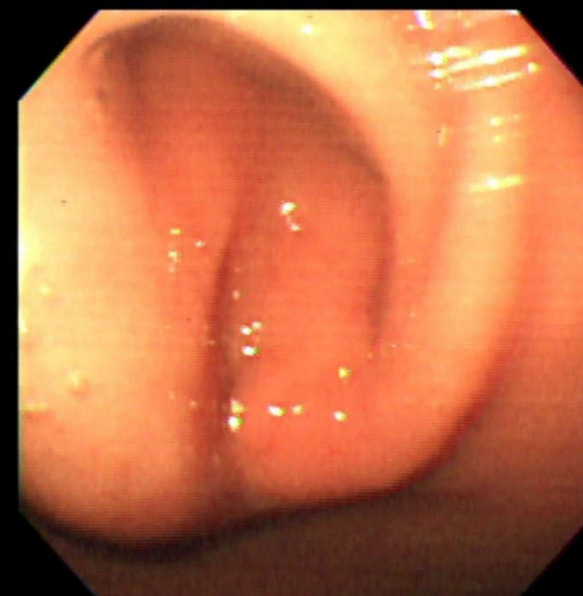


MEDIC

2022/08/03  
07:47:18

SCV: 1

Gr:N Et:A1



MEDIC

# GIẢI PHẪU BỆNH LÝ



CÔNG TY TNHH Y TẾ HOA HẢO - PHÒNG KHÁM ĐA KHOA  
(Tên cũ: TRUNG TÂM CHẨN ĐOÁN Y KHOA - MEDIC)  
254 Hòa Hảo, P.4, Q.10, TP. Hồ Chí Minh  
ĐT: 028.39270284 - 028.39272136, Mail: hoahao254@medic.com.vn

Đăng ký khám trực tuyến :  
<http://medichh.nthsoft.vn>  
Hoặc app: Medic Hoa Hao



Qr code kết quả chứa bệnh án của quý khách. Medic không chịu trách nhiệm nếu quý khách cung cấp cho người khác.

QRCode kết quả



## PHIẾU CHẨN ĐOÁN GIẢI PHẪU BỆNH

MS : H2022010427

ID Medic : 6976872 Ngày nhận mẫu: 03/08/2022 16:15

Bệnh nhân :

Địa chỉ :

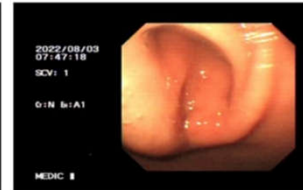
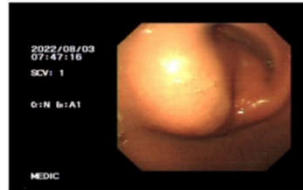
Bác sĩ chỉ định : Bs Nguyễn Hồng Vũ

Bệnh Viện : CTTNHHYT HÒA HẢO/ NS

Lâm sàng : Bướu hang vị chưa loại trừ K

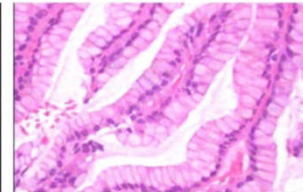
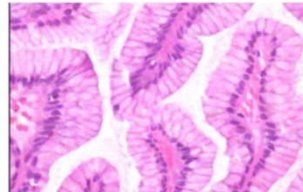
Hang vị có bướu dày thành, niêm mạc trơn láng

GPB ĐẠI THỂ : 2 Mỏ 0.3 cm



GPB Vi Thể :

Tổn thương gồm những tuyến tăng sản lót bờ thượng mô lành tính. Mô đệm thâm nhập viêm. Không thấy hình ảnh nghịch sản hoặc ác tính.



KẾT LUẬN : POLIP TĂNG SẢN CỦA DẠ DÀY.  
(D13.1)

Tp. Hồ Chí Minh, ngày 04/08/2022

# MSCT BỤNG



CÔNG TY TNHH Y TẾ HÒA HẢO - PHÒNG KHÁM ĐA KHOA  
(Tên cũ: TRUNG TÂM CHẨN ĐOÁN Y KHOA - MEDIC)  
254 Hòa Hảo, P.4, Q.10, TP. Hồ Chí Minh  
ĐT: 028.39270284 - 028.39272136, Mail: hoahao254@medic.com.vn

Đăng ký khám trực tuyến :  
<http://medichh.nthsoft.vn>  
Hoặc app: Medic Hoa Hao



Qr code kết quả chứa bệnh án của quý khách. Medic không chịu trách nhiệm nếu quý khách cung cấp cho người khác.

QRCode kết quả



\*6976872\*

## MEDIC CT SCAN REPORT

STT : 220803094 Ngày ĐK : 03/08/2022 08:39  
Bệnh nhân : Tuổi : 22 Nữ  
Địa chỉ :  
Bác sĩ chỉ định :  
Bệnh viện : MEDIC Khoa : PK  
LÝ DO KHÁM :  
Máy : MSCT 640 \_ 1  
Vùng : CT VÙNG BỤNG Tiêm chất tương phản  
Kết quả : \*\* KỸ THUẬT:  
Vùng bụng - chậu được khảo sát với các lát hình liên tục 2mm với máy MSCT Aquilion, không và có tiêm thuốc cản quang.

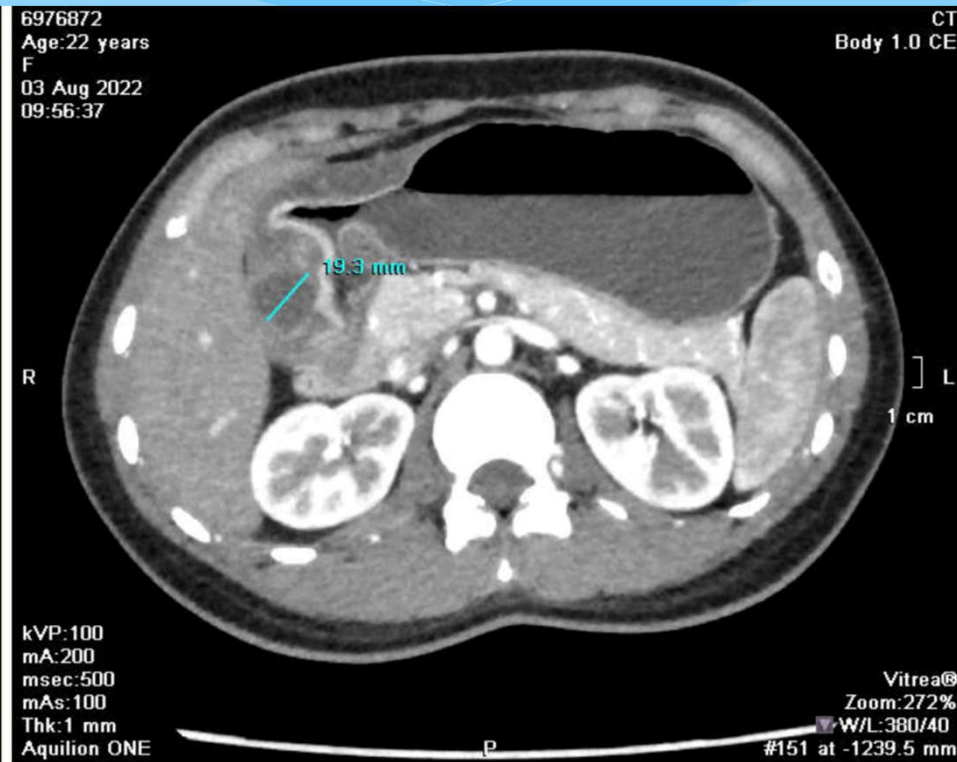
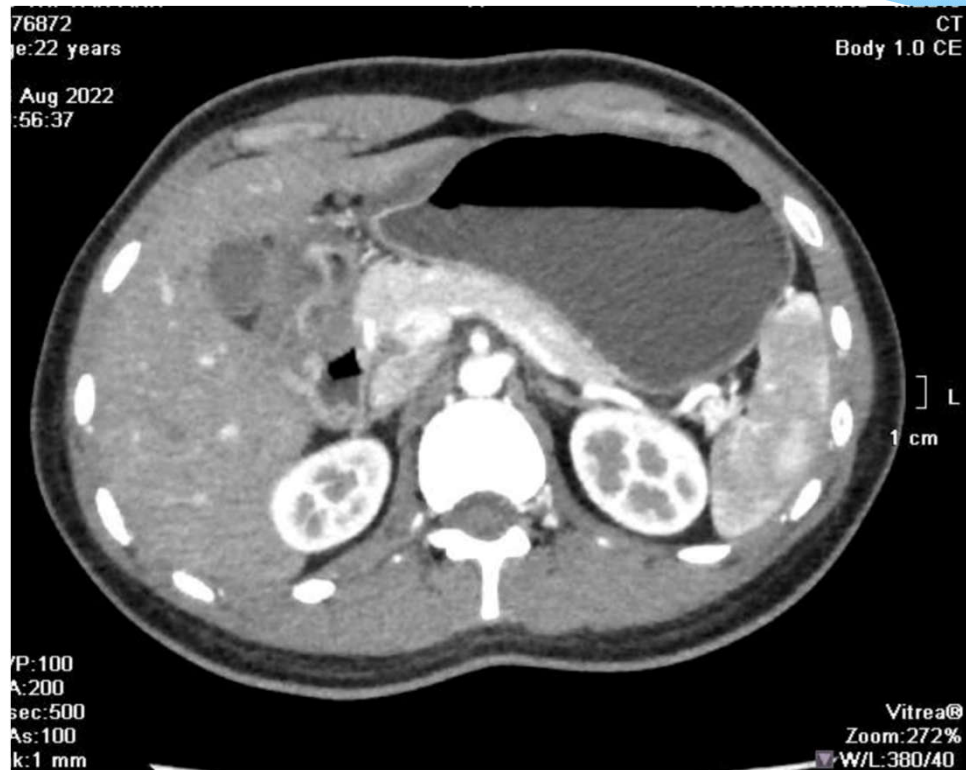### \*\* KẾT QUẢ:

Gan không to, bờ đều, nhu mô gan đồng nhất. Không thấy focal bất thường trong nhu mô gan.  
Đường mật trong và ngoài gan không giãn. Túi mật không to, vách mỏng, không sỏi cản quang.  
Lách và tụy hình dạng kích thước bình thường.  
Hai thận hình dạng kích thước bình thường, không sỏi cản quang, không ứ nước.  
Thương tổn dày phù nề thành dạ dày vùng hang - môn vị. Thương tổn bất thuốc cản quang mạnh lớp niêm.  
Ghi nhận thương tổn đậm độ dịch thành môn vị, kích thước 19mm  
Bàng quang hình dạng kích thước bình thường, vách mỏng.  
Phần phụ bình thường.  
Không thấy hạch trong vùng khảo sát.  
Không thấy dịch tự do trong vùng khảo sát.

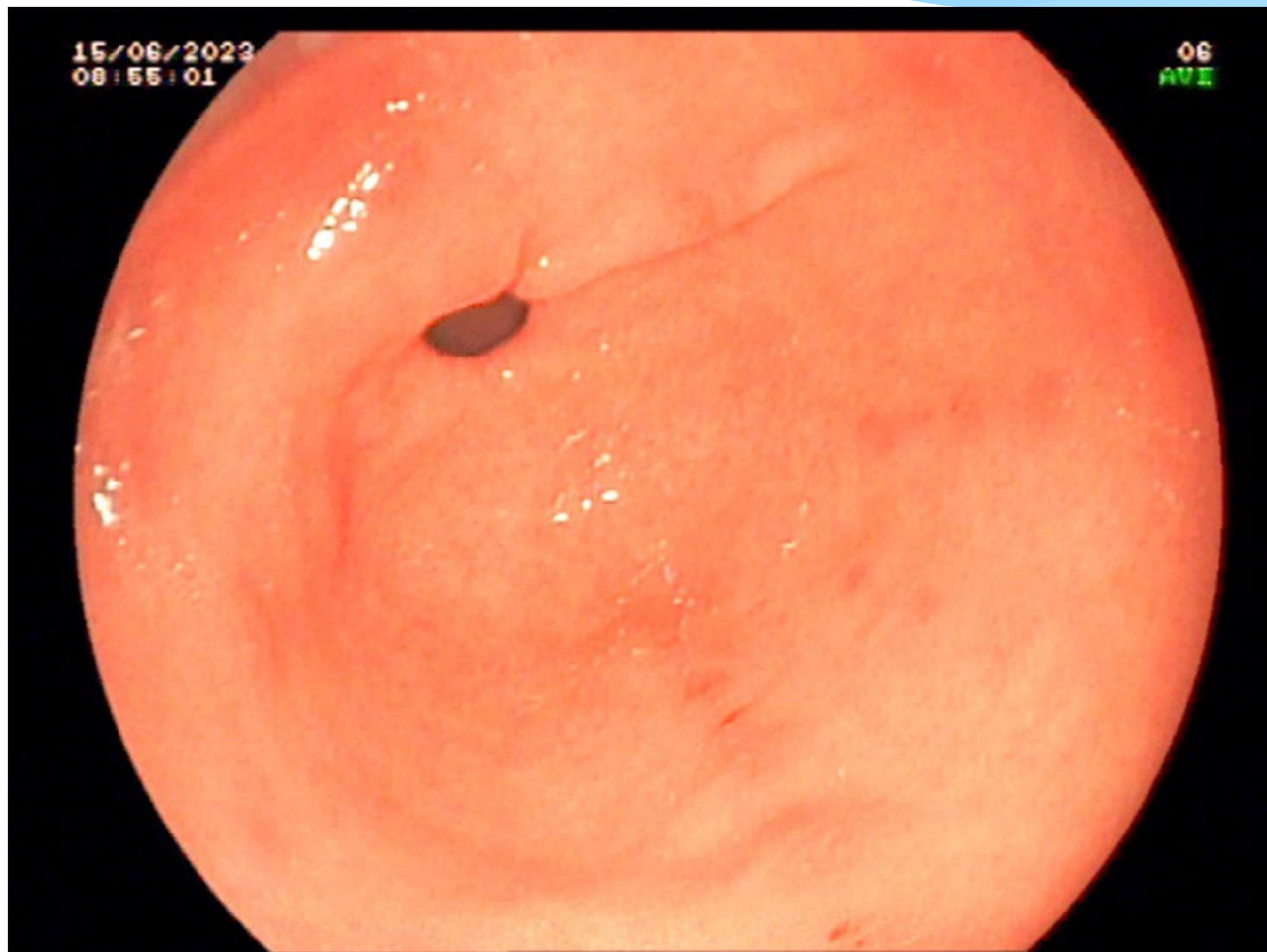
### \*\*\* KẾT LUẬN:

THEO DÕI VIÊM DẠ DÀY CẤP VÙNG HANG MÔN VỊ VÀ CÓ KHẢ NĂNG CÓ Ổ ÁP XE THÀNH ( KÍCH THƯỚC #19MM )

Tp. Hồ Chí Minh, ngày 03/08/2022 10:54  
(Bác sĩ đã ký)



# SAU ĐIỀU TRỊ



# ÁP XE THÀNH DẠ DÀY



- \* Dạng:
  - Diffuse
  - Localized: 5-15%
  - mixed
- Submucosa → all layers
  
- \* Nguyên nhân: chính xác chưa rõ
  - Streptococci ( thường gặp – 75%)
  - Staphylococci, E.coli, Hemophilus influenza, pseudomonas, Candida albicans ( hiếm),....

# YẾU TỐ NGUY CƠ



- \* DI VẬT DẠ DÀY
- \* PHẪU THUẬT DẠ DÀY
- \* CẮT ĐỐT NỘI SOI POLYP DẠ DÀY
- \* TIỂU ĐƯỜNG
- \* NGHIỆN RƯỢU
- \* VIÊM LOÉT DẠ DÀY MÃN TÍNH
- \* UNG THƯ DẠ DÀY
- \* HIV

# TRIỆU CHỨNG



- \* ĐAU THƯỢNG VỊ ( 100%)
- \* HIẾM:
  - BUỒN NÔN
  - NÔN ÓI
  - SỐT

Table 1

Clinical presentation of intramuralgastric abscess in 18 patients

Clinical presentation	Patients	
	No.	%
Abdominal pain	16	89
≤7 d	10	56
≥8 d	6	33
Presence of ulcer	5	28
Fever	4	22

# CHẨN ĐOÁN

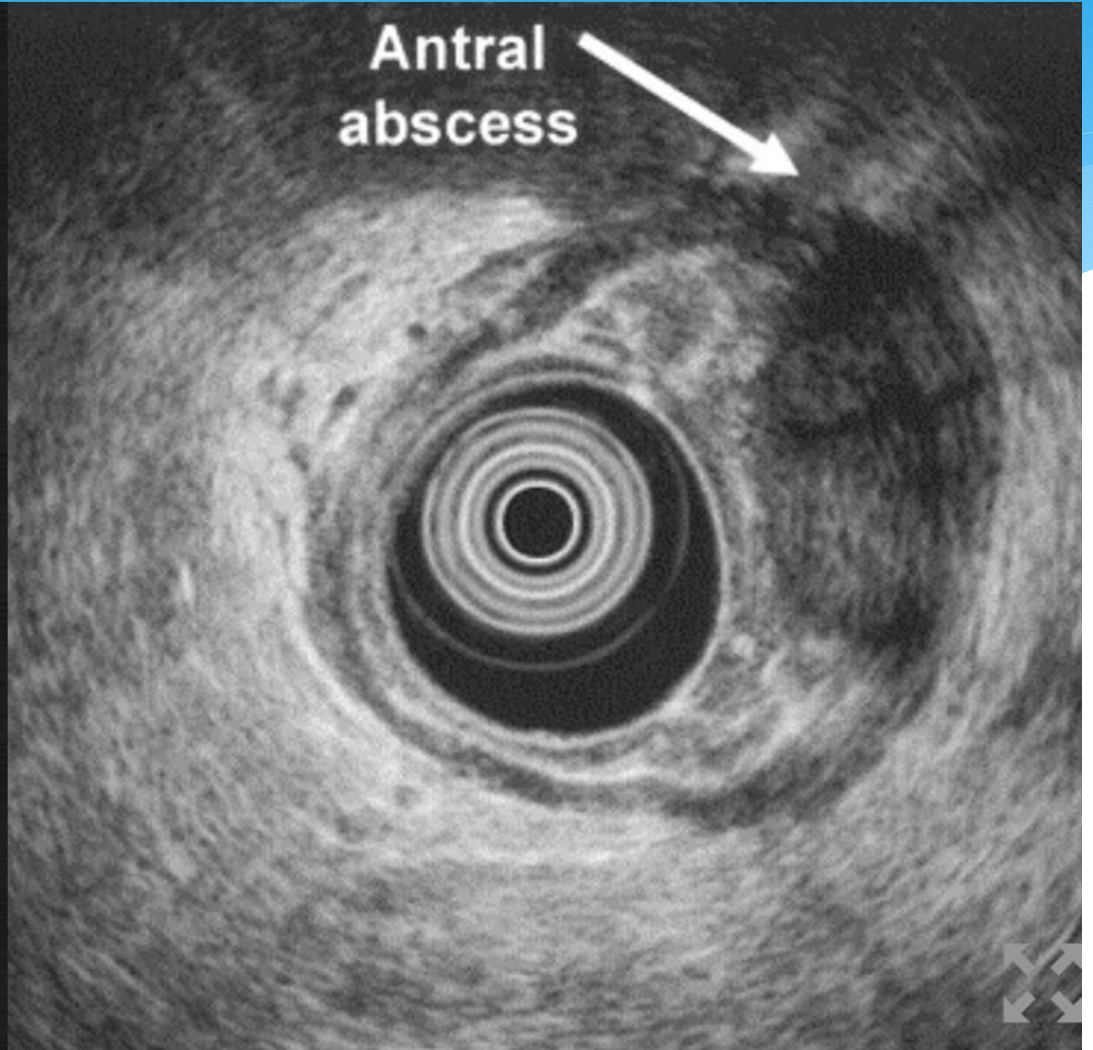
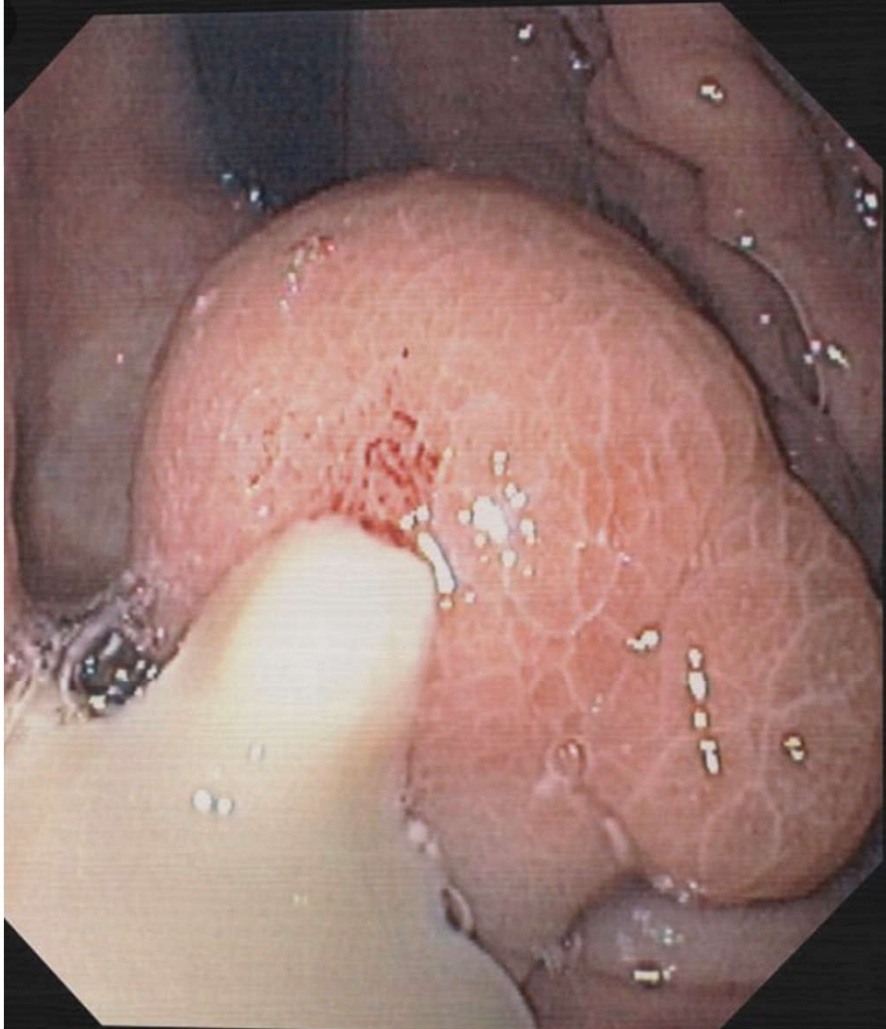


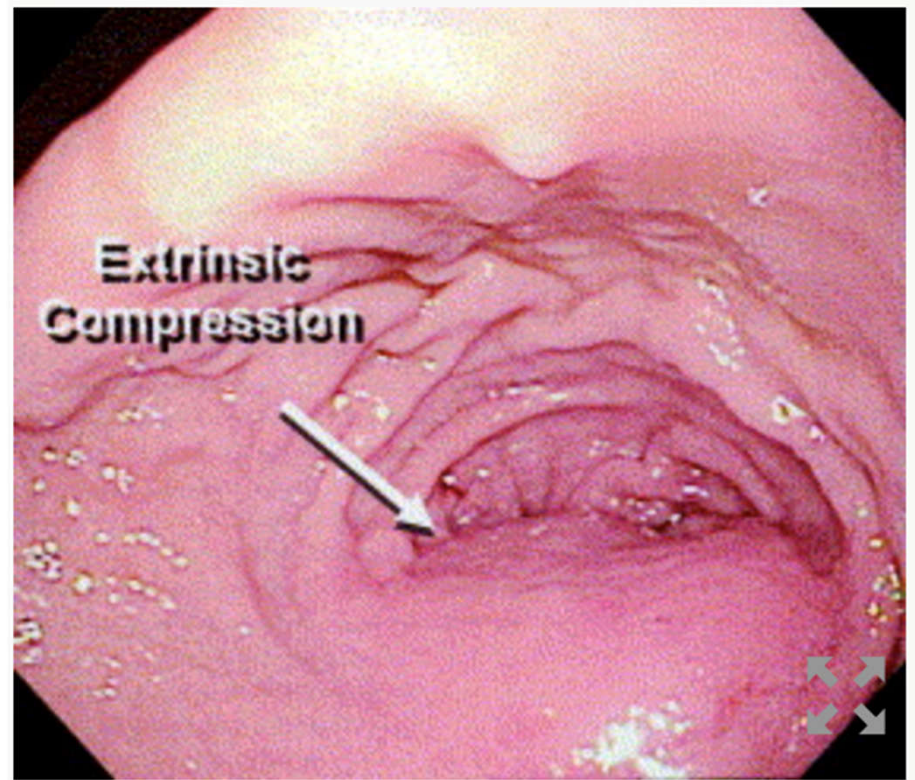
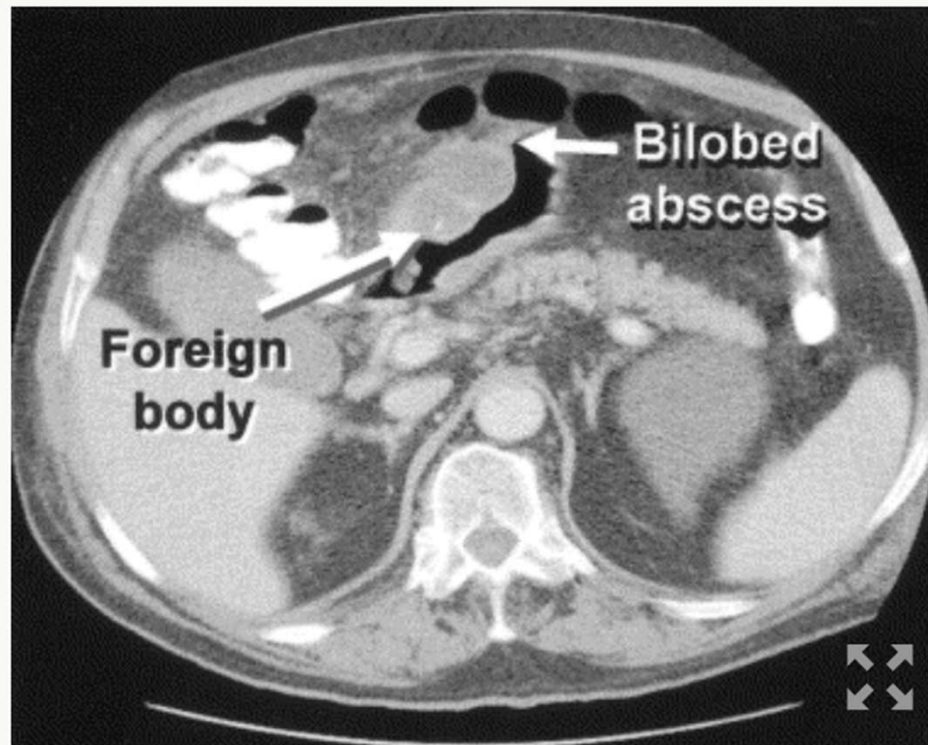
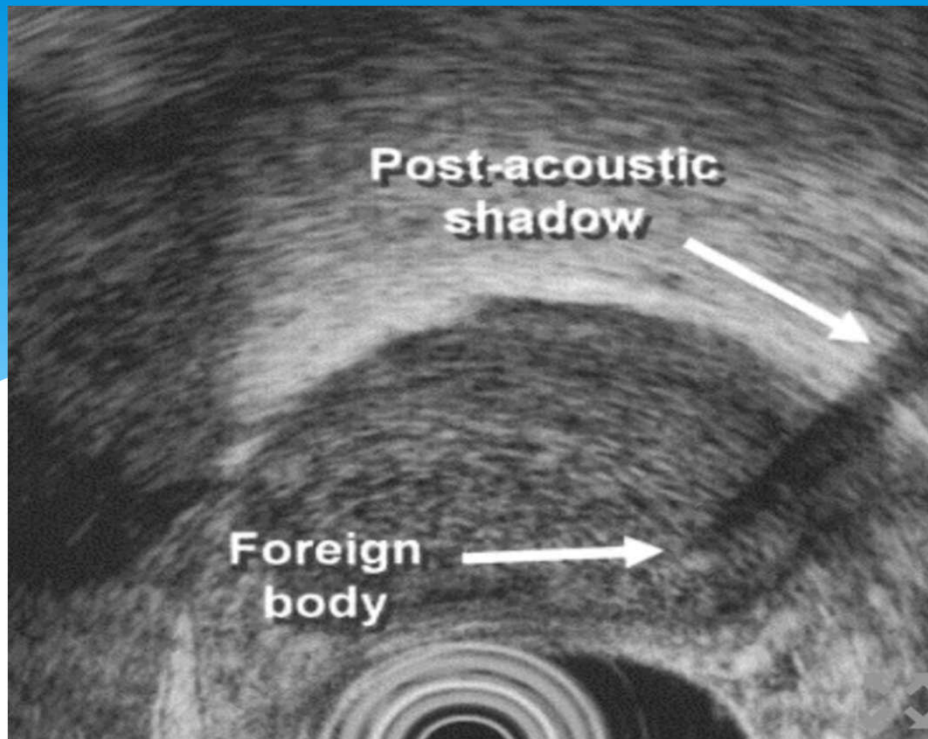
- \* NỘI SOI
- \* SIÊU ÂM NGÃ BỤNG
- \* ***SIÊU ÂM NỘI SOI***
- \* MSCT- MRI

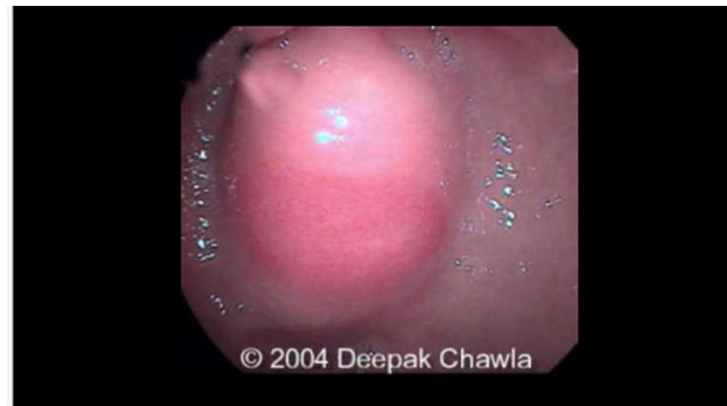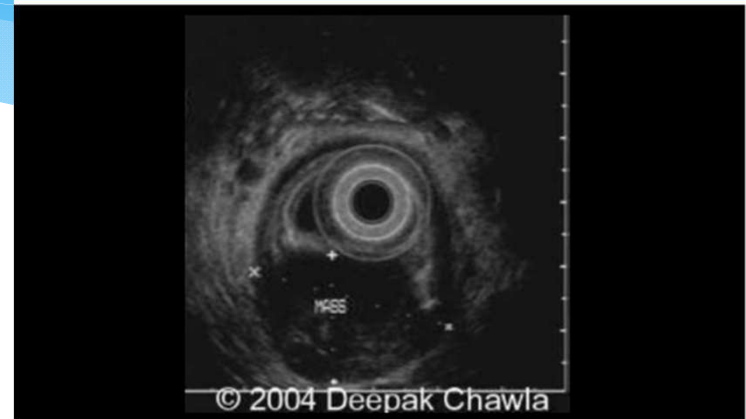
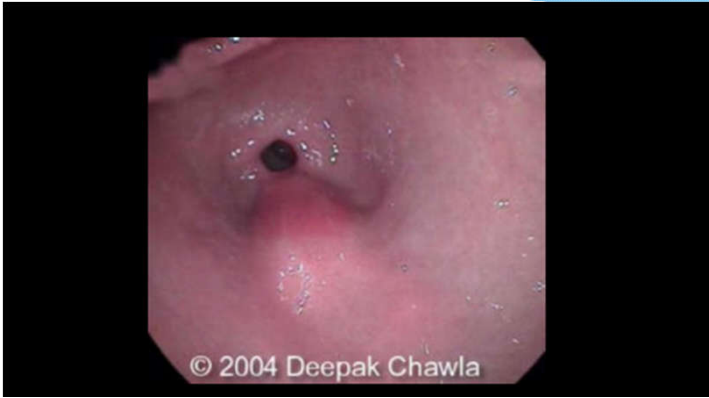# ĐIỀU TRỊ

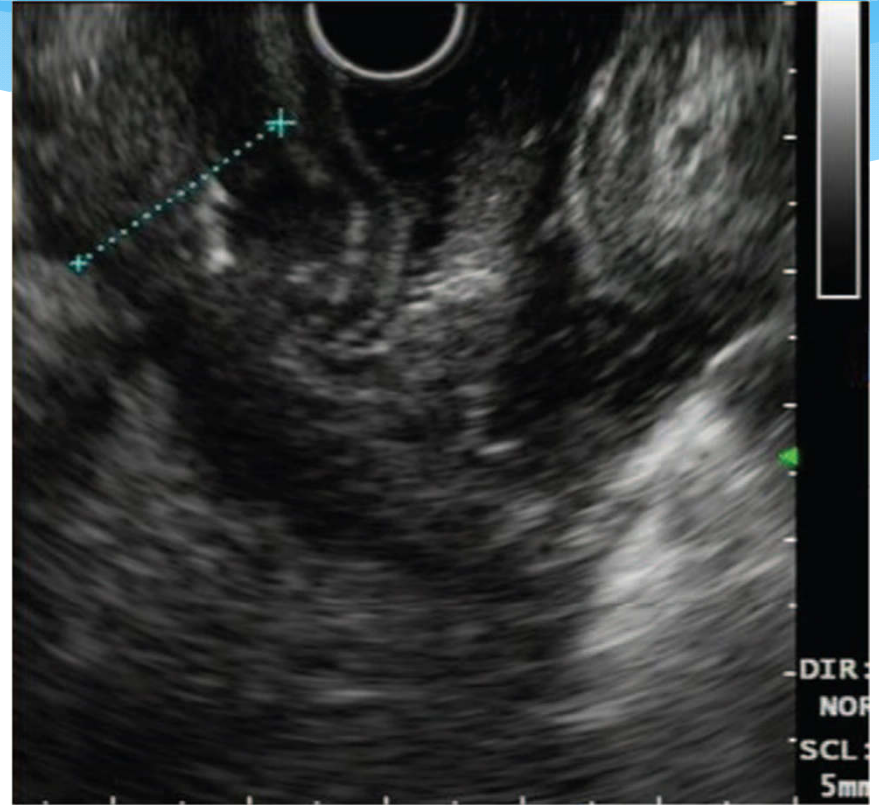
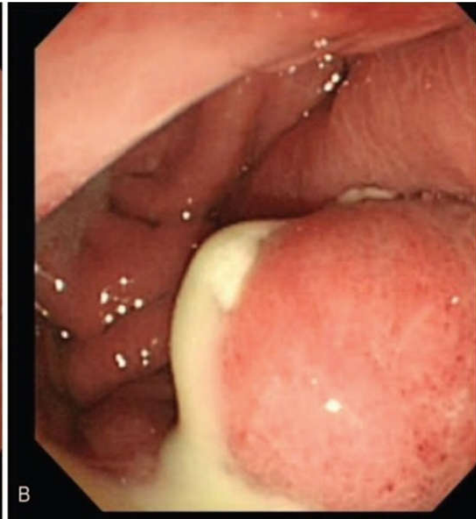
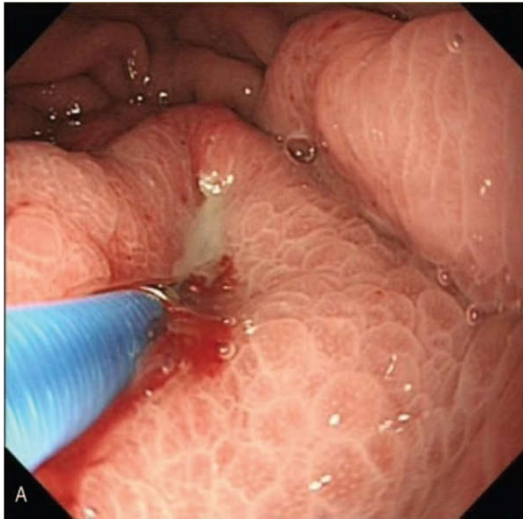
Treatment and survival for 18 patients with intramural gastric abscess

Treatment	Patients			
	Treated		Survival	
	No.	%	No.	%
Surgery	11	61	11	100
Endoscopic drainage ± antibiotics	4	22	4	100
Percutaneous drainage ± antibiotics	2	11	2	100
Antibiotics alone	1	6	0	0









# KẾT LUẬN



- \* ÁP XE THÀNH DẠ DÀY LÀ BỆNH LÝ HIÊM GẶP
- \* SIÊU ÂM NỘI SOI LÀ PHƯƠNG PHÁP CHÍNH XÁC ĐỂ CHẨN ĐOÁN
- \* DẪN LƯU NỘI SOI KÈM KHÁNG SINH LÀ PHƯƠNG PHÁP HỮU HIỆU TRONG ĐIỀU TRỊ

# TÀI LIỆU THAM KHẢO

- \* [https://journals.lww.com/md-journal/Fulltext/2018/10260/Diagnostic\\_challenges\\_in\\_differentiating.9.aspx](https://journals.lww.com/md-journal/Fulltext/2018/10260/Diagnostic_challenges_in_differentiating.9.aspx)
- \* [https://www.giejournal.org/article/S0016-5107\(03\)01967-9/pdf](https://www.giejournal.org/article/S0016-5107(03)01967-9/pdf)
- \* <https://www.ncbi.nlm.nih.gov/pmc/articles/PMC2933122/>