


K vòm hầu

Bs. Dương xuân Tùng
TMH - MEDIC



CÔNG TY TNHH Y TẾ HOA HẢO - PHÒNG KHÁM ĐA KHOA
(Tên cũ: TRUNG TÂM CHẨN ĐOÁN Y KHOA - MEDIC)
254 Hòa Hảo, P.4, Q.10, TP. Hồ Chí Minh
ĐT: 028.39270284 - 028.39272136, Mail: hoa hao254@medic.com.vn

Tìm và tải app "Medic Hoa Hao"
để đăng kí khám nhanh hơn

QR code kết quả chẩn bệnh in của quý khách. Medic không chịu trách nhiệm nếu quý khách cung cấp QR code cho người khác.
QRCode kết quả

PHIẾU KHÁM BỆNH

PHÒNG KHÁM LOÃNG XƯƠNG - CỘT SỐNG - PHÒNG: 6



7712468

Họ tên: |

Năm sinh: 1959 - Nữ

Địa chỉ: |

ĐT: |

Thuận

Nghề nghiệp: nội trợ.

Số thẻ BHYT: |

Huyết áp - Mạch: 136/73-71 Cao: 150 cm; Năng: 59 kg; Nhiệt độ: 37°C

Lý do đi khám: đau cột sống cổ, lưng

Lâm sàng: đau cổ tay / đau cổ lan tay / tiểu, tiểu bình thường / tái phát

Chẩn đoán sơ bộ: thoái hóa cột sống

CHỈ ĐỊNH:

1. XQUANG (3): XQ Combo Cột Sống Cổ [In Giấy]; XQ Cột Sống Thắt Lưng T/N [In Giấy]; XQ Đo Loãng Xương

2. KHÁM BỆNH (1): Tái khám CK Loãng xương

XÉT NGHIỆM:

Giờ	Người lấy mẫu



TỔNG SỐ XÉT NGHIỆM: 11

NFS (C.B.C)	Cholesterol Total	Creatinine/máu (eGFR)	Ion đồ chung
Glucose (FPG)	Tổng Phân Tích Nước Tiểu	Triglycerides	Cortisol / Máu
AST (SGOT)	ALT (SGPT)	GGT	


CHỈ ĐỊNH BỔ SUNG:

(Hoà đơn điện tử phát hành tự động. Có sau 5 ngày. Tra cứu trên web hoặc app Medic)

Ngày 05 tháng 03 năm 2024 - 07:44

Bác sĩ

1



CÔNG TY TNHH Y TẾ HÒA HẢO
PHÒNG KHÁM ĐA KHOA
KHOA XÉT NGHIỆM (NHIỆC - LAB)
Hotline: 020.304.9992 - 199.4887
254 Hòa Hảo - P.4 - Q.11 - TP.HCM
Số ĐKKD: 0312040040 - Mã ĐKKD: 0312040040
Email: admin@hoahao.vn
www.hoahao.vn/www.medic-lab.com.vn

PID: 7712468 S.T.T.: 3201
Ngày giờ đăng ký: 07:56:43 05/03/2024
Ngày giờ lấy mẫu: 08:04:00 05/03/2024
Ngày giờ nhận mẫu: 08:07:00 05/03/2024
PHIẾU KẾT QUẢ XÉT NGHIỆM
(Bản TT.XK.02.1 - Ngày áp dụng: 01/03/2016 - Phiên bản: 1.2)

Họ tên:
Ngày tháng năm sinh: 1959
Số CCCD/Hộ chiếu:
Địa chỉ:
Đơn vị: Medic
Nơi lấy mẫu: Lâu 4
Loại mẫu: Máu/N.Thứ

BS yêu cầu: BS. CKII. TRẦN VĂN NAM
Tình trạng mẫu: Đạt

TÊN XÉT NGHIỆM	KẾT QUẢ	KHOẢNG THAM CHIẾU	MÃ QT
I. HUYẾT HỌC / ĐÔNG MÁU - HEMATOLOGY / COAGULATION			
NFS(C.B.C)(CÔNG THỨC MÁU)¹			
WBC	6.1	(4.0 - 10.5)10 ⁹ /L	QTHH01
% Neu	57.4	(40 - 74 %)	
% Lym	30.1	(19 - 48 %)	
% Mono	10.3	(3 - 9 %)	
% Eos	1.6	(0 - 7 %)	
% Baso	0.6	(0 - 1.5 %)	
# Neu	3.5	(1.7 - 7.0) 10 ⁹ /L	
# Lym	1.8	(1.0 - 4.0) 10 ⁹ /L	
# Mono	0.6	(0.1 - 1.0) 10 ⁹ /L	
# Eos	0.1	(0 - 0.5) 10 ⁹ /L	
# Baso	0.0	(0 - 0.2) 10 ⁹ /L	
RBC	4.14	(3.80 - 5.60)10 ¹² /L	QTHH02
Hb	12.1	(12.0 - 18.0 g/dL)	QTHH02
Hct	36.3	(35 - 52 %)	
MCV	87.7	(80 - 97 fL)	
MCH	29.2	(26 - 32 pg)	
MCHC	33.3	(31 - 36 g/dL)	
RDW	13.0	(11.0 - 15.7%)	
PLT	191	(150 - 400)10 ⁹ /L	QTHH02
MPV	7.4	(6.30 - 12.0 fL)	



CÔNG TY TNHH Y TẾ HÒA HẢO
PHÒNG KHÁM ĐA KHOA
KHOA XÉT NGHIỆM (NHIỆC - LAB)
Hotline: 020.304.9992 - 199.4887
254 Hòa Hảo - P.4 - Q.11 - TP.HCM
Số ĐKKD: 0312040040 - Mã ĐKKD: 0312040040
Email: admin@hoahao.vn
www.hoahao.vn/www.medic-lab.com.vn

PID: 7712468 S.T.T.: 3201
Ngày giờ đăng ký: 07:56:43 05/03/2024
Ngày giờ lấy mẫu: 08:04:00 05/03/2024
Ngày giờ nhận mẫu: 08:07:00 05/03/2024
PHIẾU KẾT QUẢ XÉT NGHIỆM
(Bản TT.XK.02.1 - Ngày áp dụng: 01/03/2016 - Phiên bản: 1.2)

Họ tên:
Ngày tháng năm sinh: 1959
Số CCCD/Hộ chiếu:
Địa chỉ:
Đơn vị: Medic
Nơi lấy mẫu: Lâu 4
Loại mẫu: Máu/N.Thứ

BS yêu cầu: BS. CKII. TRẦN VĂN NAM
Tình trạng mẫu: Đạt

TÊN XÉT NGHIỆM	KẾT QUẢ	KHOẢNG THAM CHIẾU	MÃ QT
Glucose	NEG	(mmol/L)	
Bilirubin	NEG	(µmol/L)	
Ketone	NEG	(mmol/L)	
Spe-Gravity	1.015	(1.005-1.030)	
Blood	NEG	(Negative)	
pH	5.5	(4.6-8.0)	
Protein	NEG	(g/L)	
Urobilinogen	NEG	(µmol/L)	
Nitrite	NEG	(Negative)	
Leucocytes	NEG	(Negative)	
Color	Yellow		
Clarity	Clear		
2) Urine Sediment (Cặn Lắng):			
Red Blood Cells	8	(0 - 15)	
Leucocytes	5	(0 - 15)	
Calcium oxalate monohydrate	0	(0 - 6)	
Calcium oxalate dihydrate	0	(0 - 6)	
Amor.Phosphate	0	(0 - 6)	
Uric acid	0	(0 - 6)	
Casts	0	(0 - 6)	
Epithelial Cells	15 H	(0 - 10)	
Bacteria	11	(0 - 130)	
III. SINH HOÁ - BIOCHEMISTRY			
Glucose (mmol/L) (FPG) ¹	5.31	(3.90 - 5.60 mmol/L)	QTSH001
Glucose (mg/dL)	95.58	(70.2 - 100.8 mg/dL)	
IONOGRAMME ² :	*		QTSH067

* Phần là kết quả được xử lý từ phân tích bằng thiết bị Medic. Phần còn lại được xử lý thủ công để trả kết quả chính xác.



CÔNG TY TNHH Y TẾ HÒA HẢO
PHÒNG KHÁM ĐA KHOA
KHOA XÉT NGHIỆM (NHIỆC - LAB)
Hotline: 020.304.9992 - 199.4887
254 Hòa Hảo - P.4 - Q.11 - TP.HCM
Số ĐKKD: 0312040040 - Mã ĐKKD: 0312040040
Email: admin@hoahao.vn
www.hoahao.vn/www.medic-lab.com.vn

PID: 7712468 S.T.T.: 3201
Ngày giờ đăng ký: 07:56:43 05/03/2024
Ngày giờ lấy mẫu: 08:04:00 05/03/2024
Ngày giờ nhận mẫu: 08:07:00 05/03/2024
PHIẾU KẾT QUẢ XÉT NGHIỆM
(Bản TT.XK.02.1 - Ngày áp dụng: 01/03/2016 - Phiên bản: 1.2)

Họ tên:
Ngày tháng năm sinh: 1959
Số CCCD/Hộ chiếu:
Địa chỉ:
Đơn vị: Medic
Nơi lấy mẫu: Lâu 4
Loại mẫu: Máu/N.Thứ

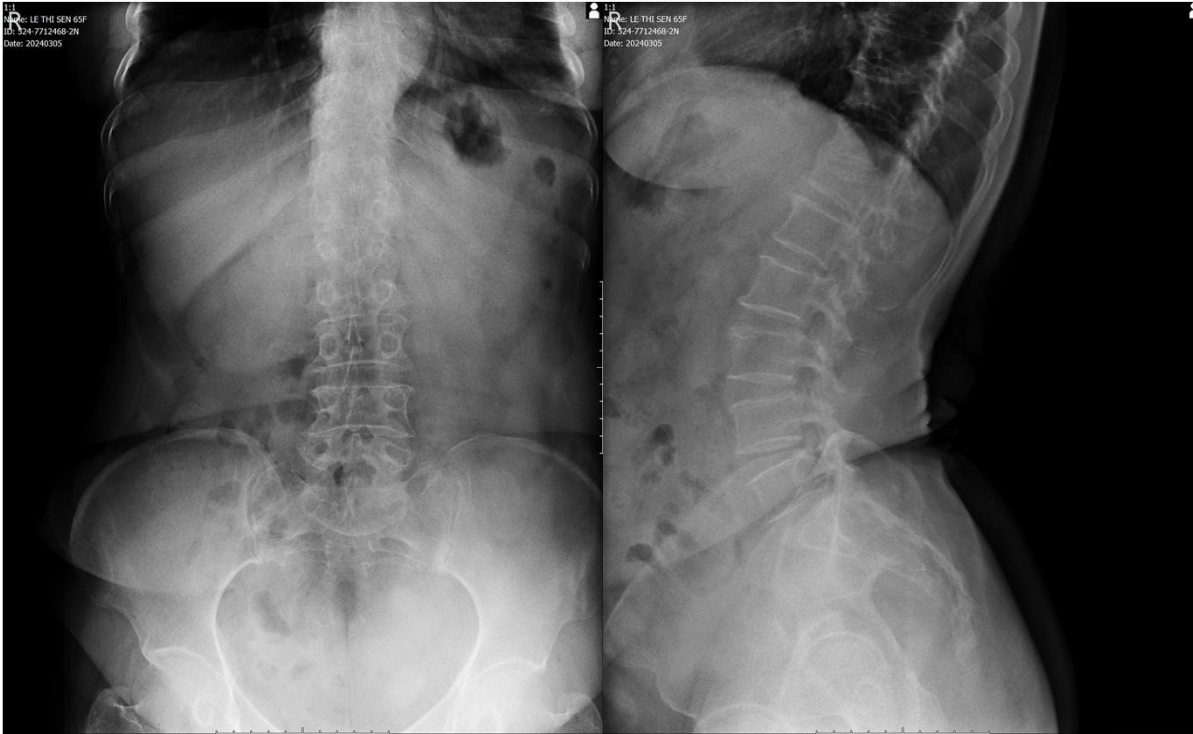BS yêu cầu: BS. CKII. TRẦN VĂN NAM
Tình trạng mẫu: Đạt

TÊN XÉT NGHIỆM	KẾT QUẢ	KHOẢNG THAM CHIẾU	MÃ QT
Na	138.9	(130 - 145 mmol/L)	
K	3.71	(3.40 - 5.1 mmol/L)	
Ca	2.29	(2.1 - 2.80 mmol/L)	
Cl	101.9	(96 - 108 mmol/L)	
GGT ¹	61.12 H	(M < 55 U/L; F < 36 U/L)	QTSH004
SGOT (AST) ¹	40.97 H	(< 35 U/L)	QTSH005
SGPT (ALT) ¹	48.12 H	(< 30 U/L)	QTSH013
Độ Lọc Cầu Thận (CKD-EPI)	*		
Creatinin/Serum ²	0.500	(M: 0.6 - 1.3; F: 0.5 - 1.1 mg/dL)	QTSH027
eGFR (CKD-EPI)	104	(≥ 90 mL/min/1.73 m ²)	
Triglycerides ¹	2.51 H	(<1.70; Ngưỡng: 1.70-2.25 mmol/L) (Cao: 2.26 - 5.64; Rất cao ≥ 5.65)	QTSH015
Cholesterol, Total ¹	6.13	(<5.18; Ngưỡng: 5.18-6.21 mmol/L) (Cao: ≥ 6.22)	QTSH003
IV. MIỄN DỊCH - IMMUNOLOGY			
Cortisol/Blood/Morning ² (µg/dL)	1.92 L	(6.02 - 18.4 µg/dL)	QTM0033
Cortisol (nmol/L)	136.0 L	(166.1 - 507.6 nmol/L)	
Thời gian duyệt: 08:38:49 05/03/2024 Người duyệt: BS.Tư Thị Huệ Trang			
In lần 1: 08:39:36 05/03/2024 Trưởng khoa xét nghiệm			

Thời gian duyệt: 08:38:49 05/03/2024
Người duyệt: BS.Tư Thị Huệ Trang

In lần 1: 08:39:36 05/03/2024
Trưởng khoa xét nghiệm

Số trang: 2/3



CÔNG TY TNHH Y TẾ HOÀ HẢO - PHÒNG KHÁM ĐA KHOA
(Tên cũ: TRUNG TÂM CHẨN ĐOÁN Y KHOA - MEDIC)
254 Hòa Hảo, P.4, Q.10, TP. Hồ Chí Minh
ĐT: 028.38278294 - 028.38272136, Email: hsohas254@medic.com.vn

Tìm và tải app "Medic Hoa Hao"
để đăng ký khám và xem kết quả
khám nhanh hơn

QRCode kết quả



KẾT QUẢ X QUANG

Họ và tên:
Địa chỉ: Tl
BS chỉ định: Bs. CKII. Trần Văn Nam

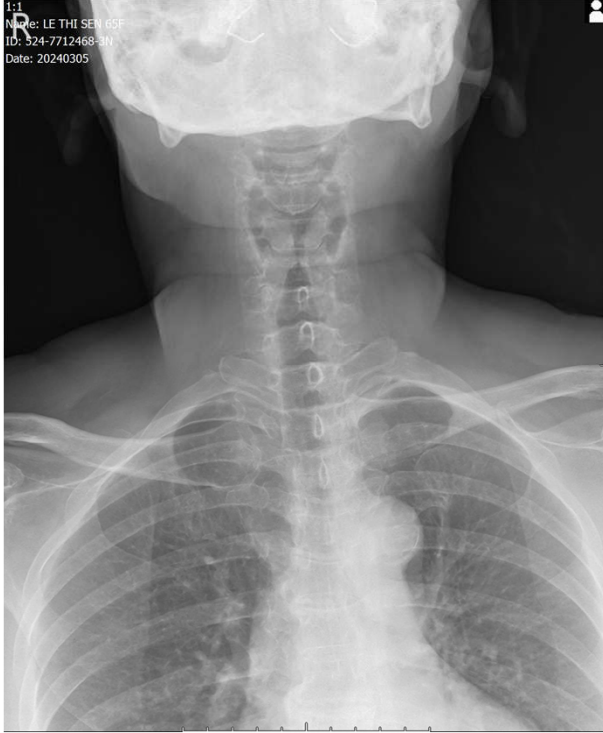
ID: 7712468
Số TT: 524
Ngày EK: 05/03/2024
Giờ EK: 08:20 AM KQ: 09:23 AM

Chẩn đoán sơ bộ: thoái hóa cột sống
XQ Cột Sống Thắt Lưng T/N [In Giấy]

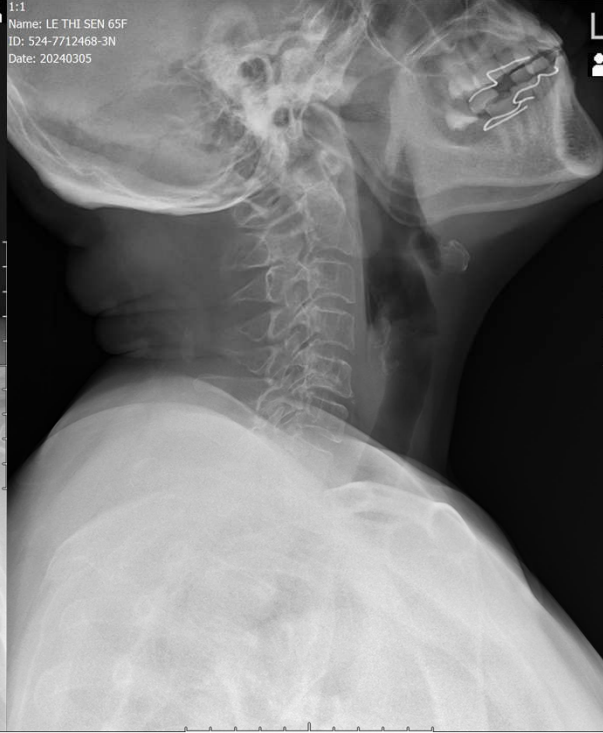
Thân Đốt Sống	: gai các đốt thắt lưng, xẹp dạng nêm thân đốt sống T12
Cung Đốt Sống	: hẹp khe khớp sau cột sống thắt lưng
Đĩa Đệm	: Không có ảnh bất thường
Độ Cong Cột Sống	: Không có ảnh bất thường
Mật Độ Xương	: giảm mật độ xương
Lỗ Liên Hợp	: Không có ảnh bất thường
Hình Bất Thường	: Không có ảnh bất thường
Cấu Trúc Chạng Cột Sống	: Không có ảnh bất thường

Cảm nghĩ: Thoái hóa cột sống thắt lưng, gãy xẹp thân đốt sống T12
Đề nghị: kết hợp lâm sàng, so phim cũ

Ngày 05 tháng 03 năm 2024
Bác sĩ X Quang



1:1
Name: LE THI SEN 65F
ID: 524-7712468-3N
Date: 20240305



1:1
Name: LE THI SEN 65F
ID: 524-7712468-3N
Date: 20240305



CÔNG TY TNHH Y TẾ HÒA HẢO - PHÒNG KHÁM ĐA KHOA
(Tên cũ: TRUNG TÂM CHẨN ĐOÁN Y KHOA - MEDIC)
254 Hòa Hảo, P.4, Q.10, TP. Hồ Chí Minh
ĐT: 028.39270284 - 028.39272136, Mail: hoahao254@medic.com.vn

Tìm và tải app "Medic Hoa Hao"
để đăng kí khám và xem kết quả
khám nhanh hơn

QRCode kết quả

(Mã QR code kết quả chứa bệnh án của quý khách. Medic không chịu trách nhiệm nếu quý khách cung cấp cho người khác.)



7712468

KẾT QUẢ X QUANG

Họ và tên :
Địa chỉ : Tổ
BS chỉ định : **Bs. CKII. Trần Văn Nam**


ID: **7712468**
Số TT : **524**
Ngày DK : 05/03/2024
Giờ DK : 08:20 AM KQ : 09:23 AM

Chẩn đoán sơ bộ : **thoái hóa cột sống**
XQ Combo Cột Sống Cổ [In Giấy]

Thần đốt sống	: gai cột sống cổ & bờ khớp mòm móc cột sống cổ C5-C6
Cung đốt sống	: hẹp khe khớp sau cột sống cổ
Đĩa đệm	: hẹp đĩa đệm C5-C6
Độ cong cột sống	: Không có ảnh bất thường
Mật độ xương	: giảm mật độ xương
Lỗ Liên Hợp	: hẹp C5-C6
Hình Bất Thường	: Không có ảnh bất thường
Cấu Trúc Cận Cột Sống	: Không có ảnh bất thường

Cảm nghĩ : **Thoái hoá cột sống & đĩa đệm, hẹp lỗ liên hợp C5-C6**
Đề nghị :


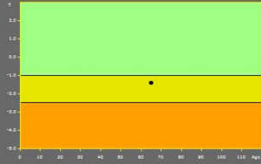
Ngày 05 tháng 03 năm 2024
Bác sĩ X Quang



OsteoGram Report

(DICOM SC Object - Screen Presentation)

Test Facility:	524	Operator:	
Patient Name:	LE THI SEN	Telephone:	
Patient ID:	7712468		
OsteoGram ID:	1246579202		
Gender:	F		
Race:	A		
D.O.B:	03/05/1959		
Menopause Age:			
Weight:	58.00		
Height:	148.00		
Address:			
City:			
State:			
Zip Code:			
Study Date:	03/05/2024		
Study ID:	2762124030516999		
Exposure Settings:			
kVp:			
mAs:			
Test Results:			
T-Score:	-1.4		
Z-Score:	1.1		
BMD:	95.4		
Age:	65		
Physician:		Facility:	PHONG KHAM DK HOA HAO
Address:	254 HOA HAO P4 Q10	City:	HCM
State:	VN	Zip Code:	
Fax:			

Skeletal Status:
T-Score: -1.0 and above : Normal
T-Score: -2.5 to -1.0: Low bone mass
T-Score: -2.5 and below: Osteoporosis



CÔNG TY TNHH Y TẾ HOÀ HẢO - PHÒNG KHÁM ĐA KHOA
(Tên cũ: TRUNG TÂM CHẨN ĐOÁN Y KHOA - MEDSC)
254 Hòa Hảo, P.4, Q.10, TP. Hồ Chí Minh
ĐT: 028.39270204 - 028.39272136, Mail: hoahao254@medic.com.vn

Tìm và tải app "Medic Hoa Hao"
để đăng kí khám và xem kết quả
khám nhanh hơn

QRCode kết quả

(Ở các kết quả chứa hình ảnh của quý khách, Medic không chịu trách nhiệm nếu quý khách cung cấp cho người khác.)



7712468

KẾT QUẢ X QUANG

Họ và tên :
Địa chỉ :
BS chỉ định : Bs. CKII. Trần Văn Nam

ID: 7712468
Số TT : 524
Ngày DK : 05/03/2024
Giờ DK : 08:20 AM KQ : 09:22 AM


Chẩn đoán sơ bộ : thoái hóa cột sống

XQ Đo Loãng Xương

Cân nặng (Kg) : 58
Chiều Cao(Cm) : 148
BMD (BT=100-122) : 95.4
Tỷ số T(BT>=-1) : +1.4
Tỷ số Z(BT>=0) : 1.1

Cảnh nghị : Thiếu xương (Osteopenia), nguy cơ gãy xương tăng gấp 2 lần
Đề nghị :

Ngày 05 tháng 03 năm 2024
Bác sĩ X Quang



CÔNG TY TNHH Y TẾ HOA HẢO - PHÒNG KHÁM ĐA KHOA
(Tên cũ: TRUNG TÂM CHẨN ĐOÁN Y KHOA - MEDIC)
254 Hòa Hảo, P.4, Q.10, TP. Hồ Chí Minh
ĐT: 028.39270284 - 028.39272136, Mail: hoahao254@medic.com.vn

QR code kết quả chứa bệnh án của quý khách. Medic không chịu trách nhiệm nếu quý khách cung cấp QR code cho người khác.

QRCode kết quả

Tìm và tải app "Medic Hoa Hao"
để đăng kí khám nhanh hơn

PHIẾU KHÁM BỆNH
PHÒNG KHÁM TẠI MŨI HỌNG - PHÒNG: 3



7712468

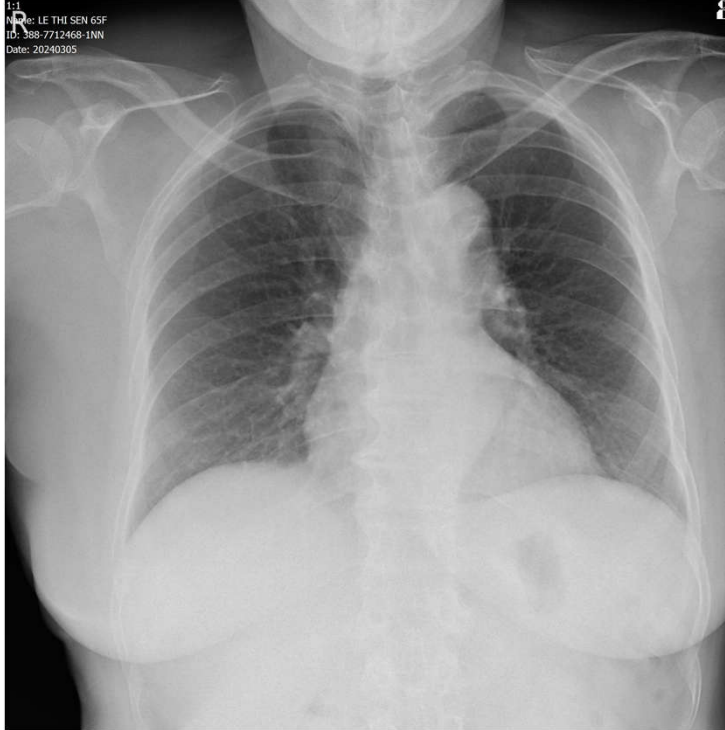

Họ tên: Năm sinh: 1959 - Nữ
Địa chỉ: DT:
Thuận: Số thẻ BHYT:
Nghề nghiệp: nội trợ.

Huyết áp - Mạch: 128/70-71 Cao: 150 cm; Nặng: 59 kg; Nhiệt độ: 37°C
Lý do đi khám: 1 tháng : khạc đàm máu, khó họng , nghẹt mũi t , hôi miệng / tối, hơi chóiang.
Lâm sàng: Tai trái: Tai phải:
Nói thường: m Nói thường: m
Nói thầm: m Nói thầm: m

CHỈ ĐỊNH:

- SIÊU ÂM (I):** SA vùng cổ
- XQUANG (I):** XQ Lồng Ngực Thẳng [In Giấy]
- NỘI SOI (I):** NS Mũi Xoang
- KHÁM BỆNH (I):** Khám CK Tai Mũi Họng

CHỈ ĐỊNH BỔ SUNG: (Hoá đơn điện tử phát hành tự động. Có Ngày 05 tháng 03 năm 2024 - 07:23
sau 5 ngày. Tra cứu trên web hoặc app Bác sĩ
Medic)



CÔNG TY TNHH Y TẾ HOÀ HẢO - PHÒNG KHÁM ĐA KHOA
(Tên cũ: TRUNG TÂM CHẨN ĐOÁN Y KHOA - MEDIC)
254 Hòa Hảo, P.4, Q.10, TP. Hồ Chí Minh
ĐT: 028.39270281 - 028.39272136, Mail: hoahao254@medic.com.vn

Tìm và tải app "Medic Hoa Hao"
để đăng kí khám và xem kết quả
khám nhanh hơn

QRCode kết quả

(Ở code kết quả chứa bệnh án của quý khách. Medic không chịu trách nhiệm nếu quý khách cung cấp cho người khác.)



KẾT QUẢ X QUANG

Họ và tên :
Địa chỉ : Tđ
BS chỉ định : Bs. Dương Xuân Tùng

ID: 7712468
Số TT : 388
Ngày EK : 05/03/2024
Giờ EK : 07:37 AM IQ : 08:36 AM

Chẩn đoán sơ bộ : 7712504


XQ Lồng Ngực Thẳng [In Giấy]

Thành ngực	: Không có ảnh bất thường
Màng phổi	: Không có ảnh bất thường
Trung thất	: Không có ảnh bất thường
Tim	: Không có ảnh bất thường
Động mạch chủ	: bình rộng
Huyết phế quản	: Không có ảnh bất thường
Phổi	: Không có ảnh bất thường
Cơ hoành	: hoành nhỏ cao 2 bên

Cẩn nghi : Bệnh tim mạch do xơ động mạch và/hay cao huyết áp, nhô cao hoành 2 bên do tạng người, phân biệt tăng áp suất ổ bụng

Đề nghị : kết hợp siêu âm tim, ECG, siêu âm bụng

Ngày 05 tháng 03 năm 2024
Bác sĩ X Quang



CÔNG TY TNHH Y TẾ HOA Hào - PHÒNG KHÁM ĐA KHOA
(Tên cũ: TRUNG TÂM CHẨN ĐOÁN Y KHOA - MEDIC)
254 Hòa Hảo, P.4, Q.10, TP. Hồ Chí Minh
ĐT: 028.39270284 - 028.39272136, Mail: hoa hao254@medic.com.vn

Tìm và tải app "Medic Hoa Hao"
để đăng kí khám và xem kết quả
khám nhanh hơn

QRCode kết quả

(Qr code kết quả chẩn bệnh án của quý khách. Medic không chịu trách nhiệm nếu quý khách cung cấp cho người khác.)



7712468

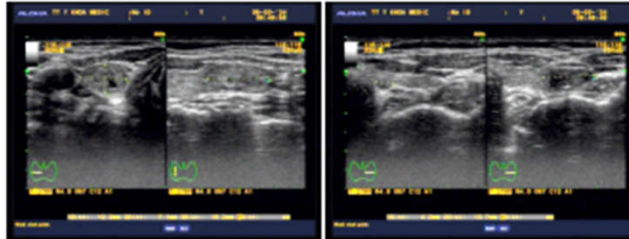
Khoa : Siêu Âm Tuyến Giáp - Phòng 1
Máy: ALOKA -ProSound α6

KẾT QUẢ SIÊU ÂM MÀU

ID : 7712468 Ngày ĐK: 05/03/2024 08:55
Họ và tên : 65 tuổi Nữ
Địa chỉ :
Chẩn đoán sơ bộ : KT
BS chỉ định : BS TÙNG BV chỉ định : MD

VÙNG KHẢO SÁT : SIÊU ÂM VÙNG CỔ


- * TUYẾN GIÁP CÓ ĐỘ HỒI ÂM DÀY, MẬT ĐỘ MẠCH MÁU TRONG NHƯ MỠ GIÁP BÌNH THƯỜNG.
- THỤY PHẢI : CÓ MỘT NANG KT 5mm VÀ MỘT NHÂN KT 12 X 7mm, NHÂN NÀY CÓ GIỚI HẠN RÕ, ĐÃ NANG HÓA MỘT PHẦN.
- THỤY TRÁI : CÓ MỘT NHÂN NHỎ KT 4mm VÀ MỘT NANG KT 14mm
- HẠCH CỔ : KHÔNG CÓ HẠCH CỔ BỆNH LÝ.
- ĐỘNG MẠCH CẢNH HẠI BÊN BÌNH THƯỜNG
- TUYẾN DƯỚI HÂM, TUYẾN MANG TAI HẠI BÊN BÌNH THƯỜNG.



KẾT LUẬN: NANG VÀ NHÂN HAI THỤY TUYẾN GIÁP ACR TIRADS 2 VÀ 3

Đề nghị:

Tp. Hồ Chí Minh, ngày 05/03/2024 08:55
(Bác sĩ đã ký)



CÔNG TY TNHH Y TẾ HOA HẢO - PHÒNG KHÁM ĐA KHOA
(Tên cũ: TRUNG TÂM CHẨN ĐOÁN Y KHOA - MEDIC)
254 Hòa Hảo, P.4, Q.10, TP. Hồ Chí Minh
ĐT: 028.39270284 - 028.39272136, Mail: hoa hao254@medic.com.vn

Tìm và tải app "Medic Hoa Hao"
để đăng kí khám và xem kết quả
khám nhanh hơn

QRCode kết quả

(QR code kết quả chỉn bệnh án của quý khách. Medic không chịu trách nhiệm nếu quý khách cung cấp QR code cho người khác.)



7712468

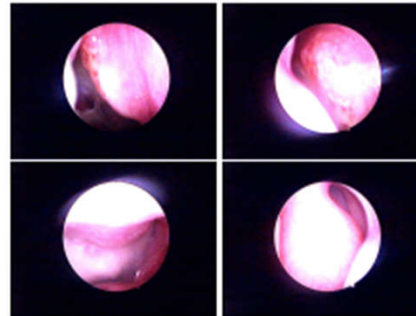
Khoa: NỘI SOI TAI MŨI HỌNG
Máy: Resonance r36m

KẾT QUẢ NỘI SOI

ID : 7712468 Ngày DK: 05/03/2024
Họ và tên :
Địa chỉ :
Chẩn đoán sơ :
bộ
Bác sĩ chỉ định : BS. DƯƠNG XUÂN TÙNG BV chỉ định : MEDIC

VÙNG KHẢO SÁT : NS MŨI XOANG

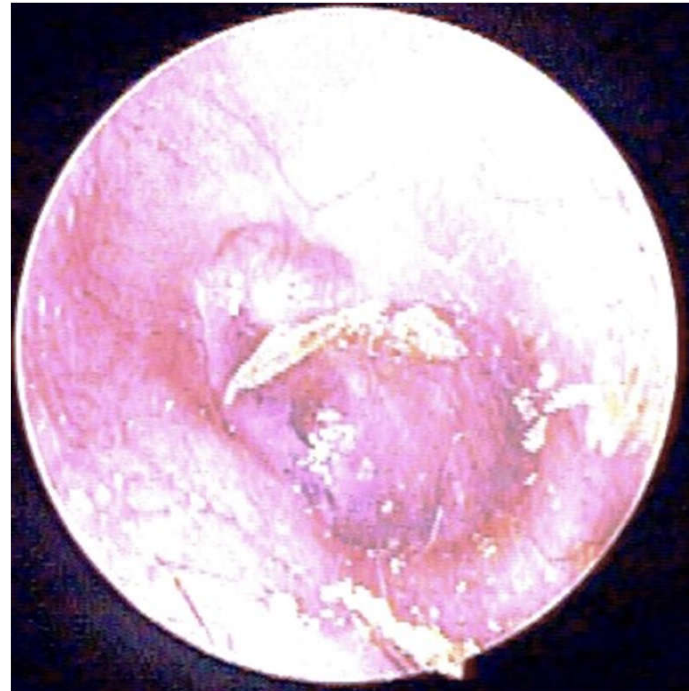
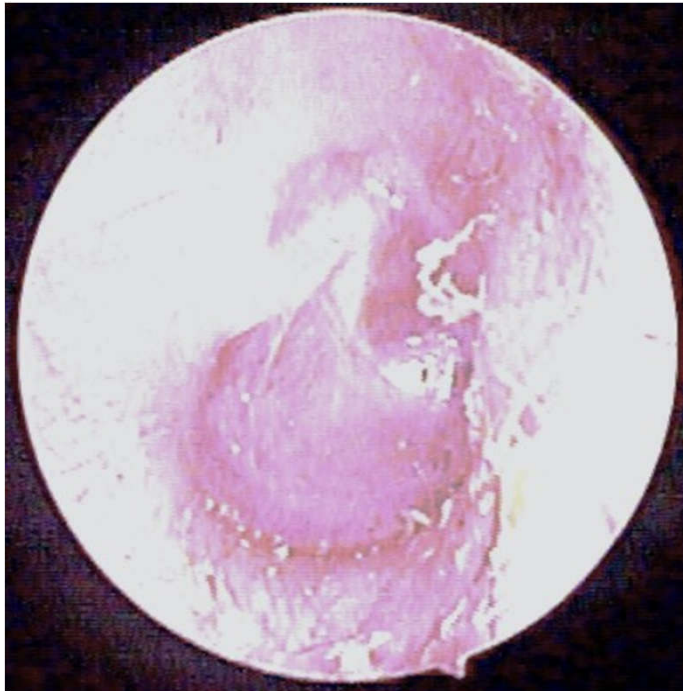

KHE DƯỚI DỊCH NHẢY 2 BÊN
CUỐN MŨI GIỮA CB
QUẢ PHÁT CUỐN MŨI DƯỚI 2 BÊN
NIÊM MẠC KHE GIỮA PHỦ NẾ XUẤT TIẾT
NGÁCH BƯƠM DỊCH NHẢY P
VÒM CỎ U CHE LẤP KHE DƯỚI T




KẾT LUẬN:
Đề nghị:

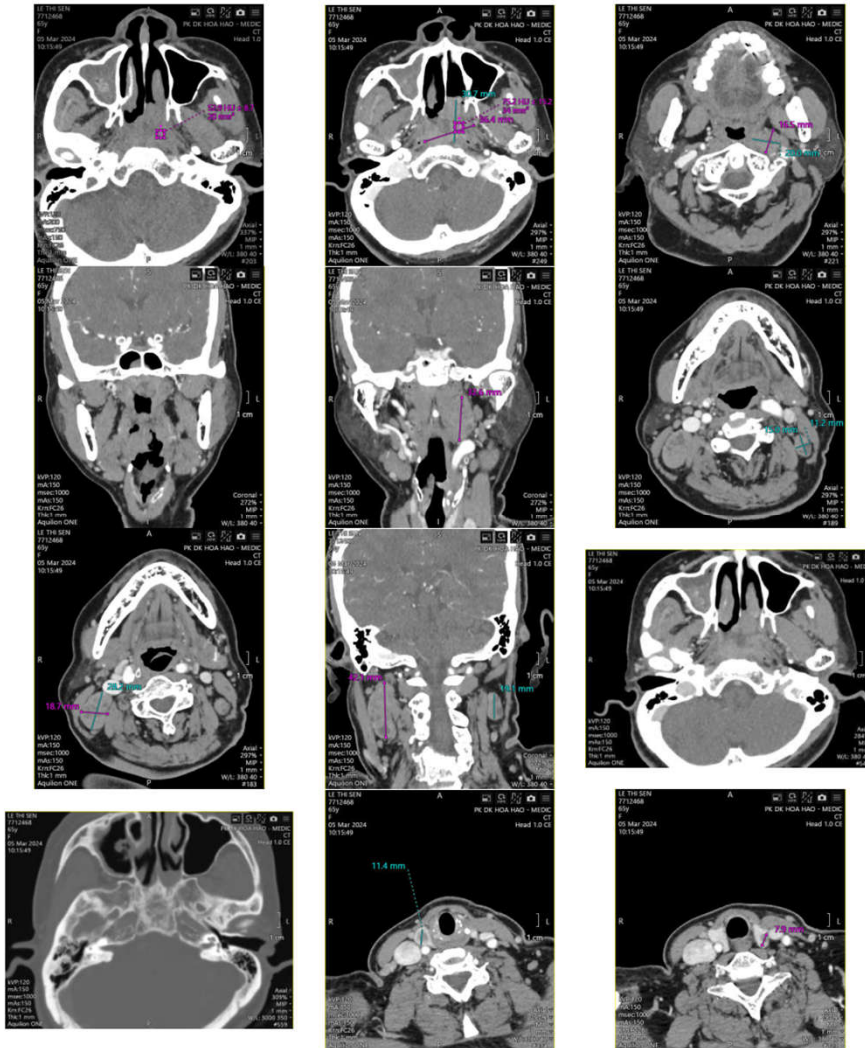
VIÊM MŨI XOANG, U VÒM.
MDCT NÃO XOANG.+ SINH THIẾT GPB.

Tp. Hồ Chí Minh, ngày 05/03/2024
(Bác sĩ đã ký)





Patient: LE THI SEN Page: 1 of 8



CÔNG TY TNHH Y TẾ HOA HẢO - PHÒNG KHÁM ĐA KHOA
(Tên cũ: TRUNG TÂM CHẨN ĐOÁN Y KHOA - MEDIC)
234 Hòa Hảo, P.4, Q.10, TP. Hồ Chí Minh
ĐT: 028.39279281 - 028.39272136, Mail: hoa hao254@medic.com.vn

Tìm và tải app "Medic Hoa Hao"
để đăng kí khám và xem kết quả
khám nhanh hơn

QRCode kết quả

(QR code kết quả chưa bệnh án của quý khách. Medic không chịu trách nhiệm nếu quý khách cung cấp QR code cho người khác.)




7712468

MEDIC CT SCAN REPORT

STT : 246305143 Ngày DK : 05/03/2024 09:43
Bệnh nhân :
Địa chỉ :
BS chỉ định : BS. DƯƠNG XUÂN TÙNG BV : MEDIC Khoa : FK
Chẩn đoán sơ bộ : 1 tháng : khạc đờm máu, khó họng , nghẹt mũi t , hôi miệng / tở, hơi chướng.
Vùng : CT SỌ NÃO _ TAI MŨI HỌNG Máy : MSCT 640_2 Tiêm chất tương phản

Kết quả :
KỸ THUẬT:
Bệnh nhân được khảo sát não, hốc mũi và xoang cạnh mũi với lát hình 1 mm máy MSCT 640 không và tiêm thuốc cản quang tĩnh mạch.
KẾT QUẢ:
Thương tổn đậm độ mô choin chỗ vòm hầu hai bên, kích thước khoảng 36 x 30 mm, bắt thuốc cản quang không đồng nhất, không hủy xương sàn sọ. Thương tổn bên trái lan của mũi trái và khoang cạnh hầu trái, kích thước khối cạnh hầu trái khoảng 20 x 16 x 32 mm. Hạch cảnh cao trái khoảng 11 x 15 x 19 mm và phải khoảng 18 x 28 x 42 mm.
Não hình thường, không thấy bất thường trong nhu mô não hay trong não thất trên phim CT không tiêm thuốc cản quang.
Vòm hầu trong, khoang cạnh hầu trong.
Móm chân bướm và hố chân bướm khẩu cái bình thường.
Sào bào chàm hai bên sáng.
Đông khí nhỏ cuộn gờn hai bên. Quá phát cuộn mũi dưới hai bên. Dày niêm mạc xoang hàm phải.
Nhãn giáp phải khoảng 11 mm và trái khoảng 7 mm.
*** KẾT LUẬN:
- K vòm hầu hai bên lan của mũi sau trái và khoang cạnh hầu trái đi cận hạch cổ hai bên.
- Nhãn giáp hai bên.
- Quá phát cuộn mũi dưới và concha bullosa cuộn mũi giữa hai bên. Viêm xoang hàm phải.

Tp. Hồ Chí Minh, ngày 05/03/2024 11:25
(Bác sĩ đã ký)



CÔNG TY TNHH Y TẾ HOA HẢO - PHÒNG KHÁM ĐA KHOA
(Tên cũ: TRUNG TÂM CHẨN ĐOÁN Y KHOA - MEDIC)
254 Hòa Hảo, P.4, Q.10, TP. Hồ Chí Minh
ĐT: 028.39270204 - 028.39272130, Mail: hoa hao254@medic.com.vn

Tìm và tải app "Medic Hoa Hao"
để đăng kí khám và xem kết quả
khám nhanh hơn

(QR code kết quả chẩn đoán của quý khách. Medic không chịu trách nhiệm nếu quý khách cung cấp QR code cho người khác.)



PHIẾU CHẨN ĐOÁN GIẢI PHẪU BỆNH

MS : **H2024002604**

Bệnh nhân (Patient) : **7712468 LÊ THỊ SEN** 1959 Nữ

Địa chỉ (Address) : Tổ 7, Thôn Xuân Phú, X. Phong Năm, Tp. Phan Thiết, T. Bình Thuận --
0357604531

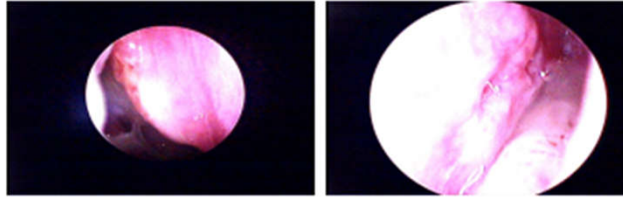
Bác sĩ (Physician) : BS DƯƠNG XUÂN TÙNG

Bệnh viện (Hospital) : CTTNHHYT HOA HẢO

Chẩn đoán sơ bộ : Sinh thiết U vòm

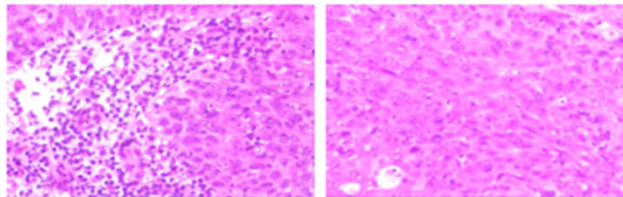
Ngày nhận mẫu : 05/03/2024 Ngày trả KQ: 06/03/2024

GPB ĐẠI THỂ : Mổ 0.5 cm




GPB Vi Thể :

Gồm nhiều tế bào dị dạng xếp thành đám, xâm nhập mô đệm. Trong mô đệm có nhiều limphô bào.



KẾT LUẬN : CARCINÔM KHÔNG BIỆT HÓA XÂM NHẬP Ở VÒM HẦU.
(C10)

Tp. Hồ Chí Minh, ngày 06/03/2024



FDA approves toripalimab-tpzi for nasopharyngeal carcinoma

[Share](#) [Post](#) [LinkedIn](#) [Email](#) [Print](#)

Resources for Information | Approved Drugs

[Oncology \(Cancer\) / Hematologic Malignancies Approval Notifications](#)

[Ongoing | Cancer Accelerated Approvals](#)

[Verified Clinical Benefit | Cancer Accelerated Approvals](#)

[Withdrawn | Cancer Accelerated Approvals](#)

[Other | Cancer Accelerated Approvals](#)

On October 27, 2023, the Food and Drug Administration approved toripalimab-tpzi (LOQTORZ, Coherus BioSciences, Inc.) with cisplatin and gemcitabine for the first-line treatment of adults with metastatic or recurrent, locally advanced nasopharyngeal carcinoma (NPC). FDA also approved toripalimab-tpzi as a single agent for adults with recurrent unresectable or metastatic NPC with disease progression on or after a platinum-containing chemotherapy.

[View full prescribing information for LOQTORZI.](#)

Efficacy of toripalimab-tpzi with cisplatin and gemcitabine was evaluated in JUPITER-02 (NCT03581786), a randomized, multicenter, single region, double-blind, placebo-controlled trial in 289 patients with metastatic or recurrent, locally advanced NPC who had not received previous systemic chemotherapy for recurrent or metastatic disease. Patients were randomized (1:1) to either toripalimab-tpzi with cisplatin and gemcitabine, followed by toripalimab-tpzi, or placebo with cisplatin and gemcitabine, followed by placebo. Chemotherapy regimens are described in the above link for full prescribing information.

The primary efficacy outcome measure was progression-free survival (PFS), as assessed by a Blinded Independent Review Committee (BIRC) according to RECIST v1.1. Overall

Content current as of:
10/30/2023