MEDIC KIEN GIANG

U BUỒNG TRỨNG TO
(HUGE OVARIAN TUMOR)

BS PHAN NGỌC NGOAN
KHOA SẢN
BV BÌNH AN KIÊN GIANG

CAS REPORT 1

- BN Lâm Thị Như A SN2003
- Đ/C Gò Quao Kiên Giang sđt 0819276168
- Vào viện lúc 14h 38 ngày 22/6/2023
- Lý do nhập viện: bụng to, đau hạ vị.

CHẨN ĐOÁN

khám ghi nhận:

- sinh hiệu ổn
- độc thân
- kinh đều, lượng vừa
- khối u hạ vị to đến thượng vị

CHẨN ĐOÁN

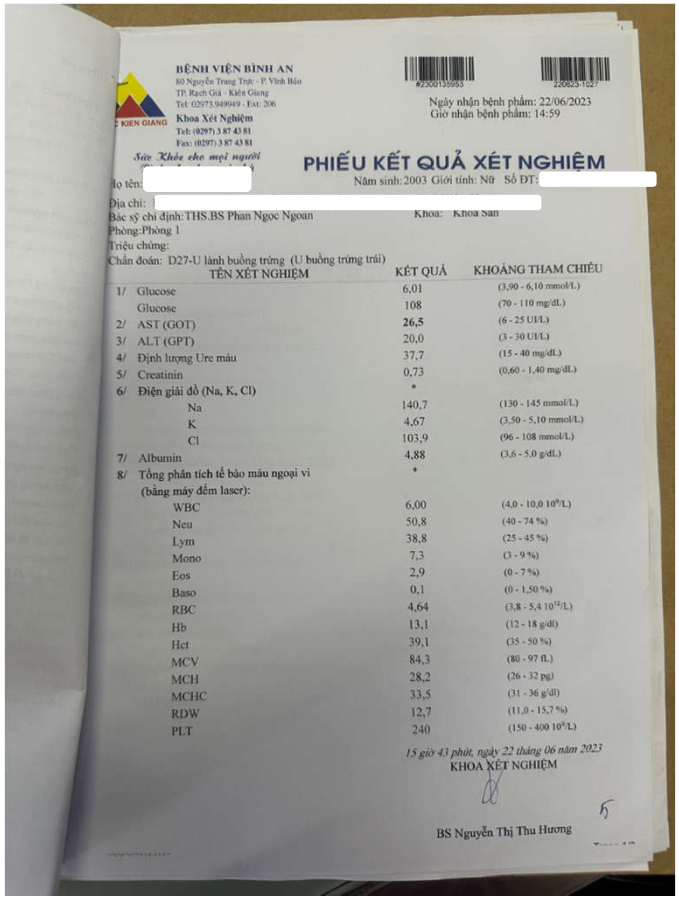

BỆNH VIỆN BÌNH AN
80 Nguyễn Trung Trực - P. Vĩnh Bảo
TP. Rạch Giá - Kiên Giang
Tel: 02973.949949 - Ext: 206
Khoa Xét Nghiệm
Tel: (0297) 3 87 43 81
Fax: (0297) 3 87 43 81
Sức Khỏe cho mọi người

Ngày nhận bệnh phẩm: 22/06/2023
Giờ nhận bệnh phẩm: 14:59

PHIẾU KẾT QUẢ XÉT NGHIỆM

Họ tên: [redacted] Năm sinh: 2003 Giới tính: Nữ Số ĐT: [redacted]
Địa chỉ: [redacted]
Bác sỹ chỉ định: THS.BS Phan Ngọc Ngoan Khoa: Khoa Sản
Phòng: Phòng 1
Triệu chứng:
Chẩn đoán: D27-U lành buồng trứng (U buồng trứng trái)

TÊN XÉT NGHIỆM	KẾT QUẢ	KHOẢNG THAM CHIẾU
1/ Glucose	6,01	(3,90 - 6,10 mmol/L)
Glucose	108	(70 - 110 mg/dL)
2/ AST (GOT)	**26,5**	(6 - 25 UI/L)
3/ ALT (GPT)	20,0	(3 - 30 UI/L)
4/ Định lượng Ure máu	37,7	(15 - 40 mg/dL)
5/ Creatinin	0,73	(0,60 - 1,40 mg/dL)
6/ Điện giải đồ (Na, K, Cl)	*	
Na	140,7	(130 - 145 mmol/L)
K	4,67	(3,50 - 5,10 mmol/L)
Cl	103,9	(96 - 108 mmol/L)
7/ Albumin	4,88	(3,6 - 5,0 g/dL)
8/ Tổng phân tích tế bào máu ngoại vi (bằng máy đếm laser):	*	
WBC	6,00	(4,0 - 10,0 10^9/L)
Neu	50,8	(40 - 74 %)
Lym	38,8	(25 - 45 %)
Mono	7,3	(3 - 9 %)
Eos	2,9	(0 - 7 %)
Baso	0,1	(0 - 1,50 %)
RBC	4,64	(3,8 - 5,4 10^{12}/L)
Hb	13,1	(12 - 18 g/dl)
Hct	39,1	(35 - 50 %)
MCV	84,3	(80 - 97 fL)
MCH	28,2	(26 - 32 pg)
MCHC	33,5	(31 - 36 g/dl)
RDW	12,7	(11,0 - 15,7 %)
PLT	240	(150 - 400 10^9/L)

15 giờ 43 phút, ngày 22 tháng 06 năm 2023
KHOA XÉT NGHIỆM

BS Nguyễn Thị Thu Hương

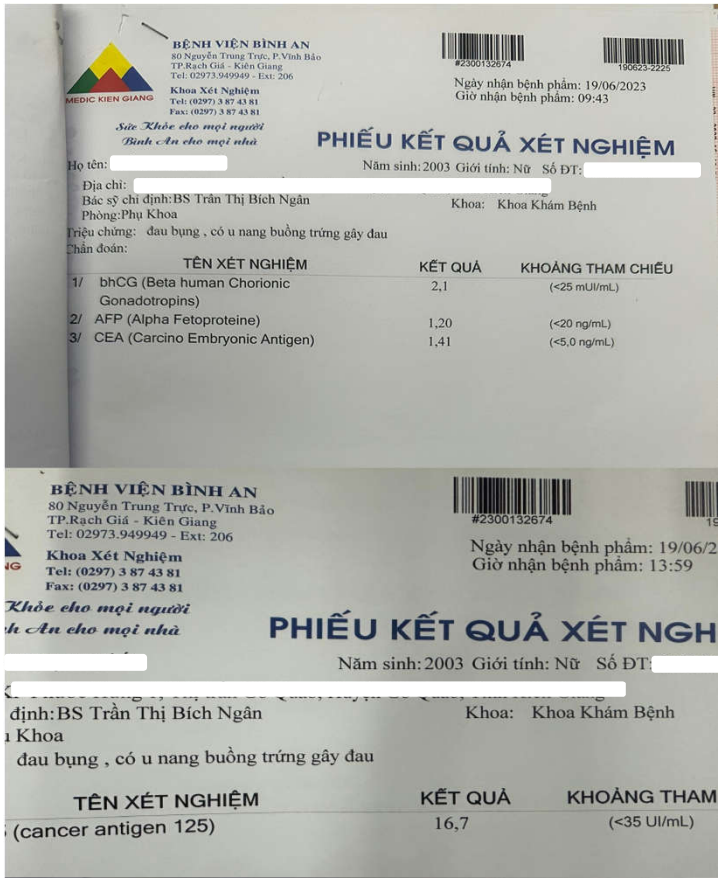

BỆNH VIỆN BÌNH AN
80 Nguyễn Trung Trực, P.Vĩnh Bảo
TP.Rạch Giá - Kiên Giang
Tel: 02973.949949 - Ext: 206
Khoa Xét Nghiệm
Tel: (0297) 3 87 43 81
Fax: (0297) 3 87 43 81
Sức Khỏe cho mọi người
Bình An cho mọi nhà

Ngày nhận bệnh phẩm: 19/06/2023
Giờ nhận bệnh phẩm: 09:43

PHIẾU KẾT QUẢ XÉT NGHIỆM

Họ tên: [redacted] Năm sinh: 2003 Giới tính: Nữ Số ĐT: [redacted]
Địa chỉ: [redacted]
Bác sỹ chỉ định: BS Trần Thị Bích Ngân Khoa: Khoa Khám Bệnh
Phòng: Phụ Khoa
Triệu chứng: đau bụng , có u nang buồng trứng gây đau
Chẩn đoán:

TÊN XÉT NGHIỆM	KẾT QUẢ	KHOẢNG THAM CHIẾU
1/ bhCG (Beta human Chorionic Gonadotropins)	2,1	(<25 mUI/mL)
2/ AFP (Alpha Fetoproteine)	1,20	(<20 ng/mL)
3/ CEA (Carcino Embryonic Antigen)	1,41	(<5,0 ng/mL)

BỆNH VIỆN BÌNH AN
80 Nguyễn Trung Trực, P.Vĩnh Bảo
TP.Rạch Giá - Kiên Giang
Tel: 02973.949949 - Ext: 206
Khoa Xét Nghiệm
Tel: (0297) 3 87 43 81
Fax: (0297) 3 87 43 81

Ngày nhận bệnh phẩm: 19/06/2
Giờ nhận bệnh phẩm: 13:59

PHIẾU KẾT QUẢ XÉT NGH

Năm sinh: 2003 Giới tính: Nữ Số ĐT: [redacted]
định: BS Trần Thị Bích Ngân Khoa: Khoa Khám Bệnh
Khoa
đau bụng , có u nang buồng trứng gây đau

TÊN XÉT NGHIỆM	KẾT QUẢ	KHOẢNG THAM
(cancer antigen 125)	16,7	(<35 UI/mL)

CHẨN ĐOÁN

Trang 1

BỆNH VIỆN BÌNH AN MEDIC KIÊN GIANG
80 - 82 Nguyễn Trung Trực - TP. Rạch Giá - Kiên Giang
PHIẾU KẾT QUẢ SIÊU ÂM

KCB: 2300132674 Họ tên: [redacted] Năm sinh: 2003 Phái: Nữ
chỉ: KP Phước Hưng 1, [redacted] Ngày siêu âm: 19/06/2023
a sàng: đau bụng Đối tượng: BHYT Điện thoại: [redacted]
ín đoán:
chỉ định: BS Trần Thị Bích Ngân Khoa/Phòng: Phụ Khoa
làm việc:

THUẬT: Siêu âm ổ bụng

+ GAN:Cấu trúc đồng dạng, bờ đều, kích thước không to, không thấy tổn thương khu trú
+ TÚI MẬT- ĐƯỜNG MẬT:Túi mật không ghi nhận hình ảnh bệnh lý. Đường mật trong và ngoài gan không dãn, không sỏi.
+ TỤY: Cấu trúc đồng dạng, bờ đều, không to
+ LÁCH:Cấu trúc lách đồng dạng, bờ đều, không to
+ ỐNG TIÊU HÓA:
Nhu động bình thường, không thấy tổn thương khu trú.
+ THẬN (P):
Đài bể thận không dãn, không sỏi, không thấy tổn thương khu trú
+ THẬN (T):
Đài bể thận không dãn, không sỏi, không thấy tổn thương khu trú
+ BÀNG QUANG:
Bàng quang không sỏi, không thấy tổn thương khu trú.
+ HẠCH VÀ CÁC MẠCH MÁU LỚN:
Không ghi nhận hình ảnh bệnh lý.
+ DỊCH TỰ DO:
Dịch tự do ổ bụng(-)
+ TỬ CUNG VÀ PHẦN PHỤ:
Tử cung ngả trước, cấu trúc đồng dạng, bờ đều, DAP= 34 mm, nội mạc= 08 mm
Vùng hạ vị kéo dài lên tới vùng thượng vị chiếm gần hết ổ bụng có một cấu trúc nang, quá giới hạn đo, bên trong vô vách ngăn, không tăng sinh mạch máu.
Buồng trứng phải : bình thường

t luận: U NANG BUỒNG TRỨNG KHÁ NĂNG BÊN TRÁI

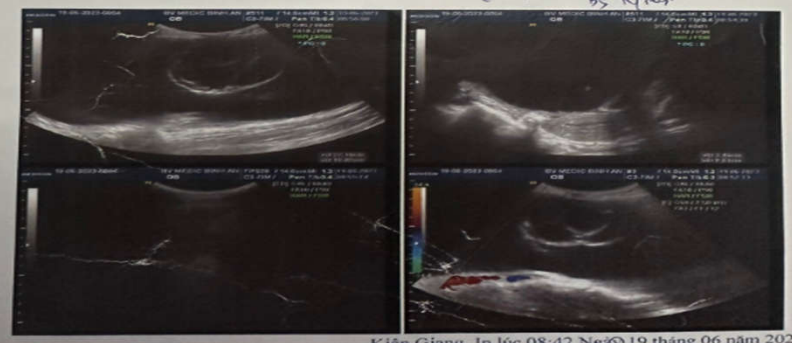

Kiên Giang, In lúc 08:42 Ngày 19 tháng 06 năm 2023

CHẨN ĐOÁN

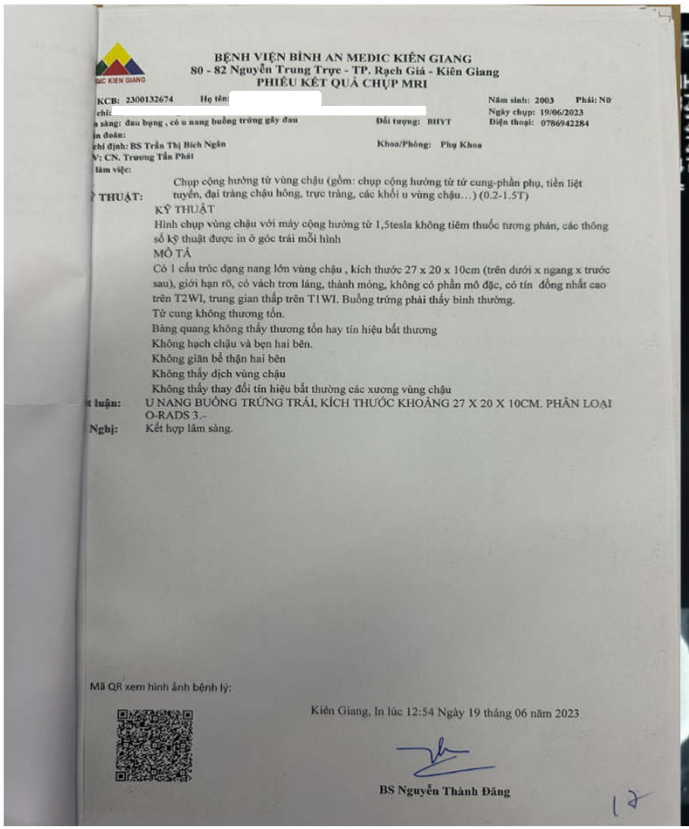

BỆNH VIỆN BÌNH AN MEDIC KIÊN GIANG
80 - 82 Nguyễn Trung Trực - TP. Rạch Giá - Kiên Giang
PHIẾU KẾT QUẢ CHỤP MRI

KCB: 2300132674 Họ tên [redacted] Năm sinh: 2003 Phái: Nữ
chỉ: Ngày chụp: 19/06/2023
à sàng: đau bụng , có u nang buồng trứng gây đau Đối tượng: BHYT Điện thoại: 0786942284
n đoán:
chỉ định: BS Trần Thị Bích Ngân Khoa/Phòng: Phụ Khoa
V: CN. Trương Tấn Phát
làm việc:

THUẬT: Chụp cộng hưởng từ vùng chậu (gồm: chụp cộng hưởng từ tử cung-phần phụ, tiền liệt tuyến, đại tràng chậu hông, trực tràng, các khối u vùng chậu…) (0.2-1.5T)

KỸ THUẬT
Hình chụp vùng chậu với máy cộng hưởng từ 1,5tesla không tiêm thuốc tương phản, các thông số kỹ thuật được in ở góc trái mỗi hình
MÔ TẢ
Có 1 cấu trúc dạng nang lớn vùng chậu , kích thước 27 x 20 x 10cm (trên dưới x ngang x trước sau), giới hạn rõ, có vách tron láng, thành mỏng, không có phần mô đặc, có tín đồng nhất cao trên T2WI, trung gian thấp trên T1WI. Buồng trứng phải thấy bình thường.
Tử cung không thương tổn.
Bàng quang không thấy thương tổn hay tín hiệu bất thương
Không hạch chậu và bẹn hai bên.
Không giãn bể thận hai bên
Không thấy dịch vùng chậu
Không thấy thay đổi tín hiệu bất thường các xương vùng chậu

luận: U NANG BUỒNG TRỨNG TRÁI, KÍCH THƯỚC KHOẢNG 27 X 20 X 10CM. PHÂN LOẠI O-RADS 3.-
Nghị: Kết hợp lâm sàng.

Mã QR xem hình ảnh bệnh lý:

Kiên Giang, In lúc 12:54 Ngày 19 tháng 06 năm 2023

BS Nguyễn Thành Đăng

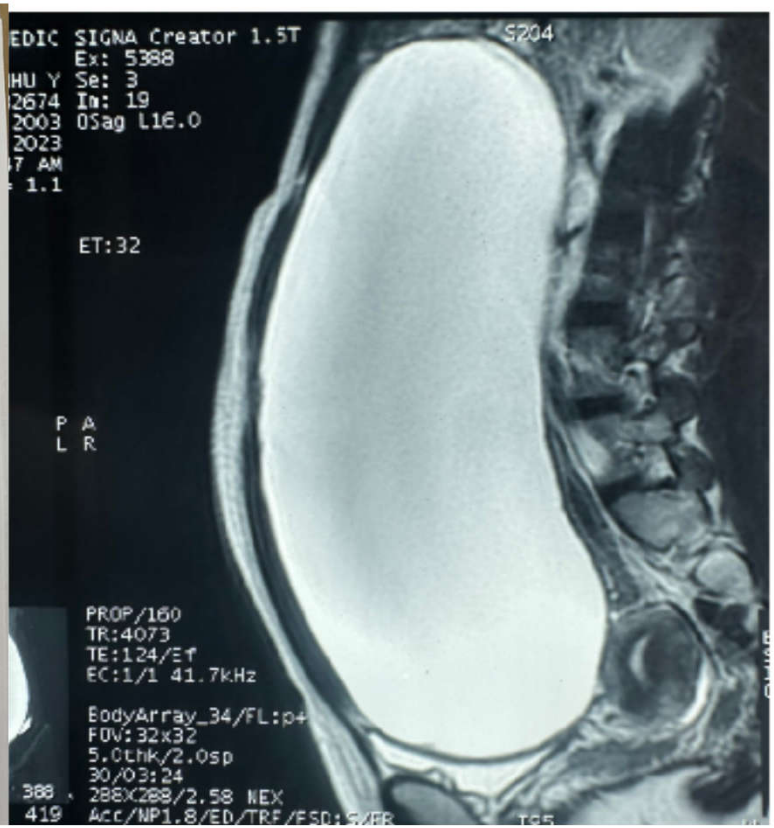

HÌNH ẢNH PHẪU THUẬT

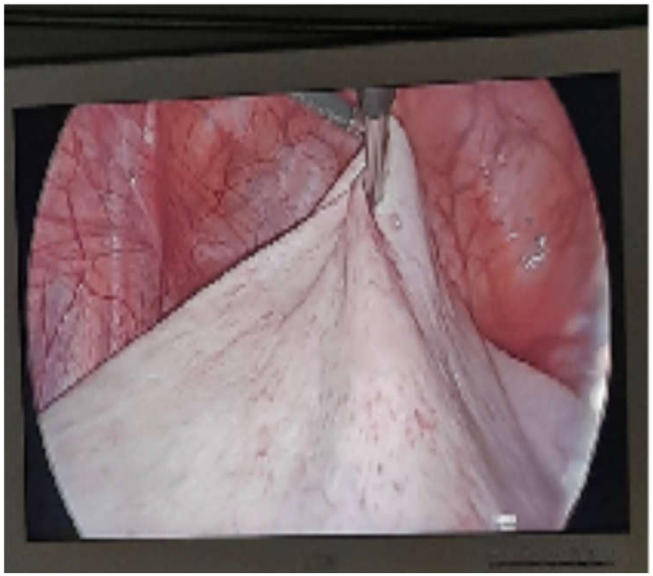

HÌNH ẢNH PHÒNG MỔ BV BÌNH AN

NH VIỆN BÌNH AN

#2300135953

PHIẾU PHẪU THUẬT - THỦ THUẬT

ệ tên bệnh nhân: [redacted]

: Khoa Sản Phòng: Phòng 1 Năm sinh: 2003 Giới tính: Nữ

Giường:H011

iện lúc: 14 giờ 37 phút, Ngày 22 tháng 6 năm 2023

thuật - Thủ thuật lúc: 09 giờ 00 phút, ngày 23 tháng 06 năm 2023

úc lúc: 11 giờ 15 phút, ngày 23 tháng 06 năm 2023

đoán trước PT-TT: U buồng trứng trái to

đoán sau PT-TT: U buồng trứng trái to

g pháp PT-TT: Phẫu thuật nội soi cắt u nang buồng trứng, nang cạnh vòi tử cung

T- Thủ thuật: I

g pháp trừ đau: Gây mê nội khí quản

huật - thủ thuật viên 1: THS.BS Phan Ngọc Ngoan

huật - thủ thuật viên 2: BS CKI Phạm Thị Ngọc Thu

ệ - gây tê 1: Bs.CKI Danh Đức Thuận

- gây tê 2: Đoàn Ngọc Ba

vòng trong: Trần Thị Mỹ Tiên

vòng ngoài: Danh Tú

Lược đồ	Các bước tiến hành
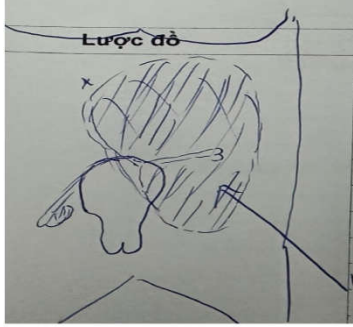	***Mô tả:*** Vào bụng 3 trocart áp lực 13mmHg, không tai biến. Tử cung nhỏ, có khối u ở buồng trứng d= 20cm, láng, hồng, phân thùy. Pl bình thường. Tiến hành hút dịch nang (3 lít dịch trong), Bóc u buồng trứng trái, đốt cầm máu kỹ. Kiểm tra gan, lách, ruột thừa bình thường. Lấy u qua trocart hố lưu doulas, đóng bụng. gởi giải phẫu bệnh. 1 khối u bằng trứng (T) -

Nguyễn Trung Trực - TP. Rạch Giá - Kiên Giang

MEDIC KIÊN GIANG

PHIẾU KẾT QUẢ SIÊU ÂM

Mã KCB: 2300135953 Họ tên: [redacted] Năm sinh: 2003 Phái: Nữ

Địa chỉ: KP Phước Hưng 1, - Thị Trấn - Huyện Gò Quao - Kiên Giang Ngày siêu âm: 25/06/2023

Lâm sàng: Đối tượng: VIỆN PHÍ Điện thoại: 0786942284

Chẩn đoán: D27 - U lành buồng trứng

BS chỉ định: BS CKII Nguyễn Thảy Nhu

Nơi làm việc: Khoa/Phòng: Khoa Sản

KỸ THUẬT: Siêu âm ổ bụng

+ GAN:

Cấu trúc đồng dạng, bờ đều, kích thước không to, không thấy tổn thương khu trú

+ TÚI MẬT- ĐƯỜNG MẬT:

Túi mật không ghi nhận hình ảnh bệnh lý. Đường mật trong và ngoài gan không dãn, không sỏi.

+ TỤY:

Cấu trúc đồng dạng, bờ đều, không to

+ LÁCH:

Cấu trúc lách đồng dạng, bờ đều, không to

+ ỐNG TIÊU HÓA:

Nhu động bình thường, không thấy tổn thương khu trú.

+ THẬN (P):

Đài bể thận không dãn, không sỏi, không thấy tổn thương khu trú

+ THẬN (T):

Đài bể thận không dãn, không sỏi, không thấy tổn thương khu trú

+ BÀNG QUANG:

Bàng quang không sỏi, không thấy tổn thương khu trú.

+ HẠCH VÀ CÁC MẠCH MÁU LỚN:

Không ghi nhận hình ảnh bệnh lý.

+ DỊCH TỰ DO:

Dịch tự do ổ bụng(-)

+ TỬ CUNG VÀ PHẦN PHỤ:

Tử cung ngả sau, cấu trúc đồng dạng, bờ đều, DAP=28 mm, nội mạc=03 mm

Buồng trứng phải trong giới hạn bình thường

Buồng trứng trái nhỏ. Cạnh buồng trứng trái có dịch d= 22 x 15 mm

ết luận: Ứ DỊCH CẠNH BUỒNG TRỨNG TRÁI

Kiên Giang, In lúc 11:51 Ngày 25 tháng 06 năm 2023

BS Trần Thị Bích Ngân

(DT:0854401256)

SAU PHẪU THUẬT

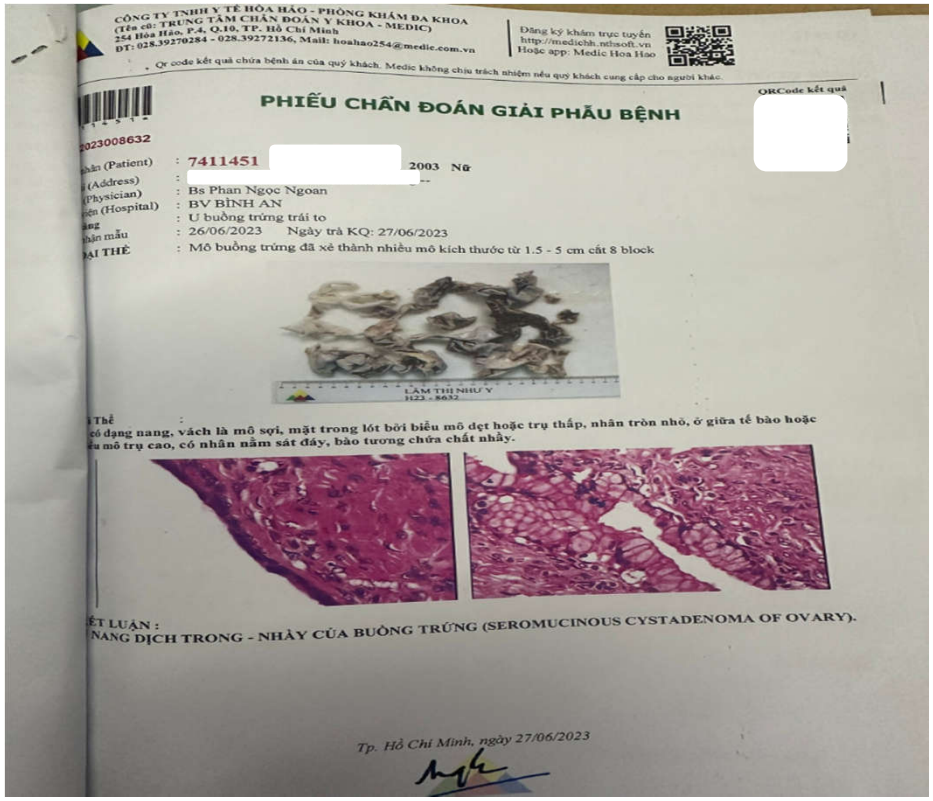

CÔNG TY TNHH Y TẾ HÒA HẢO - PHÒNG KHÁM ĐA KHOA
(Tên cũ: TRUNG TÂM CHẨN ĐOÁN Y KHOA - MEDIC)
254 Hòa Hảo, P.4, Q.10, TP. Hồ Chí Minh
ĐT: 028.39270284 - 028.39272136, Mail: hoahao254@medic.com.vn

Đăng ký khám trực tuyến
http://medichh.nthsoft.vn
Hoặc app: Medic Hoa Hao

Qr code kết quả chẩn bệnh án của quý khách. Medic không chịu trách nhiệm nếu quý khách cung cấp cho người khác.

ORCode kết quả

PHIẾU CHẨN ĐOÁN GIẢI PHẪU BỆNH

2023008632

hân (Patient) : 7411451 [redacted] 2003 Nữ
(Address) : [redacted]
Physician) : Bs Phan Ngọc Ngoan
ện (Hospital) : BV BÌNH AN
ang : U buồng trứng trái to
hận mẫu : 26/06/2023 Ngày trả KQ: 27/06/2023
ẠI THỂ : Mô buồng trứng đã xẻ thành nhiều mô kích thước từ 1.5 - 5 cm cắt 8 block

LÂM THỊ NHƯ Ý
H22 - 8632

Thể :
có dạng nang, vách là mô sợi, mặt trong lót bởi biểu mô dẹt hoặc trụ thấp, nhân tròn nhỏ, ở giữa tế bào hoặc
u mô trụ cao, có nhân nằm sát đáy, bào tương chứa chất nhầy.

ẾT LUẬN :
NANG DỊCH TRONG - NHẦY CỦA BUỒNG TRỨNG (SEROMUCINOUS CYSTADENOMA OF OVARY).

Tp. Hồ Chí Minh, ngày 27/06/2023

- Hậu phẫu xuất viện 3 ngày.
- Theo dõi 6 tháng, bệnh ổn

CAS REPORT 2

BN Phan Thị Thu Đ SN 1996 (sdt 0825226241)

ĐC: An Biên - Kiên Giang

Vào viện ngày 2/3/2024

Lý do vào viện: khối u hạ vị to + đau

LÂM SÀNG

- Phát hiện bụng to và đau 1 tháng nay, ngày càng tăng, khám phát hiện u nên nhập viện.
- Tiền sử:
  - độc thân
  - kinh đều, nhiều, đau bụng kinh
  - không bệnh lý nội ngoại khoa

LÂM SÀNG

- Da xanh
- Niêm hồng nhạt
- Khối u to hạ vị to > 12cm, đau, di động kém
- Tử cung to hơn bình thường.

CẬN LÂM SÀNG

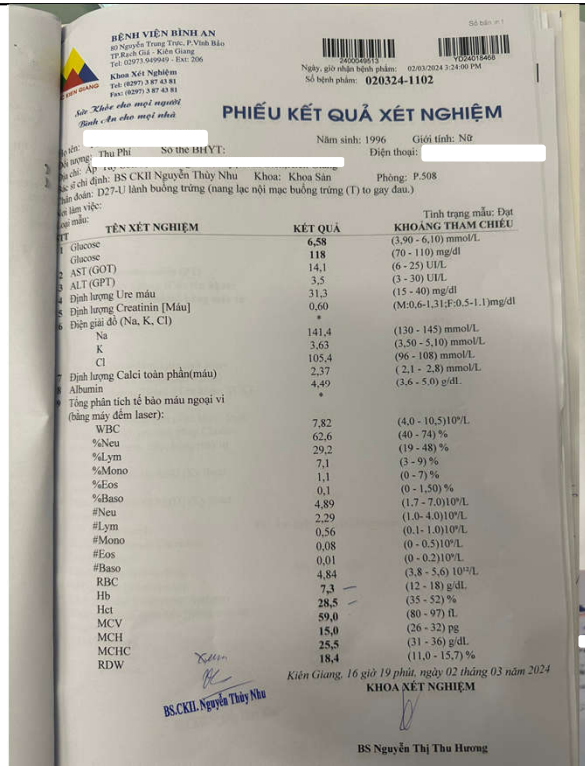

BỆNH VIỆN BÌNH AN
80 Nguyễn Trung Trực, P.Vĩnh Bảo
TP.Rạch Giá - Kiên Giang
Tel: 02973.949949 - Ext: 206
Khoa Xét Nghiệm
Tel: (0297) 3 87 43 81
Fax: (0297) 3 87 43 81
Sức Khỏe cho mọi người
Bình An cho mọi nhà

Số bản in: 1
2400049513 — Y024018468
Ngày, giờ nhận bệnh phẩm: 02/03/2024 3:24:00 PM
Số bệnh phẩm: **020324-1102**

PHIẾU KẾT QUẢ XÉT NGHIỆM

Họ tên: [redacted] Năm sinh: 1996 Giới tính: Nữ
Nghề nghiệp: Thu Phí Số thẻ BHYT: [redacted] Điện thoại: [redacted]
Địa chỉ: Ấp [redacted]
Bác sĩ chỉ định: BS CKII Nguyễn Thùy Nhu Khoa: Khoa Sản Phòng: P.508
Chẩn đoán: D27-U lành buồng trứng (nang lạc nội mạc buồng trứng (T) to gay đau.)
Nơi làm việc:
Loại mẫu: Tình trạng mẫu: Đạt

STT	TÊN XÉT NGHIỆM	KẾT QUẢ	KHOẢNG THAM CHIẾU
1	Glucose	**6,58**	(3,90 - 6,10) mmol/L
	Glucose	**118**	(70 - 110) mg/dl
2	AST (GOT)	14,1	(6 - 25) UI/L
3	ALT (GPT)	3,5	(3 - 30) UI/L
4	Định lượng Ure máu	31,3	(15 - 40) mg/dl
5	Định lượng Creatinin [Máu]	0,60	(M:0,6-1,31;F:0,5-1.1)mg/dl
6	Điện giải đồ (Na, K, Cl)	*	
	Na	141,4	(130 - 145) mmol/L
	K	3,63	(3,50 - 5,10) mmol/L
	Cl	105,4	(96 - 108) mmol/L
7	Định lượng Calci toàn phần(máu)	2,37	(2,1 - 2,8) mmol/L
8	Albumin	4,49	(3,6 - 5,0) g/dL
9	Tổng phân tích tế bào máu ngoại vi (bằng máy đếm laser):	*	
	WBC	7,82	(4,0 - 10,5)10^9/L
	%Neu	62,6	(40 - 74) %
	%Lym	29,2	(19 - 48) %
	%Mono	7,1	(3 - 9) %
	%Eos	1,1	(0 - 7) %
	%Baso	0,1	(0 - 1,50) %
	#Neu	4,89	(1,7 - 7,0)10^9/L
	#Lym	2,29	(1,0- 4,0)10^9/L
	#Mono	0,56	(0,1- 1,0)10^9/L
	#Eos	0,08	(0 - 0,5)10^9/L
	#Baso	0,01	(0 - 0,2)10^9/L
	RBC	4,84	(3,8 - 5,6) 10^{12}/L
	Hb	**7,3**	(12 - 18) g/dL
	Hct	**28,5**	(35 - 52) %
	MCV	**59,0**	(80 - 97) fL
	MCH	**15,0**	(26 - 32) pg
	MCHC	**25,5**	(31 - 36) g/dL
	RDW	**18,4**	(11,0 - 15,7) %

Kiên Giang, 16 giờ 19 phút, ngày 02 tháng 03 năm 2024

KHOA XÉT NGHIỆM

BS.CKII. Nguyễn Thùy Nhu

BS Nguyễn Thị Thu Hương

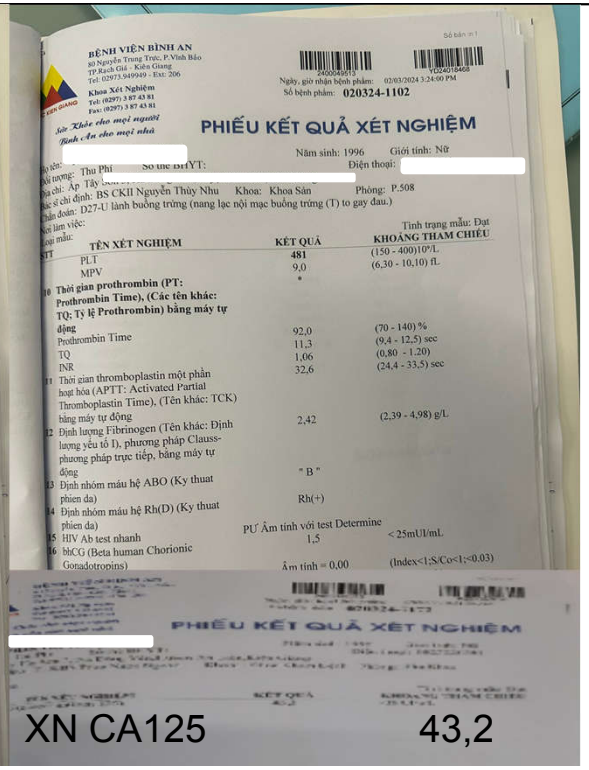

BỆNH VIỆN BÌNH AN
80 Nguyễn Trung Trực, P.Vĩnh Bảo
TP.Rạch Giá - Kiên Giang
Tel: 02973.949949 - Ext: 206
Khoa Xét Nghiệm
Tel: (0297) 3 87 43 81
Fax: (0297) 3 87 43 81
Sức Khỏe cho mọi người
Bình An cho mọi nhà

Số bản in: 1
2400049513 — Y024018468
Ngày, giờ nhận bệnh phẩm: 02/03/2024 3:24:00 PM
Số bệnh phẩm: **020324-1102**

PHIẾU KẾT QUẢ XÉT NGHIỆM

Họ tên: [redacted] Năm sinh: 1996 Giới tính: Nữ
Nghề nghiệp: Thu Phí Số thẻ BHYT: [redacted] Điện thoại: [redacted]
Địa chỉ: Ấp Tây [redacted]
Bác sĩ chỉ định: BS CKII Nguyễn Thùy Nhu Khoa: Khoa Sản Phòng: P.508
Chẩn đoán: D27-U lành buồng trứng (nang lạc nội mạc buồng trứng (T) to gay đau.)
Nơi làm việc:
Loại mẫu: Tình trạng mẫu: Đạt

STT	TÊN XÉT NGHIỆM	KẾT QUẢ	KHOẢNG THAM CHIẾU
	PLT	**481**	(150 - 400)10^9/L
	MPV	9,0	(6,30 - 10,10) fL
10	**Thời gian prothrombin (PT: Prothrombin Time), (Các tên khác: TQ; Tỷ lệ Prothrombin) bằng máy tự động**	*	
	Prothrombin Time	92,0	(70 - 140) %
	TQ	11,3	(9,4 - 12,5) sec
	INR	1,06	(0,80 - 1,20)
11	Thời gian thromboplastin một phần hoạt hóa (APTT: Activated Partial Thromboplastin Time), (Tên khác: TCK) bằng máy tự động	32,6	(24,4 - 33,5) sec
12	Định lượng Fibrinogen (Tên khác: Định lượng yếu tố I), phương pháp Clauss-phương pháp trực tiếp, bằng máy tự động	2,42	(2,39 - 4,98) g/L
13	Định nhóm máu hệ ABO (Ky thuat phien da)	" B "	
14	Định nhóm máu hệ Rh(D) (Ky thuat phien da)	Rh(+)	
15	HIV Ab test nhanh	PƯ Âm tính với test Determine 1,5	< 25mUI/mL
16	bhCG (Beta human Chorionic Gonadotropins)	Âm tính = 0,00	(Index<1;S/Co<1;<0.03)

PHIẾU KẾT QUẢ XÉT NGHIỆM

XN CA125 43,2

CẬN LÂM SÀNG

BỆNH VIỆN BÌNH AN MEDIC KIÊN GIANG
80-82 Nguyễn Trung Trực - TP. Rạch Gia - Kiên Giang

Số bản in 1

PHIẾU KẾT QUẢ SIÊU ÂM

Mã KCB:2400049513 Họ tên: [redacted] ĐT:0823226241 Năm sinh: 1996 Phái: Nữ
Địa chỉ: [redacted] Ngày thực hiện:02/03/2024
Lâm sàng: đau bụng
Chẩn đoán:
BS chỉ định: THS.BS Phan Ngọc Ngoan Khoa/Phòng: Phụ Khoa Đối tượng: Thu Phí
Nơi làm việc:

KỸ THUẬT: Siêu âm tử cung phần phụ

TỬ CUNG HẠ VỊ LỆCH TRÁI CÓ NANG ECHO KÉM D = 173 x 60 MM, KHÔNG TĂNG SINH MẠCH MÁU

TỬ CUNG:
Tư thế tử cung ngã trước, DAP = 85 mm, cấu trúc cơ tử cung không đồng dạng. Thân trước và sau tử cung có một vài cấu trúc echo kém dmax = 45 x 33 mm, giới hạn rõ, không tăng sinh mạch máu.
Nội mạc tử cung d = 05 mm.
BUỒNG TRỨNG PHẢI:
Chỗ khảo sat
TÚI CÙNG DOUGLAS:
Không dịch
Kết luận: THEO DÕI ĐA NHÂN XƠ TỬ CUNG
THEO DÕI NANG LẠC NỘI MẠC BUỒNG TRỨNG TRÁI
Đề nghị:

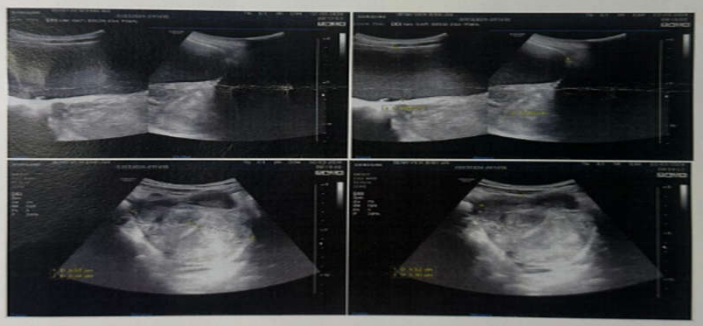

Kiên Giang, 09 giờ 24 phút, ngày 02 tháng 03 năm 2024

ThS.BS. Phan Ngọc Ngoan

BS Hồ Thị Thanh Tâm
ĐT: 0988202920

CẬN LÂM SÀNG

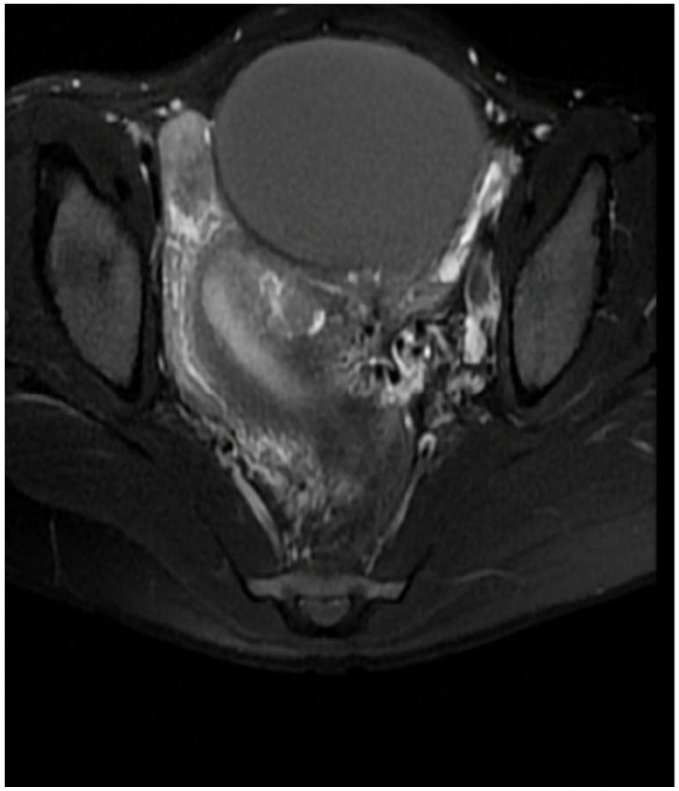

khoa CĐHA BV Bình An

THEO DÕI NANG LẠC NỘI MẠC TỬ CUNG BUỒNG TRỨNG TRÁI KÍCH THƯỚC 12 X 7CM.
NHÂN XƠ TỬ CUNG
DÀY NỘI MẠC TỬ CUNG
KHÔNG DỊCH Ổ BỤNG. KHÔNG HẠCH CHẬU.

HÌNH ẢNH PHẪU THUẬT

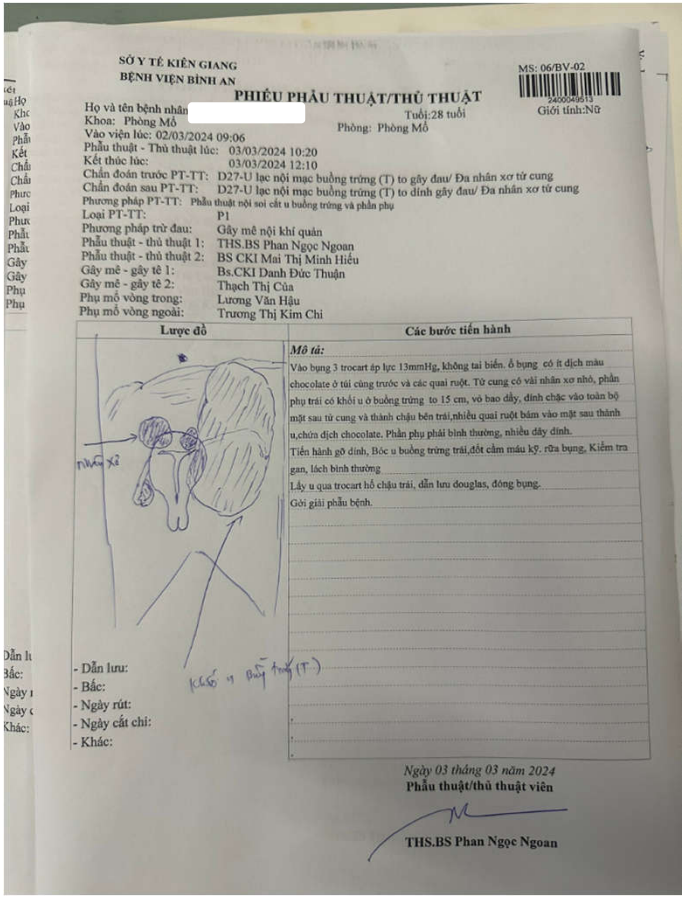

SỞ Y TẾ KIÊN GIANG
BỆNH VIỆN BÌNH AN

MS: 06/BV-02
2400040013

PHIẾU PHẪU THUẬT/THỦ THUẬT

Họ và tên bệnh nhân: [redacted] Tuổi:28 tuổi Giới tính:Nữ
Khoa: Phòng Mổ Phòng: Phòng Mổ
Vào viện lúc: 02/03/2024 09:06
Phẫu thuật - Thủ thuật lúc: 03/03/2024 10:20
Kết thúc lúc: 03/03/2024 12:10
Chẩn đoán trước PT-TT: D27-U lạc nội mạc buồng trứng (T) to gây đau/ Đa nhân xơ tử cung
Chẩn đoán sau PT-TT: D27-U lạc nội mạc buồng trứng (T) to dính gây đau/ Đa nhân xơ tử cung
Phương pháp PT-TT: Phẫu thuật nội soi cắt u buồng trứng và phần phụ
Loại PT-TT: P1
Phương pháp trừ đau: Gây mê nội khí quản
Phẫu thuật - thủ thuật 1: THS.BS Phan Ngọc Ngoan
Phẫu thuật - thủ thuật 2: BS CKI Mai Thị Minh Hiếu
Gây mê - gây tê 1: Bs.CKI Danh Đức Thuận
Gây mê - gây tê 2: Thạch Thị Của
Phụ mổ vòng trong: Lương Văn Hậu
Phụ mổ vòng ngoài: Trương Thị Kim Chi

Lược đồ	Các bước tiến hành
- Dẫn lưu: - Bắc: - Ngày rút: - Ngày cắt chỉ: - Khác:	***Mô tả:*** Vào bụng 3 trocart áp lực 13mmHg, không tai biến. ổ bụng có ít dịch màu chocolate ở túi cùng trước và các quai ruột. Tử cung có vài nhân xơ nhỏ, phần phụ trái có khối u ở buồng trứng to 15 cm, vỏ bao dầy, dính chặc vào toàn bộ mặt sau tử cung và thành chậu bên trái,nhiều quai ruột bám vào mặt sau thành u,chứa dịch chocolate. Phần phụ phải bình thường, nhiều dây dính. Tiến hành gỡ dính, Bóc u buồng trứng trái,đốt cầm máu kỹ. rửa bụng, Kiểm tra gan, lách bình thường Lấy u qua trocart hố chậu trái, dẫn lưu douglas, đóng bụng. Gởi giải phẫu bệnh.

Ngày 03 tháng 03 năm 2024
Phẫu thuật/thủ thuật viên

THS.BS Phan Ngọc Ngoan

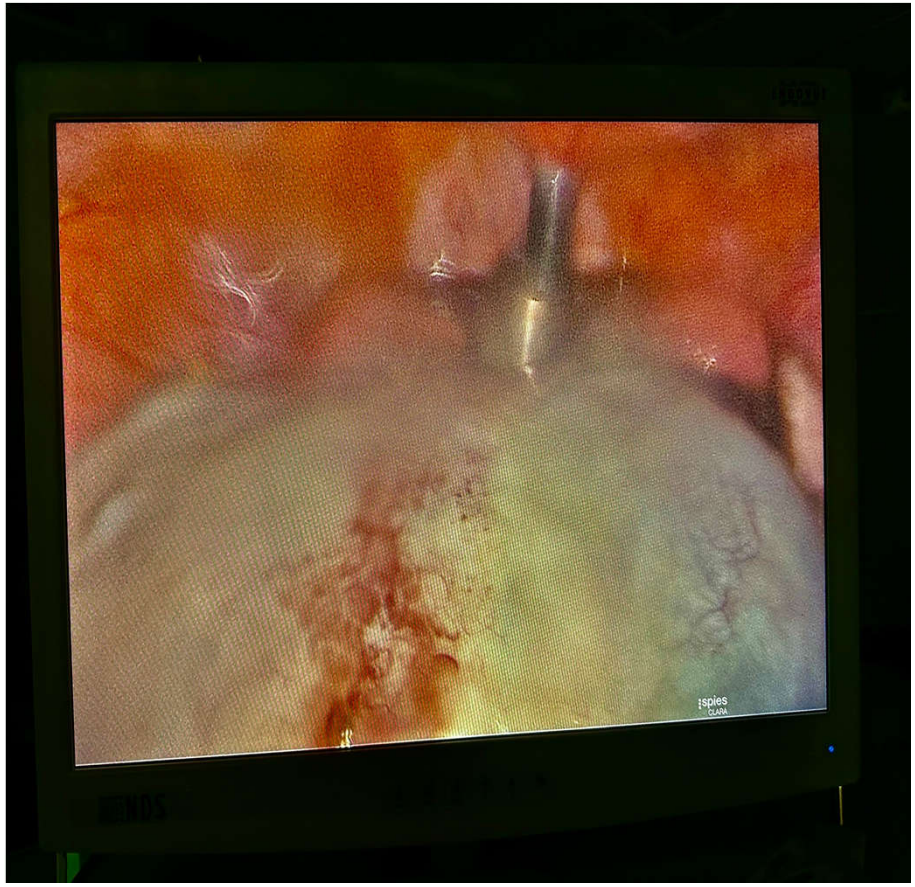

SAU PHẪU THUẬT

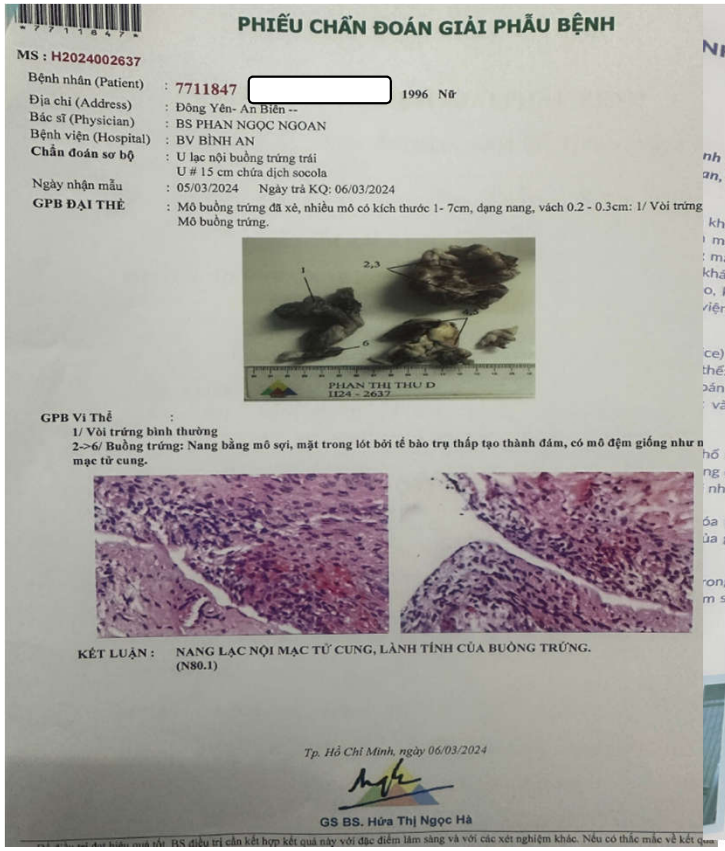

PHIẾU CHẨN ĐOÁN GIẢI PHẪU BỆNH

MS : H2024002637

Bệnh nhân (Patient) : 7711847 [redacted] 1996 Nữ

Địa chỉ (Address) : Đông Yên- An Biên --

Bác sĩ (Physician) : BS PHAN NGỌC NGOAN

Bệnh viện (Hospital) : BV BÌNH AN

Chẩn đoán sơ bộ : U lạc nội buồng trứng trái
U # 15 cm chứa dịch socola

Ngày nhận mẫu : 05/03/2024 Ngày trả KQ: 06/03/2024

GPB ĐẠI THỂ : Mô buồng trứng đã xẻ, nhiều mô có kích thước 1- 7cm, dạng nang, vách 0.2 - 0.3cm: 1/ Vòi trứng
Mô buồng trứng.

PHAN THỊ THU D
1124 - 2637

GPB Vi Thể :
1/ Vòi trứng bình thường
2->6/ Buồng trứng: Nang bằng mô sợi, mặt trong lót bởi tế bào trụ thấp tạo thành đám, có mô đệm giống như n
mạc tử cung.

KẾT LUẬN : NANG LẠC NỘI MẠC TỬ CUNG, LÀNH TÍNH CỦA BUỒNG TRỨNG.
(N80.1)

Tp. Hồ Chí Minh, ngày 06/03/2024

GS BS. Hứa Thị Ngọc Hà

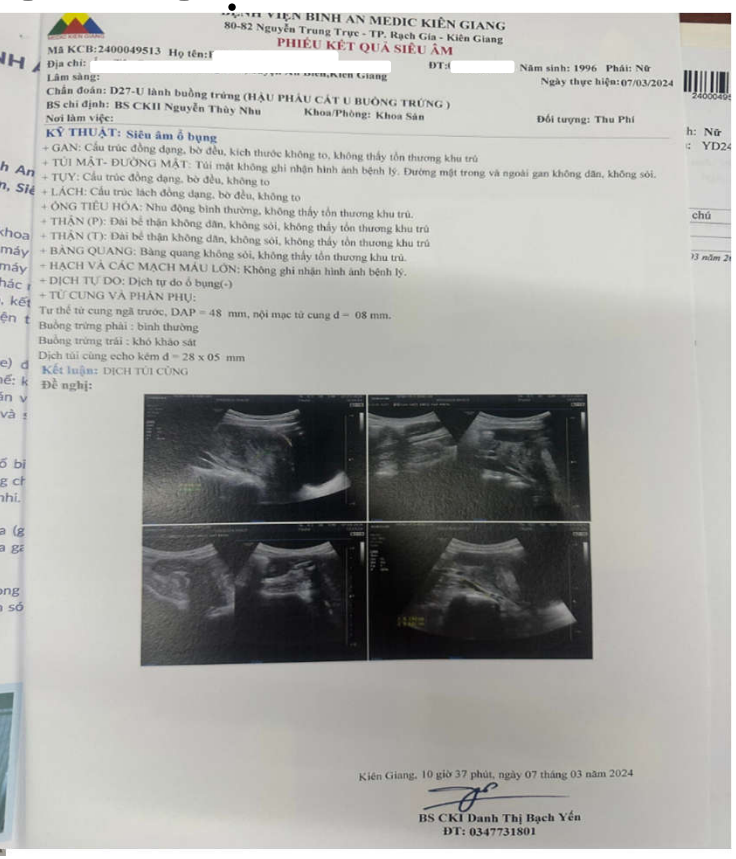

BỆNH VIỆN BÌNH AN MEDIC KIÊN GIANG
80-82 Nguyễn Trung Trực - TP. Rạch Giá - Kiên Giang

PHIẾU KẾT QUẢ SIÊU ÂM

Mã KCB:2400049513 Họ tên: [redacted] Năm sinh: 1996 Phái: Nữ
Địa chỉ: [redacted] ĐT: [redacted]
Lâm sàng: Ngày thực hiện: 07/03/2024
Chẩn đoán: D27-U lành buồng trứng (HẬU PHẪU CẮT U BUỒNG TRỨNG)
BS chỉ định: BS CKII Nguyễn Thùy Nhu Khoa/Phòng: Khoa Sản Đối tượng: Thu Phí
Nơi làm việc:

KỸ THUẬT: Siêu âm ổ bụng
+ GAN: Cấu trúc đồng dạng, bờ đều, kích thước không to, không thấy tổn thương khu trú
+ TÚI MẬT- ĐƯỜNG MẬT: Túi mật không ghi nhận hình ảnh bệnh lý. Đường mật trong và ngoài gan không dãn, không sỏi.
+ TỤY: Cấu trúc đồng dạng, bờ đều, không to
+ LÁCH: Cấu trúc lách đồng dạng, bờ đều, không to
+ ỐNG TIÊU HÓA: Nhu động bình thường, không thấy tổn thương khu trú.
+ THẬN (P): Đài bể thận không dãn, không sỏi, không thấy tổn thương khu trú
+ THẬN (T): Đài bể thận không dãn, không sỏi, không thấy tổn thương khu trú
+ BÀNG QUANG: Bàng quang không sỏi, không thấy tổn thương khu trú.
+ HẠCH VÀ CÁC MẠCH MÁU LỚN: Không ghi nhận hình ảnh bệnh lý.
+ DỊCH TỰ DO: Dịch tự do ổ bụng(-)
+ TỬ CUNG VÀ PHẦN PHỤ:
Tư thế tử cung ngã trước, DAP = 48 mm, nội mạc tử cung d = 08 mm.
Buồng trứng phải : bình thường
Buồng trứng trái : khó khảo sát
Dịch túi cùng echo kém d = 28 x 05 mm
Kết luận: DỊCH TÚI CÙNG
Đề nghị:

Kiên Giang, 10 giờ 37 phút, ngày 07 tháng 03 năm 2024

BS CKI Danh Thị Bạch Yến
ĐT: 0347731801

Hậu phẫu xuất viện sau 5 ngày

Điều trị nội tiết tránh tái phát.

U BUỒNG TRỨNG TO

U buồng trứng có kích thước vượt quá 10 cm, thường được gọi là u buồng trứng to, hiếm và gây khó cho bác sĩ lâm sàng do không điển hình.

Phân loại:

- U dịch nhầy buồng trứng (mucinous tumors): Chiếm 15 - 25%
- U dịch trong buồng trứng (serous tumors): Là loại u buồng trứng thường gặp nhất, chiếm 20 - 50%.
- U dạng nội mạc tử cung (endometrioid tumour):Chiếm 5%.
- U tế bào sáng (clear cell tumor):Chiếm 5 - 10% các ung thư buồng trứng.

CHẨN ĐOÁN LÂM SÀNG

- Đau vùng chậu
- Hiếm muộn
- Rối loạn chức năng hay suy buồng trứng sớm
- Vỡ nang
- Xoắn
- To gây chèn ép vùng chậu, niệu quản
- Ác tính

CHẨN ĐOÁN CẬN LÂM SÀNG

1. CA-125 với giá trị ngưỡng >35UI/ml có độ nhạy và độ đặc hiệu trong chẩn đoán u lành và u ác là 92,3% và 80,8%
2. Siêu âm ngã âm đạo đánh giá lành - ác có độ nhạy 96,2%, đặc hiệu 88,6%. Hiệu quả trong đánh giá dính vùng chậu- "dấu hiệu trượt", cần thiết cho kế hoạch phẫu thuật.
3. Siêu âm ngã bụng sử dụng hữu ích trường hợp u to hoặc u lạc nội mạc ảnh hưởng ruột và bàng quang.

Kết hợp siêu âm, khám lâm sàng với CA125 có độ nhạy 98,1%, giá trị tiên đoán âm tính 99,7%.

MRI VÀ U BUỒNG TRỨNG

- MRI là kỹ thuật tốt nhất để đánh giá ung thư buồng trứng, **độ nhạy 84%, tiên đoán âm 92%.**
- Khảo sát toàn bộ vùng chậu trên nhiều mặt phẳng, cho phép nhận diện rõ cấu trúc giải phẫu vùng chậu.
- Phân loại **ung thư tại chỗ hay di căn.**
- Kỹ thuật này dễ dàng nhận diện được những tổn thương có tín hiệu xuất huyết, do đó có thể mô tả đầy đủ các đặc điểm của nang lạc nội mạc ở buồng trứng cũng như đánh giá được sự sắp xếp của **các nốt lạc nội mạc sâu.**
- Ngoài ra, MRI còn có thể đánh giá **mức độ dính ở vùng chậu** (ruột và bàng quang) và sự liên quan của tổn thương với niệu quản, để giúp đánh giá một cách toàn diện trước khi phẫu thuật.

MRI

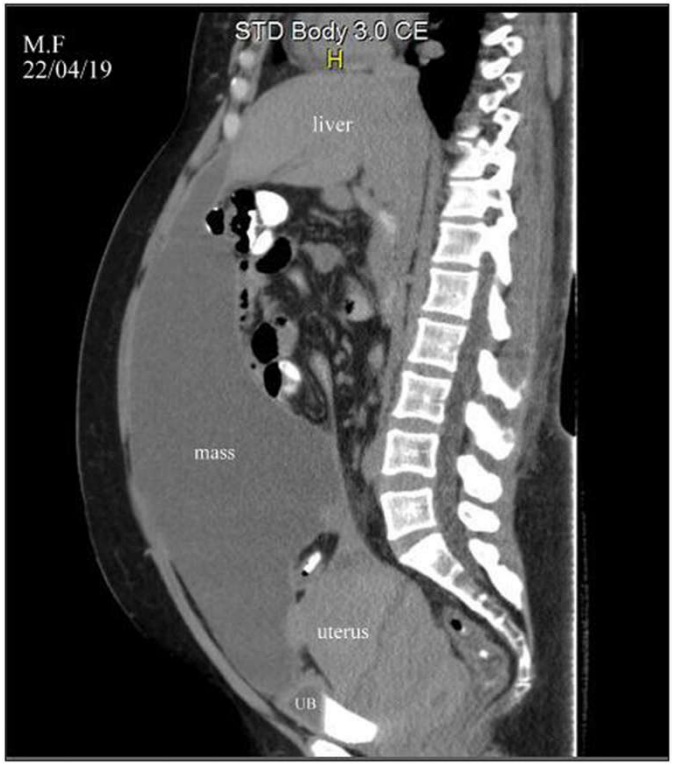

- Journal of West African College of Surgeons 11(4):p 41-44, Oct–Dec 2021. | DOI: 10.4103/jwas.jwas_40_21

CẬN LÂM SÀNG

- CTScanner : Hiệu quả gần giống MRI, tuy nhiên do gây nhiễm tia X nên hạn chế.
- Nội soi- tiêu chuẩn vàng:
  - Tổn thương xanh hoặc đen, có thể màu đỏ. trắng hoặc không có sắc tố, có khi sinh thiết để đánh giá chính xác.
  - Nó vừa chẩn đoán vừa điều trị.

KẾT LUẬN

- U buồng trứng kích thước lớn có thể chèn ép các cơ quan nội tạng trong cơ thể, cần loại bỏ sớm.
- MRI có giá trị cao trong chẩn đoán, phân độ ác tính và đánh giá trước phẫu thuật.
- Phẫu thuật nội soi là phương pháp được tin dùng nhất do ít đau, nằm viện ngắn, thời gian hồi phục nhanh cho bệnh nhân.

TÀI LIỆU THAM KHẢO

1. Giá trị của siêu âm và CA125 trong chẩn đoán bản chất khối u buồng trứng tại Cần thơ, Đỗ Thị Minh Nguyệt và cộng sự, 2010.
2. Vai trò của cộng hưởng từ trong chẩn doán u buồng trứng chưa phân định lành tính hay ác tính theo siêu âm, Lê Triệu Hải , Bùi Văn Hoàng và cộng sự, đhyd, 2015.
3. https://hosrem.org.vn/detailNews/thongtin/vai-tro-cua-mri-trong-chan-doan-benh-ly-lac-noi-mac-tu-cung-389#
4. Giải phẫu bệnh học: Bệnh lý buồng trứng (P2)
5. https://www.ncbi.nih.gov/pmc/articles/PMC5893487
6. https://www.ncbi.nih.gov/books/NBK559230
7. https://www.ncbi.nlm.nih.gov/pmc/articles/PMC8897801
8. Giant Ovarian Endometrioma: A Case Report,Journal of West African College of Surgeons 11(4):p 41-44, Oct–Dec 2021. | DOI: 10.4103/jwas.jwas_40_21
9. Agha RA, Borrelli MR, Farwana R, et al. The SCARE 2018 statement: Updating consensus
10. Surgical Case Report(SCARE) guidelines. Int J Surg. 2018;60:132–136.