



DI VẬT THỰC QUẢN

BS PHAN THANH VIỆT BÌNH

MEDIC- HCM



BỆNH ÁN

- ▶ BN: N ... SN: 1989 NỮ
- ▶ ĐỊA CHỈ: ẤP QUÝ HOÀI, XÃ HÒA LỢI, H. THANH PHÚ . BẾN TRE
- ▶ LÝ DO KHÁM BỆNH: ĐAU NGỰC – THƯƠNG VỊ
- ▶ BỆNH SỬ: CÁCH NGÀY ĐI KHÁM BỆNH 5 NGÀY SAU KHI ĂN CƠM TỐI XONG BN CẢM THẤY NUỐT ĐAU KÈM ĐAU NGỰC VÀ THƯƠNG VỊ NHIỀU. SÁNG HÔM SAU ĐI KHÁM BV HUYỆN ĐƯỢC CHẨN ĐOÁN VIÊM DẠ DÀY. CHO TOA VỀ UỐNG SAU 4 NGÀY KHÔNG THẤY GIẢM KÈM THEO NUỐT NGHẸN NHIỀU --→ ĐẾN MEDIC KHÁM.
- ▶ TIỀN SỬ: KHÔNG MẮC BỆNH GÌ TRƯỚC ĐÓ



KHÁM LÂM SÀNG

- ▶ BN TỈNH, TIẾP XÚC TỐT
- ▶ KHÔNG SỐT
- ▶ HA: 110/60 mmHg. M : 90 LẦN/P
- ▶ KHÁM : BỤNG MỀM. ÁN ĐAU NHẸ VÙNG THƯỢNG VỊ



XÉT NGHIỆM MÁU



CÔNG TY TNHH Y TẾ HÒA HẢO
PHÒNG KHÁM ĐA KHOA
KHOA XÉT NGHIỆM (MEDIC - LAB)
Hotline: (028) 3834 9093 - 3988 6497
254 Hòa Hảo - P.4 - Q.10 - TP.HCM
Số 020.907.024.024 (1đ) - Fax: 020.907.024
Email: lab@medic-lab.com
www.medic-lab.com/www.medic-lab.com.vn

PID: 7305689 S.T.T.: 1576
Ngày giờ đăng ký: 05:27:40 04/04/2023
Ngày giờ lấy mẫu:
Ngày giờ nhận mẫu: 05:45:00 04/04/2023

PHIẾU KẾT QUẢ XÉT NGHIỆM
(MKTXXN.02.1 - Ngày áp dụng: 01/03/2016 - Phiên bản: 1.2)

Họ tên:
Ngày tháng năm sinh: 1989
Số CCCD/Hộ chiếu:
Địa chỉ:
Đơn vị: Medic
Nơi lấy mẫu:
Loại mẫu: Máu

Phái: Nữ
Quốc tịch:
ĐT:

BS yêu cầu: BS. CKI. LÊ ĐÌNH TÍN
Tình trạng mẫu: Đạt

TÊN XÉT NGHIỆM	KẾT QUẢ	KHOẢNG THAM CHIẾU	MÃ QT
I. HUYẾT HỌC / ĐÓNG MÁU - HEMATOLOGY / COAGULATION			
NFS(C.B.C)(CÔNG THỨC MÁU)*			
WBC	17.7 H	(4.0 - 10.5)10 ⁹ /L	QTHH019
% Neu	88.1	(40 - 74 %)	
% Lym	6.0	(19 - 48 %)	
% Mono	4.9	(3 - 9 %)	
% Eos	0.6	(0 - 7 %)	
% Baso	0.4	(0 - 1.5 %)	
# Neu	15.6 H	(1.7 - 7.0) 10 ⁹ /L	
# Lym	1.1	(1.0 - 4.0) 10 ⁹ /L	
# Mono	0.9	(0.1 - 1.0) 10 ⁹ /L	
# Eos	0.1	(0 - 0.5) 10 ⁹ /L	
# Baso	0.1	(0 - 0.2) 10 ⁹ /L	
RBC	4.35	(3.80 - 5.60)10 ¹² /L	QTHH020
Hb	13.2	(12.0 - 18.0 g/dL)	QTHH025
Hct	39.0	(35 - 52 %)	
MCV	89.7	(80 - 97 fl.)	
MCH	30.2	(26 - 32 pg)	
MCHC	33.7	(31 - 36 g/dL)	
RDW	13.3	(11.0 - 15.7%)	
PLT	381	(150 - 400)10 ⁹ /L	QTHH021
MPV	7.6	(6.30 - 12.0 fl.)	

II. XÉT NGHIỆM MIỄN DỊCH ELISA - ELISA TEST

HP Test-IgG (Elisa) NEG < 5 U/mL (< 20 U/mL; GRAYZONE: 20 - 30)
HP Test-IgM (Elisa) GZ 36.07 U/mL (< 30 U/mL; GRAYZONE: 30 - 40)

Thời gian duyệt: 09:15:29 04/04/2023

In lần 1: 09:15:31 04/04/2023

Người duyệt: DS. Phạm Văn Đức

Trưởng khoa xét nghiệm

Số trang: 1/2

* Đây là kết quả dạng số trả tự động từ hệ thống Medic. Bản giấy, khoa Xét nghiệm đã ký trả bệnh nhân

Mã QR phía trên chân bệnh án của quý khách. Medic không chịu trách nhiệm nếu quý khách cung cấp cho người khác.

Lấy mẫu tại nhà: THỜI GIAN TRẢ KẾT QUẢ TRONG VÒNG: 1. Xét nghiệm đã được công nhận ISO 15189:2012

70 Phút cho xét nghiệm thường quy (tính hóa, huyết học...) 2. Xét nghiệm đã tham gia ngoại kiểm

100 Phút cho các xét nghiệm thường quy + miễn dịch 3. (*) KQ đã kiểm tra lần 2 / (***) KQ báo động

0707 032 052 4. KQ chỉ có giá trị trên mẫu xét nghiệm hiện tại H: High - L: Low



SIÊU ÂM BỤNG



CÔNG TY TNHH Y TẾ HOA HẢO - PHÒNG KHÁM DA KHOA
(Tên cũ: TRUNG TÂM CHẨN ĐOÁN Y KHOA - MEDIC)
254 Hòa Hảo, P.4, Q.10, TP. Hồ Chí Minh
ĐT: 028.39270284 - 028.39272136, Mail: hoahao254@medic.com.vn

Đăng ký khám trực tuyến :
<http://medichh.nthsoft.vn>
Hoặc app: Medic Hoa Hao



Qr code kết quả chữa bệnh án của quý khách. Medic không chịu trách nhiệm nếu quý khách cung cấp cho người khác.



7305689

Khoa : SIÊU ÂM TỔNG QUÁT - Phòng 6
Máy: ALOKA -ProSound α6

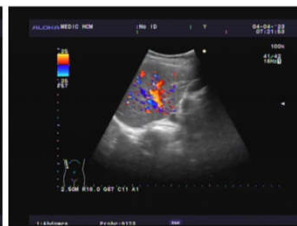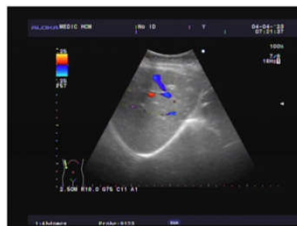
QRCode kết quả

KẾT QUẢ SIÊU ÂM MÀU

ID : 7305689 Ngày ĐK: 04/04/2023 05:36
Họ và tên : 34 tuổi Nữ
Địa chỉ :
Lâm sàng : ĐAU THƯƠNG VỊ
BS chỉ định : BS. CKI. LÊ ĐÌNH TÍN BV chỉ định : MEDIC

VÙNG KHẢO SÁT : SIÊU ÂM BỤNG TỔNG QUÁT MÀU

- GAN: Không to, bờ đều, cấu trúc đồng dạng, không sang thương khu trú.
- MẬT: túi mật không sỏi, vách mỏng. Đường mật trong gan không giãn. Ống mật chủ không sỏi, không giãn.
- TUY: Cấu trúc, kích thước bình thường. LÁCH: không to, đồng dạng.
- THẬN P: không sỏi, không ứ nước. THẬN T: không sỏi, không ứ nước.
- BÀNG QUANG: không sỏi, không bướu, vách mỏng.
- TỬ CUNG: Đồng dạng. BUỒNG TRỨNG (P),(T): Không u.
- Động mạch chủ bụng không phình.
- Ascites (-). Không hạch ổ bụng.
- Không tràn dịch màng phổi.



KẾT LUẬN : SIÊU ÂM BỤNG CHƯA THẤY BẤT THƯỜNG

Đề nghị :



NỘI SOI THỰC QUẢN

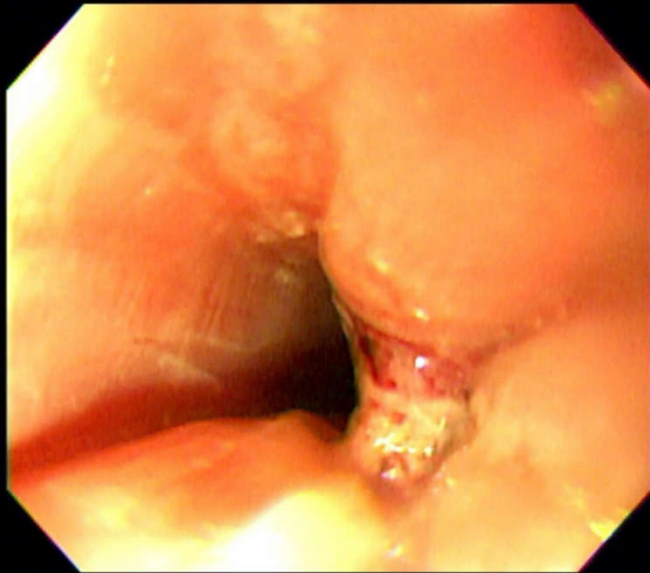
8

2023/04/04
08:36:34

SCV:1

Cr: N E: A1
Z: 1.0

MEDIC



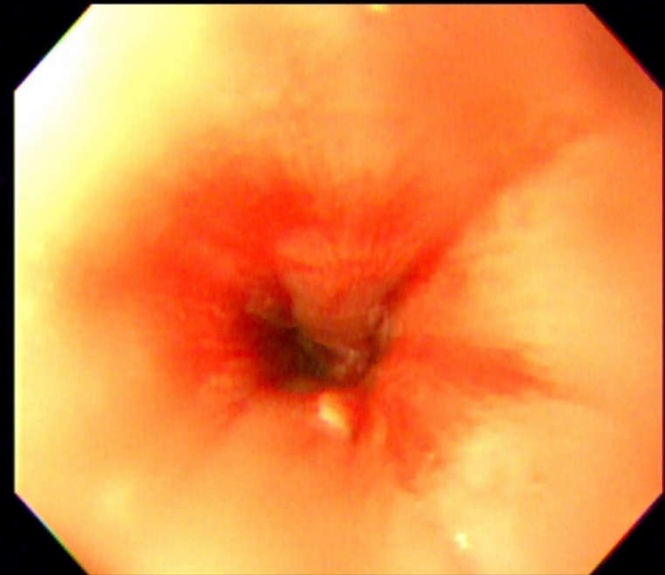
8

2023/04/04
08:36:58

SCV:1

Cr: N E: A1
Z: 1.0

MEDIC





CÔNG TY TNHH Y TẾ HÒA HẢO - PHÒNG KHÁM ĐA KHOA
(Tên cũ: TRUNG TÂM CHẨN ĐOÁN Y KHOA - MEDIC)
254 Hòa Hảo, P.4, Q.10, TP. Hồ Chí Minh
ĐT: 028.39270284 - 028.39272136, Mail: hoahao254@medic.com.vn

Tìm và tải app "Medic Hoa Hao"
để đăng kí khám và xem kết quả
khám nhanh hơn

QRCode kết quả

(QR code kết quả chứa bệnh án của quý khách. Medic không chịu trách nhiệm nếu quý khách cung cấp QR code cho người khác.)



7305689

Khoa: **NỘI SOI TIÊU HÓA**

Máy: **Olympus GIF240**

KẾT QUẢ NỘI SOI

ID : **7305689** Ngày ĐK: 04/04/2023

Họ và tên : 34 tuổi Nữ

Địa chỉ :

Chẩn đoán sơ : ĐAU THƯỢNG VỊ

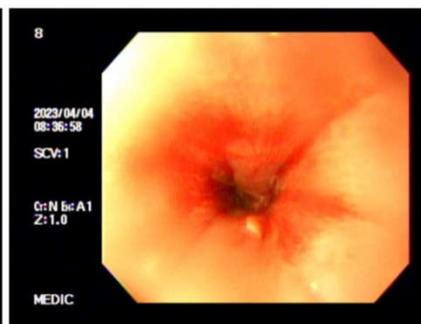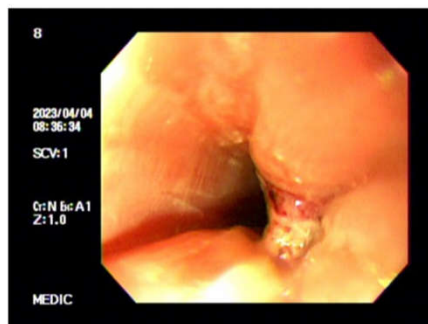
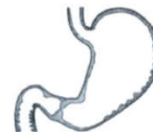bộ

Bác sĩ chỉ định : BS. CKI. LÊ ĐÌNH TÍN

BV chỉ định : MEDIC

VÙNG KHẢO SÁT : NS DẠ DÀY - TÁ TRÀNG

- THỰC QUẢN : 1/3 GIỮA NGHI CÓ DỊ VẬT CẮM VÀO THÀNH (PHOTO)



KẾT LUẬN : T/D DỊ VẬT THỰC QUẢN 1/3 GIỮA



MSCT NGỰC



CÔNG TY TNHH Y TẾ HÒA HẢO - PHÒNG KHÁM ĐA KHOA
(Tên cũ: TRUNG TÂM CHẨN ĐOÁN Y KHOA - MEDIC)
254 Hòa Hảo, P.4, Q.10, TP. Hồ Chí Minh
ĐT: 028.39270284 - 028.39272136, Mail: hoahao254@medic.com.vn

Đăng ký khám trực tuyến :
<http://medichh.nthsoft.vn>
Hoặc app: Medic Hoa Hao



Qr code kết quả chứa bệnh án của quý khách. Medic không chịu trách nhiệm nếu quý khách cung cấp cho người khác.

QRCode kết quả



7305689

MEDIC CT SCAN REPORT

STT : 230404166 Ngày ĐK : 04/04/2023 10:57
Bệnh nhân : Tuổi : 34 Nữ
Địa chỉ :
Bác sĩ chỉ định :
Bệnh viện : MEDIC Khoa : PK
LÝ DO KHÁM : đau thượng vị
Máy : MSCT 640 _ 2
Vùng : CT NGỰC Không tiêm tương phản
Kết quả : KĨ THUẬT:

Các lát hình 1mm qua 2 phổi, không có tiêm cản quang, khảo sát ở hai cửa sổ: nhu mô, trung thất.

MÔ TẢ:

Ghi nhận hình ảnh một ống hình trụ, mật độ vôi, d # 34 x 2mm, đi từ lồng thực quản đoạn 1/3 giữa, đâm xuyên vách thực quản vào trong trung thất, sát bờ trong cung ĐMC, không nhận định được có thủng thành ĐMC hay không.

Tràn dịch màng phổi trái lượng ít.

Khí quản thoáng, không tắc nghẽn.

Không thấy tràn dịch màng phổi hai bên.

Không thấy phì đại hạch trung thất, hạch rốn phổi hai bên.

ĐMC ngực không phình, các nhánh ĐM trên cung bình thường.

Vách thực quản mỏng, không giãn.

Không thấy tổn thương thành ngực.

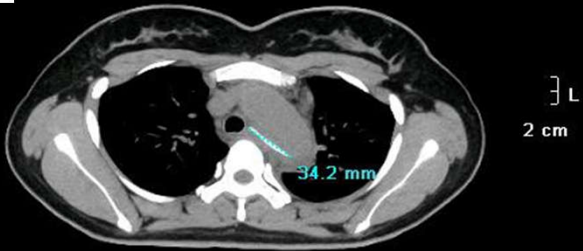
*** KẾT LUẬN:

- TD DỊ VẬT THỰC QUẢN ĐOẠN 1/3 GIỮA, DẠNG HÌNH TRỤ DÀI, NGHI XUYỀN VÁCH THỰC QUẢN VÀO TRONG TRUNG THẤT, NẪM SÁT THÀNH CUNG ĐMC.

- TRÀN DỊCH MÀNG PHỔI TRÁI LƯỢNG ÍT.



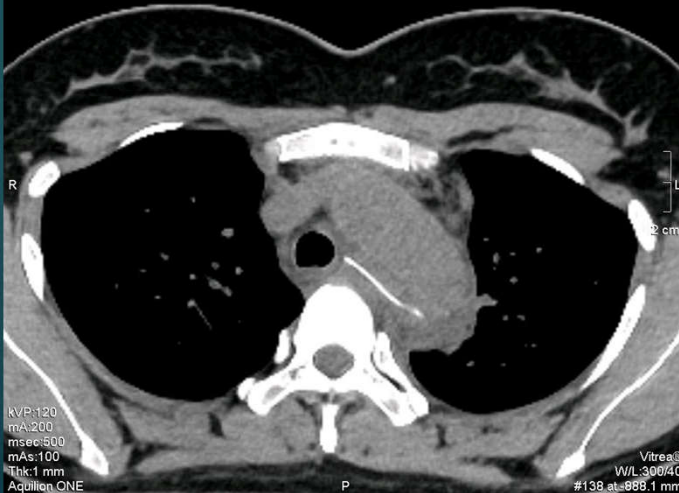
NGUYEN THI NGOC GIAU A PK DK HOA HAO - MEDIC
CT
AICE 1.0



kVP:120
mA:200

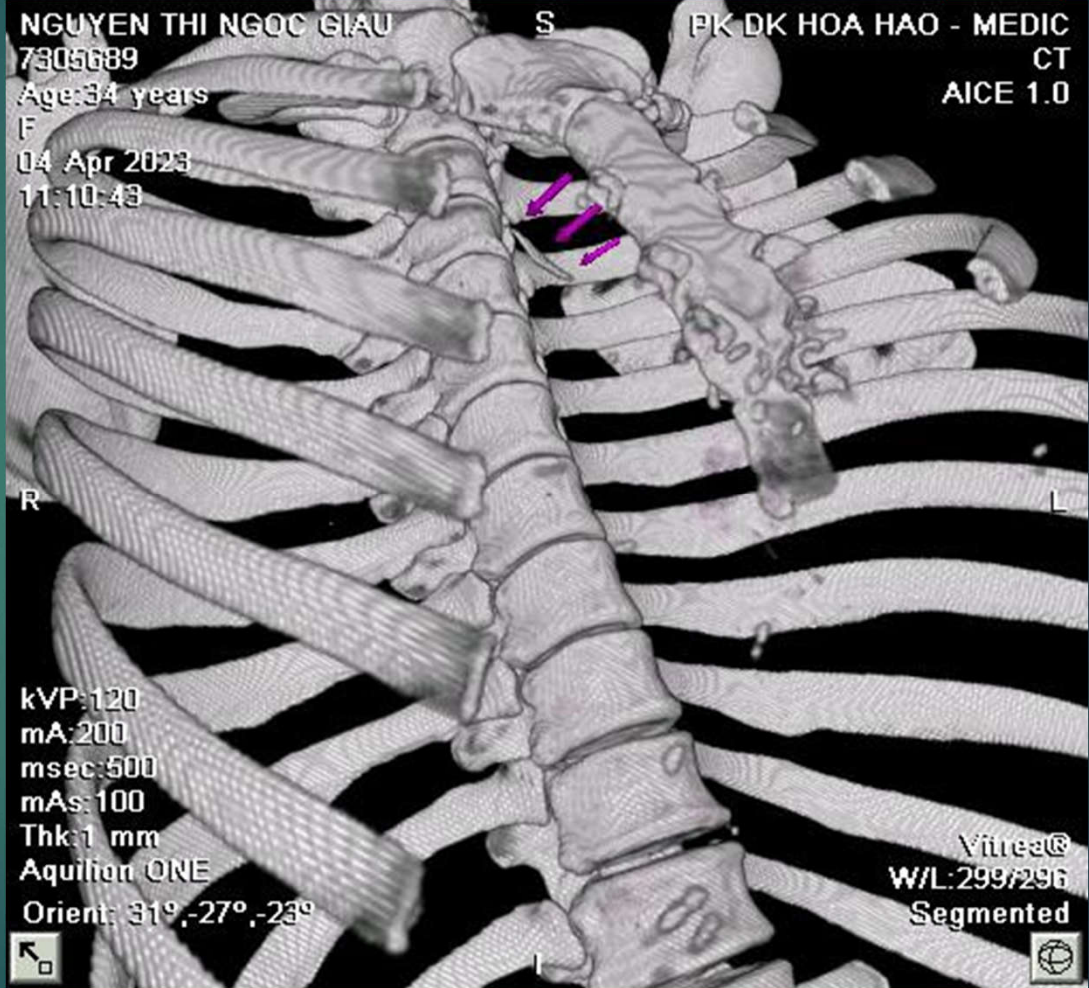NGUYEN THI NGOC GIAU
7305689
Age:34 years
F
04 Apr 2023
11:10:43

PK DK HOA HAO - MEDIC
CT
AICE 1.0



kVP:120
mA:200
msec:500
mAs:100
Thk:1 mm
Aquilion ONE

Vitreax®
W/L:300/40
#138 at:888.1 mm



NGUYEN THI NGOC GIAU S PK DK HOA HAO - MEDIC
7305689 CT
Age:34 years AICE 1.0
F
04 Apr 2023
11:10:43

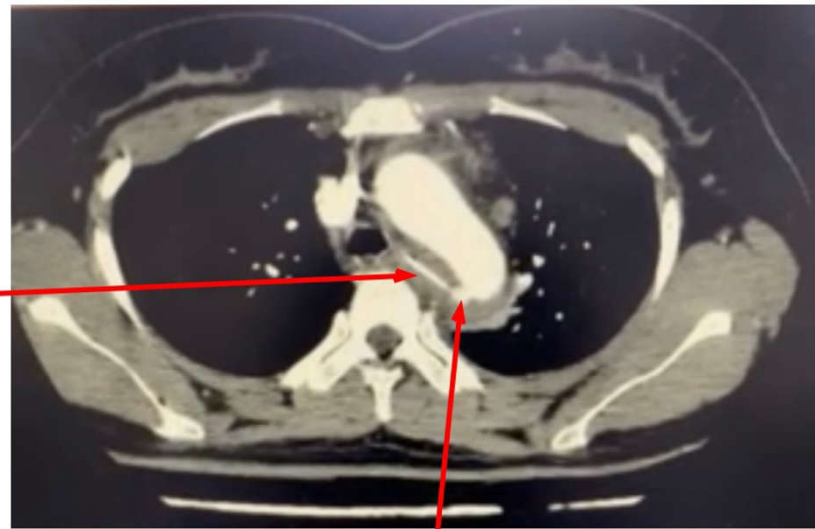kVP:120
mA:200
msec:500
mAs:100
Thk:1 mm
Aquilion ONE
Orient: 31°, -27°, -23°

Vitreax®
W/L:299/296
Segmented

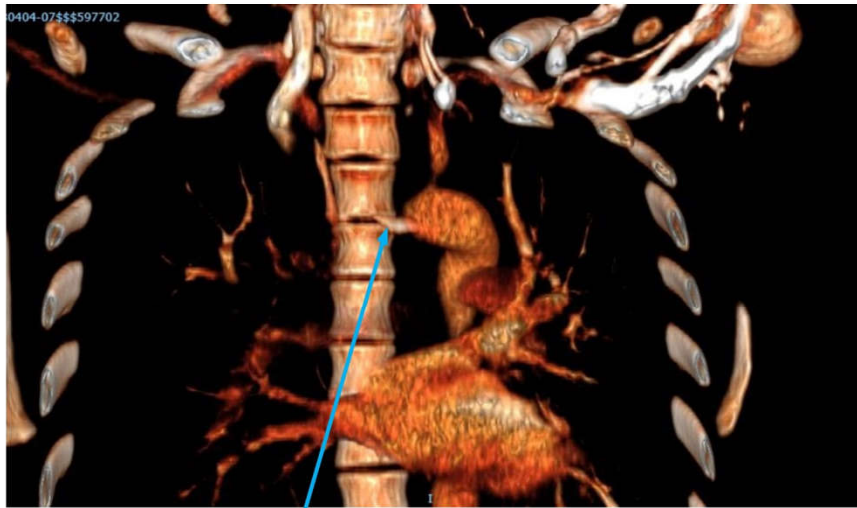

MSCT NGỰC (BVBD)

Dị vật

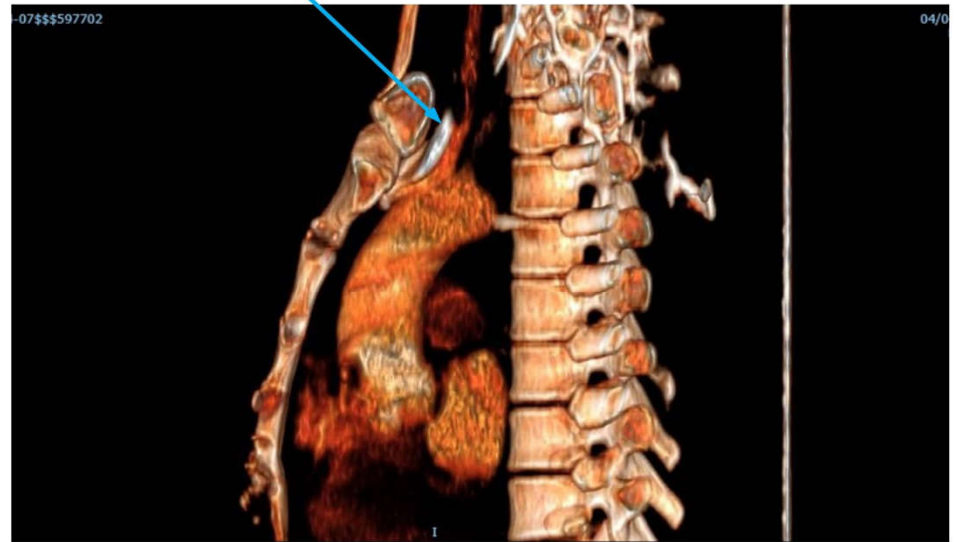


Túi phình giãn



Dị vật

Dị vật





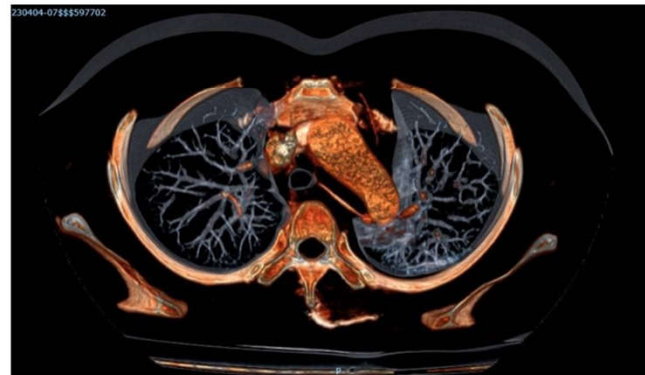
Hội chẩn toàn viện

Chẩn đoán : *Phình giả ĐMC ngực xuống – Dị vật trung thất (xương cá) – Viêm trung thất*

Phẫu thuật :

- Khâu lỗ thủng ĐMC ngực
- Khâu lỗ thủng thực quản
- Lấy dị vật

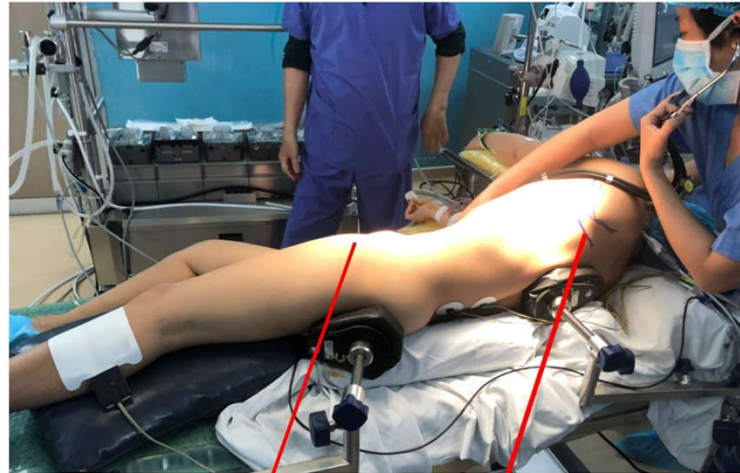
Tuần hoàn ngoài cơ thể !





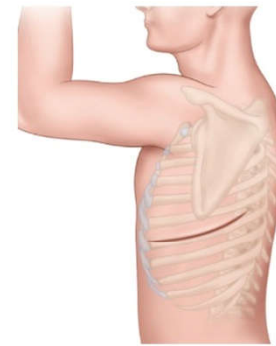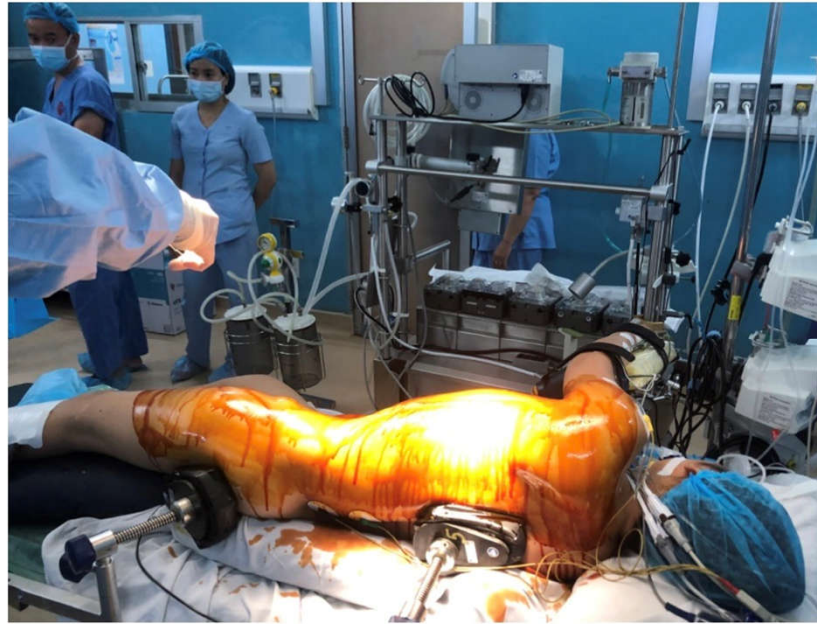
Mổ bán khẩn - 6/4/2023 – Phối hợp Viện Tim

PTV Tim mạch
PTV tiêu hóa (chuyên
thực quản)
Tuần hoàn ngoài cơ thể



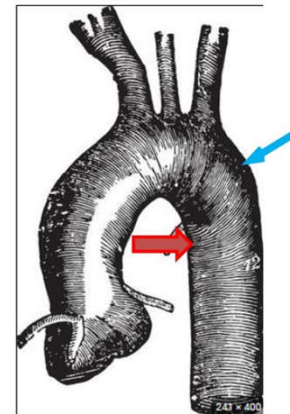
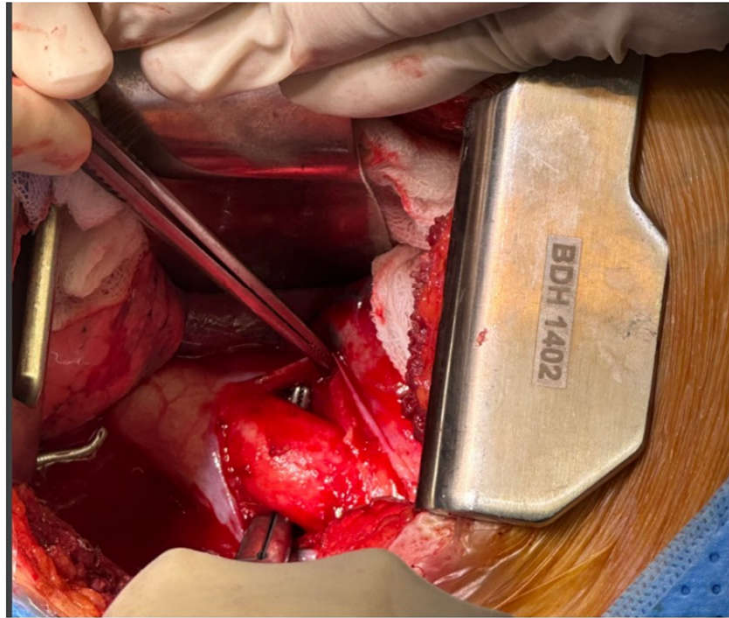
ĐM đùi - TM
đùi
Chuẩn bị CEC

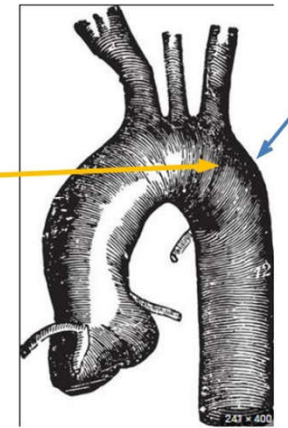
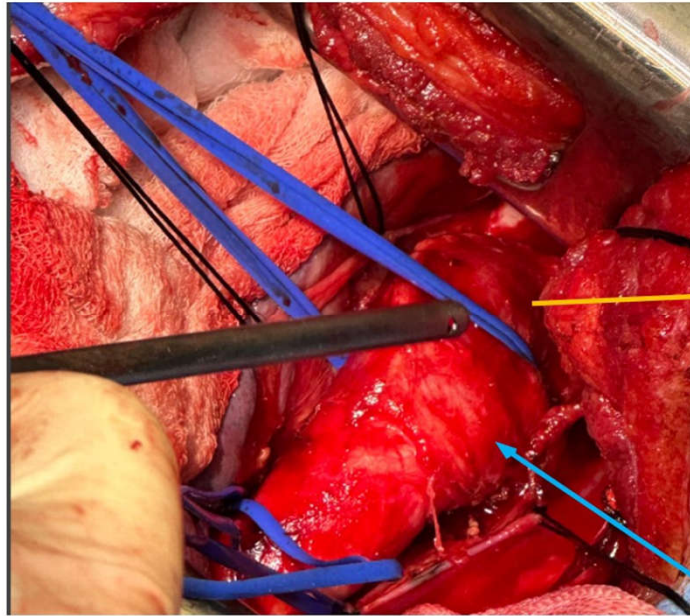
Đường mổ ngực



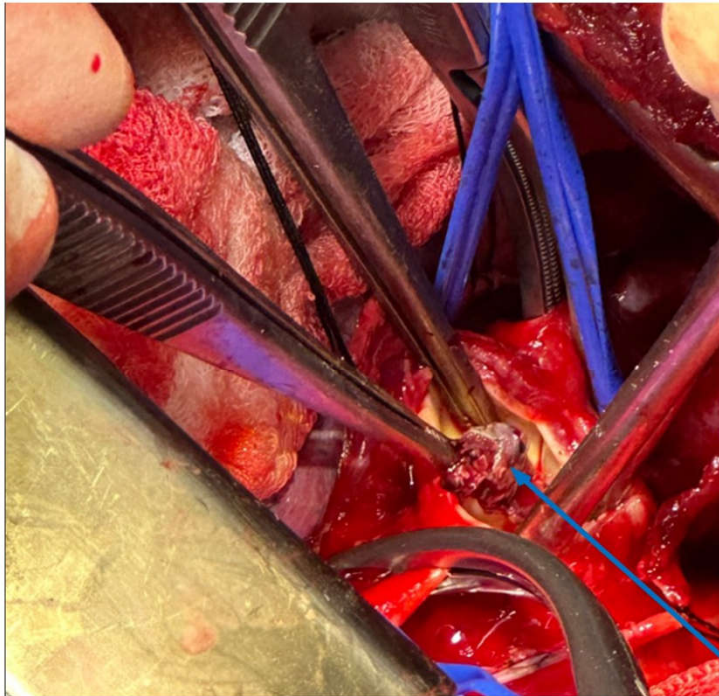


XÁC ĐỊNH VỊ TRÍ

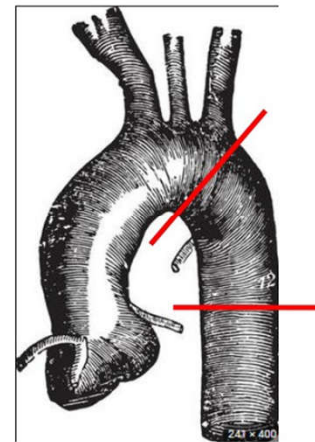




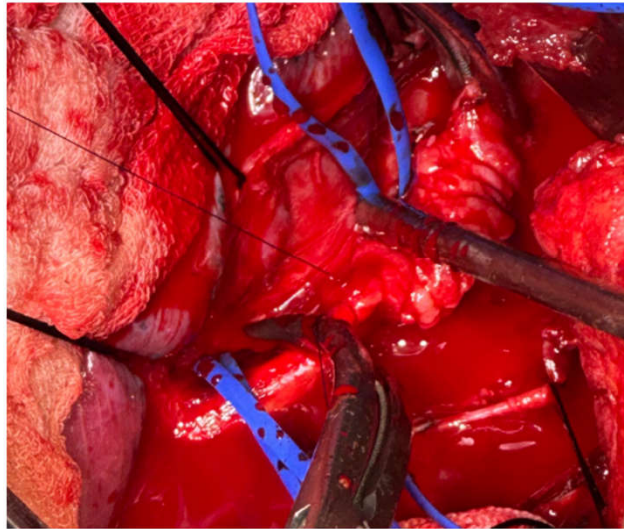
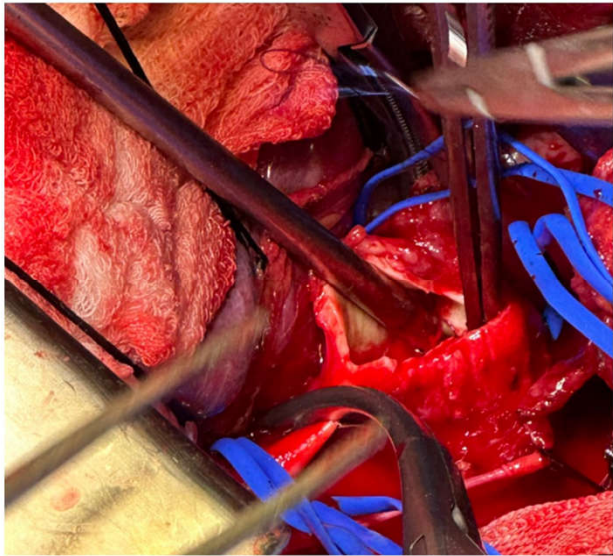
Túi phình giả



**Ko tuần hoàn
ngoài cơ thể**



**Huyết khối / túi phình
(lỗ thủng)**





Ê kíp tiêu hóa

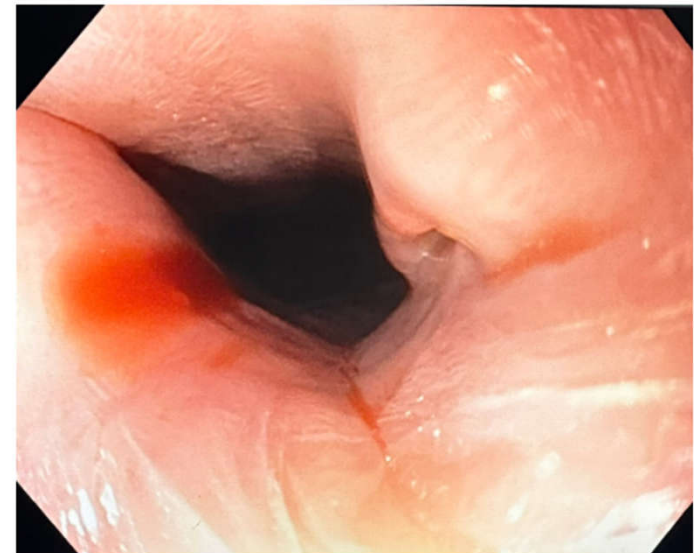
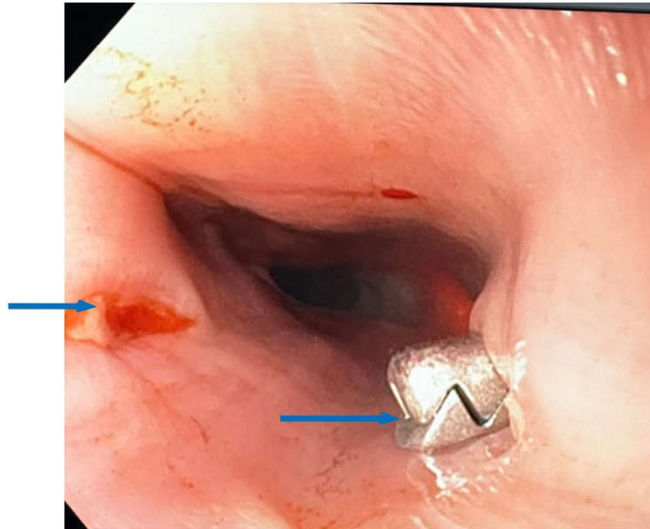
-Bs Chúc

-Bs Hữu

Tim dị vật

Khâu lỗ thủng TQ

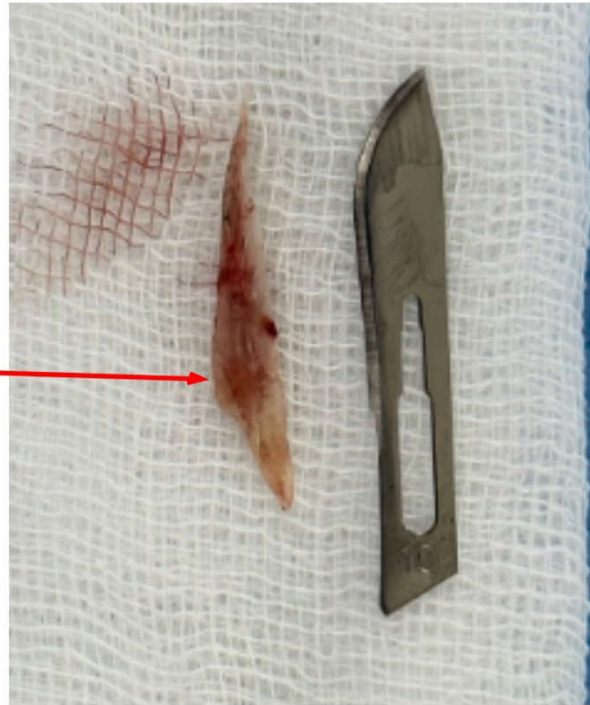Nội soi TQ- DD





XƯƠNG CÁ

Xương cá



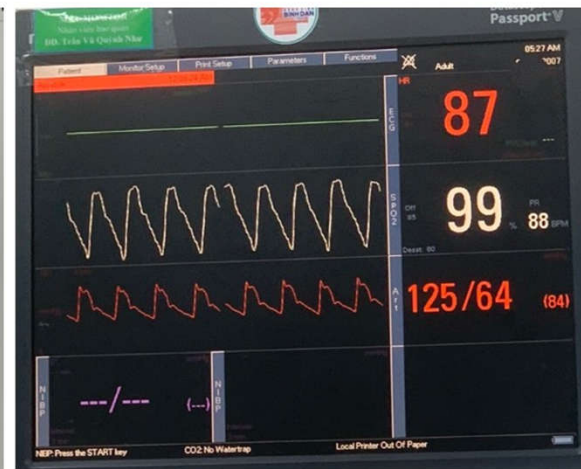

HẬU PHẪU

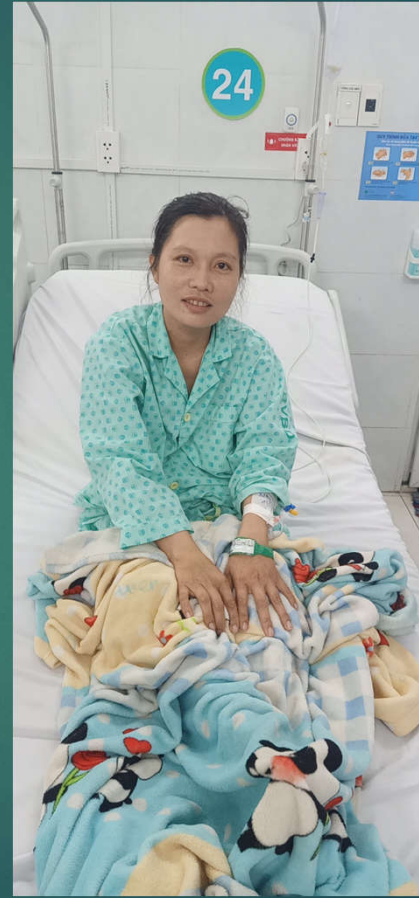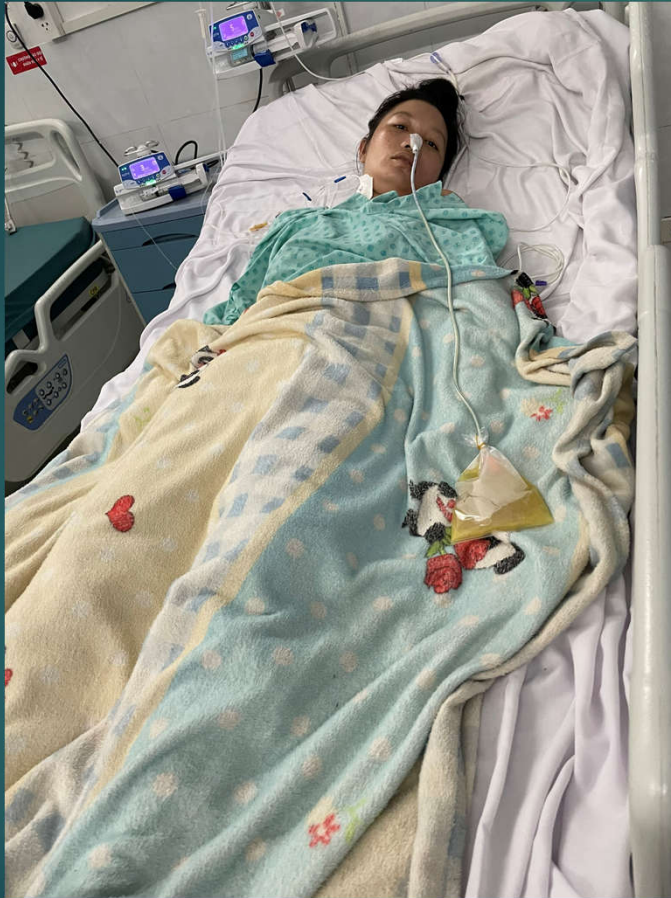Hậu phẫu

Sinh hoá máu		Chức năng thận	
Urea	1.8	mmol/L	(1.7 - 8.3)
Creatinine	46	umol/L	(44 - 106)
eGFR(MDRD)	134.88	mL/ph/1.73m ²	(> 60)
eGFR(CKD-EPI)	125.11	mL/ph/1.73m ²	(> 60)

Khí Máu		Máu 12/11	
Temperature	37.5	độ C	
FiO2	0.41		
pO2	88.9	mmHg	
pCO2	39.7	mmHg	
pH	7.301	pH unit	
chCO3-	19.2	mmol/L	
ctCO2(P)	20.4	mmol/L	
SO2(c)	95.4	%	
BE	-6.7	mmol/L	
BE ecf	-7.2	mmol/L	
BB	41.3	mmol/L	
ctO2	20.2	vol%	
ctCO2(B)	17.0	mmol/L	
pH st	7.299	pH unit	
chCO3- st	18.9	mmol/L	
PAO2	246.6	mmHg	
AG	21.1	mmol/L	
pH t	7.294	pH unit	
PCO2 t	40.6	mmHg	
PAO2 t	245.1	mmHg	
BE act	-6.8	mmol/L	
Osm	279	mOsm/kg	
PO2 t	91.7	mmHg	



2 chân ấm – Vận động chân được





TỔNG QUAN

DỊ VẬT THỰC QUẢN



VỊ TRÍ

- ▶ **THỰC QUẢN BÌNH THƯỜNG:** CÓ 3 CHỖ HẸP SINH LÝ
 1. CƠ VÒNG THỰC QUẢN TRÊN : THƯỜNG GẶP NHẤT
 2. CHỖ ĐÈ ĐMC NGỰC (1/3 GIỮA): NGUY HIỂM NHẤT
 3. CƠ VÒNG THỰC QUẢN DƯỚI

- ▶ **THỰC QUẢN BỆNH LÝ:** BỆNH LÝ GÂY HẸP



CHẨN ĐOÁN

▶ **CT SCAN :**

- PP TỐT NHẤT ĐỂ PHÁT HIỆN, ĐỊNH VỊ VÀ TIÊN ĐOÁN BIẾN CHỨNG DỊ VẬT

- ĐỘ NHẠY 90-100% - ĐẶC HIỆU: 93,7 – 100%

▶ **XQUANG THỰC QUẢN CẢN QUANG:** KHÔNG KHUYẾN CÁO

▶ **NỘI SOI THỰC QUẢN**



BIẾN CHỨNG

▶ **KHÔNG XUYÊN THÀNH:**

TRẦY SƯỚT NIÊM MẠC, RÁCH NM, HEMATOMA THÀNH , ÁP XE

▶ **XUYÊN THÀNH :**

- HÔ HẤP: DÒ THỰC- KHÍ QUẢN, VIÊM PHỔI TÁI PHÁT, ÁP XE PHỔI, MỦ MÀNG PHỔI,...

- TRUNG THÁT: TRÀN KHÍ , ÁP XE, VIÊM TRUNG THÁT,...

- TIM – MẠCH MÁU: VIÊM MÀNG NGOÀI TIM, TAMPONADE, VIÊM NỘI TÂM MẠC, THỦNG ĐMC NGỰC, TÚI PHÌNH GIẢ ĐMC NGỰC,...



CASE REPORT

Open Access

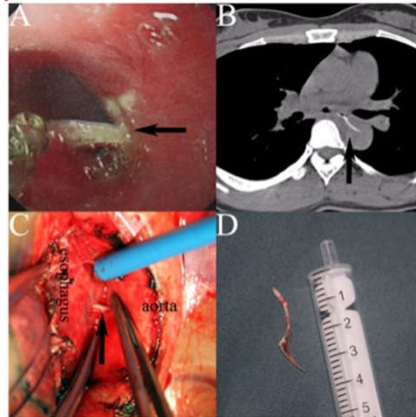
Aortic penetration due to a fish bone: a case report



Daming Jiang^{1*}, Yi Lu², Yigong Zhang¹, Zhanglong Hu¹ and Haifeng Cheng¹

Abstract

Background: Aorto-esophageal fistula (AEF) caused by an esophageal foreign body is a life-threatening crisis, with rapid progress and high mortality. The first case of AEF was reported in 1818, but the first successfully managed case was not until 1980. Although there have been some reports on this condition, in most cases, the aorta was invaded and corroded due to its adjacent relationship with the esophagus and subsequent mediastinitis. To date, few reports have described an aortic wall directly penetrated by a sharp foreign body, likely because this type of injury is extremely rare and most patients cannot receive timely treatment. Here, we present a rare case of a fish bone that directly pierced the aorta via the esophagus.



Rất hiếm

Tử vong : 40-60% -Viêm trung thất



KẾT LUẬN

- ▶ XƯƠNG CÁ LÀ DỊ VẬT THƯỜNG GẶP Ở THỰC QUẢN
- ▶ LẤY RA CÀNG SỚM CÀNG TỐT < 24G
- ▶ CT SCAN: PHƯƠNG TIỆN CHẨN ĐOÁN VÀ TIÊN LƯỢNG TỐT NHẤT
- ▶ BIẾN CHỨNG XUYÊN THÀNH THÙNG ĐMC NGỰC RẤT NGUY HIỂM VỚI TÍNH MẠNG



TÀI LIỆU THAM KHẢO

- ▶ <https://www.ncbi.nlm.nih.gov/pmc/articles/PMC4977739/>
- ▶ <http://www.tsim.org.tw/journal/jour17-6/05.PDF>
- ▶ [https://www.giejournal.org/article/S0016-5107\(08\)02238-4/abstract](https://www.giejournal.org/article/S0016-5107(08)02238-4/abstract)
- ▶ <https://cardiothoracicsurgery.biomedcentral.com/articles/10.1186/s13019-020-01325-6>