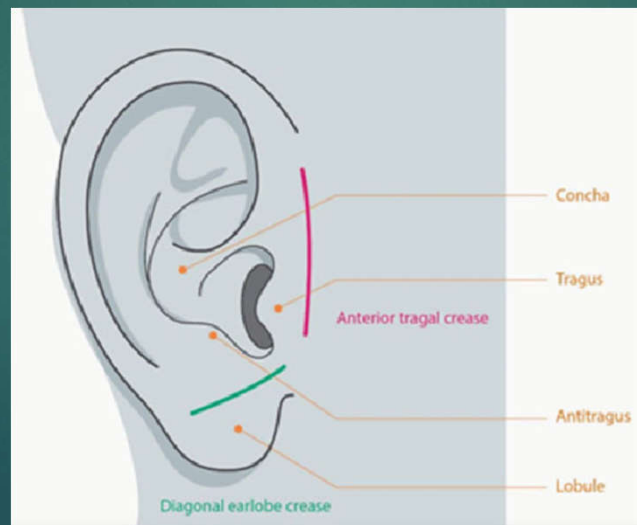




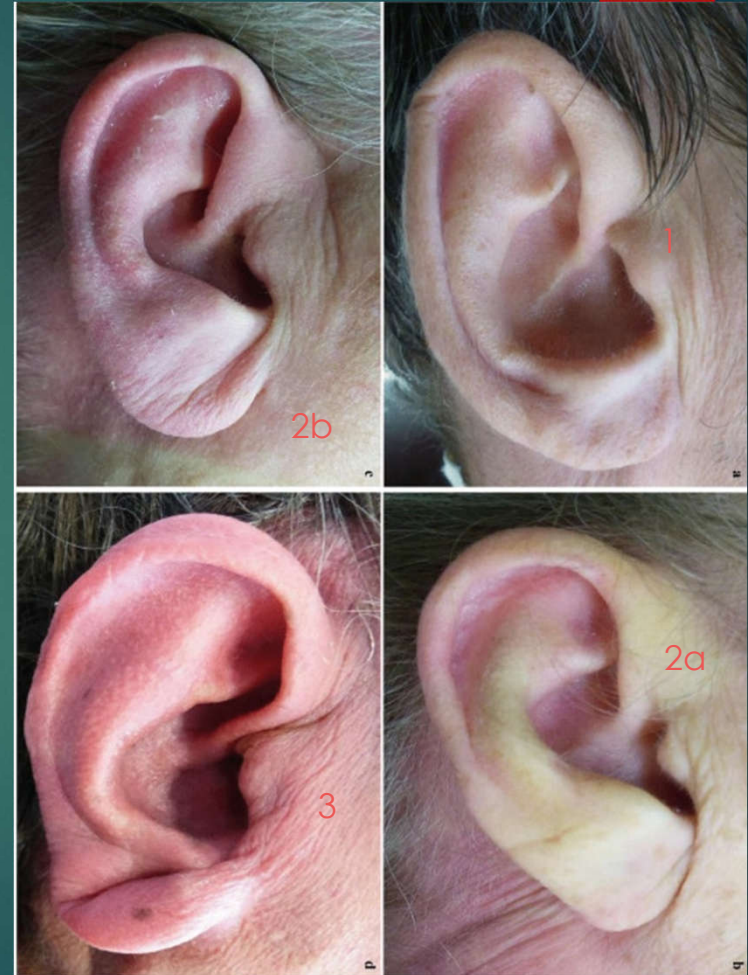Frank's sign

BS NGUYỄN HOÀNG PHƯỚC

Frank's sign (named after American pulmonologist Sanders T. Frank) refers to a diagonal skin fold between the tragus and outer edge of the earlobe. Gradation is based on the bilateral presence and/or degree of the earlobe fold. The presence of this sign, referred to as the diagonal earlobe crease (DELIC), has been associated with coronary artery disease (CAD), independent of other cardiovascular risk factors .



- Gradation may be based on the bilateral occurrence and/or degree of the earlobe crease.
- Grade 1 is a slight wrinkling of the skin around the earlobe.
- Grade 2a involves a superficial skin fold that partially covers the earlobe at least halfway;
- Grade 2b involves a superficial skin fold that covers the earlobe completely.
- Grade 3 involves a deep skin fold that covers the entire earlobe .





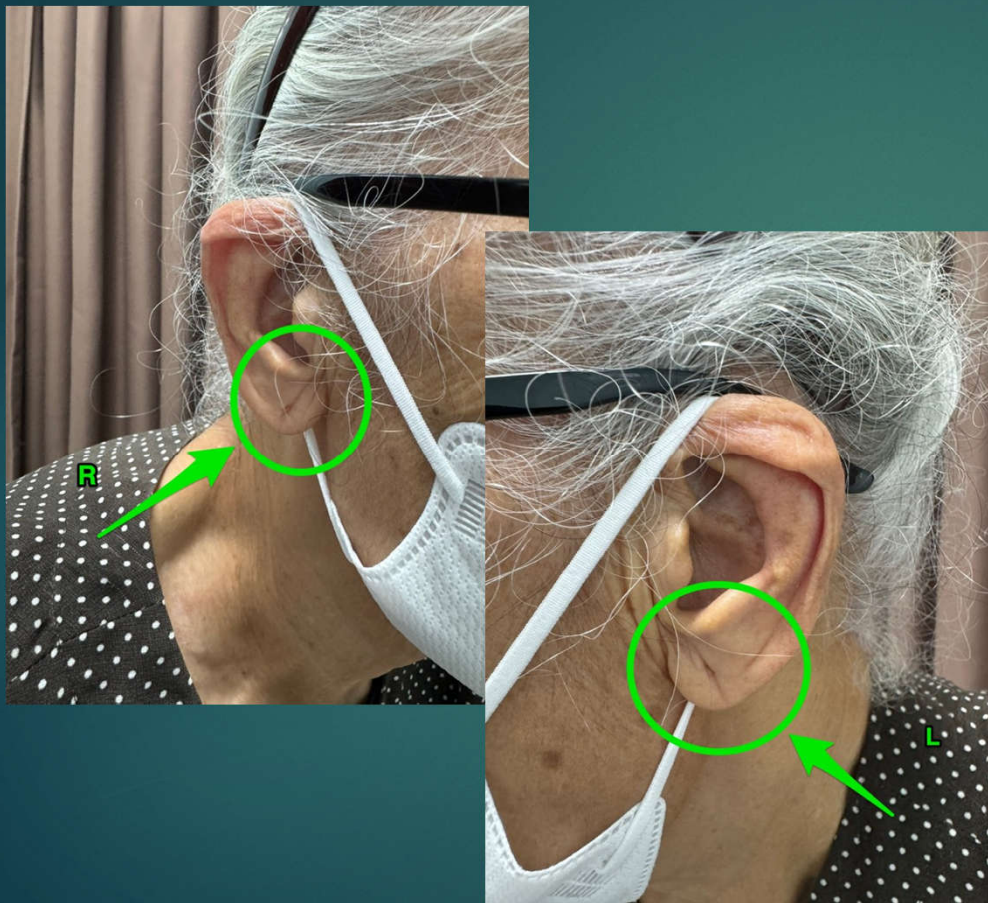The pathogenesis of Frank's sign is based on several theories. One concept considers primarily a microvascular disorder in the earlobe with elastic fiber tears and thickening of the arteries. Others reported shortened telomeres in patients with metabolic syndrome that may indicate atherosclerosis driven accelerated aging . Recently, a context of (bilateral) Frank's sign with vascular dysfunction has been identified . Another hypothesis discusses collagen degeneration as a cause of atherosclerosis formation also occurring in the skin .




Ứng dụng vào lâm sàng

Case 1

- Họ tên bệnh nhân : Nguyễn Thị T. Sinh năm : 1942
- Địa chỉ: T. Đồng Nai
- Nghề nghiệp : tự do
- Lý do đến khám : đau cổ gáy – đau thắt lưng – đau đầu – chóng mặt
- Bệnh sử: Bệnh nhân khai thường xuyên đau cổ gáy, đau thắt lưng lâu năm. Cách 01 tuần bệnh nhân bệnh nhân đau nhiều hơn , khó ngủ nên đến Medic hoà hảo để khám. Gần đây bệnh nhân có đau đầu từng cơn, chóng mặt thoáng qua.
- Tiền sử: Không tiền căn tim mạch, huyết áp, và các bệnh mãn tính,



 **CÔNG TY TNHH Y TẾ HOA HẢO - PHÒNG KHÁM ĐA KHOA**
(Tên cũ: TRUNG TÂM CHẨN ĐOÀN Y KHOA - MEDIC)
254 Hòa Hảo, P.4, Q.10, TP. Hồ Chí Minh
ĐT: 028.39270284 - 028.39272136, Mail: hoahao254@medic.com.vn
QR code kết quả chứa bệnh án của quý khách. Medic không chịu trách nhiệm nếu quý khách cung cấp QR code cho người khác.
QRCode kết quả

Tim và tải app "Medic Hoa Hao" để đăng kí khám nhanh hơn

PHIẾU KHÁM BỆNH
PHÒNG KHÁM CỘT SỐNG - PHÒNG: 7

Họ tên: [REDACTED] Năm sinh: 1942 - Nữ
Địa chỉ: [REDACTED], T.đông Nai ĐT: [REDACTED]
Nghề nghiệp: cao tuổi Số thẻ BHYT: [REDACTED]


Huyết áp - Mạch: 110/69-90 Cao: 150 cm; Nặng: 42 kg; Nhiệt độ: 37°C
Lý do đi khám: đau cổ gáy - đau thắt lưng - đau đầu - chóng mặt
Lâm sàng: đau cổ gáy - đau thắt lưng - đau đầu - chóng mặt/không chấn thương / tiêu tiểu bình thường
Chẩn đoán sơ bộ: đau cổ gáy - đau thắt lưng - đau đầu - chóng mặt

CHỈ ĐỊNH:
1. SIÊU ÂM (1): SA Bụng Tổng Quát Màu
2. XQUANG (3): XQ Combo Cột Sống Cổ [In Giấy]; XQ Cột Sống Thắt Lưng Cúi/Ngửa [In Giấy]; XQ Cột Sống Thắt Lưng T/N [In Giấy]
3. KHÁM BỆNH (1): Khám CK Cột sống

XÉT NGHIỆM:

Giờ	Người lấy mẫu
---	---

TỔNG SỐ XÉT NGHIỆM: 13

NFS (C.B.C)	ALT (SGPT)	HbA1C	Cortisol / Máu
AST (SGOT)	Creatinine/máu (eGFR)	GGT	
Urea / BUN	hsCRP	Troponin - I hs (Phân Tầng Nguy Cơ)	
Tổng Phân Tích Nước Tiểu	Glucose (FPG)	Troponin - T hs	

CHỈ ĐỊNH BỔ SUNG: (Hoá đơn điện tử phát hành tự động. Có sau 5 ngày. Tra cứu trên web hoặc app Medic) Ngày 05 tháng 06 năm 2024 - 09:09 Bác sĩ



CÔNG TY TNHH Y TẾ HÒA HẢO
PHÒNG KHÁM ĐA KHOA
KHOA XÉT NGHIỆM (MEDIC - LAB)
Hotline: (028) 3834 9593 - 1900 6497
254 Hòa Hảo - P.4 - Q.10 - TP.HCM
Tel: (028) 3927 0284 - Email: info@medic-lab.com
Email: admin@medic-lab.com
www.medic-lab.com / www.medic.com.vn

PID: 3795613 S.T.T.: 2104
Ngày giờ đăng ký: 09:18:56 05/06/2024
Ngày giờ lấy mẫu: 09:26:00 05/06/2024
Ngày giờ nhận mẫu: 09:28:00 05/06/2024

PHIẾU KẾT QUẢ XÉT NGHIỆM
(BM.TTXN.XN.02.1 - Ngày áp dụng: 01/03/2016 - Phiên bản: 1.2)

Họ tên: _____
Ngày tháng năm sinh: 1942
Số CCCD/Hộ chiếu: _____
Địa chỉ: _____

Phái: Nữ
Quốc tịch: _____
ĐT: _____

Đơn vị: Medic
Nơi lấy mẫu: Lâu 1
Loại mẫu: Máu/N.Tiểu


BS yêu cầu: BS. CKI. NGUYỄN HOÀNG PHƯỚC
Tình trạng mẫu: Đạt

TÊN XÉT NGHIỆM	KẾT QUẢ	KHOẢNG THAM CHIẾU	MÃ QT
Glucose (mmol/L) (FPG) ¹	4.51	(3.90 - 5.60 mmol/L)	QTSH001
Glucose (mg/dL)	81.18	(70.2 - 100.8 mg/dL)	
GGT ¹	13.93	(M < 55 U/L; F < 36 U/L)	QTSH004
SGOT (AST) ¹	22.28	(< 35 U/L)	QTSH005
SGPT (ALT) ¹	14.07	(< 30 U/L)	QTSH013
hs CRP	0.510	(≤ 3 mg/L)	QTSH028
Urea/ Serum ¹	25.06	(15 - 49 mg/dL)	QTSH002
*Độ Lọc Cầu Thận (CKD-EPI)	*		
Creatinin/Serum ²	0.760	(M: 0.6 - 1.2; F: 0.5 - 1.1 mg/dL)	QTSH027
eGFR (CKD-EPI)	78	(L/min/1.73 m ²)	
Troponin-I hs (Abbott) ¹	2.31	Phân tầng nguy cơ tim mạch	QTMD011.1
Phân tầng nguy cơ tim mạch	Nguy cơ thấp	Nữ: Thấp < 4 ng/L Trung bình: 4 - 10 ng/L Cao > 10 ng/L	
Cortisol/Blood/Morning ² (µg/dL)	5.10 L	(6.02 - 18.4 µg/dL)	QTMD033
Cortisol (nmol/L)	140.7 L	(166.1 - 507.6 nmol/L)	
Troponin-T hs (Roche) ¹	9.50	(< 14 ng/L)	QTMD016.3

Thời gian duyệt: 11:14:39 05/06/2024

In lần 1: 11:14:49 05/06/2024






CÔNG TY TNHH Y TẾ HÒA HẢO - PHÒNG KHÁM ĐA KHOA
(Tên cũ: TRUNG TÂM CHẨN ĐOÁN Y KHOA - MEDIC)
254 Hòa Hảo, P.4, Q.10, TP. Hồ Chí Minh
ĐT: 028.39270284 - 028.39272136, Mail: hoahao254@medic.com.vn

QR code kết quả chứa bệnh án của quý khách. Medic không chịu trách nhiệm nếu quý khách cung cấp QR code cho người khác.

Tim và tải app "Medic Hoa Hao" để đăng kí khám nhanh hơn

PHIẾU KHÁM BỆNH
PHÒNG KHÁM TIM MẠCH



3795613

Họ tên: _____
Địa chỉ: _____ T.Đông Nai
Nghề nghiệp: cao tuổi

Năm sinh: 1942 - Nữ
ĐT: _____
Số thẻ BHYT: _____

Huyết áp - Mạch: 118/71-87 Cao: 150 cm; Trọng: 42 kg; Nhiệt độ: 37°C

CHỈ ĐỊNH:
1. SIÊU ÂM (2): SA Doppler Mạch Máu Chân; SA Tim Màu
2. ĐIỆN CHẨN ĐOÁN (1): Điện tâm đồ (ECG)

CHỈ ĐỊNH BỔ SUNG: (Hoà đơn điện tử phát hành tự động. Có Ngày 05 tháng 06 năm 2024 - 12:02 sau 5 ngày. Tra cứu trên web hoặc app Medic) Bác sĩ



CÔNG TY TNHH Y TẾ HOA HẢO - PHÒNG KHÁM ĐA KHOA
(Tên cũ: TRUNG TÂM CHẨN ĐOÁN Y KHOA - MEDIC)
254 Hòa Hảo, P.4, Q.10, TP. Hồ Chí Minh
ĐT: 028.39270284 - 028.39272136, Mail: hoahao254@medic.com.vn

Tìm và tải app "Medic Hoa Hao"
để đăng kí khám và xem kết quả
khám nhanh hơn

QRCode kết quả

(Qr code kết quả chứa bệnh án của quý khách. Medic không chịu trách nhiệm nếu quý khách cung cấp cho người khác.)



3795613

KẾT QUẢ SIÊU ÂM TIM MÀU

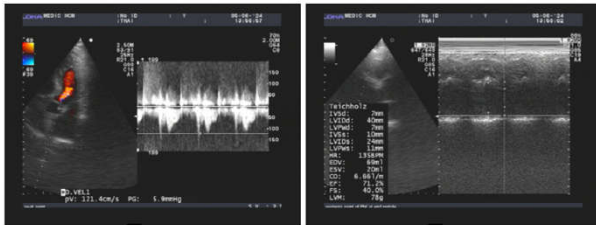
Máy: ALOKA -ProSound α6

ID : 3795613 Ngày ĐK: 05/06/2024 12:07
Họ và tên : THAI 82 tuổi Nữ
Địa chỉ : T.đồng Nai --
Chẩn đoán sơ bộ :

VÙNG KHẢO SÁT : SIÊU ÂM TIM MÀU

- Các buồng tim trong giới hạn bình thường LVDd = 40 mm
Loạn động vách liên thất và thành dưới. Chức năng thất trái bảo tồn EF=71 % (Teichholz).
Chức năng tâm thu thất phải TAPSE =20 mm
- Van 2 lá dày, hở 1/4. Van động mạch chủ dày, hở 2.5/4
Tăng áp động mạch phổi nhẹ PAPS=35 mmHg
Động mạch chủ ngực kích thước bình thường.

- Không tràn dịch màng tim.



KẾT LUẬN : THEO DÕI BỆNH TIM THIẾU MÁU CỤC BỘ
HỞ VAN 2 LÁ 1/4. HỞ VAN ĐỘNG MẠCH CHỦ 2,5/4
TĂNG ÁP ĐỘNG MẠCH PHỔI NHẸ

Đề nghị :

Tp. Hồ Chí Minh, ngày 05/06/2024 14:11
(Bác sĩ đã ký)



Mã đơn thuốc: 7997511517417-C

CÔNG TY TNHH Y TẾ HOA HẢO - PHÒNG KHÁM ĐA KHOA
(Tên cũ: TRUNG TÂM CHẨN ĐOÁN Y KHOA - MEDIC)
254 Hòa Hảo, P.4, Q.10, TP. Hồ Chí Minh
ĐT: 028.39270284 - 028.39272136

4 5 7 9 5 6 1 3 *

QRCode kết quả

ĐƠN THUỐC

(Phòng khám TIM MẠCH)

NS: 1942 Nam Nữ

Họ tên: [REDACTED]
HA: 118/71 Mạch: 87 Cao: 150 cm Nặng: 42.00 kg
Số thẻ bảo hiểm y tế (nếu có): [REDACTED] Điện thoại: [REDACTED]
Địa chỉ liên hệ: [REDACTED] T.đồng Nai
Chẩn đoán: tmet , hở chủ 2,5/4, dẫn tm sâu chi dưới / thk
Thuốc điều trị: (1 trang với 4 loại thuốc)

1. Feelnor 20mg (Trimetazidine) Ngày uống 02 lần, lần 01 viên (sáng, chiều)	60 Viên
2. Cardigel 75 mg (Clopidogrel 75 mg) Ngày uống 01 lần, lần 01 viên (sau ăn sáng)	30 viên
3. Galobar 80mg (Ginkgoloba) Ngày uống 02 lần, lần 01 viên (sáng, tối)	60 viên
4. Diosfort (Diosmin 600mg) Ngày uống 02 lần, lần 01 viên (sáng, chiều)	60 Viên

Lời dặn: Ngày 05 tháng 06 năm 2024 14:36
Bác sĩ/ Y sĩ khám bệnh
(Ký, ghi rõ họ tên)



CASE 2

- Họ tên bệnh nhân : Trần Ngọc D. Sinh năm : 1972.
- Địa chỉ: TPHCM.
- Nghề nghiệp : tự do.
- Lý do đến khám : đau cổ gáy – đau thắt lưng / pk tổng quát chuyên khám thêm.
- Bệnh sử: Bệnh nhân khai thường xuyên đau cổ gáy, đau thắt lưng lâu năm, tái đi tái lại thường khi làm việc nặng . Nên bệnh nhân đi khám tại Medic Hoà Hảo để kiểm tra sức khoẻ.
- Tiền sử: **Không tiền căn tim mạch, huyết áp**, và các bệnh mãn tính.



CÔNG TY TNHH Y TẾ HOÀ HẢO - PHÒNG KHÁM ĐA KHOA
(Tên cũ: TRUNG TÂM CHẨN ĐOÁN Y KHOA - MEDIC)
254 Hòa Hảo, P.4, Q.10, TP. Hồ Chí Minh
ĐT: 028.39270284 - 028.39272136, Mail: hoahao254@medic.com.vn

QR code kết quả chẩn bệnh án của quý khách. Medic không chịu trách nhiệm nếu quý khách cung cấp QR code cho người khác.

QRCode kết quả

PHIẾU KHÁM BỆNH
PHÒNG KHÁM TỔNG QUÁT - PHÒNG: 7

Họ tên: **D** Năm sinh: 1972 - Nam
Địa chỉ: **TP. HCM**ĐT:
Nghề nghiệp: **làm nông.**Số thẻ BHYT:

Huyết áp - Mạch: 113/62-70 Cao: 160 cm; Nặng: 41 kg; Nhiệt độ: 37°C
Tiền sử bệnh: không gì lạ
Lý do đi khám: kiểm tra sức khỏe - nhức gáy, thắt lưng
Lâm sàng: khám:
tìm mạch: t1, t2 đều rõ - không âm thổi ;
phổi: không rales ;
bụng: mềm, gan, lách (-) ;
Chẩn đoán sơ bộ: kiểm tra sức khỏe

CHỈ ĐỊNH:
1. **SIÊU ÂM (2):** SA Bụng Tổng Quát Máu ; SA Tim Máu
2. **XQUANG (1):** XQ Lồng Ngực Thẳng [Film]
3. **ĐIỆN CHẨN ĐOÁN (1):** Điện tâm đồ (ECG)
4. **KHÁM BỆNH (2):** Khám CK Cột sống ; Khám Tổng Quát

XÉT NGHIỆM:

Giờ	Người lấy mẫu

TỔNG SỐ XÉT NGHIỆM: 20

NFS (C.B.C)	ALT (SGPT)	Uric acid	TSH (Thế hệ 3)
AST (SGOT)	Creatinine/máu (eGFR)	Ion đồ chung	Free T4
Cholesterol Total	Triglycerides	Anti HCV (Thế hệ 3)	HbA1C
LDLC	Glucose (FPG)	Anti HBs	A.F.P
Tổng Phân Tích Nước Tiểu	GGT	HBsAg (Định Tính)	Tỉ Lệ PSA

CHỈ ĐỊNH BỔ SUNG: (Hoá đơn điện tử phát hành tự động. Có sau 5 ngày. Tra cứu trên web hoặc app Medic) Ngày 05 tháng 06 năm 2024 - 06:34
Bác sĩ



CÔNG TY TNHH Y TẾ HOÀ HẢO - PHÒNG KHÁM ĐA KHOA
(Tên cũ: TRUNG TÂM CHẨN ĐOÁN Y KHOA - MEDIC)
254 Hòa Hảo, P.4, Q.10, TP. Hồ Chí Minh
ĐT: 028.39270284 - 028.39272136, Mail: hoahao254@medic.com.vn

QR code kết quả chẩn bệnh án của quý khách. Medic không chịu trách nhiệm nếu quý khách cung cấp QR code cho người khác.

QRCode kết quả

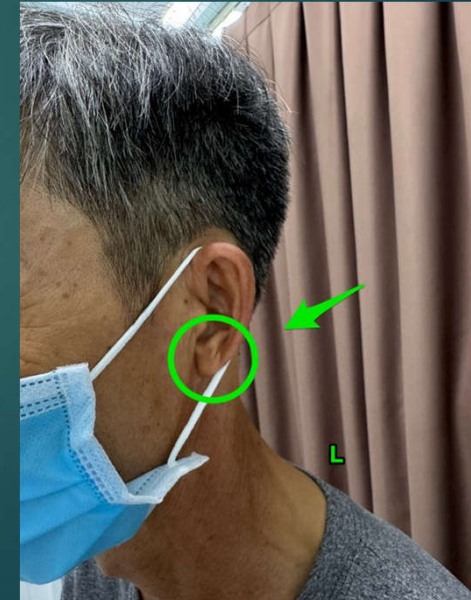
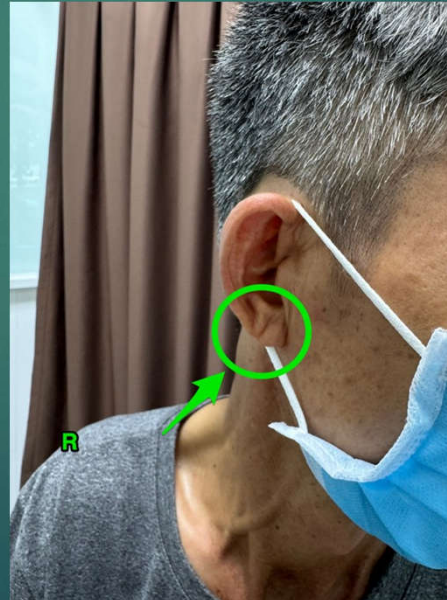PHIẾU KHÁM BỆNH
PHÒNG KHÁM CỘT SỐNG - PHÒNG: 7

Họ tên: **D** Năm sinh: 1972 - Nam
Địa chỉ: **TP. HCM**ĐT:
Nghề nghiệp: **làm nông.**Số thẻ BHYT:

Huyết áp - Mạch: 105/66-72 Cao: 160 cm; Nặng: 41 kg; Nhiệt độ: 37°C
Lý do đi khám: đau cổ gáy - đau thắt lưng / đang khám tổng quát
Lâm sàng: đau cổ gáy - đau thắt lưng / đang khám tổng quát / không chấn thương / tiêu tiểu bình thường
Chẩn đoán sơ bộ: đau cổ gáy - đau thắt lưng / đang khám tổng quát

CHỈ ĐỊNH:
XQ Combo Cột Sống Cổ [In Giấy] ; XQ Cột Sống Thắt Lưng Cũ/Ngừa [In Giấy] ; XQ Cột Sống Thắt Lưng T/N [In Giấy]

CHỈ ĐỊNH BỔ SUNG: (Hoá đơn điện tử phát hành tự động. Có sau 5 ngày. Tra cứu trên web hoặc app Medic) Ngày 05 tháng 06 năm 2024 - 10:30
Bác sĩ





CÔNG TY TNHH Y TẾ HOÀ HẢO - PHÒNG KHÁM DA KHOA
(Tên cũ: TRUNG TÂM CHẨN ĐOÁN Y KHOA - MEDIC)
254 Hòa Hảo, P.4, Q.10, TP. Hồ Chí Minh
ĐT: 028.39270284 - 028.39272136, Mail: hoahao254@medic.com.vn

Tim và tải app "Medic Hoa Hao" để đăng kí khám và xem kết quả khám nhanh hơn

QRCode kết quả

(QR code kết quả chứa bệnh án của quý khách. Medic không chịu trách nhiệm nếu quý khách cung cấp QR code cho người khác.)



DIỆN TÂM ĐỒ - ĐIỆN TOÁN
(DIGITAL ELECTRO CARDIOGRAPHY)

ID : 7827690 STT : 289
Bệnh nhân : TRẦN NGỌC D Tuổi : 52 Nam
Địa chỉ : TP. HCM Ngày ĐK : 05/06/2024 07:14
Bác sĩ chỉ định :
Chẩn đoán sơ bộ :

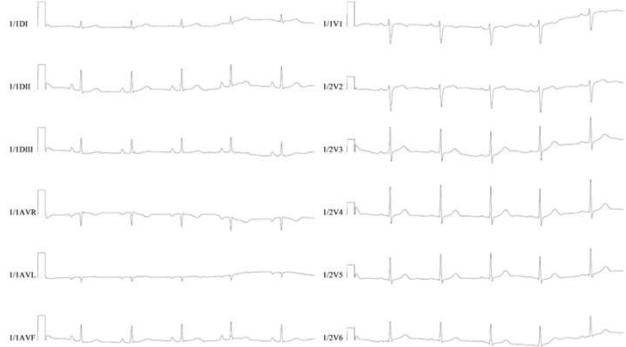DIỆN TÂM ĐỒ - ĐIỆN TOÁN TRUNG TÂM CHẨN ĐOÁN Y KHOA MEDIC, 254 HOÀ HẢO QUẬN 10 TP HCM
Họ tên : TRẦN NGỌC D Tuổi : 52 Giới tính : M
Cao : 160 Nặng : 41 HA : 113/62 Mạch : 78/26/90-289 Tốc độ : 25mm/s Ngày : 5/6/2024 Giờ : 8:57



PHÂN TÍCH ECG (ANALYSIS) :

aQRS: 60 Rhythm: XOANG Rat
PWave : Ext. Leads BT
: Pre. Leads BT
QRS Complex : Ext. Leads BT
: Pre. Leads BT
ST Segments : Ext. Leads BT
: Pre. Leads BT
TWave : Ext. Leads DET/D
: Pre. Leads BT
UWAVE : Ext. Leads BT
: Pre. Leads BT

KẾT LUẬN : GHI NHẬN SÓNG T DỆT/D3



CÔNG TY TNHH Y TẾ HOÀ HẢO - PHÒNG KHÁM DA KHOA
(Tên cũ: TRUNG TÂM CHẨN ĐOÁN Y KHOA - MEDIC)
254 Hòa Hảo, P.4, Q.10, TP. Hồ Chí Minh
ĐT: 028.39270284 - 028.39272136, Mail: hoahao254@medic.com.vn

Tim và tải app "Medic Hoa Hao" để đăng kí khám và xem kết quả khám nhanh hơn

QRCode kết quả

(QR code kết quả chứa bệnh án của quý khách. Medic không chịu trách nhiệm nếu quý khách cung cấp QR code cho người khác.)



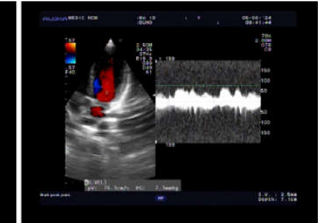
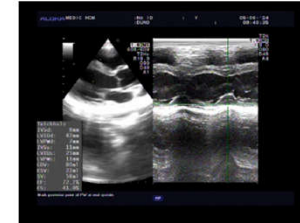
KẾT QUẢ SIÊU ÂM TIM MÀU

Máy: ALOKA -ProSound a6

ID : 7827690 Ngày ĐK: 05/06/2024 07:27
Họ và tên : TRẦN NGỌC D Tuổi : 52 tuổi Nam
Địa chỉ : TP. HCM
Chẩn đoán sơ bộ : KIỂM TRA SỨC KHỎE

VÙNG KHẢO SÁT : SIÊU ÂM TIM MÀU

- Các buồng tim trong giới hạn bình thường LVd = 42 mm
Loạn động vách liên thất và thành dưới. Chức năng thất trái bảo tồn EF= 72 % (Teichholz).
Chức năng tâm thu thất phải TAPSE = 20 mm
- Van 2 lá dày, hở 1/4. Van động mạch chủ dày, hở 1/4
Không tăng áp động mạch phổi PAPs=28 mmHg
Động mạch chủ ngực kích thước bình thường
- Không tràn dịch màng tim.



KẾT LUẬN : THEO DÕI BỆNH TIM THIẾU MÁU CỤC BỘ
HỞ VAN 2 LÁ 1/4, HỞ VAN ĐỘNG MẠCH CHỦ 1/4

Đề nghị :

Tp. Hồ Chí Minh, ngày 05/06/2024 09:48
(Bác sĩ đã ký)



Tài liệu tham khảo

- <https://www.ncbi.nlm.nih.gov/pmc/articles/PMC9106634/>
- [https://www.amjmed.com/article/S0002-9343\(23\)00615-0/fulltext](https://www.amjmed.com/article/S0002-9343(23)00615-0/fulltext)
- <https://stanfordmedicine25.stanford.edu/blog/archive/2015/what-is-the-name-of-this-sign.html>
- <https://bmccardiovascdisord.biomedcentral.com/articles/10.1186/s12872-021-02425-4>
- <https://www.mcgill.ca/oss/article/health-quackery/mark-heart-attack-your-ear>
- <https://www.semanticscholar.org/paper/Anterior-Tragal-Crease-Is-Associated-With-A-Study-Rerknimitr-Pongpairoj/0f380d5f8730f5a323550867f3138d9ef1a86c90>



CHÂN THÀNH CẢM ƠN QUÝ THẦY CÔ
VÀ ANH CHỊ ĐÃ CHÚ Ý LẮNG NGHE