LAO LƯỠI

BS NGUYỄN THỊ KIM UYÊN
PK NGOÀI DA_ TTCĐYK MEDIC

CASE REPORT

h nhân nam, 43 tuổi

chỉ: Xuyên Mộc, Bà Rịa_ Vũng Tàu

do khám bệnh: Đau loét lưỡi

h sử: Hai tháng trước, bn bị hóc xương cá thấy đau lưỡi và loét dần cà
ều và đau, vết loét không lành nên đi khám.

am lâm sàng:

t loét bề mặt lưỡi gần phía trong gốc lưỡi

t loét d=1cm, sâu, đáy dơ, bờ không đều, sờ hơi cộm

n đoán sơ bộ: K lưỡi

nghị: sinh thiết sang thương lưỡi

HÌNH ẢNH LÂM SÀNG và KQGPB

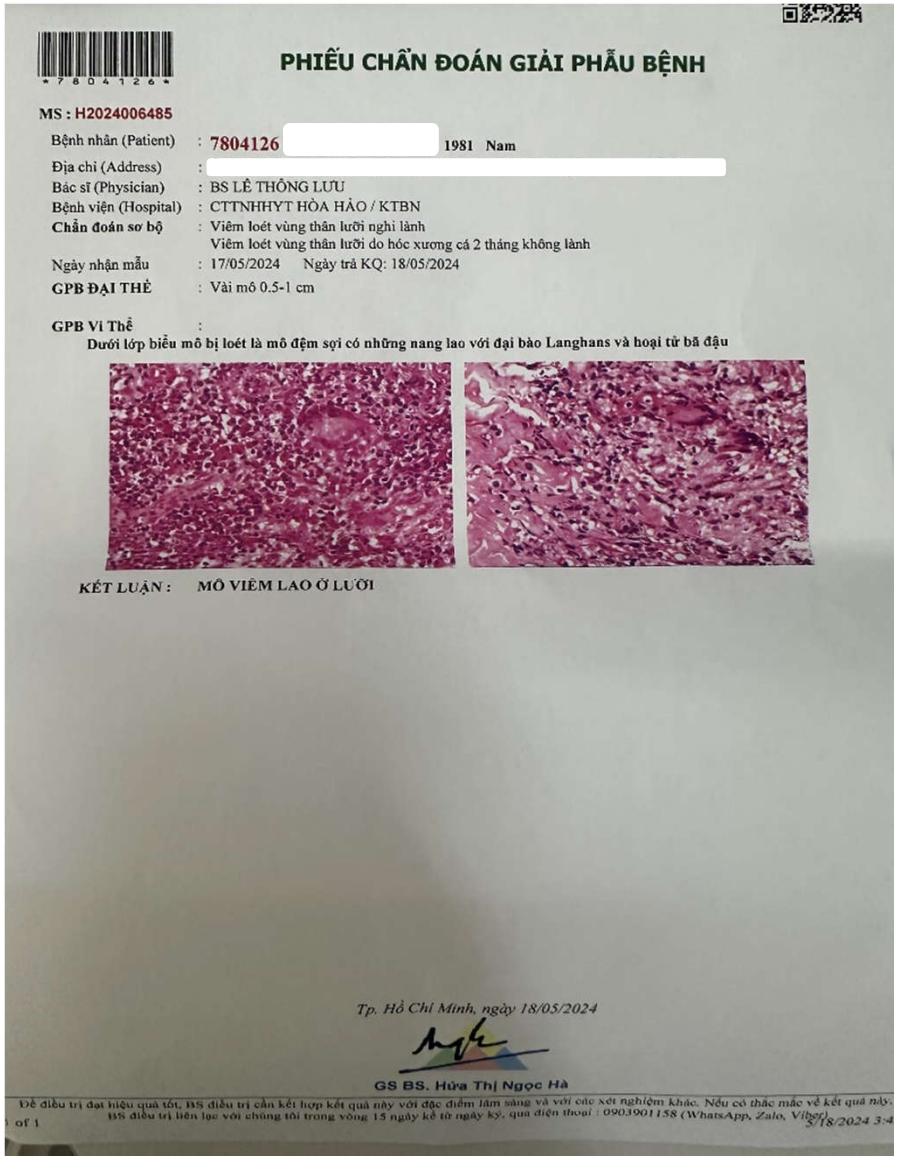

PHIẾU CHẨN ĐOÁN GIẢI PHẪU BỆNH

MS : H2024006485

Bệnh nhân (Patient) : 7804126 [redacted] 1981 Nam

Địa chỉ (Address) : [redacted]

Bác sĩ (Physician) : BS LÊ THỐNG LƯU

Bệnh viện (Hospital) : CTTNHHYT HÒA HẢO / KTBN

Chẩn đoán sơ bộ : Viêm loét vùng thân lưỡi nghi lành
Viêm loét vùng thân lưỡi do hóc xương cá 2 tháng không lành

Ngày nhận mẫu : 17/05/2024 Ngày trả KQ: 18/05/2024

GPB ĐẠI THỂ : Vài mô 0.5-1 cm

GPB Vi Thể :

Dưới lớp biểu mô bị loét là mô đệm sợi có những nang lao với đại bào Langhans và hoại tử bã đậu

KẾT LUẬN : **MÔ VIÊM LAO Ở LƯỠI**

Tp. Hồ Chí Minh, ngày 18/05/2024

GS BS. Hứa Thị Ngọc Hà

Để điều trị đạt hiệu quả tốt, BS điều trị cần kết hợp kết quả này với đặc điểm lâm sàng và với các xét nghiệm khác. Nếu có thắc mắc về kết quả này, BS điều trị liên lạc với chúng tôi trong vòng 15 ngày kể từ ngày ký, qua điện thoại : 0903901158 (WhatsApp, Zalo, Viber)

1 of 1

5/18/2024 3:4

MEDIC
www.medic.com.vn

khi có kq GPB là lao lưỡi, bn được
yển đến bv Phạm Ngọc Thạch. Tại đây,
được làm các xn kiểm tra lao ở các vị trí
c (như lao phổi, hạch…), nhưng không
t hiện thêm lao ở cơ quan khác.

được điều trị lao theo phác đồ điều trị 6
ng, và hình ảnh bên là vết loét sau khi
c điều trị 3 tháng: vết loét cạn dần, gần
và không còn đau.

LAO LƯỠI

à một bệnh nhiễm trùng mãn tính do vi trùng Mycobacterium tubercul
Mycobacterium bovis, mà có thể ảnh hưởng nhiều cơ quan trong cơ thể
cả khoang miệng.

ưỡi (lao khoang miệng) rất hiếm gặp, thậm chí ở những quốc gia là vù
tễ lao lưu hành.

khoang miệng hiếm xảy ra là do sự làm sạch liên tục bởi nước miếng v
háng của tế bào biểu mô niêm mạc miệng đối với mycobacterium. Thê
ỡi không chứa bất kỳ mô lympho mà MT có ái lực. Tất cả những yếu
chế sự phát triển của MT ở niêm mạc miệng nói chung và đặc biệt ở l

ng yếu tố nguy cơ làm phát triển lao miệng gồm: tổn thương niêm mạc
sản, vệ sinh răng miệng kém, hút thuốc, nghiện rượu... Một niêm mạc
g toàn vẹn có thể điều kiện cho mycobacterium xâm nhập.

lưỡi có thể nguyên phát hay thứ phát, lao thứ phát thường từ la
.
ng lây có thể nhất là vi trùng từ đàm, những hạt nhỏ rơi trên bề
c bắn vào khi ho, nói chuyện…vi trùng xâm nhập được vào niêm
miệng khi niêm mạc có những tổn thương nhỏ ở bề mặt.
ùng cũng có thể đến khoang miệng qua đường máu, ở lại mô du
, sinh sản và gây loét quá mức ở niêm mạc.
n nhân lao miệng thường có bệnh sử tổn thương lâu dài ở niêm
kỳ vùng nào có kích ứng hay viêm nhiễm mãn tính có thể là nơ
n của MT.

ảnh lâm sàng:

khoang miệng thường xảy ra bất kỳ vị trí nào nhưng lưỡi là vị t
ởng nhiều nhất, với nhiều hình ảnh lâm sàng như: loét, nứt lưỡ
Loét là hay gặp nhất mà thường là gợi ý một K biểu mô tế bào
hám lâm sàng.

đoán lâm sàng thường khó

đoán xác định nhờ vào mô học, tuy nhiên kết quả GPB thường
đổi ở giai đoạn sớm và nhờ vào kết quả lần 2 (đôi khi cần sinh
ới kim nhỏ)

với một loét lao cần chẩn đoán phân biệt với K lưỡi và loét do c
ng. Ngoài ra: loét apthouse, loét giang mai, lymphoma…

MỘT SỐ HÌNH ẢNH LAO LƯỠI TỪ INTERNET

20
30
40

KẾT LUẬN

o lưỡi rất hiếm xảy ra, ngay cả ở nhữn
ng dịch tễ lao lưu hành.

nh ảnh lâm sàng không đặc trưng và c
án dựa vào mô học. Tuy nhiên, kết qua
ô học thường chưa thay đổi ở giai đoạn
m, vì vậy cần chú ý để tránh bỏ sót bện