

Case Report:

LAO BAO GÂN GẤP NGÓN TAY – LAO HẠCH NÁCH & KHUỖU

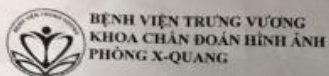
Bs Nguyễn Thị Trinh

Khoa Siêu âm, Trung Tâm Y Khoa Medic

BỆNH ÁN

- Họ & tên: Trần thị Như Quỳnh - Sinh: 2002 (22 tuổi) - Địa chỉ: Q. Tân Phú, Tp. Hồ Chí Minh
- Vào viện: 03 - 04 - 2024
- Lý do vào viện: Sưng & đau vùng khuỷu và nách phải
- **Bệnh sử:**
 - Đau và sưng ngón III bàn tay phải # 5 tháng đã điều trị bv. Trưng Vương , Chấn Thương Chỉnh Hình (2 đợt) => Sưng đau khuỷu và nách cùng bên => Trung tâm Y Khoa Medic.
- **Tiền căn:**
 - Không tiền căn chấn thương ngón tay liên quan
 - Bản thân & người nhà không có bệnh lao
 - Không có yếu tố suy giảm miễn dịch (HIV, bệnh mạn tính khác)
 - Kinh tế gia đình: đủ sống (cha mẹ công nhân)





BỆNH VIỆN TRƯNG VƯƠNG
KHOA CHẨN ĐOÁN HÌNH ẢNH
PHÒNG X-QUANG

PHIẾU KẾT QUẢ PHIM X-QUANG

Số: NS2311/017626

Họ tên bệnh nhân: TRẦN NHƯ QUỲNH Tuổi: 21 Giới tính: Nữ
Khoa điều trị: PKYC Số 3 chọn BS Bác sĩ Chỉ định: Phạm Thị Lan Thanh
Chẩn đoán: (M13)M13 - Các viêm khớp / M25.5 - Đau khớp bàn tay P
Kỹ thuật chụp: Bàn tay (P)
- Phần mềm: Không thấy bất thường
- Xương: không thấy bất thường
- Khớp: Không thấy bất thường

Kết luận:
- CẤU TRÚC XƯƠNG BÌNH THƯỜNG

Bác sĩ điều trị 15:17; Ngày 29 Tháng 11 Năm 2023
Bác sĩ thực hiện

BS. CKI LÊ VĂN TRUNG
BS. Nguyễn Hồng Minh

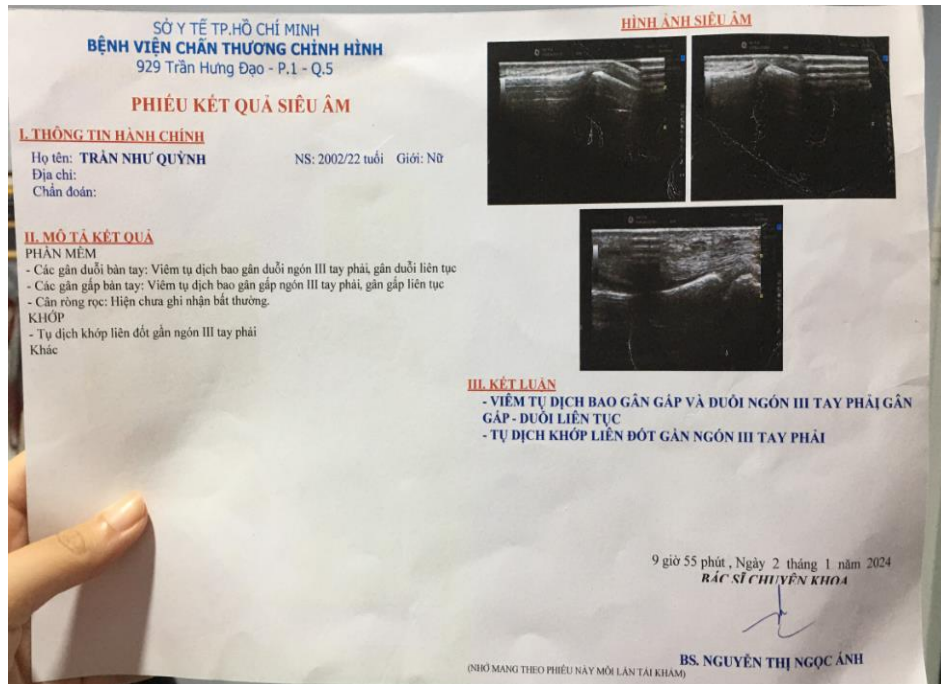
SỞ Y TẾ TP. HỒ CHÍ MINH
BỆNH VIỆN TRƯNG VƯƠNG
266 Lý Thường Kiệt P.14 Q.10
TEL: (84.8)8656744-088642750.W: bvtrungvuong.vn
PID: 70131123045358
Số hồ sơ: 231129-01414
Số bệnh phẩm: 301123-6012

PHIẾU KẾT QUẢ XÉT NGHIỆM

Họ tên: TRẦN NHƯ QUỲNH Năm sinh: 2002 Giới: Nữ
Khoa: KHÁM BỆNH Giường:
Đối tượng: Không BHYT BS chỉ định: PHẠM THỊ LAN THANH
Loại mẫu: Chất lượng mẫu:
Ngày giờ lấy mẫu: Ngày giờ nhận mẫu:
Chẩn đoán: M13 - Các viêm khớp / M25.5 - Đau khớp bàn tay P

Tên xét nghiệm	Kết quả	Đơn vị	Trị số tham chiếu	Thiết bị
Huyết học				
Tổng phân tích tế bào máu ngoại vi (bảng máy đếm laser)				XN 1000
WBC	5.40	K/ μ L	(4.4 - 10.8)	
NEU#	2.73		(2.0 - 6.9)	
NEU%	50.6	%	(49.0 - 72.0)	
LYM#	2.20		(0.6 - 3.4)	
LYM%	40.7	%	(20.0 - 42.2)	
MONO#	0.44		(0.0 - 0.9)	
MONO%	8.1	%	(0.0 - 12)	
EOS#	0.01		(0.0 - 0.7)	
EOS%	0.2	%	(0.0 - 7)	
BASO#	0.01		(0.0 - 0.2)	
BASO%	0.2	%	(0.0 - 2.5)	
IG#	0.01		(0 - 0.06)	
IG%	0.2	%	(0 - 0.6)	
RBC	4.84	M/ μ L	(Nữ 3.8 - 5.4; Nam 4.3 - 5.8)	
HGB	10.9	g/dL	(Nữ 12 - 14.5; Nam 13 - 16.3)	
HCT	34.9	%	(Nữ 35 - 48; Nam 38 - 50)	
MCV	72.1	fL	(80.0 - 97.0)	
MCH	22.5	pg	(27.2 - 31.2)	
MCHC	31.2	g/dL	(31.8 - 35.4)	
RDW	16.1	%	(11.5 - 14.8)	
PLT	344	K/ μ L	(150 - 450)	
MPV	8.5	fL	(5 - 10)	
Sinh hoá				
Định lượng Acid Uric [Máu]	248	μ mol/L	Nam: 208 - 428; Nữ: 155 - 357	AU 680
Định lượng RF (Reumatoid Factor) [Máu]	4.5	UI/mL	(< 14)	AU 680
Streptococcus pyogenes ASO	74.0	UI/mL	(< 200)	AU 680

- Ngày 29-11- 2023 (# 4 tháng trước khi đến TTYK Medic – Hòa Hảo)
- BV TRƯNG VƯƠNG
- Xét nghiệm:
 - Acid uric: BT
 - RF, ASO : BT
- X. quang: cấu trúc xương bình thường



- NGÀY 02-01-2024 : BV. CHẤN THƯƠNG CHÍNH HÌNH (# 3 tháng trước khi đến TTYK Medic Hòa Hảo)
- Viêm tụ dịch bao gân gấp & gân duỗi ngón III (P)

- NGÀY 21 / 02 / 2024: (3 tuần sau -
- Tốc độ lắng máu cao: h1: 59 – h2: 93 mm
 - CRP: 26.7 mg/dl
 - Acid uric: bình thường
 - RF: bình thường
 - Anti CCP: bình thường
 - Thiếu máu thiếu sắt nhẹ

SỞ Y TẾ TP.HCM
BV CHẤN THƯƠNG CHÍNH HÌNH
929 TRẦN HƯNG ĐẠO-P1-Q5
Tel: 028-39235821

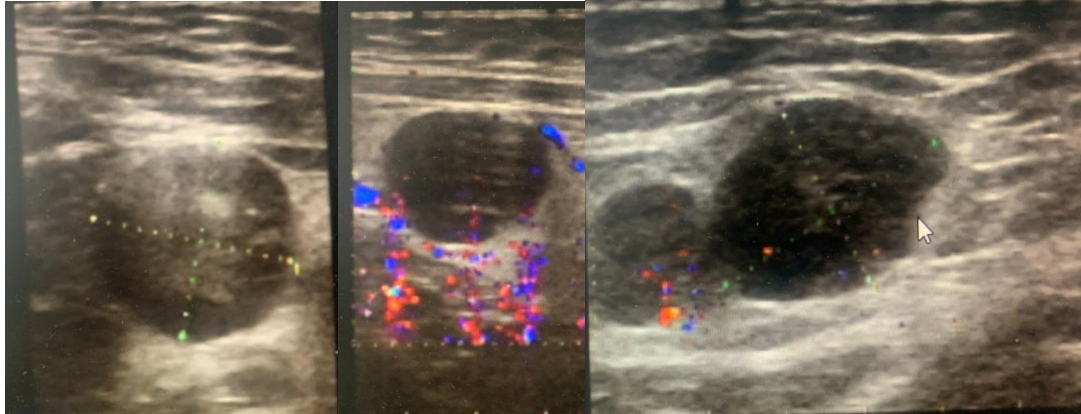
Số bệnh án: CH240100604
Số bệnh phẩm: 210224-7627

PHIẾU KẾT QUẢ XÉT NGHIỆM

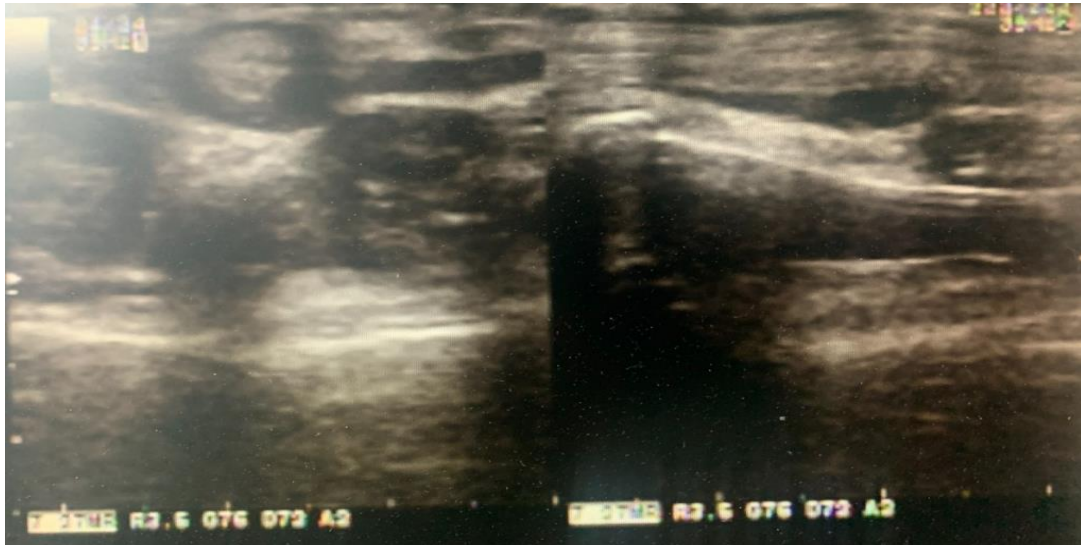
Họ tên: **TRẦN NHƯ QUỲNH** Năm sinh: 2002 Giới tính: NỮ
Địa chỉ: Số Nhà 137/34a Đường Thoại Ngọc Hầu Phường Phú Thạnh, Quận Tân Phú, TP. Hồ Chí Minh
BS chỉ định: Khoa: Viện Phổi Ngoại Giờ
Chẩn đoán:
Ngày giờ nhận mẫu: 21/02/2024 08:41:43 Ngày giờ in KQ: 21/02/2024 10:02:24
Loại yêu cầu: Mẫu thường Loại mẫu: Mẫu máu Tình trạng mẫu: Đạt

Yêu cầu xét nghiệm	Kết quả	Giá trị tham chiếu	Đơn vị	Tên máy	Mã PPXN
Huyết học					
Tổng phân tích tế bào máu ngoại vi bằng máy đếm laser					
WBC	7.4	(5 - 10)	X10 ⁹ /L	Sysmex XN10	QTKT.HH.01
NEU%	54.7	(41 - 74)	%	Sysmex XN10	QTKT.HH.01
LYM%	34.2	(21 - 50)	%	Sysmex XN10	QTKT.HH.01
MONO%	10.7	(3 - 9)	%	Sysmex XN10	QTKT.HH.01
EOS%	0.3	(0 - 8.4)	%	Sysmex XN10	QTKT.HH.01
BASO%	0.1	(0 - 1.5)	%	Sysmex XN10	QTKT.HH.01
NEU#	4.04	(2 - 8)	G/L	Sysmex XN10	QTKT.HH.01
LYM#	2.53	(1.0 - 5.0)	G/L	Sysmex XN10	QTKT.HH.01
MONO#	0.79	(0.2 - 1.5)	G/L	Sysmex XN10	QTKT.HH.01
EOS#	0.02	(0 - 0.7)	G/L	Sysmex XN10	QTKT.HH.01
BASO#	0.01	(0 - 0.25)	G/L	Sysmex XN10	QTKT.HH.01
RBC	4.46	(3.9 - 5.4)	X10 ¹² /L	Sysmex XN10	QTKT.HH.01
HGB	10.4	(12.5 - 14.2)	g/dL	Sysmex XN10	QTKT.HH.01
HCT	34.0	(36 - 47)	%	Sysmex XN10	QTKT.HH.01
MCV	76.2	(83 - 91)	fL	Sysmex XN10	QTKT.HH.01
MCH	23.3	(27 - 31)	Pg	Sysmex XN10	QTKT.HH.01
MCHC	30.6	(32 - 35)	g/dL	Sysmex XN10	QTKT.HH.01
RDW	14.8	(9 - 15)	%	Sysmex XN10	QTKT.HH.01
PLT	363.0	(150 - 400)	X10 ⁹ /L	Sysmex XN10	QTKT.HH.01
MPV	6.7	(6.5 - 11)	fL	Sysmex XN10	QTKT.HH.01
Mẫu lắng (máy tự động)					
Giờ 1	59	5	mm	HumaSRate 24	QTKT.HH.03
Giờ 2	93	< 20	mm	HumaSRate 24	QTKT.HH.03
Sinh hoá					
Uric Acid	271	(150 - 360)	µmol/L	AU680	QTKT.HS.04
Miễn dịch					
RF	Âm tính	< 10	UI/ml	AU680	QTKT.HS.21
CRP	26.7	< 6	mg/l	AU680	QTKT.HS.20
Anti CCP	AM TÍNH < 7.00	< 17	UI/ml	Cobas E411	QTKT.HS.29
Ghi chú:					
Ngày: 21 / 02 / 2024 10:02:07 Khoa Xét Nghiệm					
CN. Đinh Thị Tuyết Chinh					
Thời gian trả kết quả: Đi mẫu cho các xét nghiệm thường qui (Sinh hoá, Huyết học...) Đi mẫu cho các xét nghiệm thường qui + miễn dịch.					

KHÁM LẦN 1 SIÊU ÂM KHUYỬ + NÁCH + MÔ LÂN CẬN : 03-04-2024



- **Lâm sàng:** Sưng + đau khuỷu & nách phải 2 ngày + Sưng & đau ngón tay III bàn tay phải > 5 tháng
- **Khám siêu âm:** Hạch dính vào nhau, echo kém không đồng nhất max- d 25 mm, bờ hạch mờ, hạch mất rốn hoặc bị lệch một bên, viền hồi âm dày dưới vỏ bao, tăng âm (\pm), không vôi. Mô xung quanh hạch phù nề



- **Lâm sàng:** Sưng + đau ngón tay số III bàn tay phải # 5 tháng trước khi nổi hạch khuỷu & nách phải cùng bên, đã điều trị 3 đợt.
- **Khám siêu âm:** Tụ dịch bao gân + sưng gân gấp ngón III bàn tay (P)

CÔNG TY TNHH Y TẾ HÒA HẢO
PHÒNG KHÁM ĐA KHOA
KHOA XÉT NGHIỆM (MEDIC) - LAB
Địa chỉ: 254 Hoa Hảo, P.4, Q.10, TP. Hồ Chí Minh
Số điện thoại: 028.39272136 - 028.39272136, Email: hohaao@medic.com.vn

PID: 7751480 S.T.T: 2082
Ngày giờ đăng ký: 09:23:58 03/04/2024
Ngày giờ lấy máu: 09:30:00 03/04/2024
Ngày giờ nhận mẫu: 09:34:00 03/04/2024

PHIẾU KẾT QUẢ XÉT NGHIỆM
(BMA TT03XN.02.1 - Ngày áp dụng: 01/03/2016 - Phiên bản 1.3)

Họ tên: **TRẦN NHƯ QUỲNH**
Ngày tháng năm sinh: **2002**
Số CCCD/Hộ chiếu:
Địa chỉ: **Tổ 10 Ấp 3, X. VINH LỘC A, H. BÌNH CHÁNH, TP. HCM**
Đơn vị: **Medic**
Nơi lấy máu: **Lâu 1**
Loại mẫu: **Máu**

BS yêu cầu: **BS. DƯƠNG NGỌC THÀNH**
Tình trạng mẫu: **Đạt**

TÊN XÉT NGHIỆM	KẾT QUẢ	KHOẢNG THAM CHIẾU	MÃ QT
I. HUYẾT HỌC / ĐỒNG MÀU - HEMATOLOGY / COAGULATION			
NFS(C.B.C)(CÔNG THỨC MÁU)*			
WBC	7.06	(4.0 - 10.5)10 ⁹ /L	QTHH019
% Neu	55.1	(40 - 74 %)	
% Lym	29.9	(19 - 48 %)	
% Mono	13.4	(3 - 9 %)	
% Eos	0.5	(0 - 7 %)	
% Baso	0.5	(0 - 1.5 %)	
# Neu	3.88	(1.7 - 7.0) 10 ⁹ /L	
# Lym	2.11	(1.0 - 4.0) 10 ⁹ /L	
# Mono	0.95	(0.1 - 1.0) 10 ⁹ /L	
# Eos	0.04	(0 - 0.5) 10 ⁹ /L	
# Baso	0.03	(0 - 0.2) 10 ⁹ /L	
RBC	4.69	(3.80 - 5.60)10 ¹² /L	QTHH020
Hb	11.0 L	(12.0 - 18.0 g/dL)	QTHH025
Hct	34.2 L	(35 - 52 %)	
MCV	72.8 L	(80 - 97 fL)	
MCH	23.4 L	(26 - 32 pg)	
MCHC	32.2	(31 - 36 g/dL)	
RDW	15.3	(11.0 - 15.7%)	QTHH021
PLT	354	(150 - 400)10 ⁹ /L	
MPV	6.8	(6.30 - 12.0 fL)	
II. SINH HOÁ - BIOCHEMISTRY			
hs CRP	18.06 H	(≤ 3 mg/L)	QTSH028

Thời gian duyệt: 09:52:35 03/04/2024
Người duyệt: **DS. Phạm Văn Đức**
In lần 1: 09:52:39 03/04/2024
Trưởng khoa xét nghiệm

* Đây là kết quả dạng số trả về động từ hệ thống Medic. Bản giấy, khoa Xét nghiệm đã ký trả bệnh nhân
Mã QR phía trên của bệnh án của quý khách. Medic không chịu trách nhiệm đối với khách cung cấp cho người khác.

Lấy mẫu tại nhà: **0707 832 052**
THỜI GIẠN TRẢ KẾT QUẢ TRONG VÒNG:
- 70 Phút cho xét nghiệm thường qui (Sinh hóa, huyết học...)
- 100 Phút cho các xét nghiệm thường qui + miễn dịch

1. Xét nghiệm đã được công nhận ISO 15189:2013
2. Xét nghiệm đã tham gia ngoại kiểm
3. (*) KQ đi kèm từ lần 2 / (**) KQ báo động
4. KQ chỉ có giá trị trên mẫu xét nghiệm hiện tại. H: High - L: Low

CÔNG TY TNHH Y TẾ HÒA HẢO - PHÒNG KHÁM ĐA KHOA
(Tên cũ: TRUNG TÂM CHẨN ĐOÁN Y KHOA - MEDIC)
254 Hoa Hảo, P.4, Q.10, TP. Hồ Chí Minh
ĐT: 028.39272136 - 028.39272136, Mail: hohaao254@medic.com.vn

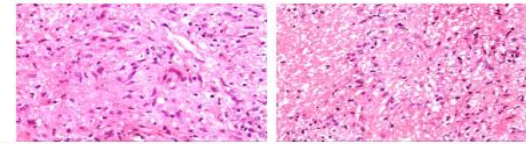
Tìm và tải app "Medic Hoa Hảo" để đăng kí khám và xem kết quả khám nhanh hơn

QR code kết quả chẩn đoán in của quý khách. Medic không chịu trách nhiệm với khách cung cấp QR code cho người khác.

PHIẾU CHẨN ĐOÁN GIẢI PHẪU BỆNH

MS : **H2024004184**
Bệnh nhân (Patient) : **7751480 TRẦN NHƯ QUỲNH 2002 Nữ**
Địa chỉ (Address) : **Tổ 10 Ấp 3, X. Vinh Lộc A, H. Bình Chánh, TP. Hcm - 0932326450**
Bác sĩ (Physician) : **BS LE THƯƠNG LƯU** Bệnh viện (Hospital) : **CTNHHTT HÒA HẢO / KTBH**
Chẩn đoán sơ bộ : **Hạch hạch phổi nghi lao**
Nhiều hạch hạch 2 bên + hạch cổ kt 1 đến 2 cm mất rốn
Ngày nhận mẫu : **03/04/2024** Ngày trả KQ: **04/04/2024**
GPB ĐẠI THỂ : **Vài nhỏ 0.4 - 1.5cm.**

GPB VI THỂ :
Mô hạch có các nang lao gồm chất hoại tử bã đậu ở trung tâm, bao quanh là các thoái bào, lymphô bào và đại bào Langhans.



KẾT LUẬN : VIÊM LAO HẠCH. (A15.4)

Tp. Hồ Chí Minh, ngày 04/04/2024
GS. BS. Hứa Thị Ngọc Hà

BS điều trị đợt đầu quá tốt, BS điều trị cần kết hợp kết quả này với đặc điểm lâm sàng và với các xét nghiệm khác. Nếu có thắc mắc về kết quả này, xin BS điều trị liên lạc với chúng tôi trong vòng 15 ngày kể từ ngày ký, qua điện thoại : 0903901158 (WhatsApp, Zalo, Viber)

BND Q.TÂN PHÚ
HỒNG KHÂM ĐA KHOA TTYT
PHIẾU CHIẾU/ CHỤP X-QUANG

MS: 24/TTYT
Số: _____

Họ tên người bệnh: **TRẦN NHƯ QUỲNH** Tuổi: **22** Nữ
Địa chỉ: **137/34A Thới Ngọc hầu, Phường Phú Thạnh, Quận Tân** Số BHYT: **GD4797931612887**
-Khoa: **Liên Chuyên Khoa**
-Chẩn đoán: **A18.2 - Bệnh lý hạch lympho ngoại vi do lao**

YÊU CẦU CHIẾU/CHỤP
Chụp Xquang ngực thẳng

Ngày.....tháng.....năm.....
BÁC SĨ ĐIỀU TRỊ
Họ tên: **BS. Ngô Thị Mỹ Hạnh**

KẾT QUẢ CHIẾU/CHỤP
Hình ngực : không thấy hình ảnh bất thường
Hình xương : không thấy hình ảnh bất thường
Hình phổi : không thấy hình ảnh bất thường
Hình thất : không thấy hình ảnh bất thường
Hình tim : không to, các bờ rõ
Hình máu phổi : không thấy hình ảnh bất thường
Hình hoành : không thấy hình ảnh bất thường
Hình phế trường : không thấy hình ảnh bất thường

Hiện tại chưa ghi nhận hình ảnh bất thường

Ngày 11 tháng 4 năm 2024
BÁC SĨ CHUYÊN KHOA
Họ tên: **BS. Nguyễn Thị Diễm**

79558JDK0104-C
Tên đơn vị: **PHÒNG KHÁM ĐA KHOA TTYT QUẬN TÂN PHÚ**
Địa chỉ: **83/1 Vườn Lài P.Phú Thọ Hòa Q.Tân Phú**
Điện thoại: **0283.9786.838**

ĐƠN THUỐC BHYT

Họ tên: **TRẦN NHƯ QUỲNH**
Ngày sinh: **14/03/2002** Cân nặng: **50** Giới tính: Nam Nữ
Số thẻ bảo hiểm y tế (nếu có): **GD4797931612887**
Địa chỉ hiện bệnh: **137/34A Thới Ngọc hầu, Phường Phú Thạnh, Quận Tân Phú, Thành phố Hồ Chí Minh**
Chẩn đoán: **A18.2 - LAO HẠCH ; (J18.0)Viêm phế quản phổi, không đặc hiệu**
Thuốc điều trị:
1) **Rifampicin + isoniazid + pyrazinamid (Turbezd) 150mg + 75mg + 400mg SL: 15 Viên**
2) **Ethambutol (Ethambutol 400 mg) 400 mg SL: 10 Viên**
Cách dùng: Uống : **SÁNG 2 Viên**
Lời dặn: **TK 17/4/2024**

Cách dùng: Uống : **SÁNG 3 Viên**
2) **Ethambutol (Ethambutol 400 mg) 400 mg SL: 10 Viên**
Cách dùng: Uống : **SÁNG 2 Viên**
Lời dặn: **TK 17/4/2024**

Ngày 11 tháng 04 năm 2024
Bác sỹ/ y sỹ khám bệnh
(Ký, ghi rõ họ tên)
BS. Ngô Thị Mỹ Hạnh

- Khám lại xin mang theo đơn này.
- Số điện thoại liên hệ:
- Tên bố hoặc mẹ của trẻ hoặc người đưa trẻ đến khám bệnh, chữa bệnh

Xét nghiệm máu 03 /04/ 2024:

- Thiếu máu thiếu sắt nhẹ
- CRP: 18.06 mg / dl**

Giải phẫu bệnh 03/04/2024:

- Hạch lao**

X. Quang phổi: 11 /04/ 2024

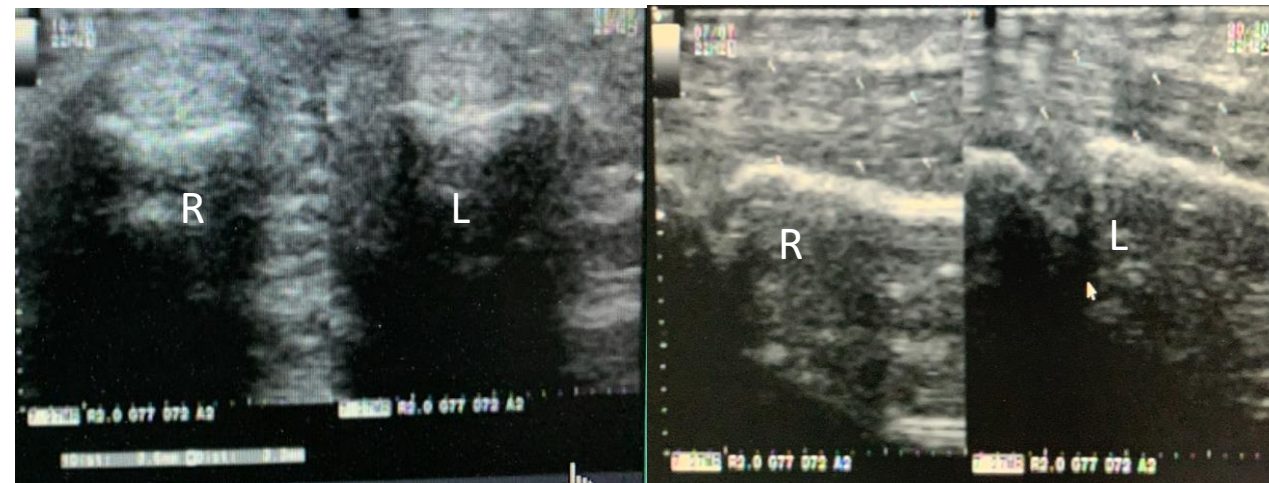
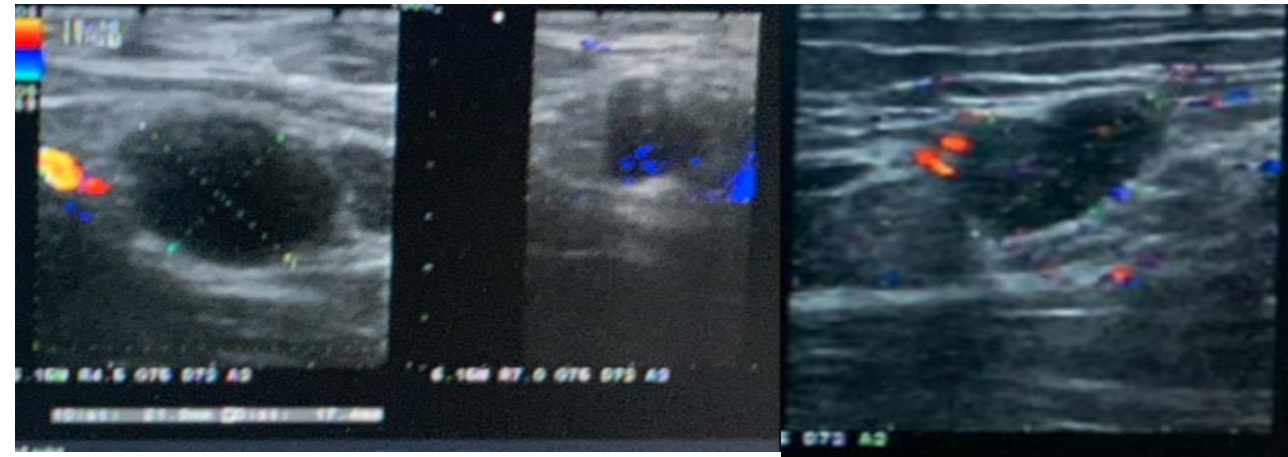
- Bình thường**

Thuốc điều trị lao: 11/04/2024

- Isoniazid (H),
- Rifampicin (R)
- Pyrazinamide (Z)
- Ethambutol (E)

Không có xét nghiệm vi trùng học trên hạch nghi là lao => Tiến hành điều trị dựa trên lâm sàng + giải phẫu bệnh

TÁI KHÁM LẦN 2: 20-06-2024 - 3,5 THÁNG SAU ĐIỀU TRỊ LAO HẠCH



➤ Lâm sàng:

- Không còn đau khuỷu + nách, cảm giác hạch nhỏ lại
- Cảm giác tăng cân

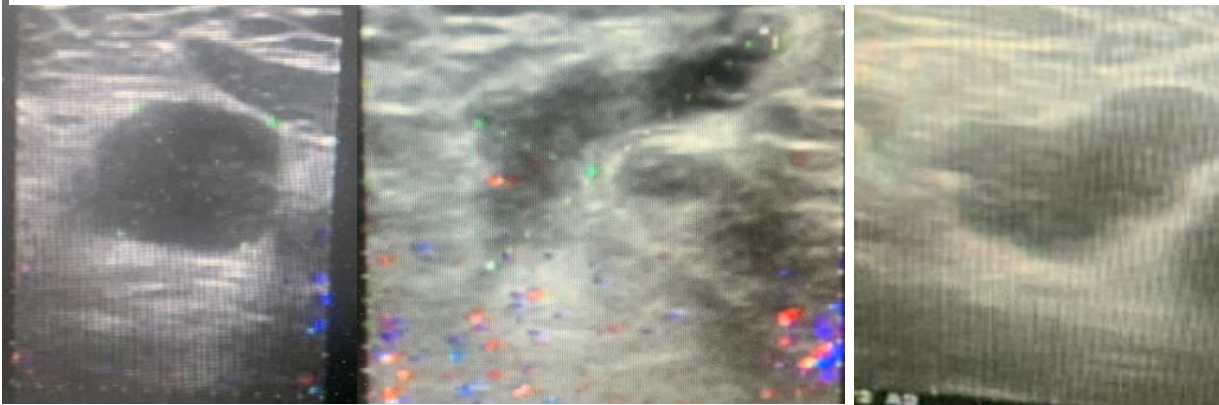
➤ **Khám siêu âm:** Kích thước có giảm max-d : 22 mm, hồi âm chưa thấy thay đổi rõ, bờ hạch còn mờ, mô xung quanh còn phù nề, chưa thấy vôi hóa hạch.

➤ **Lâm sàng:** Không đau & sưng ngón tay

➤ **Khám siêu âm:** Không còn tụ dịch bao gân, gân gấp ngón tay (P) còn sưng vs. (T)

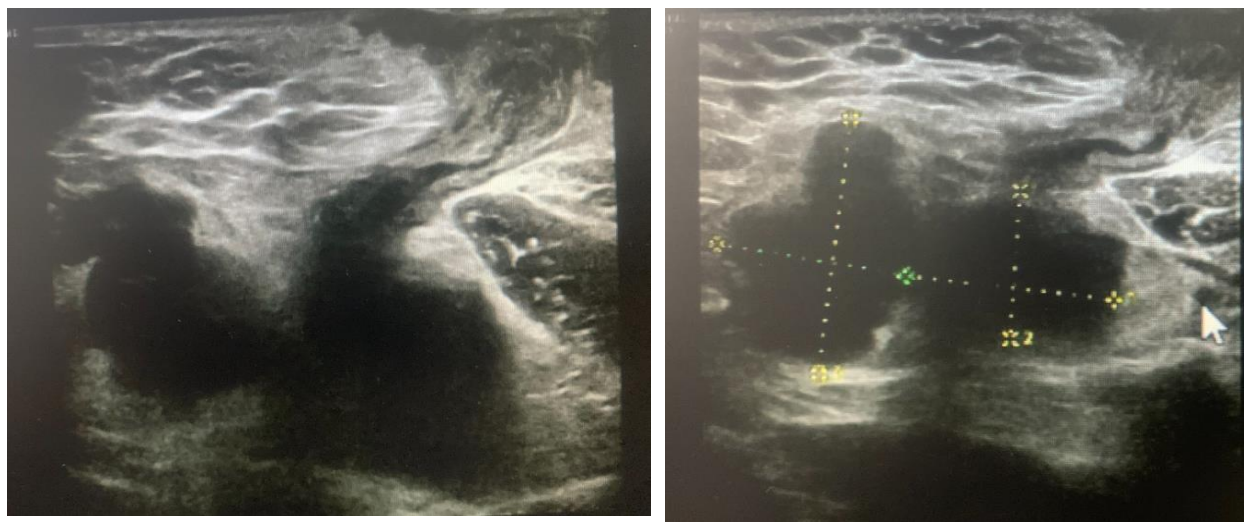


TÁI KHÁM LẦN 3 06-08-2024 # 4 THÁNG SAU ĐIỀU TRỊ LAO HẠCH

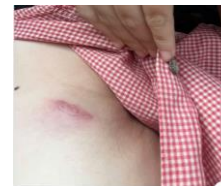

- **Lâm sàng:**
 - Đột ngột sưng + đau lại khuỷu + nách phải
 - Cảm giác không giảm cân
- **Khám siêu âm:** Max- d : 24 mm, hạch vỡ còn khu trú chưa lan rộng, vài hạch bờ đa cung, bờ hạch mờ, mô xung quanh hạch phù nề.

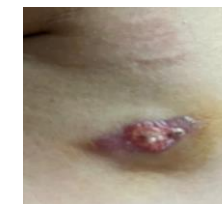TÁI KHÁM LẦN 4 06-09-2024 # 5 THÁNG SAU ĐIỀU TRỊ LAO HẠCH



- **Lâm sàng:**
 - Vẫn sưng đau khuỷu + nách phải
 - Da vùng nách phải tấy đỏ & đau
- **Khám siêu âm:** Max- d : 24 mm, hạch vỡ lan ra mô dưới da

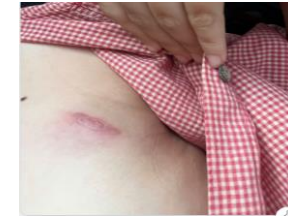

1 tuần sau

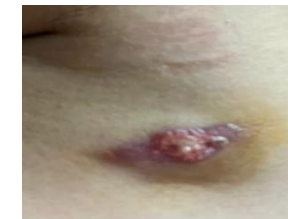

11 / THÁNG 9 / 2024 - 5 THÁNG + 1 TUẦN

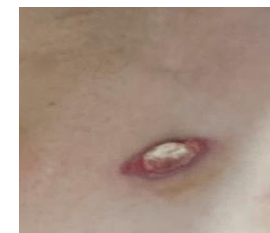06/ tháng 9/ 2024
Sau điều trị lao # 5 tháng



11 / tháng 9/ 2024
(5 tháng + 01 tuần sau điều trị)



06 / tháng 10/ 2024
(6 tháng sau điều trị lao)



BỆNH VIỆN PHẠM NGỌC THẠCH
KHOA VI SINH

PHIẾU KẾT QUẢ XÉT NGHIỆM

Bệnh phẩm: MỦ HẠCH (Đạt)
Số xét nghiệm: 1240901814

TRẦN NHƯ QUỲNH Tuổi: 22 Tuổi Giới tính: Nữ
137/34a Thoại Ngọc Hầu, Phường Phú Thạnh, Quận Tân Phú, Thành phố Hồ Chí MinhĐT: 0932326450

Bác sĩ chỉ định: Đặng Trần Anh Khoa Nơi gửi: Phòng Khám 133 Giường:
Khoa điều trị: Phòng Khám 133
Chẩn đoán: theo dõi lao hạch nách

Thời gian nhận mẫu: 15:33 Ngày 09 tháng 09 năm 2024
Yêu cầu xét nghiệm: AFB trực tiếp nhuộm huỳnh quang [Bệnh phẩm khác].

Mã CDS: KẾT QUẢ
Mã quy trình: QTKT.Q.TXN.VS/VMDL.02

TÊN XÉT NGHIỆM	KẾT QUẢ
AFB trực tiếp nhuộm huỳnh quang [Bệnh phẩm khác]	ÂM TÍNH
Kết quả 1	

Ngày 10 tháng 09 năm 2024
Trưởng khoa xét nghiệm

BỆNH VIỆN PHẠM NGỌC THẠCH
KHOA VI SINH

PHIẾU KẾT QUẢ XÉT NGHIỆM

Bệnh phẩm: MỦ HẠCH (Đạt)
Số xét nghiệm: 5240900672

TRẦN NHƯ QUỲNH Tuổi: 22 Tuổi Giới tính: Nữ
137/34a Thoại Ngọc Hầu, Phường Phú Thạnh, Quận Tân Phú, Thành phố Hồ Chí MinhĐT: 0932326450

Bác sĩ chỉ định: Đặng Trần Anh Khoa Nơi gửi: Phòng Khám 133 Giường:
Khoa điều trị: Phòng Khám 133
Chẩn đoán: theo dõi lao hạch nách

Thời gian nhận mẫu: 14:16 Ngày 09 tháng 09 năm 2024
Yêu cầu xét nghiệm: Mycobacterium tuberculosis đa kháng LPA.

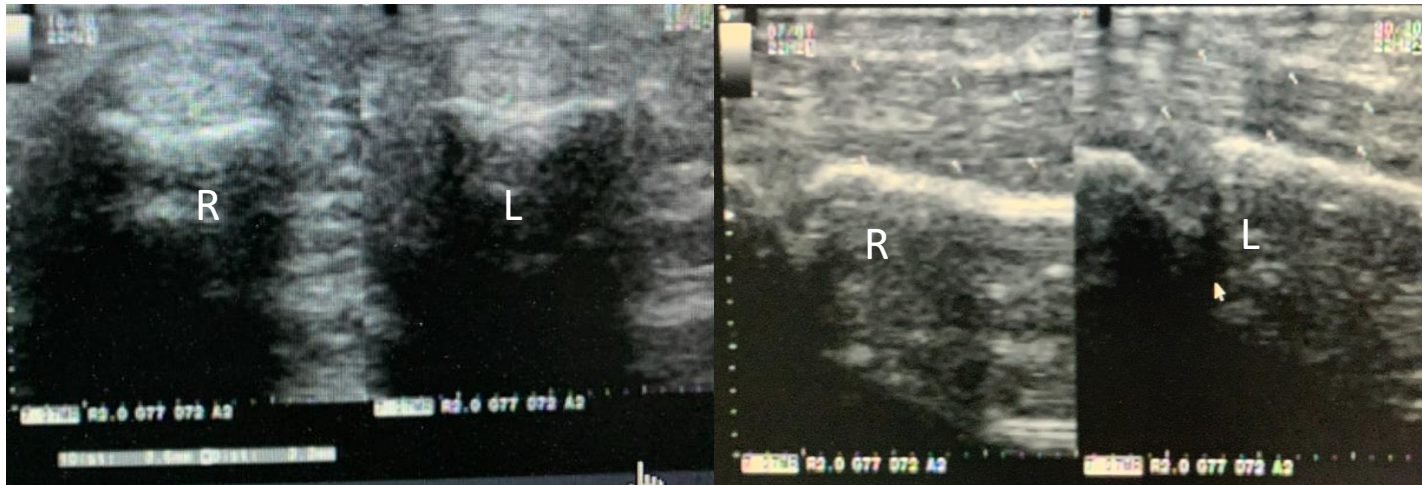
Mã CDS: KẾT QUẢ
Mã quy trình: QTKT.Q.TXN.VS/SHPT.01

TÊN XÉT NGHIỆM	KẾT QUẢ
Mycobacterium tuberculosis đa kháng LPA	Mycobacterium tuberculosis (+)
Rifampicin	Nhạy
Isoniazid	Nhạy

Ngày 11 tháng 09 năm 2024
Trưởng khoa xét nghiệm

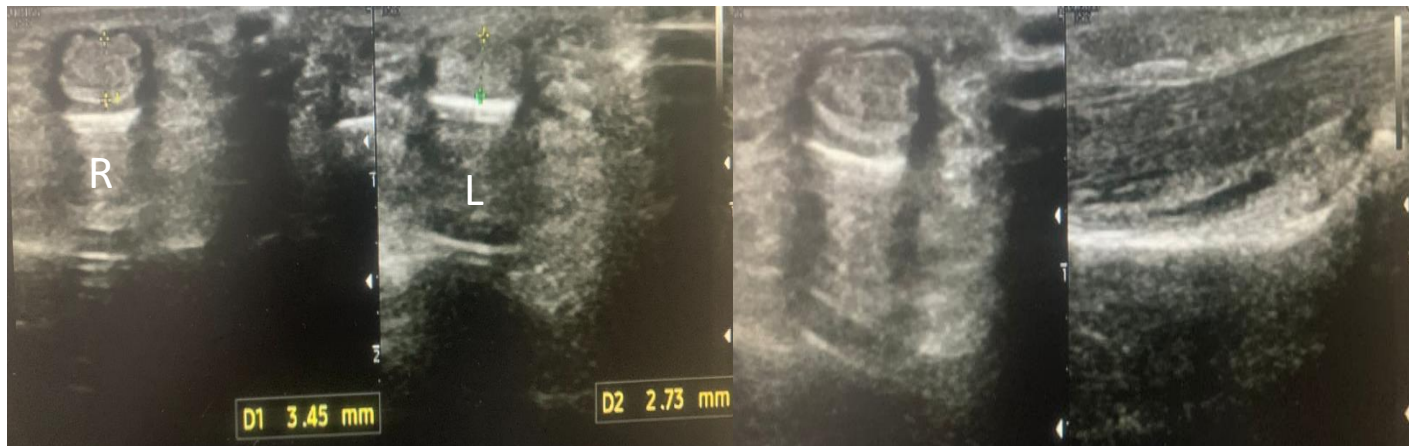1. AFB (-)
2. PCR (LPA): (+) nhạy với rifampicine & INH

TÁI KHÁM LẦN 3 06-08-2024 # 4 THÁNG SAU



- **Lâm sàng:** Không đau & sưng ngón tay
- **Khám siêu âm:** Không còn tụ dịch bao gân, gân gấp còn sưng so với (T)

TÁI KHÁM LẦN 4 06-09-2024 # 5 THÁNG SAU



- **Lâm sàng:** Không đau & sưng ngón tay
- **Khám siêu âm:** Tụ ít dịch bao gân, gân gấp còn sưng so với (T)

TÓM TẮT BỆNH ÁN

➤ Bệnh nhân nữ 22 tuổi - Nhập viện: ngày 03 /04/ 2024. Lý do vào viện: Sưng đau khuỷu + nách phải

➤ **Bệnh sử:**

- Đau + sưng ngón tay III (P) # 5 tháng đã điều trị 3 đợt BV Trưng Vương & Chấn thương chỉnh hình không khỏi xuất hiện sưng đau vùng khuỷu & nách cùng bên => TTYT Medic Hòa Hảo.
- Xét nghiệm: (# 3 tháng trước khám TTYK Hòa Hảo)
 - CRP : 18 -26 mg /dl
 - Tốc độ lắng máu cao
 - Viêm tụ dịch bao gân gấp & duỗi ngón 3 bàn tay phải

➤ **Khám & chẩn đoán trên siêu âm :**

- Hạch viêm không điển hình
- Viêm tụ dịch bao gân + Sưng gân gấp ngón III (P)

➤ **Giải phẫu bệnh:** Hạch viêm lao

➤ **X. quang phổi:** bình thường

TÓM TẮT BỆNH ÁN

➤ Diễn tiến lao hạch :

- Sau điều trị 3,5 tháng hạch giảm kích thước
- Sau 4 tháng điều trị hạch đột ngột sưng đau vùng khuỷu và nách phải => Phát đồ điều trị lao không đổi
- Sau 5 tháng hạch dò ra da => Phát đồ điều trị lao không đổi

➤ Xét nghiệm dịch dò hạch lao từ nách (# 5 tháng sau điều trị)

- AFB : (-)
- Xét nghiệm PCR (LPA) nhạy rifampicine & INH

➤ Diễn tiến Viêm gân + bao gân gấp ngón III:

- Sau 3,5 tháng điều trị không còn đau sưng đau ngón tay – Siêu âm hết dịch bao gân + gân gấp còn sưng
- Sau 5 tháng điều trị: Không sưng đau ngón tay – Siêu âm có ít dịch bao gân + gân gấp còn sưng

ĐẶT VẤN ĐỀ

- Phát hiện sớm viêm bao gân do lao ?
- Theo dõi diễn tiến của hạch lao đang điều trị trên siêu âm ?



TỔNG QUAN LAO HẠCH NGOẠI BIÊN & LAO GÂN + BAO GÂN NGÓN TAY

➤ Lao hạch nách + khuỷu:

- 20% lao ngoài phổi (80% lao phổi). Lao hạch phổ biến nhất (30%), tiếp theo lao màng phổi, tiết niệu sinh dục, xương khớp,
- Lao hạch vùng cổ 90.5%; nách 7.6%; bẹn 1.9%.
- Sau điều trị 3 tháng hạch cổ biến mất 30-40% BN, 80% sau 6 tháng, hạch > 5 mm kéo dài # 20% BN
- 4% phải mổ cắt sẹo tạo hình lại lao hạch dò ra da

➤ Lao gân + bao gân ngón tay:

- Phổ biến là cột sống, khớp háng ... Lao bàn tay rất hiếm # 10% , hầu hết ở gân gấp và bờ trụ.
- Yếu tố nguy cơ : Nữ giới, tay thuận, sử dụng tay quá mức, tuổi già, kinh tế xã hội thấp, và suy giảm miễn dịch
- Viêm bao gân do lao thường qua đường máu từ phổi, hạch bạch huyết
- Lao bao gân nên nghĩ đến BN có biểu hiện sưng cổ tay hoặc bàn tay mãn.

TỔNG QUAN LAO HẠCH NGOẠI BIÊN & LAO GÂN + BAO GÂN NGÓN TAY

- Công thức máu: tốc độ lắng máu / CRP có thể bình thường hoặc cao
- X quang:
 - X. phổi liên quan lao bao gân bàn tay thường âm tính
 - X. quang lao gân bao gân: thường bình thường, giai đoạn trễ tổn thương lan rộng.
- Vi trùng học:
 - Lao hạch:
 - AFB: # 50 – 65 % (+)
 - PCR có giá trị # 64 % (+)
 - Nuôi cấy mẫu hạch lao 18% - 62% (+)
 - Lao bao gân: AFB dương tính trong dịch bao gân 10%, mô hoạt dịch 20% và hạch bạch huyết khu vực 30%
- Mô học lao :
 - Lao hạch: 61 - 88%
 - Lao bao gân: thường được sử dụng để chẩn đoán xác định viêm bao gân do lao
- Phác đồ thuốc chống lao, Isoniazid, Rifampicin, Pyrazinamide và Ethambutol, 12 tháng

Theo dõi diễn tiến lao hạch trên siêu âm ?

- Lao hạch thể lao nhẹ, và điều trị khởi > 90%.
- Đáp ứng điều trị chậm
- Rất khó tiên lượng diễn biến vì hạch tiếp tục to lên hoặc xuất hiện thêm hạch mới mặc dù đang điều trị.
- Sau 2 – 3 tháng điều trị hạch vẫn to lên hoặc áp xe mũ, cần can thiệp ngoại khoa
- Điều trị hiệu quả hạch lao nhỏ dần, biến mất sau 8 tháng điều trị.
- Điều trị ít nhất 6 tháng không thuyên giảm hoặc tái phát => thất bại.

Theo dõi diễn tiến lao hạch trên siêu âm ?

Phản ứng ngược (paradoxical reaction)

- Tỷ lệ 15-35%, phần lớn xảy ra sau 3 tuần – 4 tháng sau khi bắt đầu điều trị,
- Hạch to ra và abscess & dò mủ, do phản ứng miễn dịch cơ thể với vi trùng lao đã chết
- Xét nghiệm : AFB (±), PCR (±), nuôi cấy luôn (-)
- Không dùng corticoide điều trị phản ứng ngược, có thể phẫu thuật cắt bỏ hạch hay dẫn lưu hạch
- Những bệnh nhân tiên đoán có Phản ứng ngược:
 - Người trẻ, nữ giới
 - Kích thước hạch ≥ 3 cm
 - Hạch một bên
 - AFB : (+).

**Paradoxical reaction in peripheral lymph node tuberculosis: a review for its prevalence,
clinical characteristics, and possible treatment**

Deependra Kumar Rai,¹ Surya Kant,² Vatsal Bhushan Gupta¹

PR in LNTB is characterized by either progression of pre-existing nodal enlargement or formation of abscess, sinus formation, or appearance of new nodal enlargement or rarely extra-nodal involvement. PR is a diagnosis of exclusion and may show granuloma, positive AFB smear, or positive GeneXpert but AFB culture is always negative. Younger age, lymph node size of equal to or more than 3 cm, female gender, unilateral lymphadenopathy, and those with positive AFB on initial examination are predictors for PR in peripheral LNTB. The majority of PR in LNTB have a mild course and are generally self-limited.

CHẨN ĐOÁN BỆNH

➤ Lao hạch:

- Chẩn đoán xác định: Nang lao / GPB + PCR (+)
- Phản ứng ngược trong quá trình điều trị :
 - Sau điều trị 3,5 tháng không còn sưng đau nách + khuỷu và hạch có xu hướng giảm kích thước =>
 - Đột ngột sưng đau, abscess hóa và dò ra da sau # 4-5 tháng điều trị.
 - Xét nghiệm dịch hạch lao abscess : AFB (-) & PCR (+) và nhạy cảm thuốc kháng lao rifampicine & INH

➤ Viêm gân bao gân nghĩ do lao:

- Bệnh kéo dài > 5 tháng đã điều trị 3 đợt / phụ nữ trẻ không tiền căn chấn thương ngón tay
- Liên quan hạch lao vùng
- Đáp ứng với điều trị lao

➤ **Chẩn đoán:** Lao gân bao gân gấp ngón III bàn tay phải phát triển lao hạch nách & khuỷu phải biến chứng abscess tạo dò ra da vùng nách & có phản ứng nghịch trong quá trình điều trị lao

BÀI HỌC KINH NGHIỆM

- Tổn thương viêm bao gân + gân ngón tay kéo dài đã điều trị kéo dài không khỏi trên bệnh nhân trẻ không có tiền căn chấn thương, ngay cả x. quang phổi (-) => Nghiĩ tới lao
- Ghi lại cẩn thận diễn tiến hạch lao: kích thước, độ hồi âm, phù nề mô xung quanh hạch,.. => Hỗ trợ cho lâm sàng đánh giá đáp ứng điều trị lao & can thiệp phẫu thuật hạch lao kịp thời khi cần hạn chế biến chứng lan rộng & để lại sẹo xấu sau điều trị.

TÀI LIỆU THAM KHẢO

1. [Oussama Mansour](#), et. al. Tuberculous Extensor Tenosynovitis Presenting as Huge Mass on the Dorsum of the Hand. [Cureus](#). 2020 Sep; 12(9): e10236
2. [Sitthiphong Suwannaphisit](#) et al. Tuberculous tenosynovitis of the Flexor Tendons of the hand and wrist: A case report and mini-review. [Ann Med Surg \(Lond\)](#). 2020 Sep; 57: 249–252.
3. Vikramaditya Rai et. Al. A rare presentation of late diagnosis of tuberculosis tenosynovitis of flexor tendons of the hand. [Journal of Orthopaedic Reports Volume 2, Issue 4](#), December 2023, 100199
4. Chen-Han Chou¹et al. Ultrasonographic Features of Tuberculous Cervical Lymphadenitis. [Journal of Medical Ultrasound Volume 22, Issue 3](#), September 2014, Pages 158-163
5. Deependra Kumar Rai et.al. Paradoxical reaction in peripheral lymph node tuberculosis: areview for its prevalence, clinical characteristics, and possible treatment. [Monaldi Arch Chest Dis](#) 2023
6. [Tianzhuo Yu et. Al.](#)
7. The value of multimodal ultrasonography in evaluating therapeutic response of cervical tuberculous lymphadenitis to anti-tuberculosis drugs. [Front Med \(Lausanne\)](#). 2023; 10: 1177045.
8. [Adil Lekhbal](#) et. Al. Treatment of cervical lymph node tuberculosis: When surgery should be performed? A retrospective cohort study. [Ann Med Surg \(Lond\)](#). 2020 Jul; 55: 159–163.
9. [Yousang Ko](#) et. al. Clinical Characteristics and Treatment Outcomes of Definitive versus Standard Anti-Tuberculosis Therapy in Patients with Tuberculous Lymphadenitis. [J Clin Med](#). 2019 Jun; 8(6): 813.
10. Kampol Kanjanopas el. Al. TUBERCULOUS CERVICAL LYMPHADENOPATHY AND THE ROLE OF SURGICAL TREATMENT. [Southeast Asian J Trop Med Public Health](#). Vol 45 No. 6 November 2014
11. [Denis Spelman et. al.](#) Tuberculous lymphadenitis. [medilib.ir/uptodate/show/8001](#)
12. Nguyễn Xuân Diễm¹ et. Al. Vai trò của phẫu thuật trong chẩn đoán và điều trị lao hạch ngoại vi tại bệnh viện phổi trung ương. Tạp chí y học việt nam tập 520 - tháng 11 - số 1b - 2022
13. [Suresh Masilamani et al.](#) Correlation of cytomorphological patterns and acid-fast *Bacilli* positivity in tuberculous lymphadenitis in a rural population of southern India. [J Nat Sci Biol Med](#). 2015 Aug; 6(Suppl 1): S134–S138.
14. [Hyeri Seok](#), et. al. Characteristics of residual lymph nodes after six months of antituberculous therapy in HIV-negative individuals with cervical tuberculous lymphadenitis. [BMC Infect Dis](#). 2019; 19: 867.