U BÀNG QUANG
CASE REPORT

BS LÊ THỊ THANH THẢO

KHOA SIÊU ÂM – TRUNG TÂM Y KHOA MEDIC

12/10/2024

BỆNH SỬ

- Bệnh nhân nữ, 24t. Nghề nghiệp: Sinh viên
- Tiền sử bản thân và gia đình: Covid, gia đình không có ai bệnh ung thư. Không hút thuốc lá. Không có tiền sử tiếp xúc hóa chất.
- Lâm sàng:

Kiểm tra hậu Covid, đau đầu, khó thở, nhức mỏi dọc cột sống, đau thượng vị, buồn nôn, chậm tiêu.

Tiểu bình thường

SIÊU ÂM

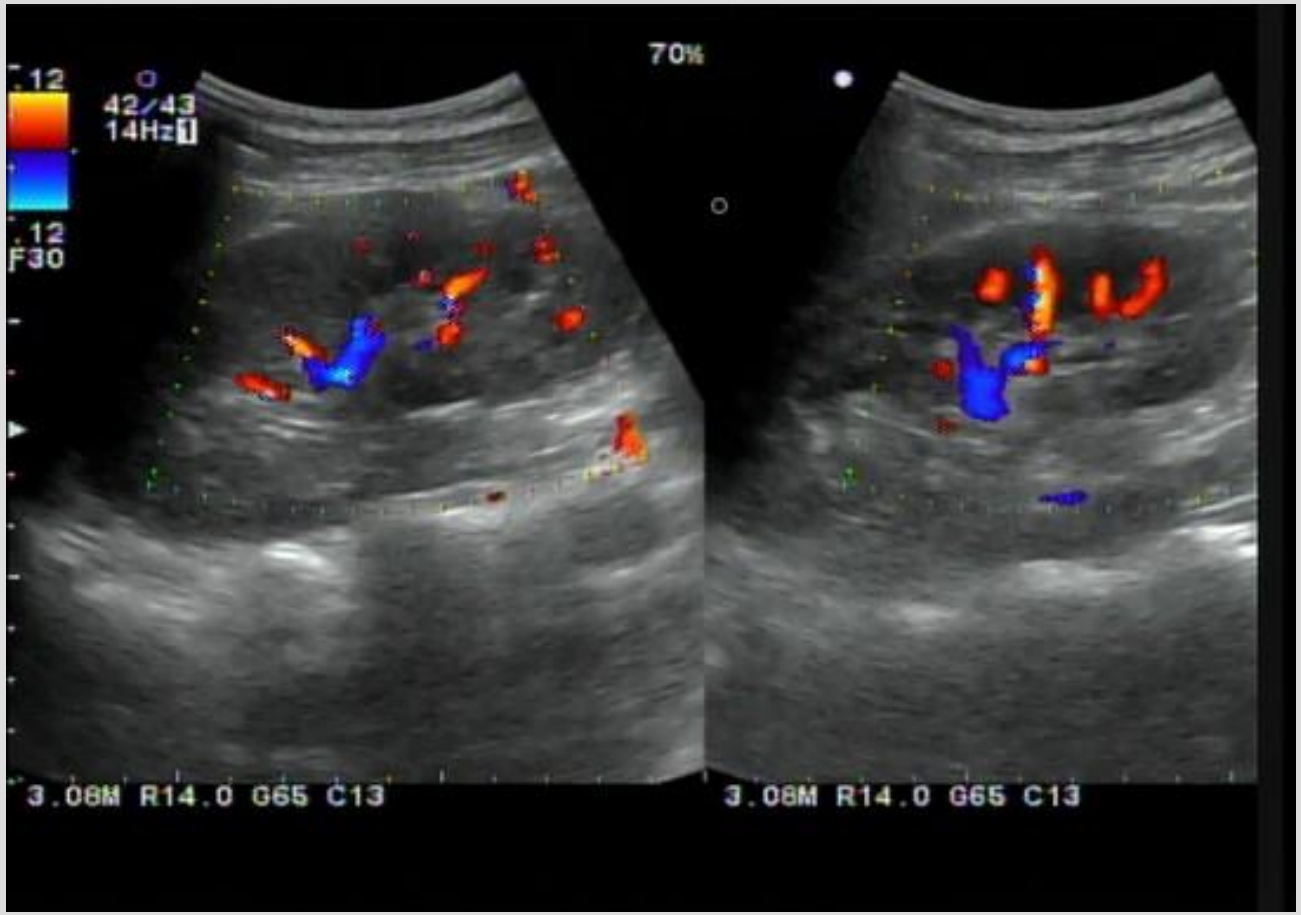
70%
.12
42/43
14Hz
.12
F30
3.08M R14.0 G65 C13
3.08M R14.0 G65 C13

100%
.06
74/75
53Hz
.06
F30
2.11MR R14.0 G50 C13
3.08M R14.0 G52 C13
1Dist: 1.5cm 2Dist: 0.6cm Dist: 1.7cm
end point.

SIÊU ÂM

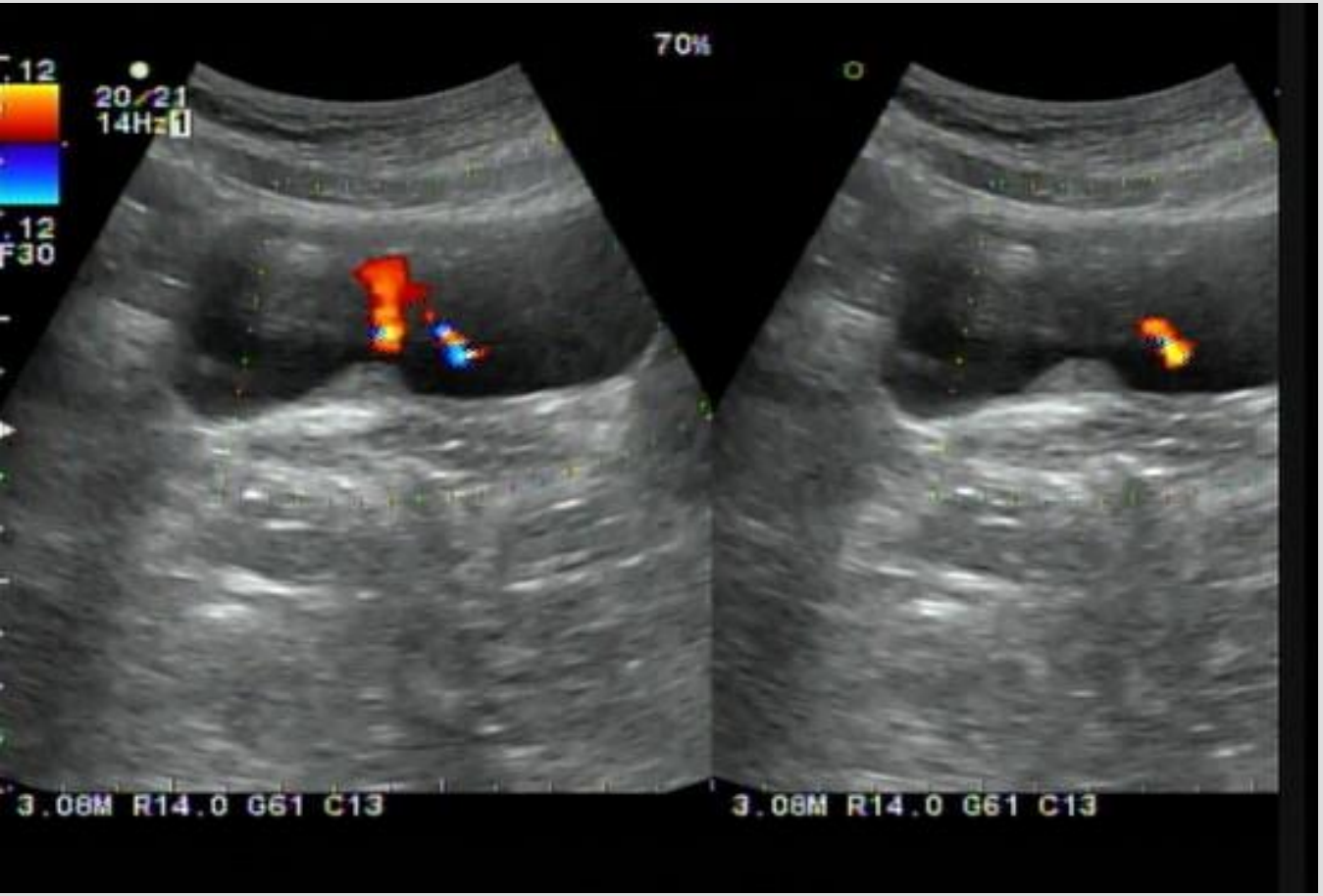
70%
20/21
14Hz
.12
F30
3.08M R14.0 G61 C13
3.08M R14.0 G61 C13

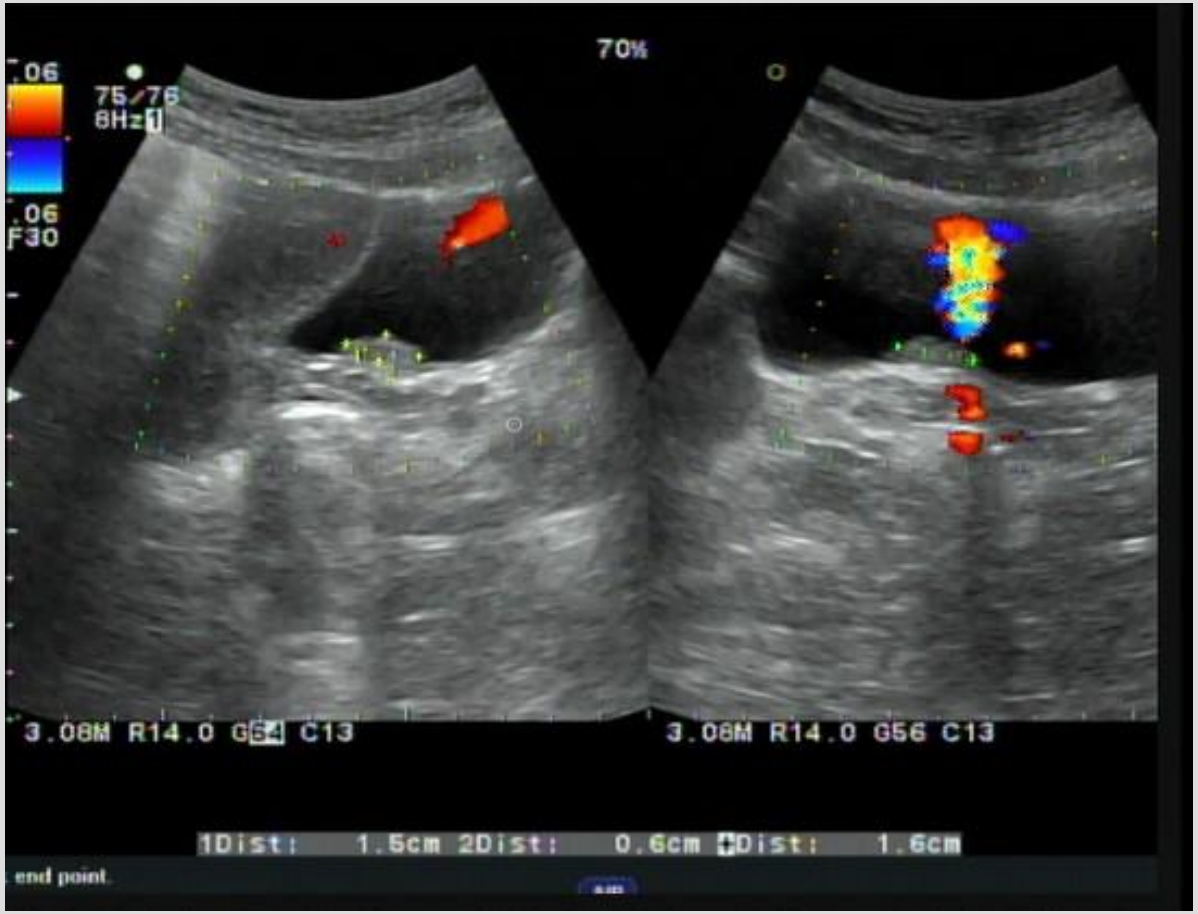
70%
.06
75/76
8Hz
.06
F30
3.08M R14.0 G64 C13
3.08M R14.0 G56 C13
1Dist: 1.5cm 2Dist: 0.6cm Dist: 1.6cm
end point

SIÊU ÂM

ID [redacted]
Họ và tên
Địa chỉ
Chẩn đoán sơ bộ : - KIỂM TRA HẬU COVID- ĐAU ĐẦU , KHÓ THỞ , NHỨC MỎI DỌC CỘT SỐNG- ĐAU THƯỢNG VỊ, BUỒN NÔN, CHẬM TIÊU TỪ KHI NHIỄM COVID
BS chỉ định : BS. CKI. NGUYỄN THỊ HỒNG ANH BV chỉ định : MEDIC

VÙNG KHẢO SÁT : SIÊU ÂM BỤNG TỔNG QUÁT MÀU

- GAN: Không to, bờ đều, cấu trúc đồng dạng, không sang thương khu trú.
- MẬT: túi mật không sỏi, vách mỏng. Đường mật trong gan không dãn. Ống mật chủ không sỏi, không dãn.
- TỤY: Cấu trúc, kích thước bình thường. LÁCH: không to, đồng dạng.
- THẬN P: không sỏi, không ứ nước. THẬN T: không sỏi, không ứ nước.
- BÀNG QUANG: không sỏi, vách mỏng, thành bàng quang gần vị trí lỗ đổ vào của niệu quản phải có chồi kt 15X6X16mm, echo kém đồng nhất, không tăng sinh mạch.
- TỬ CUNG - BUỒNG TRỨNG: không u
- Động mạch chủ bụng không phình.
- Ascites (-). Không hạch ổ bụng.
- Không tràn dịch màng phổi.

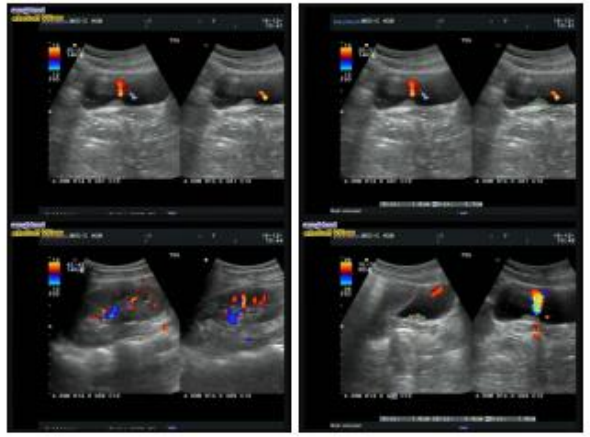

KẾT LUẬN : **U NHÚ THÀNH BÀNG QUANG GẦN VỊ TRÍ MIỆNG NIỆU QUẢN PHẢI.**

Đề nghị : **Kết hợp Soi bàng quang.**

KHÁM LẦN 2

PHIẾU KẾT QUẢ XÉT NGHIỆM

Họ tên: [redacted]
Ngày th
Số CCC
Địa chỉ:
Đơn vị: *Medic*
Nơi lấy mẫu: **Tầng trệt** BS yêu cầu: BS. CKI. HUỲNH ĐỨC THỤC ĐOAN
Loại mẫu: **Máu/N.Tiểu** Tình trạng mẫu: **Đạt**

TÊN XÉT NGHIỆM	KẾT QUẢ	KHOẢNG THAM CHIẾU	MÃ QT
I. HUYẾT HỌC / ĐÔNG MÁU - HEMATOLOGY / COAGULATION			
NFS(C.B.C)(CÔNG THỨC MÁU)¹	*		
WBC	**5.36**	(4.0 - 10.5)10^9/L	*QTHH019*
% Neu	**51.5**	(40 - 74 %)	
% Lym	**36.5**	(19 - 48 %)	
% Mono	**9.3**	(3 - 9 %)	
% Eos	**1.9**	(0 - 7 %)	
% Baso	**0.5**	(0 - 1.5 %)	
# Neu	**2.75**	(1.7 – 7.0) 10^9/L	
# Lym	**1.96**	(1.0 – 4.0) 10^9/L	
# Mono	**0.50**	(0.1 – 1.0) 10^9/L	
# Eos	**0.10**	(0 – 0.5) 10^9/L	
# Baso	**0.03**	(0 – 0.2) 10^9/L	
RBC	**4.61**	(3.80 - 5.60)10^12/L	*QTHH020*
Hb	**13.9**	(12.0 - 18.0 g/dL)	*QTHH025*
Hct	**41.3**	(35 - 52 %)	
MCV	**89.5**	(80 - 97 fL)	
MCH	**30.2**	(26 - 32 pg)	
MCHC	**33.7**	(31 - 36 g/dL)	
RDW	**13.2**	(11.0 - 15.7%)	
PLT	**176**	(150 - 400)10^9/L	*QTHH021*
MPV	**8.2**	(6.30 - 12.0 fL)	
II. VI SINH/NƯỚC TIỂU/PHÂN/ĐÀM/DỊCH - MICROBIOLOGY/URINE/STOOL/SPUTUM/FLUID ANALYSIS			
URINARY ANALYSIS:	*		*QTVS044*
1)Chemistry (Sinh Hóa) :	*		

Số trang: 1/4

- Kiểm tra tổng quát 3 năm sau
- Lâm sàng: tiểu bình thường

XÉT NGHIỆM MÁU

PHIẾU KẾT QUẢ XÉT NGHIỆM

Họ tên: [redacted]
Ngày th
Số CCC
Địa chỉ:
Đơn vị: *Medic*
Nơi lấy mẫu: **Tầng trệt** BS yêu cầu: BS. CKI. HUỲNH ĐỨC THỤC ĐOAN
Loại mẫu: **Máu/N.Tiểu** Tình trạng mẫu: **Đạt**

TÊN XÉT NGHIỆM	KẾT QUẢ	KHOẢNG THAM CHIẾU	MÃ QT
Glucose	NEG	(mmol/L)	
Bilirubin	NEG	(µmol/L)	
Ketone	NEG	(mmol/L)	
Spe-Gravity	1.022	(1.005-1.030)	
Blood	NEG	(Negative)	
pH	5.5	(4.6-8.0)	
Protein	*0.3 H*	(g/L)	
Urobilinogen	NEG	(µmol/L)	
Nitrite	NEG	(Negative)	
Leucocytes	*POS*	(Negative)	
Color	Yellow		
Clarity	Clear		
2)Urine Sediment (Cặn Lắng):	.	(particles/µL)	
Red Blood Cells	15	(0 - 15)	
Leucocytes	*42 H*	(0 - 15)	
Calcium oxalate monohydrate	0	(0 - 6)	
Calcium oxalate dihydrate	0	(0 - 6)	
Amor.Phosphate	0	(0 - 6)	
Uric acid	0	(0 - 6)	
Casts	0	(0 - 6)	
Epithelial Cells	*25 H*	(0 - 10)	
Bacteria	71	(0 - 130)	
III. SINH HOÁ - BIOCHEMISTRY			
HbA1C (HPLC)[1]:	*		*QTSH012*
HbA1c (IFCC)	29.40	(20 - 47.5 mmol/mol)	
HbA1c (NGSP)	4.84	(4.0 - 6.50 %A1C)	

Số trang: 2/4

* Đây là kết quả dạng số trả tự động từ hệ thống Medic. Bản giấy, khoa Xét nghiệm đã ký trả bệnh nhân

PHIẾU KẾT QUẢ XÉT NGHIỆM

(BM.TTXN.XN.02.1- Ngày áp dụng: 01/03/2016 - Phiên bản: 1.2)

Họ tê [redacted] Phái: **Nữ**
Ngày Quốc tịch:
Số CCCD/
Địa chỉ: 80
Đơn vị: Me
Nơi lấy mẫ
Loại mẫu: **Máu/N.Tiểu** Tình trạng mẫu: **Đạt**

TÊN XÉT NGHIỆM	KẾT QUẢ	KHOẢNG THAM CHIẾU	MÃ QT
Glucose (mmol/L) (FPG)[1]	5.06	(3.90 - 5.60 mmol/L)	*QTSH001*
Glucose (mg/dL)	91.08	(70.2 - 100.8 mg/dL)	
IONOGRAMME[2]:	*		*QTSH067*
Na	133.9	(130 - 145 mmol/L)	
K	3.63	(3.40 - 5.1 mmol/L)	
Ca	2.43	(2.1 - 2.80 mmol/L)	
Cl	101.6	(96 - 108 mmol/L)	
Iron (Sắt/HT)[2]	114.1	(50 - 168 µg/dL)	*QTSH088*
GGT[1]	24.58	(M < 55 U/L; F < 36 U/L)	*QTSH004*
SGOT (AST)[1]	15.63	(< 35 U/L)	*QTSH005*
SGPT (ALT)[1]	9.34	(< 30 U/L)	*QTSH013*
Uric Acid/Serum[1]	4.80	(M: 3.4 - 7.0; F: 2.4 - 5.7 mg/dL)	*QTSH014*
Độ Lọc Cầu Thận (CKD-EPI)	*		
Creatinin/Serum[2]	0.753	(M: 0.6 - 1.3; F:0.5 - 1.1 mg/dL)	*QTSH027*
eGFR (CKD-EPI)	113	(≥ 90 mL/min/1.73 m²)	
LDL Cholesterol[2]	3.04	(<2.59; Ngưỡng: 2.59-4.13 mmol/L)	*QTSH093*
	.	(Cao: 4.14 - 4.91; Rất cao ≥ 4.92)	
Triglycerides[1]	0.600	(<1.70; Ngưỡng: 1.70-2.25 mmol/L)	*QTSH015*
	.	(Cao: 2.26 - 5.64; Rất cao ≥ 5.65)	
Cholesterol, Total[1]	4.82	(<5.18; Ngưỡng: 5.18-6.21 mmol/L)	*QTSH003*
	.	(Cao: ≥ 6.22)	
IV. MIỄN DỊCH - IMMUNOLOGY			
HIV Ag/Ab Combo	NEG S/CO 0.060	(S/Co < 1)	*QTMD158*
Ferritin[1]	51.40	(F:10 - 291 ng/mL)	*QTMD010*
TSH u.sensitive (3rd G)[1]	2.48	(0.32 -5 µIU/ml)	*QTMD009*
Free T4[2]	1.35	(0.71 - 1.85 ng/dl)	*QTMD036*
HBsAg (Định tính, qualitative)[1]	NEG S/CO 0.478	(Index <1; S/Co <1)	*QTMD017*

Số trang: 3/4

* Đây là kết quả dạng số trả tự động từ hệ thống Medic. Bản giấy, khoa Xét nghiệm đã ký trả bệnh nhân
Mã QR phía trên chứa bệnh án của quý khách. Medic không chịu trách nhiệm nếu quý khách cung cấp cho người khác..

1. Xét nghiệm đã được công nhận ISO 15189:2012

SIÊU ÂM

14/16
6Hz
F18
1Dist: 0.9cm
Dist: 0.6cm
Next
SEL ch
Locate
Menu
Clear
R12 G34 C6

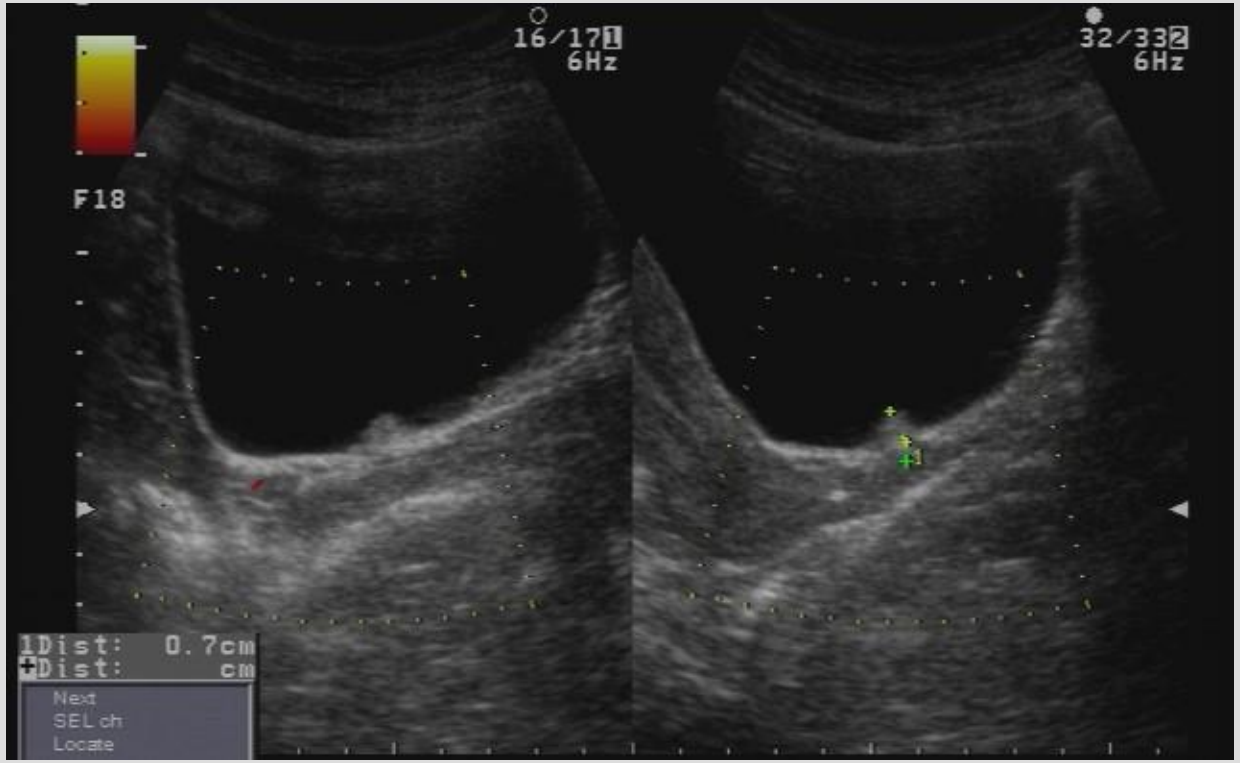
16/17
6Hz
32/33
6Hz
F18
1Dist: 0.7cm
Dist: cm
Next
SEL ch
Locate

SIÊU ÂM

6369492

KẾT QUẢ SIÊU ÂM MÀU

ID
Họ và tên
Địa chỉ
Chẩn đoán s
BS chỉ định

VÙNG KHẢO SÁT : SIÊU ÂM BỤNG TỔNG QUÁT MÀU

- GAN: Không to, bờ đều, cấu trúc đồng dạng, không sang thương khu trú.
- MẬT: túi mật không sỏi, vách mỏng. Đường mật trong gan không dãn. Ống mật chủ không sỏi, không dãn.
- TỤY: Cấu trúc, kích thước bình thường. LÁCH: không to, đồng dạng.
- THẬN P: không sỏi, không ứ nước. THẬN T: không sỏi, không ứ nước.
- BÀNG QUANG: không sỏi, vách mỏng, vùng sát miệng niệu quả phải có cấu trúc dạng chồi d # 9x7mm, doppler (-).
- Tử cung đồng dạng. Hai buồng trứng: không u.
- Động mạch chủ bụng không phình.
- Ascites (-). Không hạch ổ bụng.
- Không tràn dịch màng phổi.

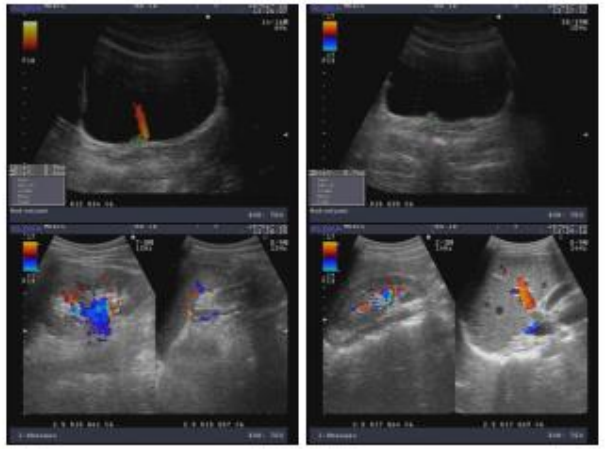

KẾT LUẬN : **THEO DÕI U NHÚ BÀNG QUANG VÙNG SÁT MIỆNG NIỆU QUẢN PHẢI.**

NỘI SOI

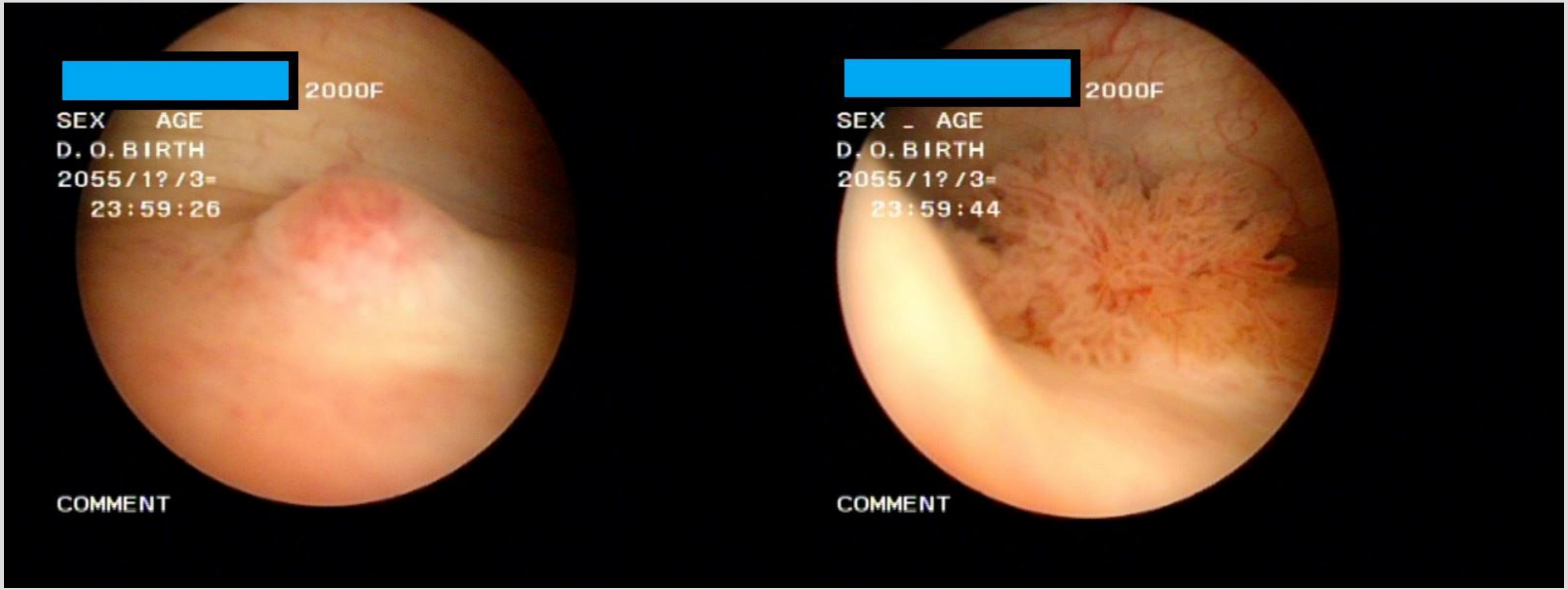
2000F
SEX AGE
D. O. BIRTH
2055/1?/3-
23:59:26
COMMENT
2000F
SEX _ AGE
D. O. BIRTH
2055/1?/3-
23:59:44
COMMENT

NỘI SOI

KẾT QUẢ NỘI SOI

ID
Họ và tê
Địa chỉ
Chẩn đo [redacted] U - TD U NHÚ
bộ
Bác sĩ c

VÙNG KHẢO SÁT : NS BỌNG ĐÁI NỮ

Đặt máy soi dễ, nước tiểu ra trong.
Trương lực bàng quang bình thường.
Dung tích bàng quang 300 ml.
Cổ bàng quang bình thường.
Niêm mạc bàng quang GHI NHẬN CÓ SANG THƯƠNG BƯỚU DẠNG CHỒI SÙI, NHIỀU THÙY, NẰM CẠNH MIỆNG NIỆU QUẢN PHẢI, KÍCH THƯỚC 2X3CM, CÓ TĂNG SINH MẠCH MÁU, SINH THIẾT 1 MẪU LMA G
lòng bàng quang không sỏi.
Hai miệng niệu quản vị trí 4 giờ, 7 giờ, hình khe, phun nước tiểu trong.

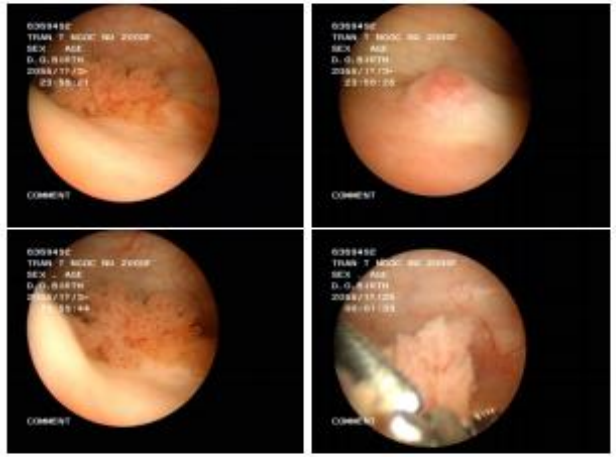

KẾT LUẬN : **BƯỚU BÀNG QUANG**

Tp. Hồ Chí Minh, ngày 25/01/2024

MEDIC

PHIẾU CHẨN ĐOÁN GIẢI PHẪU BỆNH

MS : H2024001[redacted]

Bệnh nhân (Patie[redacted]

Địa chỉ (Address)[redacted]

Bác sĩ (Physician[redacted]KTBN

Chẩn đoán sơ bộ : Bướu bàng quang
Niêm mạc bàng quang ghi nhận sang thương bướu dạng chồi sùi, nhiều thùy, nằm cạnh miệng niệu quản phải kt # 2x3 cm có tăng sinh mạch máu

Ngày nhận mẫu : 26/01/2024 Ngày trả KQ: 27/01/2024

GPB ĐẠI THỂ : Vài mô 0.2 cm

GPB Vi Thể :

Mẫu thử có các tế bào u với nhân dị dạng, tăng sắc, tỷ lệ nhân/bào tương cao, có phân bào bất thường. Các tế bào này hợp thành các đám không đều hoặc xếp rời rạc. Không xác định được tình trạng xâm nhập lớp cơ trên mẫu thử này

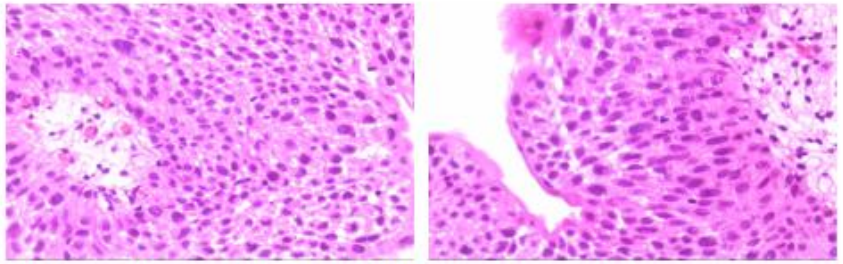

KẾT LUẬN : **CARCINÔM NIỆU MẠC BÀNG QUANG, ĐỘ ÁC CAO (HIGH GRADE UROTHELIAL CARCINOMA). (C67.9)**

PHẪU THUẬT

SỞ Y TẾ TP.HỒ CHÍ MINH
BỆNH VIỆN BÌNH DÂN
Khoa: Niệu A

Cộng Hòa Xã Hội Chủ Nghĩa Việt Nam
Độc lập - Tự do - Hạnh phúc

MS: 01/BV-01
Mã Y tế: 70141224012826
Số lưu trữ:
Mã nhập viện: 24005213

GIẤY RA VIỆN

TỈNH KHÁNH
XIN GIẤY CHUYỂN VIỆN

- Họ tên bệnh nhân: [redacted]
- Ngày/tháng/năm sinh: ..... / ..... / 2000 (Tuổi: 24); Nam/nữ: Nữ
- Dân tộc: *Kinh Nghề nghiệp: Sinh viên, học sinh
- Thẻ BHYT số: [redacted] BHYT: Giá trị từ: 14/02/2023 Đến ngày: 13/02/2024
- Địa chỉ: 80/1 T[redacted]hành Phố Thủ Đức, Hồ Chí Minh
- Vào viện lúc: 0[redacted] - Ra viện lúc: 16:00 Ngày: 02/02/2024
- Chẩn đoán: BƯỚU BÀNG QUANG
- Phương pháp điều trị: CẮT ĐỐT NỘI SOI BƯỚU BÀNG QUANG EN-BLOC
- Ghi chú:

Chẩn đoán: Bướu Bàng quang

Phương pháp thực hiện : Nhuộm hai màu Hematoxyline- Eosin

MÔ TẢ KẾT QUẢ

GPB đại thể: Mẫu mô màu nâu 0.7 cm dạng chồi sùi (-)

GPB vi thể: Bướu dạng nhú có trục liên kết mạch máu, phủ bởi nhiều hàng tế bào biểu mô chuyển tiếp nhân hơi lớn, tăng sắc hạt nhân không rõ, phân bào hiếm gặp. Các tế bào sắp xếp trật tự còn cực tính tế bào.

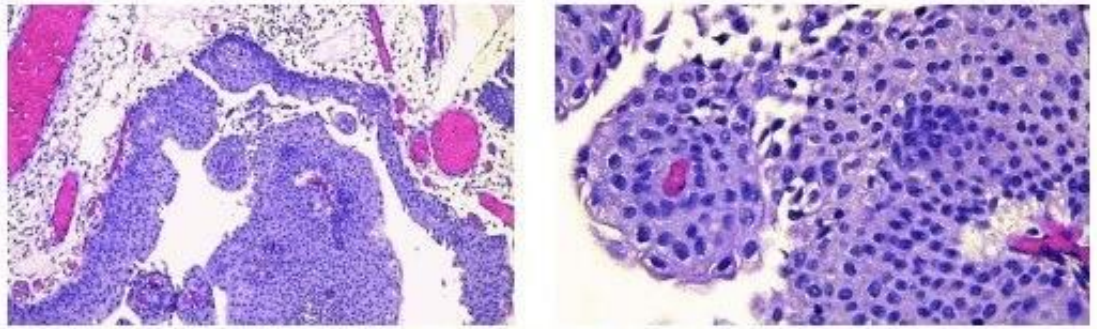

Kết luận: U NHÚ NIỆU MẠC TIỀM NĂNG ÁC TÍNH THẤP. MẪU THỬ HIỆN DIỆN LỚP CƠ VÀ KHÔNG CÓ TẾ BÀO ÁC TÍNH.

TÁI KHÁM

- Lần 1: 3 tháng sau: kết quả siêu âm và nội soi bình thường
- Lần 2: 8 tháng sau: siêu âm bình thường. Nội soi phát hiện tổn thương→phẫu thuật lần 2

BÀN LUẬN

- U thường gặp nhất hệ thống tiết niệu
- Ung thư bàng quang:

  Thường gặp nhất trong các loại u bàng quang

  4% tổng số u ác tính toàn cơ thể

  Năm 2020, 573.278 người mới được chẩn đoán và dự kiến sẽ tăng gấp đôi vào năm 2040

  U thường xuất phát từ tế bào biểu mô 90%.
- Vị trí hay gặp nhất: tam giác bàng quang

Dyrskjøt L, Hansel DE, Efstathiou JA, Knowles MA, Galsky MD, Teoh J, Theodorescu D. Bladder cancer.

*** Yếu tố nguy cơ

- Thuốc lá
- Nhiễm ký sinh trùng và viêm bàng quang mạn
- Giới tính và độ tuổi: Nam:nữ là 4:1, >90% độ tuổi trên 55, 1% bệnh nhân dưới 35t
- Tiếp xúc nghề nghiệp: hóa chất (thuốc nhuộm tóc, sơn móng tay, sơn…)
- Yếu tố di truyền

***Lâm sàng: hay gặp nhất là tiểu máu không đau

***Chẩn đoán

- Nội soi bàng quang: tiêu chuẩn vàng
- Sinh thiết
- Chẩn đoán hình ảnh: Siêu âm, CT, MRI, xạ hình xương
- Siêu âm:

Dạng nhú (86%), nang (4%).

Độ nhạy, độ đặc hiệu, giá trị tiên đoán dương tính và giá trị tiên đoán âm tính của siêu âm trong chẩn đoán u bàng quang lần lượt là 93,24%, 100%, 100% và 16,66%.

Gharibvand, Mohammad Momen1; Kazemi, Mehrzad1; Motamedfar, Azim1; Sametzadeh, Mojgan1; Sahraeizadeh, Aliakbar1,.
The role of ultrasound in diagnosis and evaluation of bladder tumors

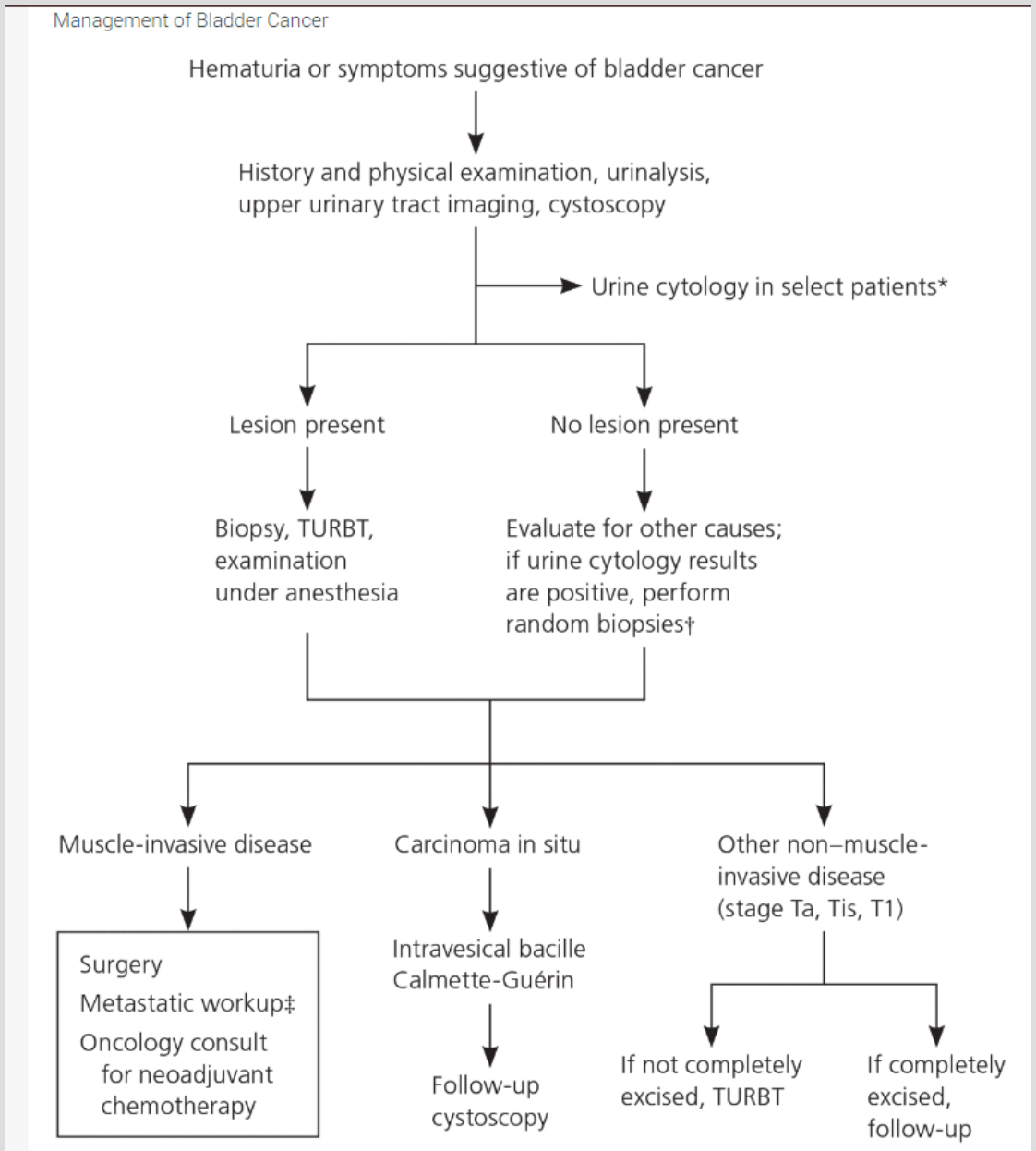

DeGeorge KC, Holt HR, Hodges SC. Bladder Cancer: Diagnosis and Treatment. Am Fam Physician

Table 4. Bladder Cancer Survival by Stage

Tumor stage	*Five-year survival rate (%)*
All	76
In situ	96
Localized	70
Regional	35
Distant	5
Unknown	46

DeGeorge KC, Holt HR, Hodges SC. Bladder Cancer: Diagnosis and Treatment. Am Fam Physician

Table 3. Follow-Up for Bladder Cancer

Tumor stage	*Follow-up*
Low-grade Ta	Cystoscopy at three months, then at increasing intervals as appropriate
T1 or high-grade Ta	Cystoscopy and urine cytology every three to six months for two years, then at increasing intervals as appropriate
	Consider imaging of the upper urinary tract every one to two years
	Consider testing for urinary tumor markers for urothelial cancer
	Maintenance BCG immunotherapy (preferred if used previously)
T2 or greater (muscle-invasive disease)	Urine cytology with creatinine and electrolyte levels as clinically indicated
	Imaging of chest and cross-sectional imaging of abdomen and pelvis with computed tomography or magnetic resonance imaging every six to 12 months for two to three years, then annually
	After bladder-sparing surgery:
	Urine cytology, creatinine and electrolyte levels, and liver function tests every three to six months for two years, then as clinically indicated
	Imaging as above
	Cystoscopy and urine cytology with or without selected mapping biopsy every three to six months for two years, then at increasing intervals as appropriate
	Consider urethral wash cytology every six to 12 months, especially in patients with carcinoma in situ within bladder or prostatic urethra
	After cystectomy and continent reservoir urinary diversion, vitamin B_{12} level annually*

DeGeorge KC, Holt HR, Hodges SC. Bladder Cancer: Diagnosis and Treatment. Am Fam Physician

KẾT LUẬN

- Ung thư bàng quang hiếm gặp ở độ tuổi dưới 35, tuy nhiên cần quản lý và theo dõi các trường hợp u bàng quang ở bệnh nhân trẻ để tránh các biến chứng.
- Siêu âm định kỳ và soi bàng quang sinh thiết chẩn đoán.

TÀI LIỆU THAM KHẢO

- DeGeorge KC, Holt HR, Hodges SC. Bladder Cancer: Diagnosis and Treatment. Am Fam Physician. 2017 Oct 15;96(8):507-514. PMID: 29094888.
- Dyrskjøt L, Hansel DE, Efstathiou JA, Knowles MA, Galsky MD, Teoh J, Theodorescu D. Bladder cancer. Nat Rev Dis Primers. 2023 Oct 26;9(1):58. doi: 10.1038/s41572-023-00468-9. PMID: 37884563; PMCID: PMC11218610.
- Gharibvand, Mohammad Momen1; Kazemi, Mehrzad1; Motamedfar, Azim1; Sametzadeh, Mojgan1; Sahraeizadeh, Aliakbar1,. The role of ultrasound in diagnosis and evaluation of bladder tumors. Journal of Family Medicine and Primary Care 6(4):p 840-843, Oct–Dec 2017. | DOI: 10.4103/jfmpc.jfmpc_186_17

Thank you
FOR
LISTENING