CASE REPORT:

U VÀNG (XANTHOMA)

BS. PHÙNG TRỌNG KIÊN
P.K.T.Q - T.T.Y.K MEDIC
MEDIC 7 (09-11-2024)

NỘI DUNG

- BỆNH ÁN
- TỔNG QUAN
- BÀN LUẬN
- KẾT LUẬN
- THAM KHẢO

BỆNH ÁN

nh chánh:

Sn: 1960, ID: 7303825

.. Đồng Tháp.

hiệp: làm ruộng.

khám: nổi nhiều u cục ở tay chân và lưng.

bệnh: tăng huyết áp/ thoái hóa cột sống thắt lưng và 2 khớp gối, gan thấm

:

năm nay, bn thấy xuất hiện nhiều u cục to nhỏ không đều, mật độ hơi chắc
g, 2 tay và 2 chân. Các u này to hơn sau một thời gian ăn nhiều dầu mỡ và
t.

au nhói ngực trái, nghe tim T1, T2 đều, phổi không nghe rales bệnh lý.

au bụng, không ợ hơi ợ chua, bụng mềm gan lách không sờ chạm.

bình thường

òn đau thắt lưng và 2 khớp gối.

: HA: 153/121, M: 82 lần/phút, TN: 37.C, H: 1.68m

án sơ bộ:

g (xanthoma) ở tay chân và lưng/ tăng huyết áp/ thoái hóa cột sống thắt
2 khớp gối/ gan thấm mỡ…



BỆNH ÁN

BỆNH ÁN

BỆNH ÁN

H Y TẾ HÒA HẢO - PHÒNG KHÁM ĐA KHOA
G TÂM CHẨN ĐOÁN Y KHOA - MEDIC)
.4, Q.10, TP. Hồ Chí Minh
284 - 028.39272136, Mail: hoahao254@medic.com.vn

Tìm và tải app "Medic Hoa Hao" để đăng kí khám và xem kết quả khám nhanh hơn

QRCode kết quả

án của quý khách. Medic không chịu trách nhiệm nếu quý khách cung cấp cho người khác.)

KẾT QUẢ X QUANG

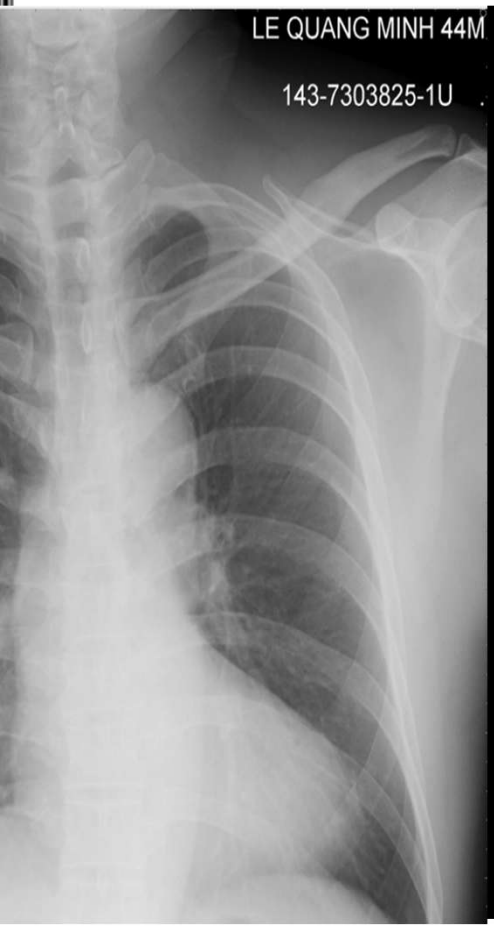

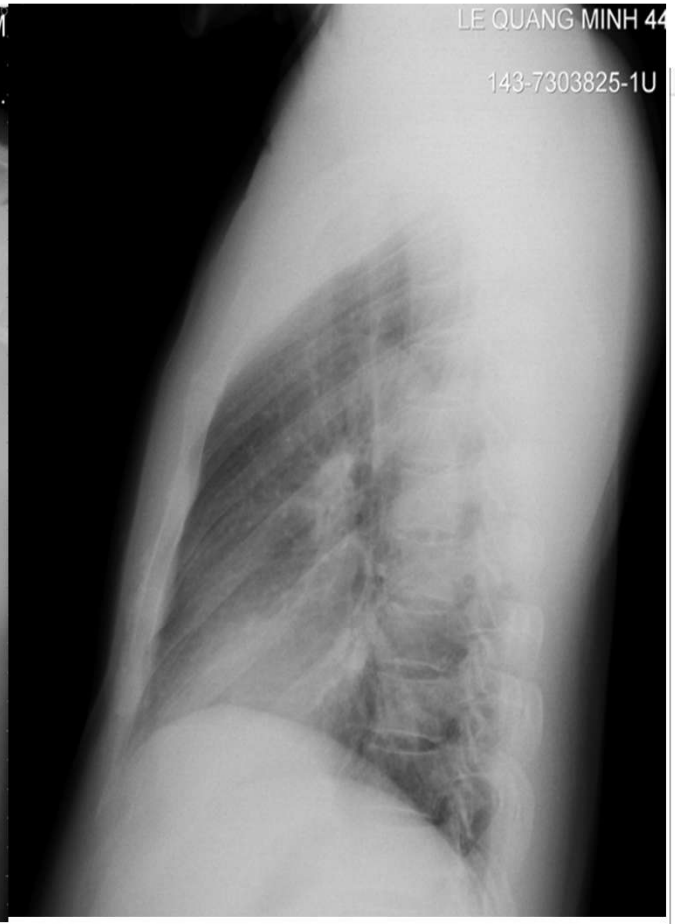

ÁT HIỆN BỆNH LÝ TRÊN PHIM NGỰC

Ngày 08 tháng 10 năm 2024
Bác sĩ X Quang

CÔNG TY TNHH Y TẾ HÒA HẢO - PHÒNG KHÁM ĐA KHOA
(Tên cũ: TRUNG TÂM CHẨN ĐOÁN Y KHOA - MEDIC)
254 Hòa Hảo, P.4, Q.10, TP. Hồ Chí Minh
ĐT: 028.39270284 - 028.39272136, Mail: hoahao254@medic.com.vn

Tìm và tải app "Medic Hoa Hao" để đăng kí khám và xem kết quả khám nhanh hơn

(QR code kết quả chứa bệnh án của quý khách. Medic không chịu trách nhiệm nếu quý khách cung cấp QR code cho người khá

ĐIỆN TÂM ĐỒ - ĐIỆN TOÁN
(DIGITAL ELECTRO CARDIOGRAPHY)

ĐIỆN TÂM ĐỒ - ĐIỆN TOÁN TRUNG TÂM CHẨN ĐOÁN Y KHOA MEDIC , 254 HÒA HẢO QUẬN 10 TP HCM
Họ tên : Mã BN : 7303825-6 Tuổi : 44 Giới tính : M
Cao : 175 Nặng : 73 HA : 153/121 Tốc độ : 25mm/s Ngày : 8/10/2024 Giờ : 6:39
Chỉ định : *-*

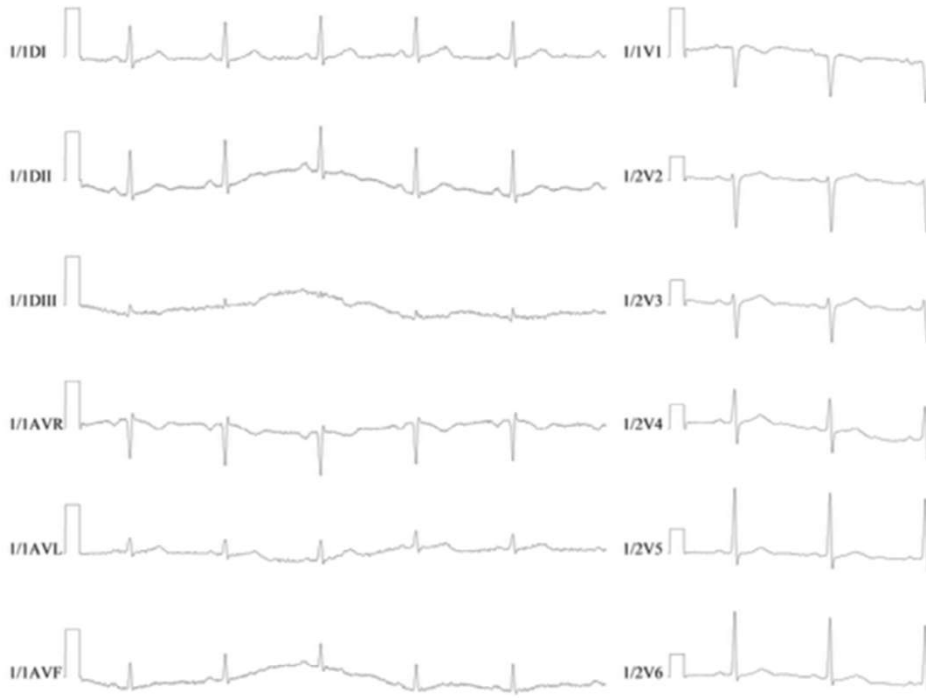

KẾT LUẬN : GHI NHẬN SÓNG T (-)DẸT/ VÙNG HOÀNH

Tp. Hồ Chí Minh, ngày 0
(Bác sĩ đã

BỆNH ÁN

T QUẢ SIÊU ÂM TIM MÀU

Máy: **ALOKA -ProSound α6**

ĐK: 08/10/2024 06:21

44 tuổi **Nam**

TỐI THIỂU/ HỞ VAN ĐỘNG MẠCH CHỦ 1,5/4/ THOÁI HÓA CỘT SỐN
HỚP GỐI/ SỎI THẬN BÊN PHẢI/ RỐI LOẠN MEN GAN/ GAN THẤM M
N HÓA LIPIDE MÁU/ XANTHOMA VÙNG LƯNG, MÔNG, TAY CHÂN/
NẠP ĐƯỜNG GLUCOSE./

G KHẢO SÁT : SIÊU ÂM TIM MÀU

uống tim khác trong giới hạn bình thường LVDd= 42mm
Chức năng tâm thu thất trái tốt EF= 61%(Teichholz)
thường TAPSE= 22mm

chủ 3 mảnh, dày, hở 1/4

n lên (d= 36mm)

n.

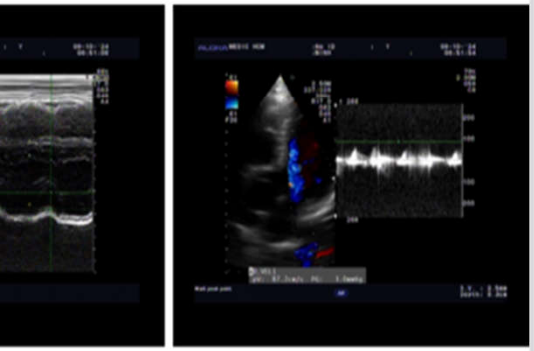

TRUNG BÌNH CÓ THỂ DO CAO HUYẾT ÁP
/4, HỞ VAN ĐM CHỦ 1/4
Ủ NGỰC DÃN NHẸ ĐOẠN LÊN

Tp. Hồ Chí Minh, ngày 08/10/2024 09:03
(Bác sĩ đã ký)

7303825

Khoa : **SIÊU ÂM TỔNG QUÁT** - Phòng 14
Máy: **Aloka Hitachi arietta 850**

KẾT QUẢ SIÊU ÂM MÀU

ID : **7303825** Ngày ĐK: 08/10/2024 06:04
Họ và tên :
Địa chỉ :
Chẩn đoán sơ bộ : SỎI THẬN BÊN PHẢI/ RỐI LOẠN MEN GAN/ GAN THẤM MỠ/
BS chỉ định : BS. CKII. PHÙNG TRỌNG KIÊN BV chỉ định : MEDIC

VÙNG KHẢO SÁT : SIÊU ÂM BỤNG TỔNG QUÁT MÀU

- GAN: Không to, bờ đều, cấu trúc đồng dạng, tăng âm, giảm âm vùng sâu, không sang thươn
- TÚI MẬT: không sỏi, vách mỏng, có vài polyp d=3-5mm. Đường mật trong gan không dãn. Ố
sỏi, không dãn.
- TỤY: bình thường. LÁCH: Không to, đồng dạng.
- THẬN P: không sỏi, không ứ nước.
- THẬN T: không sỏi, không ứ nước, có vài nang trống âm d=14-18mm, thành đóng vôi.
Hai thận cấu trúc và kích thước bình thường, giới hạn vỏ - tủy rõ.
- BÀNG QUANG: không sỏi, vách mỏng.
- TIỀN LIỆT TUYẾN: không to.
- Động mạch chủ bụng không phình. Ascites (-). Không hạch ổ bụng. Cocard sign (-). Không t

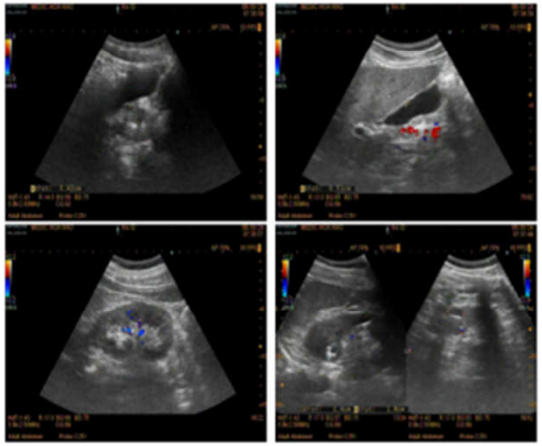

KẾT LUẬN : **- GAN NHIỄM MỠ ĐỘ II. POLYP NHỎ TÚI MẬT.**
- NANG NHỎ THẬN TRÁI.

Đề nghị :

Tp. Hồ Chí Minh, ngày 08/10/2024 07:52
(Bác sĩ đã ký)

ĐT: 028.39270284 - 028.39272136, Mail: hoahao254@medic.com.vn | khám nhanh h
(Qr code kết quả chứa bệnh án của quý khách. Medic không chịu trách nhiệm nếu quý khách cung cấp

7303825

Khoa : **SIÊU ÂM TỔNG QUÁT** - Phòn
Máy: **Aloka Hitachi arietta 850**

KẾT QUẢ SIÊU ÂM M

ID : **7303825** Ngày ĐK: 08/10/2024 06:04
Họ và tên :
Địa chỉ :
Chẩn đoán sơ bộ : RỐI LOẠN CHUYỂN HÓA LIPIDE MÁU/ XANTHOMA VÙN
BS chỉ định : BS. CKII. PHÙNG TRỌNG KIÊN BV chỉ định

VÙNG KHẢO SÁT : SIÊU ÂM PHẦ

**LỚP DA VÙNG LƯNG, 2 TAY VÀ 2 CHÂN:
- RẤT NHIỀU NỐT NHỎ DƯỚI LỚP THƯỢNG BÌ VÙNG LƯNG, MÔNG, 2
khá rõ, giảm âm, Doppler (-), không làm mất liên tục lớp thượng bì.
- LỚP BÌ VÀ HẠ BÌ, CƠ : cấu trúc lớp bình thường, không sang thươn

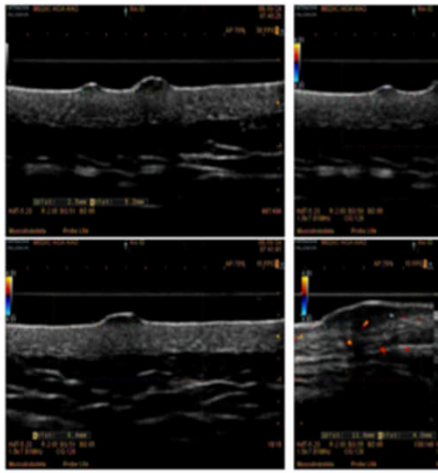

KẾT LUẬN : **RẤT NHIỀU NỐT NHỎ DƯỚI LỚP THƯỢNG BÌ VÙNG**
CHÂN, PHÙ HỢP CHẨN ĐOÁN XANTHOMA.

Đề nghị :

Tp. Hồ Chí Minh, ngà
(Bác sĩ

BỆNH ÁN

Tel:(028)3927 0284(Ext:1134)-Fax:(028) 39271224
Email: admin@medic-lab.com
www.medic-lab.com /www.medic-lab.com.vn

Ngày giờ lấy mẫu: 05:58:00 08/10/2024
Ngày giờ nhận mẫu: **06:01:00 08/10/2024**

PHIẾU KẾT QUẢ XÉT NGHIỆM
(BM.TTXN.XN.02.1 - Ngày áp dụng: 01/03/2016 - Phiên bản: 1.

: **1980**

Phái: **Nam**
Quốc tịch:
ĐT: (

BS yêu cầu: BS. CKII. PHUNG TRỌNG KIÊN TQ 5
Tình trạng mẫu: **Đạt**

TÊN XÉT NGHIỆM	KẾT QUẢ	KHOẢNG THAM CHIẾU	MÃ QT
HUYẾT HỌC / ĐÔNG MÁU - HEMATOLOGY / COAGULATION			
ÔNG THỨC MÁU)¹	*		
WBC	***10.95 H***	(4.0 - 10.5)10^9/L	*QTHH019*
% Neu	**69.2**	(40 - 74 %)	
% Lym	**18.5**	(19 - 48 %)	
% Mono	**7.40**	(3 - 9 %)	
% Eos	**3.2**	(0 - 7 %)	
% Baso	**1.7**	(0 - 1.5 %)	
# Neu	***7.58 H***	(1.7 – 7.0) 10^9/L	
# Lym	**2.03**	(1.0 – 4.0) 10^9/L	
# Mono	**0.80**	(0.1 – 1.0) 10^9/L	
# Eos	**0.35**	(0 – 0.5) 10^9/L	
# Baso	**0.19**	(0 – 0.2) 10^9/L	
RBC	**5.44**	(3.80 - 5.60)10^12/L	*QTHH020*
Hb	**17.2**	(12.0 - 18.0 g/dL)	*QTHH025*
Hct	**48.6**	(35 - 52 %)	
MCV	**89.4**	(80 - 100 fL)	
MCH	**31.7**	(26 - 32 pg)	
MCHC	**35.4**	(32 - 36 g/dL)	
RDW	**13.6**	(11.0 - 15.7%)	
PLT	**194**	(150 - 400)10^9/L	*QTHH021*
MPV	**8.0**	(6.30 - 12.0 fL)	
VI SINH/NƯỚC TIỂU/PHÂN/ĐÀM/DỊCH - CROBIOLOGY/URINE/STOOL/SPUTUM/FLUID ANALYSIS			
RINARY ANALYSIS:	*		*QTVS044*
istry (Sinh Hóa) :	*		

PHIẾU KẾT QUẢ XÉT N
(BM.TTXN.XN.02.1 - Ngày áp dụng: 01/03/2016 - Ph

Họ tên: LÊ
Ngày tháng năm sinh: **1980**
Số CCCD/Hộ chiếu:
Địa chỉ:
Đơn vị: ***Medic***
Nơi lấy mẫu: **Tầng trệt**
Loại mẫu: **Máu/N.Tiểu**

Phái: **Nam**
Quốc tịch:

BS yêu cầu: BS. CKII. PHUNG TRỌNG KIÊN TQ 5
Tình trạng mẫu: **Đạt**

TÊN XÉT NGHIỆM	KẾT QUẢ	KHOẢNG THAM
Glucose	**NEG**	(mmol/L)
Bilirubin	**NEG**	(µmol/L)
Ketone	**NEG**	(mmol/L)
Spe-Gravity	**1.026**	(1.005-1.030)
Blood	**NEG**	(Negative)
pH	**5.5**	(4.6-8.0)
Protein	**NEG**	(g/L)
Urobilinogen	**NEG**	(µmol/L)
Nitrite	**NEG**	(Negative)
Leucocytes	**NEG**	(Negative)
Color	**Yellow**	
Clarity	**Clear**	
2)Urine Sediment (Cặn Lắng):	**.**	(particles/µL)
Red Blood Cells	**0**	(0 - 15)
Leucocytes	**5**	(0 - 15)
Calcium oxalate monohydrate	**0**	(0 - 6)
Calcium oxalate dihydrate	**0**	(0 - 6)
Amor.Phosphate	**0**	(0 - 6)
Uric acid	**0**	(0 - 6)
Casts	**0**	(0 - 6)
Epithelial Cells	**2**	(0 - 10)
Bacteria	**2**	(0 - 130)
III. SINH HOÁ - BIOCHEMISTRY		
HbA1C (HPLC)¹:	*	
HbA1c (IFCC)	**39.78**	(20 - 47.5 mmol/mol)
HbA1c (NGSP)	**5.79**	(4.0 - 6.50 %A1C)

BỆNH ÁN

(BM.TTXN.XN.02.1 - Ngày áp dụng: 01/03/2016 - Phiên bản: 1.2)

: 1980

Phái: **Nam**

Quốc tịch:

7 93 757

BS yêu cầu: BS. CKII. PHUNG TRỌNG KIÊN TQ 5

Tình trạng mẫu: **Đạt**

TÊN XÉT NGHIỆM	KẾT QUẢ	KHOẢNG THAM CHIẾU	MÃ QT
e (mmol/L) (FPG)[1]	*5.98 H*	(3.90 - 5.60 mmol/L)	*QTSH001*
Glucose (mg/dL)	*107.6 H*	(70.2 - 100.8 mg/dL)	
IONOGRAMME[2]:	*		*QTSH067*
Na	*129.9 L*	(130 - 145 mmol/L)	
K	4.43	(3.40 - 5.1 mmol/L)	
Ca	2.45	(2.1 - 2.80 mmol/L)	
Cl	98.38	(96 - 108 mmol/L)	
GGT[1]	*152.7 H*	(M < 55 U/L; F < 36 U/L)	*QTSH004*
SGOT (AST)[1]	*51.14 H*	(< 35 U/L)	*QTSH005*
SGPT (ALT)[1]	*30.63 H*	(< 30 U/L)	*QTSH013*
Uric Acid/Serum[1]	*9.06 H*	(M: 3.4 - 7.0; F: 2.4 - 5.7 mg/dL)	*QTSH014*
hs CRP	*4.26 H*	(≤ 3 mg/L)	*QTSH028*
Cầu Thận (CKD-EPI)	*		
Creatinin/Serum[2]	0.960	(M: 0.6 - 1.3; F:0.5 - 1.1 mg/dL)	*QTSH027*
eGFR (CKD-EPI)	100	(≥ 90 mL/min/1.73 m²)	
LDL Cholesterol[2]	*10.17 H*	(<2.59; Ngưỡng: 2.59-4.13 mmol/L)	*QTSH093*
	.	(Cao: 4.14 - 4.91; Rất cao ≥ 4.92)	
HDL Cholesterol[2]	*0.637 L*	(≥1.55; Ngưỡng: 1.04-1.54 mmol/L)	*QTSH084*
	.	(Thấp: < 1.04)	
Triglycerides[1]	*59.29 H*	(<1.70; Ngưỡng: 1.70-2.25 mmol/L)	*QTSH015*
	.	(Cao: 2.26 - 5.64; Rất cao ≥ 5.65)	
Cholesterol, Total[1]	*14.58 H*	(<5.18; Ngưỡng: 5.18-6.21 mmol/L)	*QTSH003*
	.	(Cao: ≥ 6.22)	
protein (a) (nmol/L)	<7.00	(≤ 105 nmol/L)	
oprotein (a) (mg/dL)	<4.97	(≤ 50 mg/dL)	
MIỄN DỊCH - IMMUNOLOGY			
sensitive (3rd G)[1]	2.11	(0.32 -5 µIU/mL)	*QTMD009*

tự động từ hệ thống Medic. Bản giấy, khoa Xét nghiệm đã ký trả bệnh nhân

CÔNG TY TNHH Y TẾ HÒA HẢO
PHÒNG KHÁM ĐA KHOA
KHOA XÉT NGHIỆM (MEDIC - LAB)
Hotline: (028) 3834 9593 - 1900 6497
254 Hòa Hảo - P.4 - Q.10 - TP.HCM
Tel: (028) 3927 0204 (Ext: 1134) - Fax: (028) 39271224
Email: admin@medic-lab.com
www.medic-lab.com /www.medic-lab.com.vn

VILAS Med 060

PID: **7303825** S.T.T.: **100**

Ngày giờ đăng ký: **05:52:07 08/**

Ngày giờ lấy mẫu: **05:58:00 08/**

Ngày giờ nhận mẫu: **06:01:00 08/**

PHIẾU KẾT QUẢ XÉT NG

(BM.TTXN.XN.02.1 - Ngày áp dụng: 01/03/2016 - Phiên

Họ tên:

Phái: **Nam**

Ngày tháng năm sinh: **1980**

Quốc tịch:

Số CCCD/Hộ chiếu:

ĐT:

Địa chỉ:

Đơn vị: ***Medic***

Nơi lấy mẫu: **Tầng trệt**

BS yêu cầu: BS. CKII. PHUNG TRỌNG KIÊN TQ 5

Loại mẫu: **Máu/N.Tiểu**

Tình trạng mẫu: **Đạt**

TÊN XÉT NGHIỆM	KẾT QUẢ	KHOẢNG THAM C
Free T4[2]	0.870	(0.71 - 1.85 ng/dL)
HBsAg (Định tính, qualitative)[1]	NEG S/CO 0.280	(Index <1; S/Co <1)
Anti HBs (Định lượng,quantitative)[2]	*153.4 H*	(≥ 10 mUI/mL)
Anti HBc Total(IgG+IgM)(Abbott)[2]	*POS S/CO 5.28*	(S/Co < 1, Index < 0.5)
Anti HCV (Định tính, qualitative)[1]	NEG S/CO 0.140	(S/Co < 1; Index < 1)

Thời gian duyệt: 07:05:06 08/10/2024

Người duyệt: DS.Trần Hoàng Nguyên

In lần 1: 07:05:10 08/

Trưởng khoa xét ng

ThS. Bs. Nguyễn Bả

BỆNH ÁN

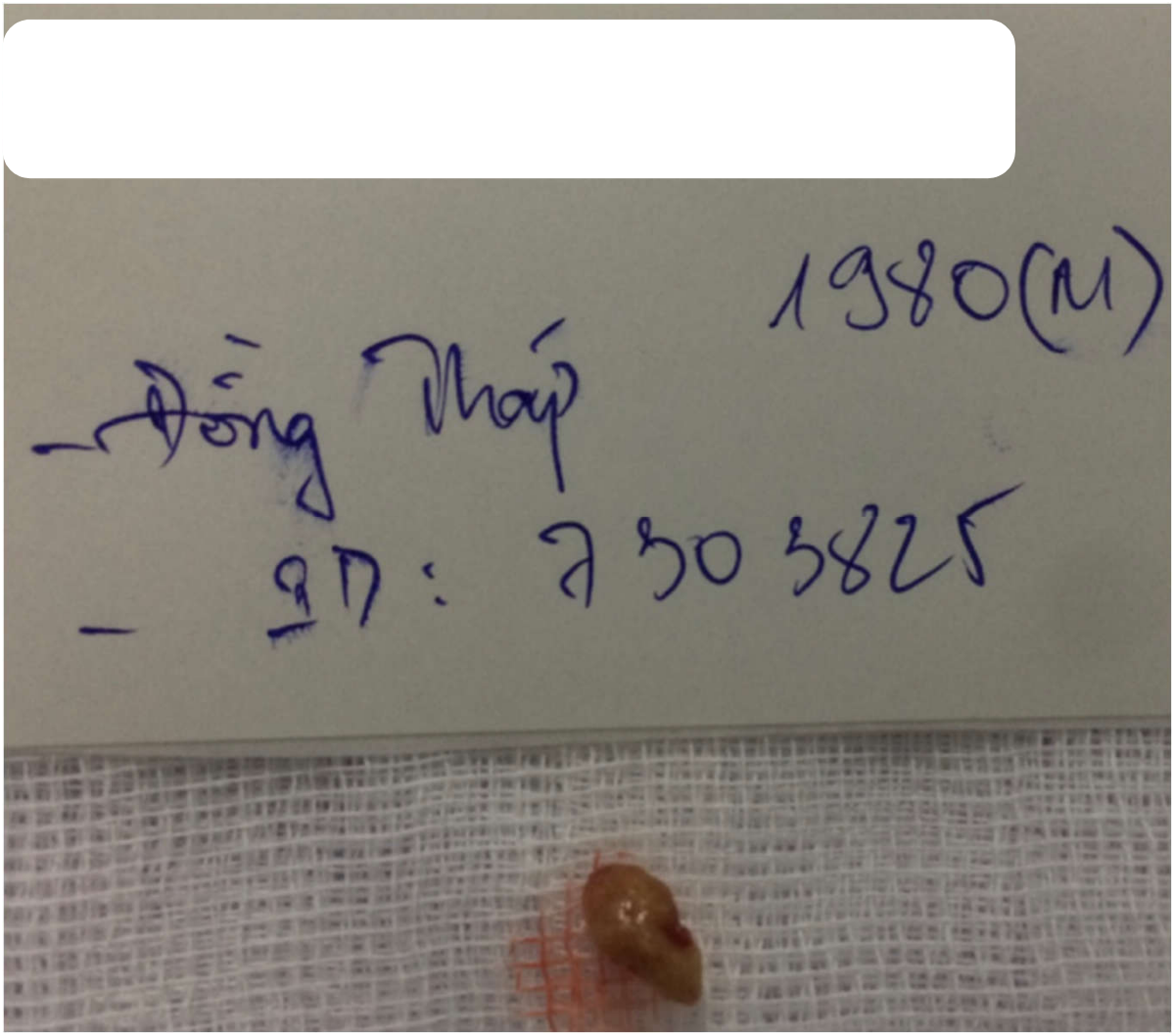

BỆNH ÁN

TNHH Y TẾ HÒA HẢO - PHÒNG KHÁM ĐA KHOA
TRUNG TÂM CHẨN ĐOÁN Y KHOA - MEDIC)
Hảo, P.4, Q.10, TP. Hồ Chí Minh
39270284 - 028.39272136, Mail: hoahao254@medic.com.vn

Tìm và tải app "Medic Hoa Hao" để đăng kí khám và xem kết quả khám nhanh hơn

QR Code kết quả

bệnh án của quý khách. Medic không chịu trách nhiệm nếu quý khách cung cấp QR code cho người khác.)

PHIẾU CHẨN ĐOÁN GIẢI PHẪU BỆNH

: 7303825 1980 Nam

: BS LÊ THÔNG LƯU Bệnh viện (Hospital) : CTTNHHYT HÒA HẢO / KTBN

: U dưới da vùng khuỷu tay phải nghi u mỡ vàng
U nhỏ dưới da toàn thân, sinh thiết 1 nốt

: 08/10/2024 Ngày trả KQ: 09/10/2024

: Mô 0.8 cm

:

g bì bình thường là mô sợi xơ nhiều sợi tạo keo ít tế bào.

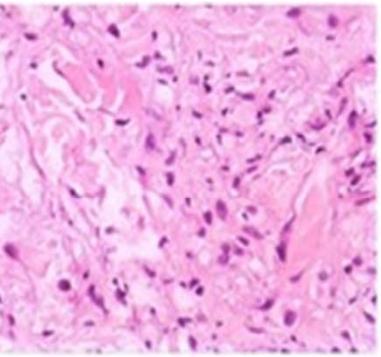

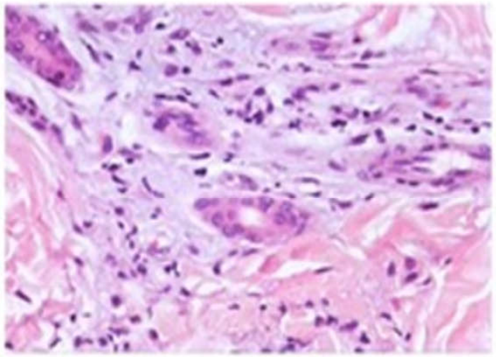

TĂNG SẢN SỢI LÀNH TÍNH Ở DƯỚI DA.
ĐỀ NGHỊ NHUỘM HMMD: S100
(LÂM SÀNG NGHĨ XANTHELASMA)

Tp. Hồ Chí Minh, ngày 11/10/2024

GS BS. Hứa Thị Ngọc Hà

PHIẾU CHẨN ĐOÁN GIẢI PHẪU BỆNH

MS : H2024014065

Bệnh nhân (Patient) : 7303825 1980 Nam
Địa chỉ (Address)
Bác sĩ (Physician) : BS LÊ THÔNG LƯU
Bệnh viện (Hospital) : CTTNHHYT HÒA HẢO / KTBN
Chẩn đoán sơ bộ : U dưới da vùng khuỷu tay phải nghi u mỡ vàng
U nhỏ dưới da toàn thân, sinh thiết 1 nốt
Ngày nhận mẫu : 08/10/2024 Ngày trả KQ: 15/10/2024
GPB ĐẠI THỂ : Mô 0.8 cm

GPB Vi Thể :
Mẫu thử được phủ bởi lớp biểu mô lát tầng sừng hóa bình thường. Bên dưới tăng sản nhiều sợi tạo k các tế bào mỡ non xếp thành đám trên nền mô sợi xơ có một ít mạch máu sung huyết.
Nhuộm hóa mô miễn dịch: CD68 (+)

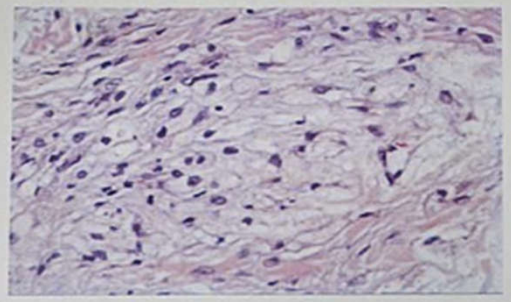

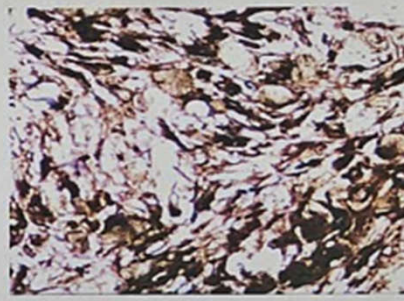

KẾT LUẬN : SAU NHUỘM HÓA MÔ MIỄN DỊCH: PHÙ HỢP U MỠ VÀNG (XANTHELAS

Tp. Hồ Chí Minh, ngày 15/10/2024

ÃO - PHÒNG KHÁM ĐA KHOA
ĐOÁN Y KHOA - MEDIC)
Chí Minh
136

7303825

ORCode kết quả

ĐƠN THUỐC
(Phòng khám TỔNG QUÁT)

NS: 1980 ☑ Nam ☐ Nữ

175 cm Nặng: 73.00 kg

..... Điện thoại: (

động mạch chủ 1,5/4/ thoái hóa cột s
chuyển hóa lipide máu/ xanthoma vi
ờng glucose./

huốc)

Losartan 25mg)
01 viên (buổi sáng)

abumetone 750mg)
01 viên (khi đau nhức)

e 500mg,Chondoitin 10mg, Zingiber
murense 10mg)
01 viên (sau ăn 30 phút vào buổi sáng v

so Deoxycholic 300mg)
01 viên (sau ăn 30 phút vào buổi sáng v

ymarin 140 mg)
01 viên (sau ăn 30 phút vào buổi sáng v

Ezetimib 10mg, Atorvastatin 20mg

01 viên (sau ăn chiều 30 phút)

stat 80mg)
01 viên (sau ăn sáng 30 phút)

, thức ăn nhiều
ot.
đến 1 giờ.
sơ cũ + đơn
ường huyết lúc
ride, LDL-C,
SGOT, SGPT,

quý khách. Medic không chịu trách nhiệm
khác.
dụng app Medic Hoa Hao, để đăng k

CÔNG TY TNHH Y TẾ HÒA HẢO
PHÒNG KHÁM ĐA KHOA
KHOA XÉT NGHIỆM (MEDIC - LAB)
Hotline: (028) 3834 9593
254 Hòa Hảo - P.4 - Q.10 - TP.HCM
Tel: (028)3927 0284 (Ext:1134)
Email: hoahaomediclab@gmail.com
www.medic-lab.com /www.medic-lab.com.vn

VILAS Med 060

PID: 7303825 S.T.T: 111531
Ngày giờ đăng ký: 05:09:57 05/11/2024
Ngày giờ lấy mẫu: 05:14:00 05/11/2024
Ngày giờ nhận mẫu: 05:16:00 05/11/2024

PHIẾU KẾT QUẢ XÉT NGHIỆM
(BM.SXN.01.1 - Ngày ban hành BM: 01/05/2024 - Phiên bản: 1.0)

Họ tên:
Phái: Nam ĐT:
Ngày tháng năm sinh: 1980 Số CCCD/Hộ chiếu: Quốc tịch:
Địa chỉ
Đơn vị: Medic
BS yêu cầu: BS. CKII. PHÙNG TRỌNG KIÊN \ TQ 5 Chẩn đoán sơ bộ:
Loại mẫu: Máu Nơi lấy mẫu: Tầng 1 Tình trạng mẫu: Đạt ID NV lấy mẫu: 2080766

TÊN XÉT NGHIỆM	KẾT QUẢ	KHOẢNG THAM CHIẾU	MÃ QT
I. SINH HOÁ - BIOCHEMISTRY			
HbA1C (HPLC)[1]:	*		QTSH012
HbA1c (IFCC)	36.83	(20 - 47.5 mmol/mol)	
HbA1c (NGSP)	5.52	(4.0 - 6.50 %A1C)	
Glucose (mmol/L) (FPG)[1]	5.87 H	(3.90 - 5.60 mmol/L)	QTSH001
Glucose (mg/dL)	105.7 H	(70.2 - 100.8 mg/dL)	
GGT[1]	77.58 H	(M < 55 U/L; F < 36 U/L)	QTSH004
SGOT (AST)[1]	22.73	(< 35 U/L)	QTSH005
SGPT (ALT)[1]	34.15 H	(< 30 U/L)	QTSH013
Uric Acid/Serum[1]	3.49	(M: 3.4 - 7.0; F: 2.4 - 5.7 mg/dL)	QTSH014
LDL Cholesterol[2]	4.37 H	(<2.59; Ngưỡng: 2.59-4.13 mmol/L)	QTSH093
	.	(Cao: 4.14 - 4.91; Rất cao ≥ 4.92)	
Triglycerides[1]	19.20* H	(<1.70; Ngưỡng: 1.70-2.25 mmol/L)	QTSH015
	.	(Cao: 2.26 - 5.64; Rất cao ≥ 5.65)	
Cholesterol, Total[1]	6.83 H	(<5.18; Ngưỡng: 5.18-6.21 mmol/L)	QTSH003
	.	(Cao: ≥ 6.22)	

Thời gian duyệt: 06:05:28 05/11/2024
Người duyệt: ThS.BS.Nguyễn Bảo Toàn

In lần 1 : 06:08:34 05/11/2024
Khoa Xét nghiệm

ThS.BS. Nguyễn Bảo Toàn

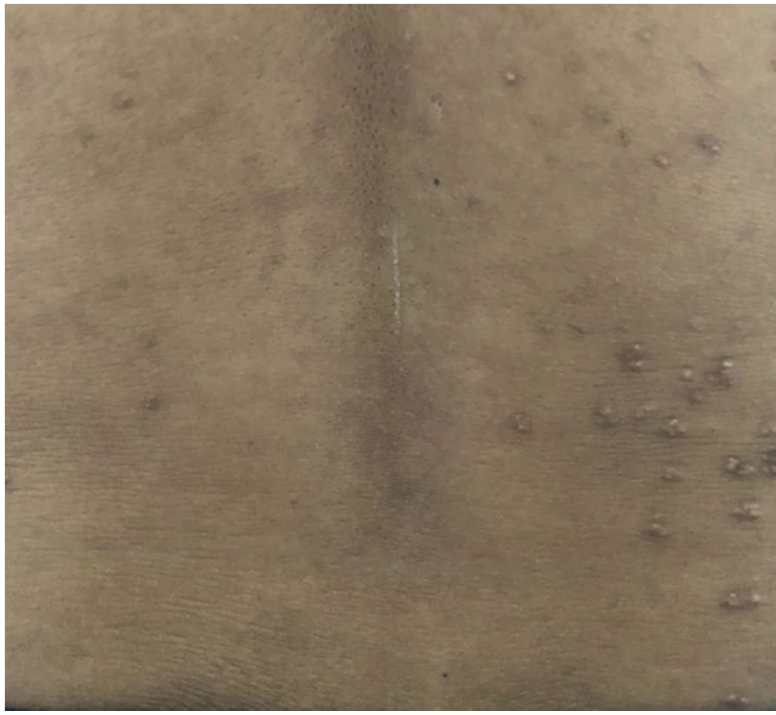

Fredrickson classification of hyperlipidemias

M	Synonyms	Defect	Increased lipoprotein	Main symptoms	Treatment	Serum appearance	Estimated prevalence
0	Buerger-Gruetz syndrome or familial hyperchylomicronemia	Decreased lipoprotein lipase (LPL)	Chylomicrons	Acute pancreatitis, lipemia retinalis, eruptive skin xanthomas, hepatosplenomegaly	Diet control	Creamy top layer	One in 1,000,000[11]
0	Familial apoprotein CII deficiency	Altered ApoC2					
0		LPL inhibitor in blood					
0	Familial hypercholesterolemia	LDL receptor deficiency	LDL	Xanthelasma, arcus senilis, tendon xanthomas	Bile acid sequestrants, statins, niacin	Clear	One in 500 for heterozygotes
0	Familial combined hyperlipidemia	Decreased LDL receptor and increased ApoB	LDL and VLDL		Statins, niacin, fibrate	Turbid	One in 100
1	Familial dysbetalipoproteinemia	Defect in Apo E 2 synthesis	IDL	Tuberoeruptive xanthomas and palmar xanthomas	Fibrate, statins	Turbid	One in 10,000[12]
0	Familial hypertriglyceridemia	Increased VLDL production and decreased elimination	VLDL	Can cause pancreatitis at high triglyceride levels	Fibrate, niacin, statins	Turbid	One in 100
0		Increased VLDL production and decreased LPL	VLDL and chylomicrons		Niacin, fibrate	Creamy top layer and turbid bottom	

Fredricks classificat hyperlipid

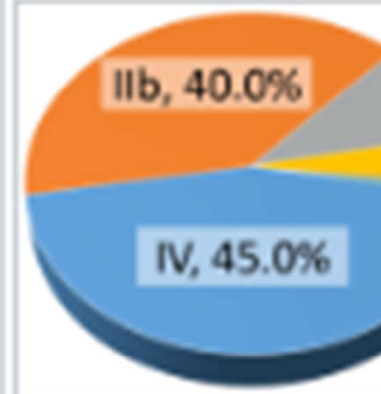

Relative prevalence
forms of hyperlipop

•This page was
edited on 6 Se
2024, at 22:54

https://en.wikip
/wiki/Hyperlipid

TỔNG QUAN

hat is a xanthoma?

xanthoma is a skin lesion caused by the accumulation of fa
macrophages in the skin.

ss commonly, a xanthoma will occur in a subcutaneous lay

ho gets xanthomas?

anthomas are usually a skin sign of disorders of lipid metab

anthomas typically affect adults, although children
th familial hypercholesterolaemia may present with xantho

e race and sex distributions depend on the underlying cau

https://dermnetnz.org/topics/xanthoma

TỔNG QUAN

ssification of xanthomas:

thomas are classified as primary or secondary.

mary dyslipidaemias:

ary dyslipidaemias associated with xanthomas can include:

percholesterolaemia eg, familial type

mbined dyslipidaemia, eg, Type III hyperlipoproteinaemia

pertriglyceridaemia, eg, Types I, IV, and V hyperlipoproteinaemia

rebrotendinous xanthomatosis and sitosterolaemia.

TỔNG QUAN

dary dyslipidaemias:

ary dyslipidaemias associated
homas include:

y

es mellitus and insulin resistance

tatic

y biliary cirrhosis

- Nephrotic syndrome
- Medications, such as:
  - Oestrogens
  - Tamoxifen
  - Oral retinoids
  - Prednis(ol)one
  - Ciclosporin.

Diffuse plane xanthomatosis i
associated with paraproteinae
Xanthoma disseminatum is a
form of histiocytosis.

TỔNG QUAN

at are the clinical tures of xanthoma?

nthelasma:

arts as a small bump that enlarges y over several months.

esents as soft, yellow or yellow-e macules papules, or plaques.

associated with familial cholesterolaemia, Type II lipoproteinaemia, and primary biliary sis.

l often occur with normal levels of ating lipids.

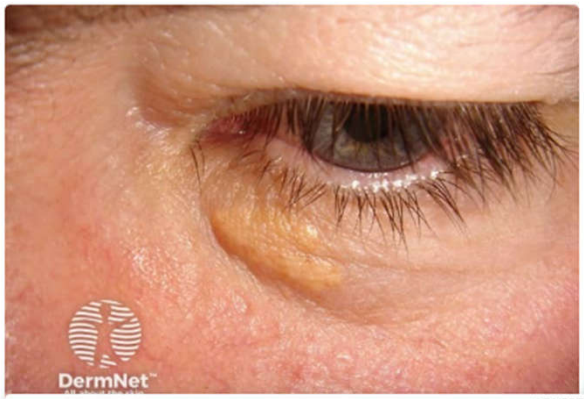

ADVERTISEMENT

TỔNG QUAN

e xanthomas:

e xanthomas (planar xanthoma, plane
atosis) are soft, yellow macules or patches that
ur anywhere on the body.

e xanthomas may also be associated with Type
lipoproteinaemia, and need to be distinguished
use plane xanthomatosis.

ar xanthoma:

ar xanthoma (xanthoma striata palmaris)
as a yellow-orange accentuation of the palmar
t creases.

is diagnostic for Type III hyperlipoproteinaemia.

ttps://dalieuthuhien.vn/173/u-vang-xanthomas.html

TỔNG QUAN

ous xanthoma:

ous xanthomas are firm,
red-yellow nodules that
over pressure areas
he knees, elbows, and

may join together to form
ltilobulated masses.

ous xanthomas are often
ed with Type III
proteinaemia.

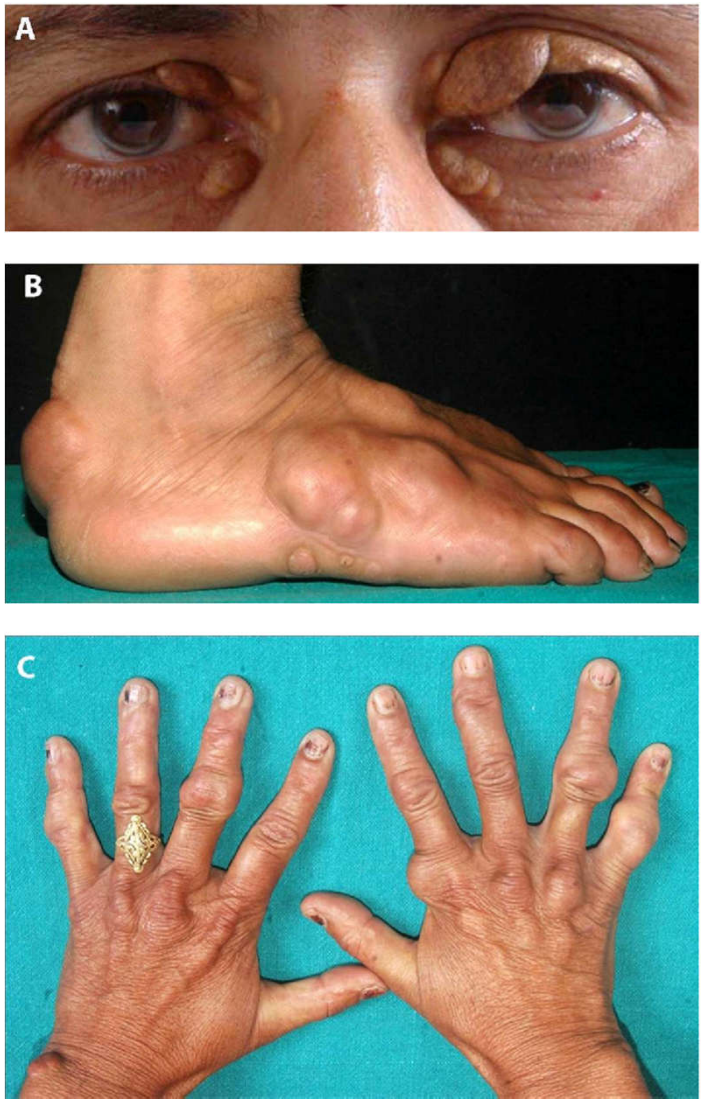

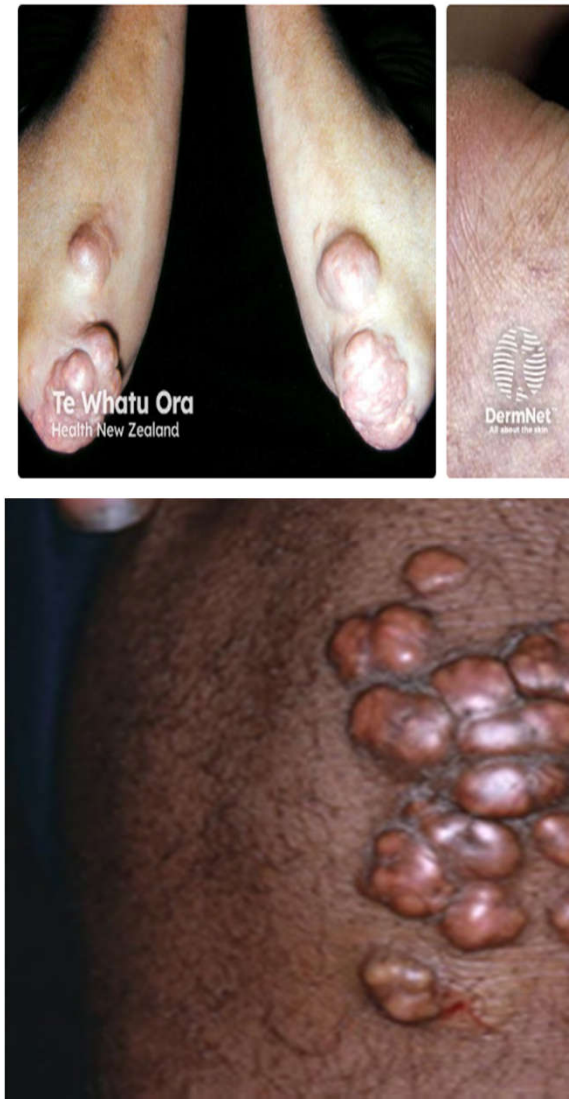

TỔNG QUAN

ndon xanthoma:

endon xanthomas (tendinous
noma) are slowly enlarging
utaneous nodules usually found
ched to the Achilles tendon or
ons over the knuckles.

hey are smooth, firm to palpation,
mobile. The overlying skin colour is
nal.

endon xanthomas are most
monly associated with familial
ercholesterolaemia, but can also be
in cerebrotendinous
nomatosis and sitosterolaemia.

TỔNG QUAN

tive xanthoma:

e xanthomas typically
as crops of 2–5 mm yellow
with a red rim over extensor
such as the buttocks or
rs, but can be widespread
g inside the mouth.
pules may be tender and
lly itchy.
e xanthomas are due to
lyceridaemia (triglyceride
mol/L) of any cause.

ADVERTISEMENT

TỔNG QUAN

ciform xanthoma:

m xanthoma is a rare entity not
with dyslipidaemias. It most commonly
mouth, where it is found as a
mptomatic lesion on the gingiva and
d with chronic graft-versus-
e.

- On the genitalia, it has been called a V
(verruciform genital-associated) xanthor
presents as a yellow-brown or
red verrucous plaque. The lipid found in
macrophages is thought to derive
from keratinocytes, and it is possibly a r
chronic irritation.

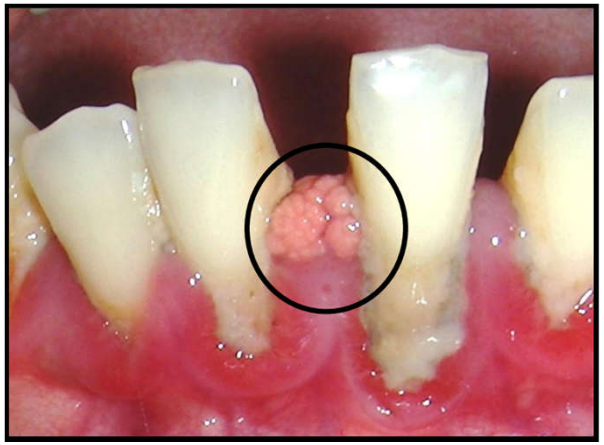

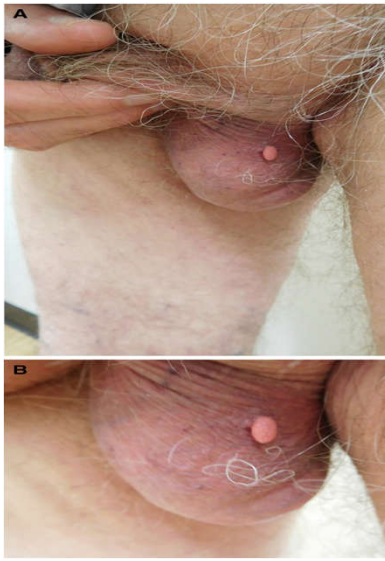

i.nlm.nih.gov/articles/PMC7385790/

https://pubmed.ncbi.nlm.nih.gov/27848170/#&gid=article-figures&p

BÀN LUẬN

nthoma được chẩn đoán như thế nào?

n phải tiến hành các xét nghiệm để xác định tình trạng liên quan:

- Lipid đồ.
- Xét nghiệm chức năng gan, tuyến giáp và thận.
- Đường huyết lúc đói.
- Điện di protein trong huyết thanh và nước tiểu để tìm xanthoma la

ều âm da.

nh thiết da: thấy các đại thực bào chứa đầy lipid đặc trưng ở lớp hạ

BÀN LUẬN

n đoán phân biệt cho bệnh u vàng (xanthoma):

àng củ và u vàng gân (Tuberous and tendon xanthomas): phân biệt
g thấp khớp, cục tophi do gout.

àng phát ban (Eruptive xanthomas): cần được phân biệt với bệnh u
nthoma disseminatum).

àng dạng mụn cóc (Verruciform xanthoma): có thể giống mụn cóc si
wart).

àng phẳng (Plane xanthomas): phân biệt với bệnh u vàng phát ban
(eruptive plane xanthomatosis).

BÀN LUẬN

nam, 64 tuổi này:

lâm sàng:

n thương u có 3 dạng: dạng củ, dạng gân cơ và bàn tay (tuberous, tendon
ar), không thấy dạng u vàng ở mi mắt (xanthelasma palpebrarum)

xét nghiệm:

ăng cholesterol (LDL-C, cholesterol total) và Triglyceride: type I và II. Thiế
làm xét nghiệm: IDL (Intermediate Density Lipo-protein) type III: tăng cao
homa dạng tuberous và palmar).

ng men gan, tăng acid uric máu (ăn nhậu nhiều), và tăng nhẹ đường máu

ó làm siêu âm da: tổn thương phù hợp với xanthoma.

nh thiết và hóa mô miễn dịch đã giúp xác định chẩn đoán.

u trị: đáp ứng bước đầu khả quan: củng cố thêm chẩn đoán xanthoma.

BÀN LUẬN

u trị:

đổi lối sống:

m cân, tập thể dục thể thao.

thuốc lá, giảm bia rượu…

độ ăn

nhiều rau, củ, quả và cá

n chế thức ăn nhiều mỡ như: thịt, bơ, ầu dừa, dầu cọ…

n chế sử dụng đường đơn, nước ngọt có ẹo, bánh ngọt…

ni đã được điều trị thì bệnh vẫn có nguy cơ tái – 30%.

lieuthuhien.vn/173/u-vang-xanthomas.html
nhvienthucuc.vn/nhan-biet-benh-u-vang-mi-mat/

Thuốc:

Xanthoma dạng tuberous, plane, and palmar dùng thuốc:

-Statins: Rosuvastatin, Simva Atorvastatin…

- Fibrates: bezafibrate..
- Ezetimibe.
- Acid Nicotinic.
- Cholestyramin và Colestipol.

Can thiệp:

Xanthelasma, Verrucous xant

- Bôi tại chỗ axit tricloaxetic.
- Đốt điện.
- Đốt lazer.
- Phẫu thuật cắt bỏ.

https://dermnetnz.org/topics/xanthoma

BÀN LUẬN

nthoma (pl. **xanthomas** or **xanthomata**) (condition: **xanthomatosis**) is a deposit
owish cholesterol-rich material that can appear anywhere in the body in various
ease states. They are cutaneous manifestations of lipidosis in which lipids accumu
arge foam cells within the skin. They are associated with hyperlipidemias, both pri
secondary types.

ps://en.wikipedia.org/wiki/Xanthoma).

nthelasma is a sharply demarcated yellowish deposit of cholesterol underneath th
n. It usually occurs on or around the eyelids (*xanthelasma palpebrarum*, abbreviat
. While they are neither harmful to the skin nor painful, these minor growths may
iguring and can be removed. There is a growing body of evidence for the associa
ween xanthelasma deposits and blood low-density lipoprotein levels and increase
of atherosclerosis.

anthelasma may be referred to as a xanthoma when becoming larger and nodular
uming tumorous proportions. Xanthelasma is often classified simply as a subtype
thoma.

ps://en.wikipedia.org/wiki/Xanthelasma)

BÀN LUẬN

They, Causes, Signs,
ptoms, and More

rgina Tiarks
a Haag
McGowan, DO
ey LaFayette, DNP, ARNP,

essica Reynolds, MS
n 26, 2024

nosis.org/answers/xanthomas

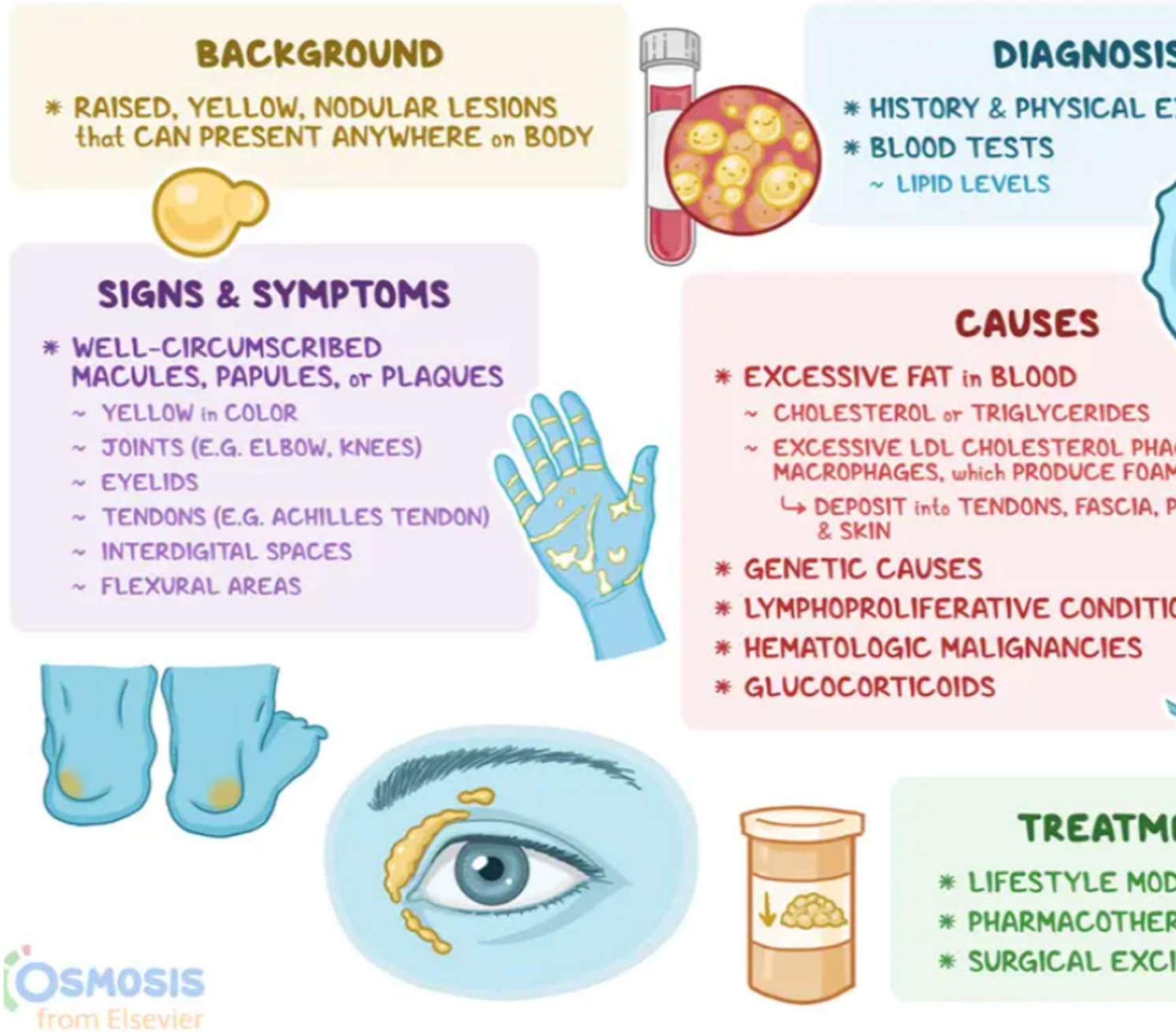

KẾT LUẬN

vàng (xanthoma): thỉnh thoảng mới gặp trong thực hành lâm sà
ác dù có thể gặp nhiều bn tăng lipide máu (do mức sống tăng và
ói quen sinh hoạt không điều độ).

vàng thể củ, gân và bàn tay: liên quan đến thiếu hụt LDL recept
khiếm khuyết tổng hợp apo E-2 có tính gia đình di truyền.

bn này, điều trị chủ yếu là nội khoa: thuốc giảm lipide máu, điều
trợ giảm acid uric, giảm men gan và điều trị tăng huyết áp…

khoảng 15-30% tái phát nếu ngừng điều trị: ngoài dùng thuốc
eo dõi đều đặn, bn phải thay đổi sinh hoạt (giảm dùng bia rượu
u mỡ, ăn rau quả…và tập thể dục thể thao, giảm cân nặng…).,.

TÀI LIỆU THAM KHẢO

s://en.wikipedia.org/wiki/Hyperlipidemia

s://dermnetnz.org/topics/xanthoma: Vanessa Ngan, Staff Writer; Dr Amy Stanway
matology Registrar, Nottingham, United Kingdom, 2005. Updated by Dr Helen Go
dical Editor, Auckland, New Zealand. Copy edited by Gus Mitchell. October 2020.

s://dalieuthuhien.vn/173/u-vang-xanthomas.html

s://benhvienthucuc.vn/nhan-biet-benh-u-vang-mi-mat/

s://en.wikipedia.org/wiki/Xanthoma

s://en.wikipedia.org/wiki/Xanthelasma

s://www.osmosis.org/answers/xanthomas:What Are They, Causes, Signs, Sympto
More.

CẢM ƠN