



BÁO CÁO MEDIC 7

CASE REPORT

**NHÂN MỘT TRƯỜNG HỢP
VIÊM THỰC QUẢN**

BS. TRẦN MỘC HIỆP

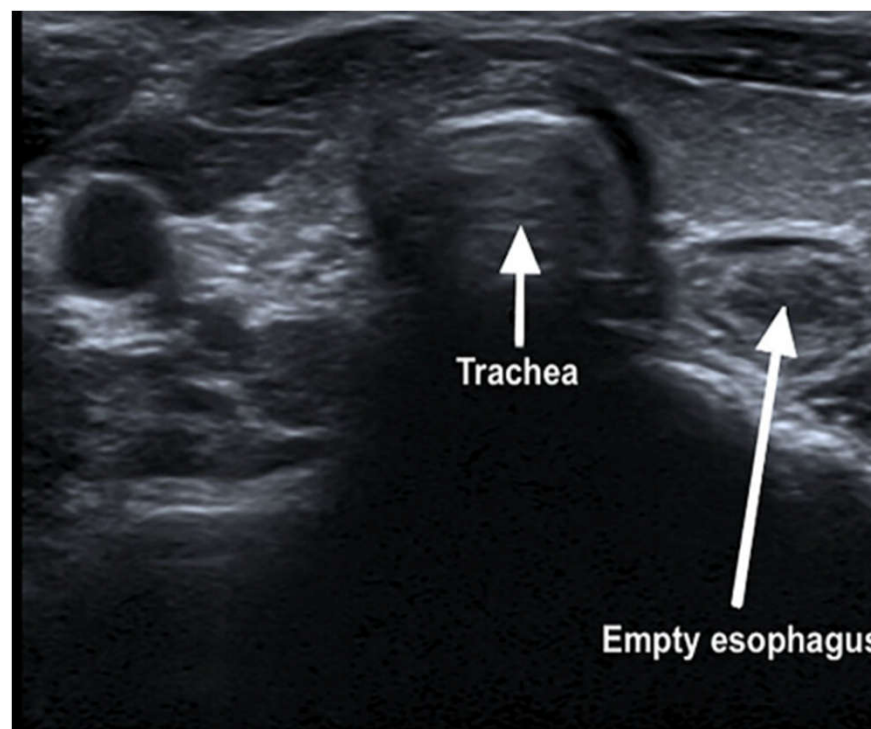
Khoa Siêu Âm - Trung tâm Y khoa MEDIC



ĐẶT VẤN ĐỀ

Siêu âm là phương tiện chẩn đoán phổ biến, đơn giản, không xâm lấn để tầm soát bệnh.

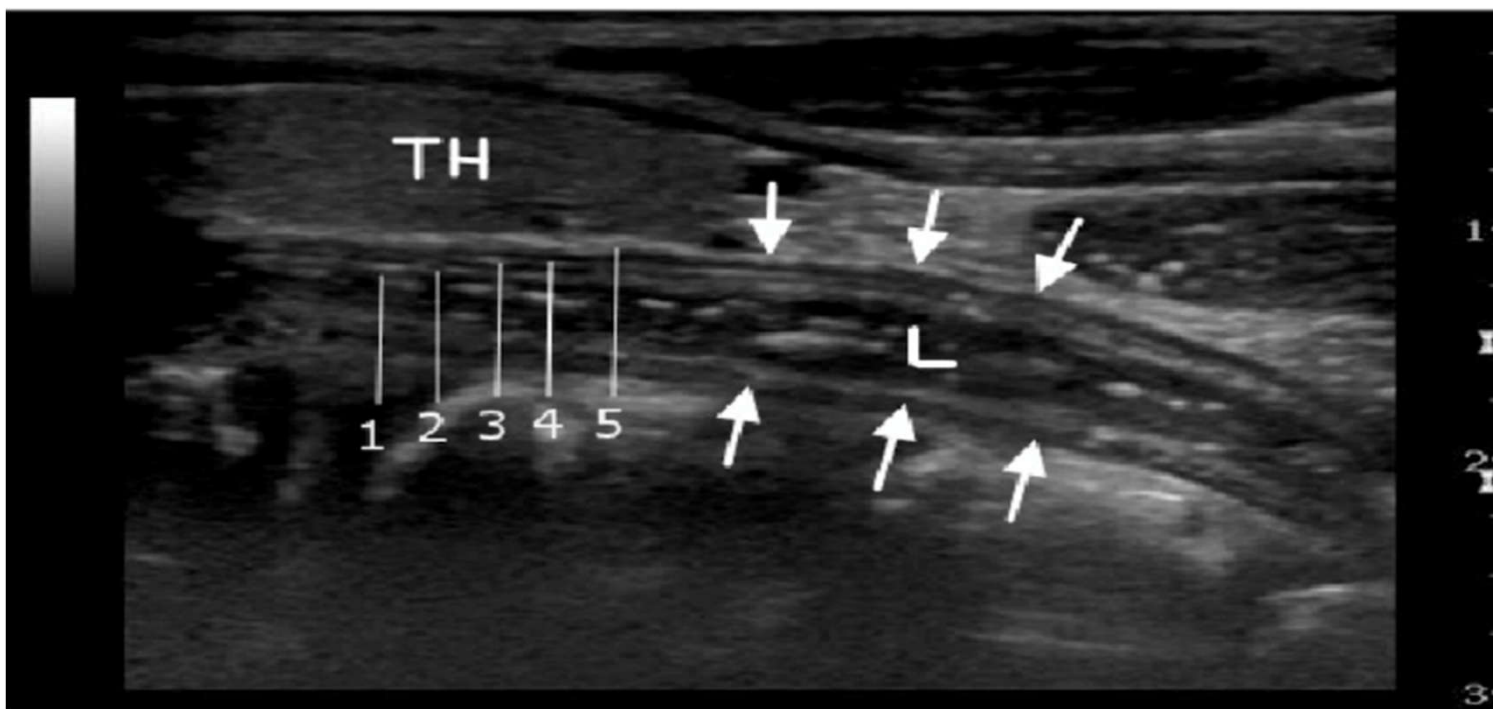
Siêu âm vùng cổ ngoài việc phát hiện sớm những nhân giáp, u tuyến nước bọt và hạch bệnh lý, còn có thể phát hiện những dấu hiệu gián tiếp giúp dẫn đường cho chẩn đoán.

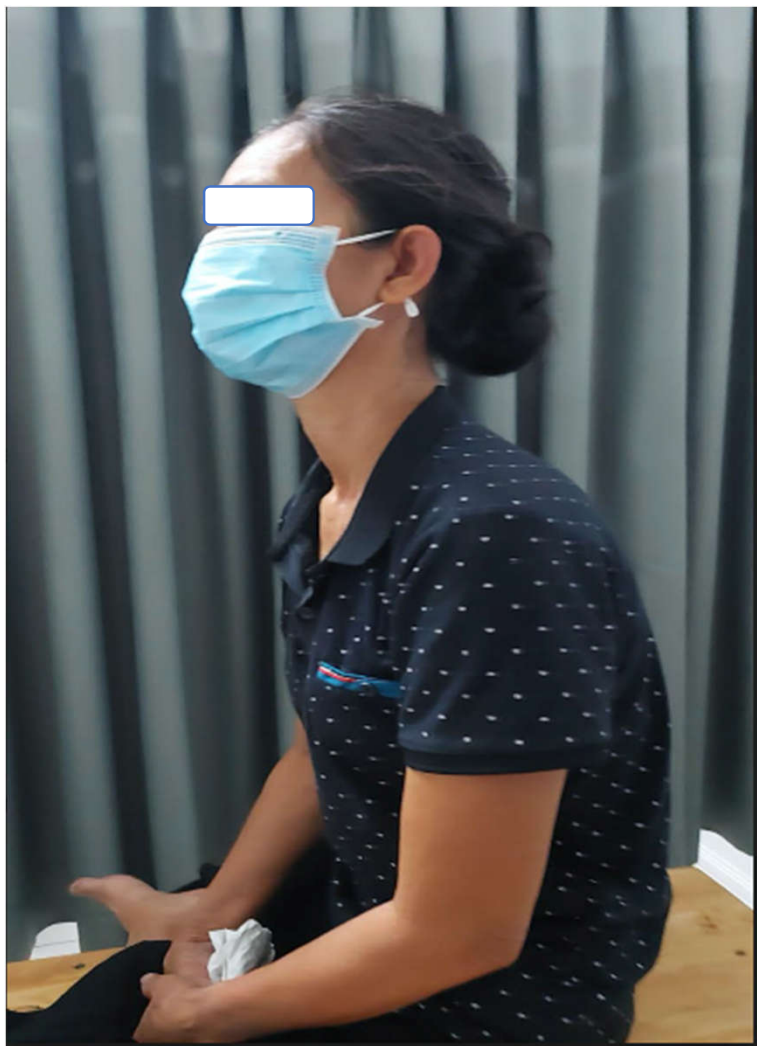



ĐẶT VẤN ĐỀ

- Sự dẫn nhẹ bất thường của thực quản cổ gợi ý một bệnh lý viêm nhiễm hay tắc nghẽn của thực quản qua ca lâm sàng sau.





CÔNG TY TNHH Y TẾ HÒA HẢO - PHÒNG KHÁM ĐA KHOA
(Tên cũ: TRUNG TÂM CHẨN ĐOÁN Y KHOA - MEDIC)
254 Hòa Hảo, P.4, Q.10, TP. Hồ Chí Minh
ĐT: 028.39270284 - 028.39272136, Mail: hoahao254@medic.com.vn

QR code kết quả chữa bệnh án của quý khách. Medic không chịu trách nhiệm nếu quý khách cung cấp QR code cho người khác.

QRCode kết quả

Tìm và tải app "Medic Hoa Hao"
để đăng kí khám nhanh hơn

PHIẾU KHÁM BỆNH

PHÒNG KHÁM TỔNG QUÁT - PHÒNG: 4



5319129

Họ tên:

Năm sinh: 1966 - Nữ

Địa chỉ:

ĐT:

Nghề nghiệp: nội trợ

Số thẻ BHYT:

Huyết áp - Mạch: 159/97-74 Cao: 155 cm; Nặng: 42 kg; Nhiệt độ: 37°C

Tiền sử bệnh: tăng huyết áp+đam niệu+viêm xoang+thiếu máu cục bộ cơ tim

Lý do đi khám: ĐAU HỌNG

Lâm sàng: BỤNG MỀM, GAN LÁCH KHÔNG SỠ CHẠM

Chẩn đoán sơ bộ: tăng huyết áp+đam niệu+viêm xoang+thiếu máu cục bộ cơ tim

CHỈ ĐỊNH:

1. SIÊU ÂM (2): SA Bụng Tổng Quát Màu ; SA vùng cổ

2. XQUANG (1): XQ Lồng Ngực Thẳng [Film]

3. ĐIỆN CHẨN ĐOÁN (1): Điện tâm đồ (ECG)

4. NỘI SỌI (1): NS vom hầu - Thanh quản

XÉT NGHIỆM:

Giờ	Người lấy mẫu

TỔNG SỐ XÉT NGHIỆM: 19

NFS (C.B.C)	Creatinine/máu (eGFR)	Urea / BUN	Anti HCV (Thế hệ 3)
ALT (SGPT)	Triglycerides	AST (SGOT)	Anti HBs
HbA1C	Tổng Phân Tích Nước Tiểu	GGT	TSH (Thế hệ 3)
HDL.C	LDL.C	Uric acid	Free T4
Glucose (FPG)	Cholesterol Total	HBsAg (Định Tính)	

CHỈ ĐỊNH BỔ SUNG:

(Hoá đơn điện tử phát hành tự động. Có sau 5 ngày. Tra cứu trên web hoặc app

Ngày 01 tháng 03 năm 2024 - 07

Bác sĩ



MEDIC

Case present

(01/03/2024)

Nữ 58 Tuổi
Huyết áp: 159/97 mmHg Mạch: 74 lần/phút
Chiều cao: 155cm nặng: 42kg nhiệt độ: 37°C
Lý do đi khám: Đau họng
Đề nghị: Cách 2 ngày BN thấy đau ở họng, nuốt hơi
đau, cơ thể mệt mỏi, không sốt.
Đề nghị bản thân, gia đình: không gì lạ.

CHỈ ĐỊNH:

SA Bụng Tổng Quát Màu

SA Vùng Cổ

X - Quang lồng ngực thẳng

Điện tâm đồ (ECG)

Xét nghiệm

Nội Soi Vòm Hầu - Thanh Quản



CÔNG TY TNHH Y TẾ HOA HẢO - PHÒNG KHÁM ĐA KHOA
(Tên cũ: TRUNG TÂM CHẨN ĐOÁN Y KHOA - MEDIC)
254 Hòa Hảo, P.4, Q.10, TP. Hồ Chí Minh
ĐT: 028.39270284 - 028.39272136, Mail: hoahao254@medic.com.vn

Tìm và tải app "Medic Hoa Hao"
để đăng kí khám và xem kết quả
khám nhanh hơn

QRCode kết quả

kết quả chứa bệnh án của quý khách. Medic không chịu trách nhiệm nếu quý khách cung cấp QR code cho người khác.)



5319129

ĐIỆN TÂM ĐỒ - ĐIỆN TOÁN (DIGITAL ELECTRO CARDIOGRAPHY)

: 5319129

STT : 342

hân

Tuổi : 58 Nữ

i

NAI

ĐT :

chỉ định

Ngày ĐK : 01/03/2024 08:01

loán sơ bộ :

TÍCH ECG (ANALYSIS) :

aQRS: 60 Rhythm: XOANG Rate: 70 Interval : PR: 0.14 QRS: 0.08 QT: 0.36

PWave : Ext. Leads BT

: Pre. Leads BT

QRS Complex : Ext. Leads BT

: Pre. Leads BT

ST Segments : Ext. Leads BT

: Pre. Leads BT

TWave : Ext. Leads ĐỆT/D3

: Pre. Leads T BIÊN ĐỘ THẤP /V5V6

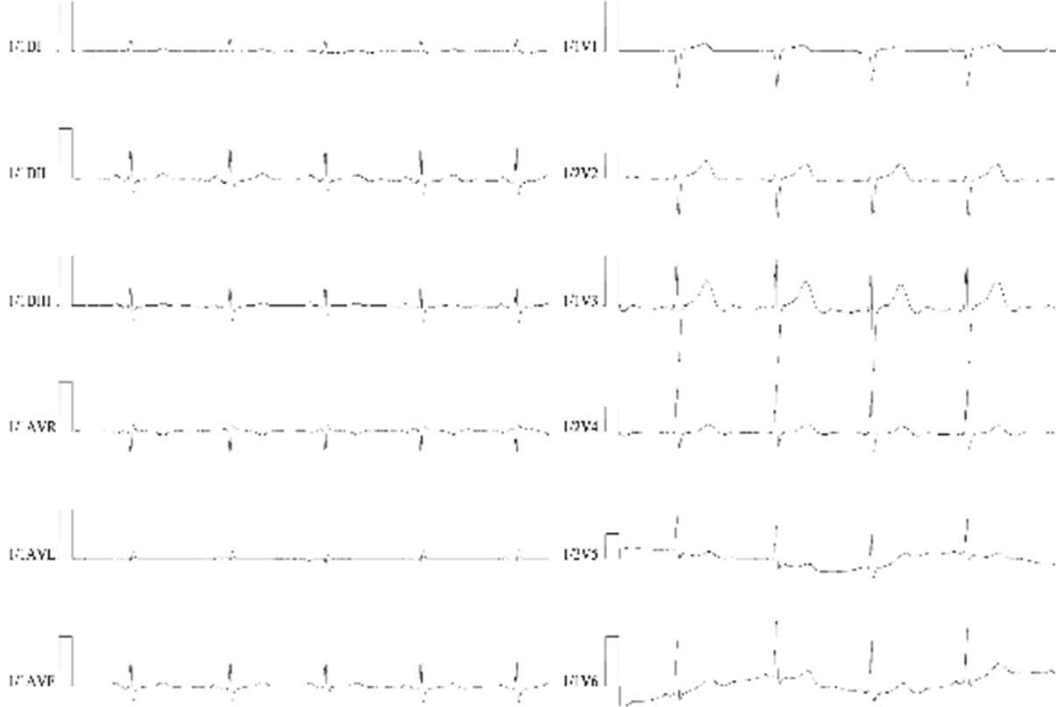
UWave : Ext. Leads BT

: Pre. Leads BT

UẬN : THEO DÕI TĂNG GÁNH THẤT TRÁI. □ THIỂU NĂNG VÀNH

Tp. Hồ Chí Minh, ngày 01/03/2024 10:33
(Bác sĩ đã ký)

ĐIỆN TÂM ĐỒ - ĐIỆN TOÁN TRUNG TÂM CHẨN ĐOÁN Y KHOA MEDIC, 254 HÒA HẢO QUẬN 10 TP HCM
Họ tên: TRẦN THỊ BÍCH THUY MÈ BN: 5319129-342 Tuổi: 58 Giới tính: F
Cao: 155 Nặng: 42 HA: 159/97 Tốc độ: 25mm/s Ngày: 1/3/2024 Giờ: 10:3
Chỉ định: NỘI SƠI, COSA7



**KẾT QUẢ: THEO DÕI TĂNG GÁNH THẤT TRÁI
THIỂU NĂNG VÀNH**



CÔNG TY TNHH Y TẾ HÒA HẢO
PHÒNG KHÁM ĐA KHOA
KHOA XÉT NGHIỆM (MEDIC - LAB)
Hotline: (028) 3834 9593 - 1900 6497
254 Hòa Hảo - P.4 - Q.10 - TP.HCM
Tel: (028) 3927 0284 (Ext:1134) - Fax: (028) 3927 1224
Email: admin@medic-lab.com
www.medic-lab.com/www.medic-lab.vn

PID: 5319129 S.T.T.: 1869
Ngày giờ đăng ký: 07:30:20 01/03/2024
Ngày giờ lấy mẫu: 07:35:00 01/03/2024
Ngày giờ nhận mẫu: 07:40:00 01/03/2024

PHIẾU KẾT QUẢ XÉT NGHIỆM

(BM.TTXN.XN.02.1 - Ngày áp dụng: 01/03/2016 - Phiên bản: 1.2)

Phái: **Nữ**

Quốc tịch:

ĐT:

Ngày sinh: **1966**

CD/Hộ chiếu:

Á

Medic

mẫu: **Láu 1**

BS yêu cầu: **BS. CKI.**

mẫu: **Máu/N.Tiểu**

Tình trạng mẫu: **Đạt**

TÊN XÉT NGHIỆM	KẾT QUẢ	KHOẢNG THAM CHIẾU	MÃ QT
I. HUYẾT HỌC / ĐÔNG MÁU - HEMATOLOGY / COAGULATION			
S(C.B.C)(CÔNG THỨC MÁU)¹			
	*		
WBC	7.26	(4.0 - 10.5)10 ⁹ /L	QTHH019
% Neu	74.9	(40 - 74 %)	
% Lym	15.4	(19 - 48 %)	
% Mono	7.8	(3 - 9 %)	
% Eos	0.9	(0 - 7 %)	
% Baso	0.8	(0 - 1.5 %)	
# Neu	5.45	(1.7 - 7.0) 10 ⁹ /L	
# Lym	1.11	(1.0 - 4.0) 10 ⁹ /L	
# Mono	0.56	(0.1 - 1.0) 10 ⁹ /L	
# Eos	0.07	(0 - 0.5) 10 ⁹ /L	
# Baso	0.06	(0 - 0.2) 10 ⁹ /L	
RBC	4.90	(3.80 - 5.60)10 ¹² /L	QTHH020
Hb	13.8	(12.0 - 18.0 g/dL)	QTHH025
Hct	42.6	(35 - 52 %)	
MCV	87.0	(80 - 97 fL)	
MCH	28.2	(26 - 32 pg)	
MCHC	32.4	(31 - 36 g/dL)	
RDW	15.0	(11.0 - 15.7%)	
PLT	268	(150 - 400)10 ⁹ /L	QTHH021
MPV	8.1	(6.30 - 12.0 fL)	

II. VI SINH/NƯỚC TIỂU/PHÂN/ĐÀM/DỊCH - MICROBIOLOGY/URINE/STOOL/SPUTUM/FLUID ANALYSIS

URINARY ANALYSIS: *

QTVS044

1)Chemistry (Sinh Hóa) : *

Số trang: 1/4



CÔNG TY TNHH Y TẾ HÒA HẢO
PHÒNG KHÁM ĐA KHOA
KHOA XÉT NGHIỆM (MEDIC - LAB)
Hotline: (028) 3834 9593 - 1900 6497
254 Hòa Hảo - P.4 - Q.10 - TP.HCM
Tel: (028) 3927 0284 (Ext:1134) - Fax: (028) 3927 1224
Email: admin@medic-lab.com
www.medic-lab.com/www.medic-lab.vn

PID: 5319129 S.T.T.: 1869
Ngày giờ đăng ký: 07:30:20 01/03/2024
Ngày giờ lấy mẫu: 07:35:00 01/03/2024
Ngày giờ nhận mẫu: 07:40:00 01/03/2024

PHIẾU KẾT QUẢ XÉT NGHIỆM

(BM.TTXN.XN.02.1 - Ngày áp dụng: 01/03/2016 - Phiên bản: 1.2)

Phái: **Nữ**

Quốc tịch:

ĐT:

Họ tên:

Ngày tháng năm sinh: **1966**

Số CCCD/Hộ chiếu:

Địa chỉ:

I

Đơn vị: **Medic**

Nơi lấy mẫu: **Láu 1**

BS yêu cầu: **BS. CKI.**

Loại mẫu: **Máu/N.Tiểu**

Tình trạng mẫu: **Đạt**

TÊN XÉT NGHIỆM	KẾT QUẢ	KHOẢNG THAM CHIẾU	MÃ
Glucose	NEG	(mmol/L)	
Bilirubin	NEG	(μmol/L)	
Ketone	NEG	(mmol/L)	
Spe-Gravity	1.029	(1.005-1.030)	
Blood	NEG	(Negative)	
pH	5.5	(4.6-8.0)	
Protein	NEG	(g/L)	
Urobilinogen	NEG	(μmol/L)	
Nitrite	NEG	(Negative)	
Leucocytes	NEG	(Negative)	
Color	Yellow		
Clarity	Clear		
2)Urine Sediment (Cặn Lắng):			
Red Blood Cells	0	(0 - 15)	
Leucocytes	5	(0 - 15)	
Calcium oxalate monohydrate	0	(0 - 6)	
Calcium oxalate dihydrate	0	(0 - 6)	
Amor.Phosphate	0	(0 - 6)	
Uric acid	0	(0 - 6)	
Casts	0	(0 - 6)	
Epithelial Cells	2	(0 - 10)	
Bacteria	3	(0 - 130)	
III. SINH HOÁ - BIOCHEMISTRY			
HbA1C (HPLC)¹:	*		
HbA1c (IFCC)	33.44	(20 - 47.5 mmol/mol)	QTSF
HbA1c (NGSP)	5.21	(4.0 - 6.50 %A1C)	

Số t



CÔNG TY TNHH Y TẾ HÒA HẢO
PHÒNG KHÁM ĐA KHOA
KHOA XÉT NGHIỆM (MEDIC - LAB)
Hotline: (028) 3834 9593 - 1900 6497
254 Hòa Hảo - P.4 - Q.10 - TP.HCM
Tel: (028) 3927 0284 (Ext:1134) - Fax: (028) 3927 1234
Email: admin@medic-lab.com
www.medic-lab.com / www.medic-lab.com.vn

PID: **5319129** S.T.T.: **1869**
Ngày giờ đăng ký: **07:30:20 01/03/2024**
Ngày giờ lấy mẫu: **07:35:00 01/03/2024**
Ngày giờ nhận mẫu: **07:40:00 01/03/2024**

PHIẾU KẾT QUẢ XÉT NGHIỆM
(BM.TTXN.XN.02.1 - Ngày áp dụng: 01/03/2016 - Phiên bản: 1.2)

Phái: **Nữ**
Quốc tịch:
ĐT:

Đang năm sinh: **1966**
D/Hộ chiếu:

Medic

Mẫu: **Láu 1** BS yêu cầu: **BS. CKI.**
U: **Máu/N.Tiểu** Tình trạng mẫu: **Đạt**

TÊN XÉT NGHIỆM	KẾT QUẢ	KHOẢNG THAM CHIẾU	MÃ QT
Glucose (mmol/L) (FPG)¹	5.61 H	(3.90 - 5.60 mmol/L)	QTSH001
Glucose (mg/dL)	101.0 H	(70.2 - 100.8 mg/dL)	
GGT¹	62.56 H	(M < 55 U/L; F < 36 U/L)	QTSH004
SGOT (AST)¹	24.46	(< 35 U/L)	QTSH005
SGPT (ALT)¹	28.72	(< 30 U/L)	QTSH013
Uric Acid/Serum¹	5.01	(M: 3.4 - 7.0; F: 2.4 - 5.7 mg/dL)	QTSH014
Urea/ Serum¹	30.71	(15 - 49 mg/dL)	QTSH002
Độ Lọc Cầu Thận (CKD-EPI)	*		
Creatinin/Serum ²	0.850	(M: 0.6 - 1.3; F: 0.5 - 1.1 mg/dL)	QTSH027
eGFR (CKD-EPI)	79	(≥ 90 mL/min/1.73 m ²)	
LDL Cholesterol ²	3.53	(<2.59; Ngưỡng: 2.59-4.13 mmol/L)	QTSH093
	.	(Cao: 4.14 - 4.91; Rất cao ≥ 4.92)	
HDL Cholesterol ²	1.74	(≥1.55; Ngưỡng: 1.04-1.54 mmol/L)	QTSH084
	.	(Thấp: < 1.04)	
Triglycerides¹	1.40	(<1.70; Ngưỡng: 1.70-2.25 mmol/L)	QTSH015
	.	(Cao: 2.26 - 5.64; Rất cao ≥ 5.65)	
Cholesterol, Total¹	5.95	(<5.18; Ngưỡng: 5.18-6.21 mmol/L)	QTSH003
	.	(Cao: ≥ 6.22)	
IV. MIỄN DỊCH - IMMUNOLOGY			
TSH 3-Ultra (Siemens)¹	1.95	(0.51 - 4.94 µIU/mL)	QITMD009
Free T4 ²	1.31	(0.71 - 1.85 ng/dl)	QITMD036
sAg (Định tính, qualitative)¹	NEG Index <0.100	(Index <1; S/Co <1)	QITMD017
HBs (Định lượng, quantitative)²	40.69 H	(≥ 10 mIU/mL)	QITMD123
Anti HCV (Định tính, qualitative)¹	NEG Index 0.070	(S/Co < 1; Index < 1)	QITMD018

In duyệt: 08:41:50 01/03/2024
In duyệt: BS.Từ Thị Huệ Trang

In lần 1: **08:42:05 01/03/2024**
Trưởng khoa xét nghiệm



CÔNG TY TNHH Y TẾ HÒA HẢO
PHÒNG KHÁM ĐA KHOA
KHOA XÉT NGHIỆM (MEDIC - LAB)
Hotline: (028) 3834 9593 - 1900 6497
254 Hòa Hảo - P.4 - Q.10 - TP.HCM
Tel: (028) 3927 0284 (Ext:1134) - Fax: (028) 3927 1234
Email: admin@medic-lab.com
www.medic-lab.com / www.medic-lab.com.vn

PID: **5319129** S.T.T.: **1869**
Ngày giờ đăng ký: **07:30:20 01/03/2024**
Ngày giờ lấy mẫu: **07:35:00 01/03/2024**
Ngày giờ nhận mẫu: **07:40:00 01/03/2024**

PHIẾU KẾT QUẢ XÉT NGHIỆM
(BM.TTXN.XN.02.1 - Ngày áp dụng: 01/03/2016 - Phiên bản: 1.2)

Phái: **Nữ**
Quốc tịch:
ĐT:

Họ tên:
Ngày tháng năm sinh: **1966**
Số CCCD/Hộ chiếu:
Địa chỉ:
Đơn vị: **Medic**
Nơi lấy mẫu: **Láu 1**
Loại mẫu: **Máu/N.Tiểu**

BS yêu cầu: **BS. CKI.**
Tình trạng mẫu: **Đạt**



Trần
ThS. Bs. Nguyễn Bảo Toàn

CÔNG TY TNHH Y TẾ HÒA HẢO - PHÒNG KHÁM ĐA KHOA
(Tên cũ: TRUNG TÂM CHẨN ĐOÁN Y KHOA - MEDIC)
254 Hòa Hảo, P.4, Q.10, TP. Hồ Chí Minh
ĐT: 028.39270284 - 028.39272136, Mail: hoahao254@medic.com.vn

Tìm và tải app "Medic Hoa Hao"
để đăng kí khám và xem kết quả
khám nhanh hơn

QRCode kết quả



KẾT QUẢ X QUANG

5319129

n :

Tuổi : 58 Giới : Nữ Số KTC : 1

ID: 5319129

Số TT : 731

ính : Bs. CKI.)

Ngày ĐK : 01/03/2024

Giờ ĐK : 10:08 AM KQ : 10:15 AM

án sơ bộ : tăng huyết áp+đam niệu+viêm xoang+thiếu máu cục bộ cơ tim

ng Ngực Thẳng [Film]

nh ngực

: Không có ảnh bất thường

ng phổi

: Không có ảnh bất thường

ng thất

: Không có ảnh bất thường

: Không có ảnh bất thường

ng mạch chủ

: bụng rộng

ết phế quản

: Không có ảnh bất thường

ì

: Không có ảnh bất thường

hoành

: Không có ảnh bất thường

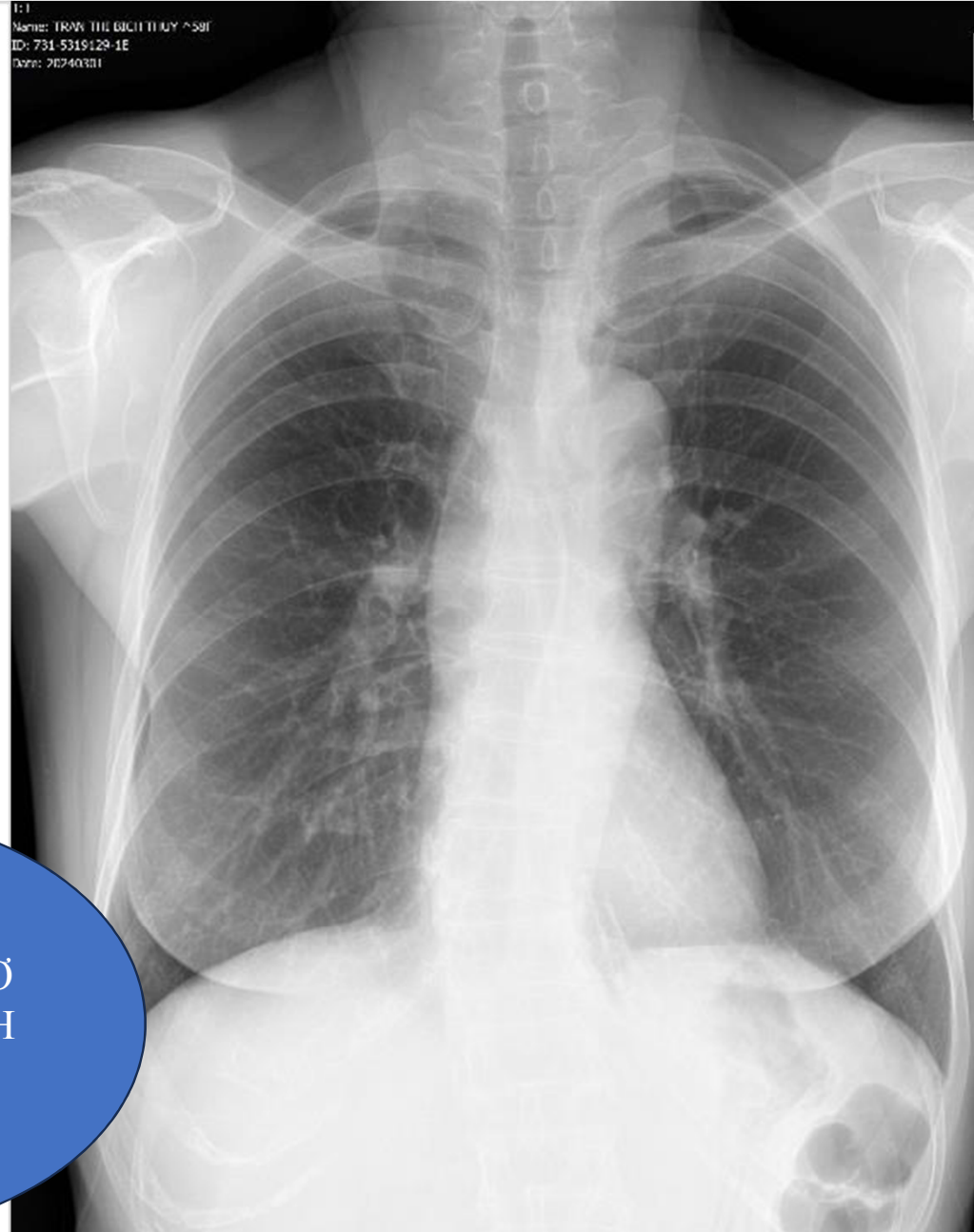
hĩ : Bệnh tim mạch do xơ động mạch và/hay cao huyết áp

ị : kết hợp siêu âm tim, ECG

**BỆNH TIM DO XƠ
VỮA ĐỘNG MẠCH
VÀ/ HAY CHA**

Ngày 01/03/2024

Đã có V. Quang



1:1
Name: TRẦN THỊ DIỆP THUY ^58F
ID: 731-5319129-1E
Date: 20240301

CÔNG TY TNHH Y TẾ HÒA HẢO - PHÒNG KHÁM ĐA KHOA
(Tên cũ: TRUNG TÂM CHẨN ĐOÁN Y KHOA - MEDIC)
254 Hòa Hảo, P.4, Q.10, TP. Hồ Chí Minh
ĐT: 028.39270284 - 028.39272136, Mail: hoahao254@medic.com.vn

Tìm và tải app "Medic Hoa Hao"
để đăng kí khám và xem kết quả
khám nhanh hơn

QRCode kết quả

(Kết quả chứa bệnh án của quý khách. Medic không chịu trách nhiệm nếu quý khách cung cấp QR code cho người khác.)



5319129

Khoa: NỘI SOI HÔ HẤP

Máy: Olympus

KẾT QUẢ NỘI SOI

5319129

Ngày ĐK: 01/03/2024

58 tuổi Nữ

Tên

Chỉ

Đoán sơ : TĂNG HUYẾT ÁP+ĐAM NIỆU+VIÊM XOANG+THIẾU MÁU CỤC BỘ CƠ TIM

Bác sĩ chỉ định : BS. CKI.

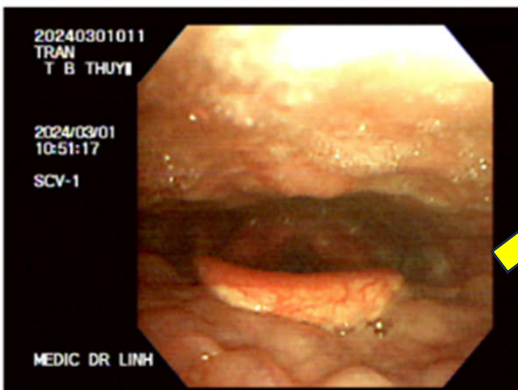
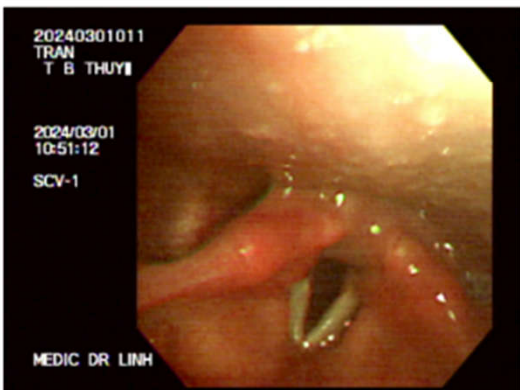
BV chỉ định : MEDIC

VÙNG KHẢO SÁT : NS VÒM HẦU - THANH QUẢN

TỶ HẦU (VÒM HẦU): Nóc, thành sau, thành bên tỷ hầu bình thường. Lỗ vòi, hố Rosenmuller hai bên bình thường, không biến dạng.

KHẨU HẦU: Thành sau họng và đáy lưỡi có vài mô hạt viêm.

HẠ HẦU - THANH QUẢN: Hình dạng và cử động hai dây thanh bình thường. Thanh môn và hạ thanh môn thoáng. Băng thanh thất và sụn phễu hai bên sung huyết nhẹ. Xoang lê hai bên trống. Thanh thiệt bình thường.



LUẬN: Tỷ hầu - khẩu hầu - thanh quản bình thường qua ống soi mềm.

Tp. Hồ Chí Minh, ngày 01/03/2024
(Bác sĩ đã ký)

KẾT QUẢ

01/03/2024

TỶ HẦU - KHẨU HẦU -
THANH QUẢN BÌNH
THƯỜNG QUA ỐNG SOI
MỀM

CÔNG TY TNHH Y TẾ HÒA HẢO - PHÒNG KHÁM ĐA KHOA
(Tên cũ: TRUNG TÂM CHẨN ĐOÁN Y KHOA - MEDIC)
254 Hòa Hảo, P.4, Q.10, TP. Hồ Chí Minh
ĐT: 028.39270284 - 028.39272136, Mail: hoahao254@medic.com.vn

Tìm và tải app "Medic Hoa Hao"
để đăng kí khám và xem kết quả
khám nhanh hơn

QRCode kết quả

Code kết quả chứa bệnh án của quý khách. Medic không chịu trách nhiệm nếu quý khách cung cấp cho người khác.)



5319129

Khoa : SIÊU ÂM TỔNG QUÁT - Phòng 2

Máy: Samsung H60

KẾT QUẢ SIÊU ÂM MÀU

Ngày ĐK: 01/03/2024 07:27

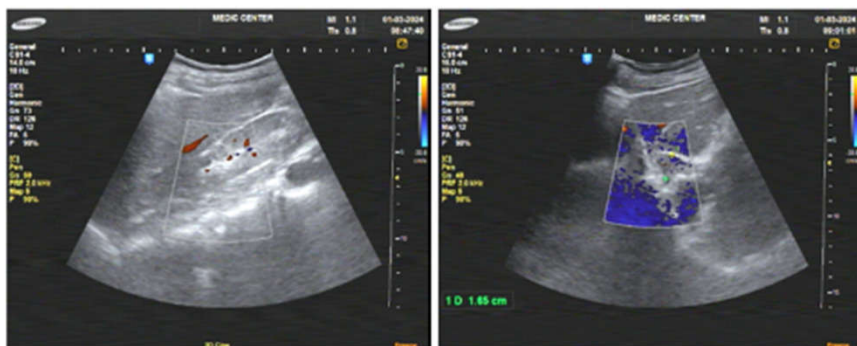
5319129 và tên : 58 tuổi Nữ

Chỉ định : TĂNG HUYẾT ÁP+ĐAM NIỆU+VIÊM XOANG+THIẾU MÁU CỤC BỘ CƠ TIM

Chỉ định : BS. CKI. BV chỉ định : MEDIC

VÙNG KHẢO SÁT : SIÊU ÂM BỤNG TỔNG QUÁT MÀU

- GAN: Không to, bờ đều, cấu trúc đồng dạng, không sang thương khu trú.
- MẬT: túi mật không sỏi, vách mỏng. Đường mật trong gan không giãn. Ống mật chủ không sỏi, không giãn.
- TỤY: Cấu trúc, kích thước bình thường. LÁCH: không to, đồng dạng.
- THẬN P: không sỏi, không ứ nước. THẬN T: không sỏi, không ứ nước.
- BÀNG QUANG: không sỏi, không bướu, vách mỏng.
- Vùng chậu không u.
- Động mạch chủ bụng không phình.
- Ascites (-). Không hạch ổ bụng.
- Không tràn dịch màng phổi.



LUẬN: SIÊU ÂM BỤNG CHƯA THẤY BẤT THƯỜNG.


nghi :

Tp. Hồ Chí Minh, ngày 01/03/2024 09:10


01/03/2024
KẾT QUẢ
SIÊU ÂM BỤNG CHƯA THẤY BẤT THƯỜNG



HÌNH ẢNH SIÊU ÂM



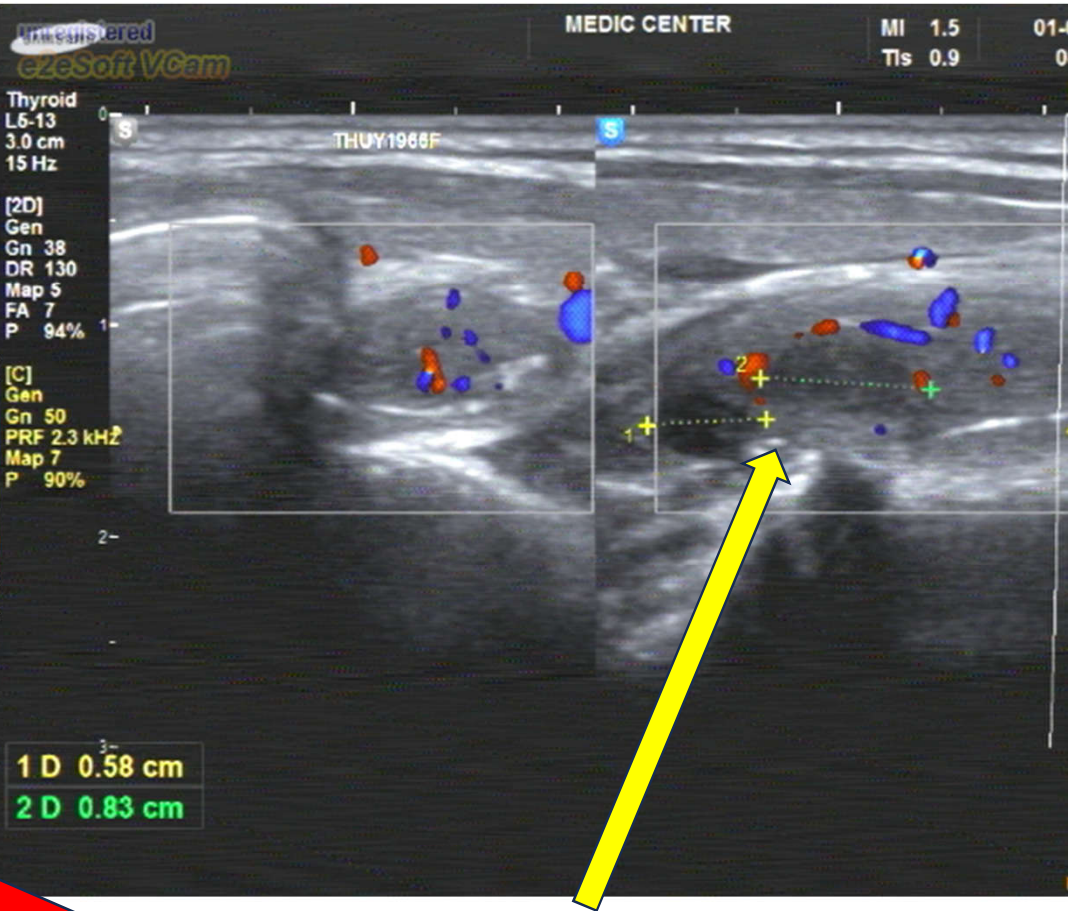
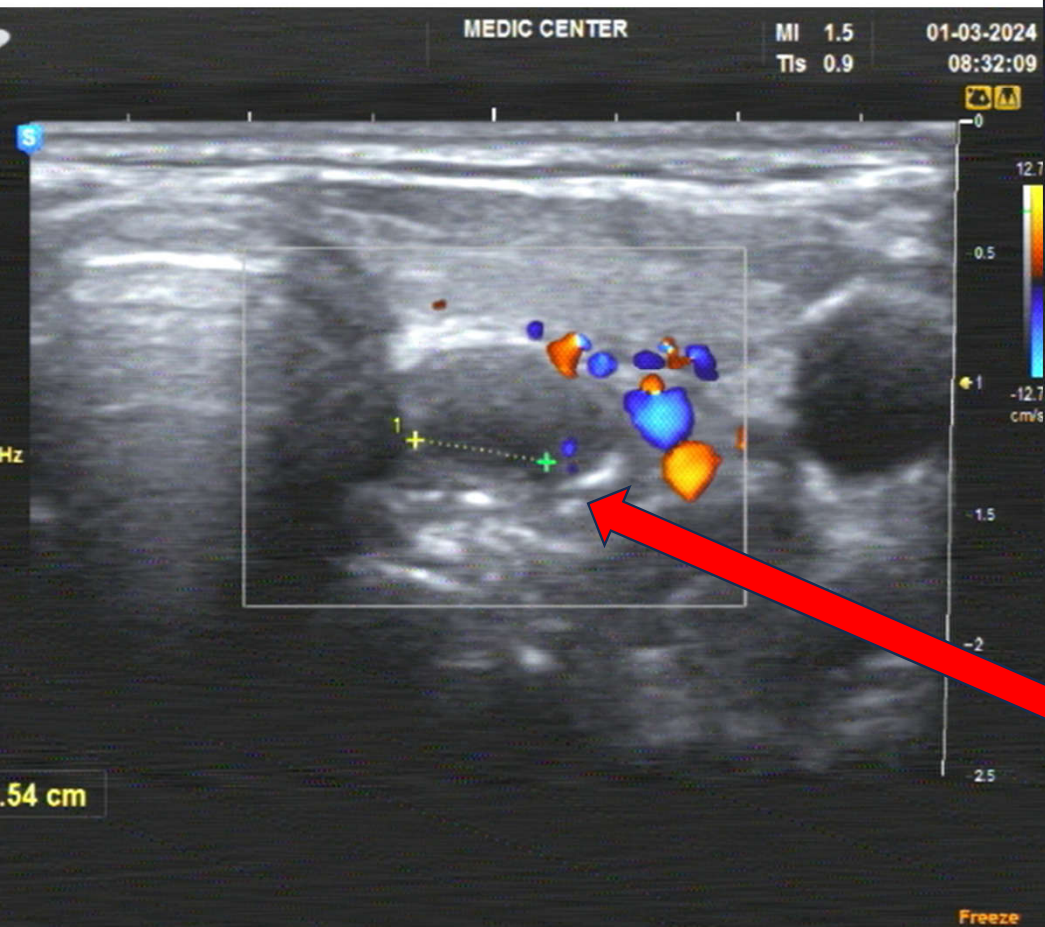
HÌNH ẢNH SIÊU ÂM





HÌNH ẢNH SIÊU ÂM

TUYẾN GIÁP CÓ VÀI NHÂN KT: 7→11MM



THỰC QUẢN ĐOẠN CỔ DẪN NHE, BÊN TRONG CÓ CẤU TRÚC ECHO KÉM, BỜ TRÒN KT: 6 → 7MM

CÔNG TY TNHH Y TẾ HÒA HẢO - PHÒNG KHÁM ĐA KHOA
(Tên cũ: TRUNG TÂM CHẨN ĐOÁN Y KHOA - MEDIC)
254 Hòa Hảo, P.4, Q.10, TP. Hồ Chí Minh
ĐT: 028.39270284 - 028.39272136, Mail: hoahao254@medic.com.vn

Tìm và tải app "Medic Hoa Hao"
để đăng kí khám và xem kết quả
khám nhanh hơn

QRCode kết quả

Code kết quả chứa bệnh án của quý khách. Medic không chịu trách nhiệm nếu quý khách cung cấp cho người khác.)



Khoa : SIÊU ÂM TỔNG QUÁT - Phòng 2
Máy: Samsung H60

KẾT QUẢ SIÊU ÂM MÀU

Số ID : 5319129

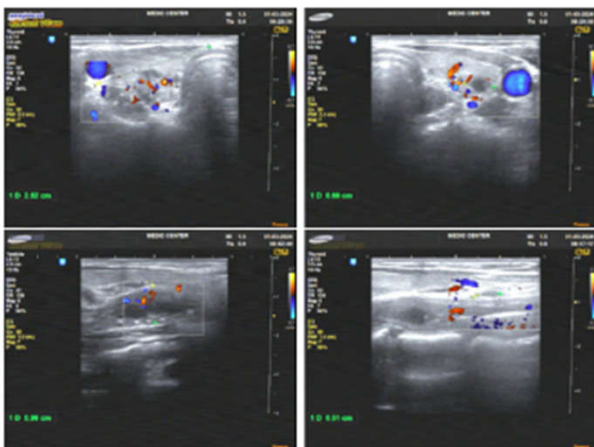
Ngày ĐK: 01/03/2024 07:27

58 tuổi Nữ

Địa chỉ :
Chẩn đoán sơ bộ : TĂNG HUYẾT ÁP+ĐAM NIỆU+VIÊM XOANG+THIẾU MÁU CỤC BỘ CƠ TIM
BV chỉ định : MEDIC
Chỉ định : BS. CKI.

VÙNG KHẢO SÁT : SIÊU ÂM VÙNG CỔ

- TUYẾN GIÁP: kích thước bình thường, nền giáp cấu trúc echo dày, đồng nhất, thùy P và T có vài nang và nhân đặc - nang d= 7->11mm, phân bố mạch máu bình thường.
- HẠCH CỔ: Có hạch viêm dọc hai bên cổ và hạch echo kém cạnh thực quản cổ d= 5mm.
- TUYẾN MANG TAI, DƯỚI HÀM, DƯỚI LUỖI: bình thường.
- PHÂN MỀM CỔ (Da, mô dưới da, cân cơ): không tổn thương.
- THỰC QUẢN CỔ: Dãn nhẹ, có cấu trúc echo kém, hình dạng tròn, d=6-7 mm, Doppler (-)



TI LUẬN: CẤU TRÚC ECHO KÉM LÒNG THỰC QUẢN CỔ TD U (POLYP ?)
CĐPB DỊ VẬT
+ HẠCH NHỎ CẠNH THỰC QUẢN

Yêu cầu:

Tp. Hồ Chí Minh, ngày 01/03/2024 09:31
(Bác sĩ đã ký)

01/03/2024

KẾT QUẢ

- CẤU TRÚC ECHO KÉM LÒNG THỰC QUẢN CỔ
- THEO DÕI U CĐPB: DỊ VẬT
- HẠCH NHỎ CẠNH THỰC QUẢN

CÔNG TY TNHH Y TẾ HÒA HẢO - PHÒNG KHÁM DA KHOA
(Tên cũ: TRUNG TÂM CHẨN ĐOÁN Y KHOA - MEDIC)
254 Hòa Hảo, P.4, Q.10, TP. Hồ Chí Minh
ĐT: 028.39270284 - 028.39272136, Mail: hoahao254@medic.com.vn

Tìm và tải app "Medic Hoa Hao"
để đăng kí khám và xem kết quả
khám nhanh hơn

QRCode kết quả

Kết quả chứa bệnh án của quý khách. Medic không chịu trách nhiệm nếu quý khách cung cấp QR code cho người khác.)



MEDIC CT SCAN REPORT

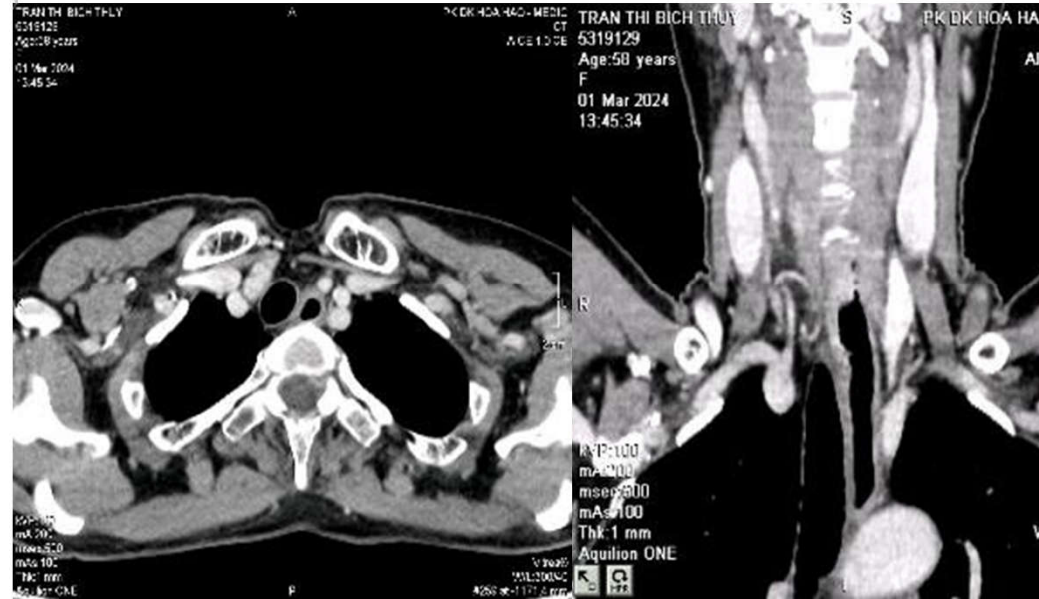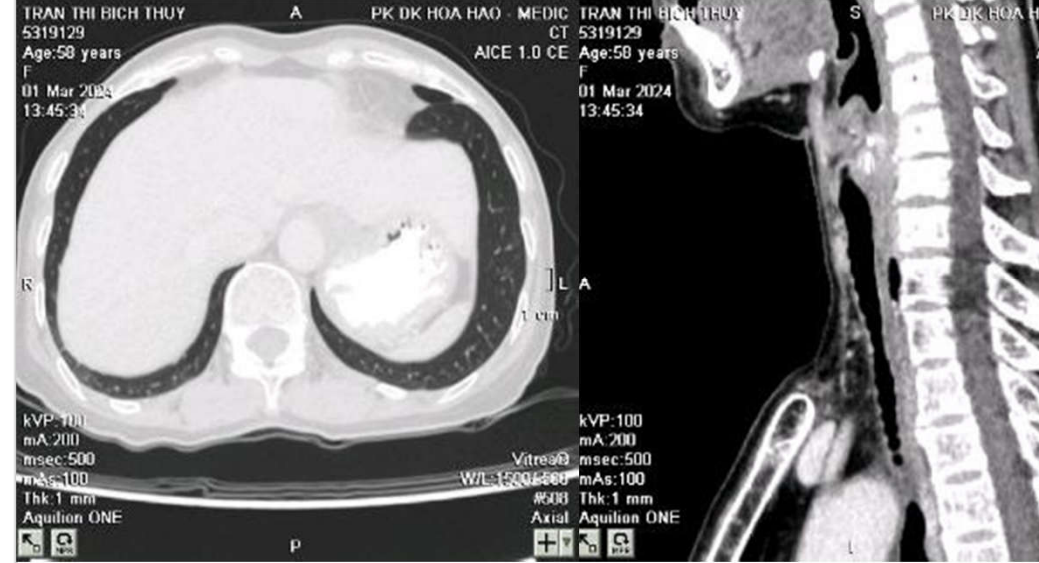
Số bệnh án : 240301192 Ngày ĐK : 01/03/2024 13:23
Tuổi : 58 Nữ - DT :
BV : MEDIC Khoa : PK
Máy : MSCT 640_1 Tiêm chất tương phản
Kỹ thuật :
Các lát hình 1mm qua 2 phổi, không và có tiêm cản quang, khảo sát ở hai cửa sổ: nhu mô, trung thất.

MÔ TẢ:

Khí quản thoáng, không tắc nghẽn. Không tổn thương nhu mô phổi hai bên.
Không thấy tràn dịch màng phổi hai bên.
Không thấy phì đại hạch trung thất, hạch rốn phổi hai bên.
ĐMC ngực không phình, các nhánh ĐM trên cung bình thường.
Vách thực quản đoạn ngực mỏng, thực quản không giãn.
Không thấy tổn thương thành ngực. Không hình ảnh u trong mô tuyến vú 2 bên. Tuyến giáp không to.
*** KẾT LUẬN:
KHÔNG PHÁT HIỆN BẤT THƯỜNG CÓ Ý NGHĨA BỆNH LÝ TRÊN CÁC PHIM CT NGỰC HÔM NAY.

Tp. Hồ Chí Minh, ngày 01/03/2024 14:16
(Bác sĩ đã ký)

**KẾT LUẬN:
KHÔNG PHÁT HIỆN BẤT THƯỜNG BỆNH
LÝ TRÊN CÁC PHIM CT NGỰC**



CÔNG TY TNHH Y TẾ HÒA HẢO - PHÒNG KHÁM ĐA KHOA
(Tên cũ: TRUNG TÂM CHẨN ĐOÁN Y KHOA - MEDIC)
254 Hòa Hảo, P.4, Q.10, TP. Hồ Chí Minh
ĐT: 028.39270284 - 028.39272136, Mail: hoahao254@medic.com.vn

Tìm và tải app "Medic Hoa Hao"
để đăng kí khám và xem kết quả
khám nhanh hơn

QRCode kết quả

kết quả chữa bệnh án của quý khách. Medic không chịu trách nhiệm nếu quý khách cung cấp QR code cho người khác.)



5319129

MEDIC CT SCAN REPORT

Ngày ĐK : 01/03/2024 13:23
Tuổi : 58 Nữ - ĐT :
BV : MEDIC Khoa : PK
Tiêm chất tương phản

KẾT QUẢ:
Khảo sát vùng cổ với các lát hình 1 mm bằng máy MSCT 640, không và có tiêm thuốc cản quang tĩnh mạch.
Thương tổn dày vách thực quản, vách dày khoảng 5 mm đoạn miệng thực quản, bắt thuốc cản quang và tạo khối kích thước khoảng 7 x 10 mm (ngang, cao), lõi vào lòng thực quản gây dẫn nhẹ đoạn thực quản phía dưới.
Đáy lưỡi bình thường.
Thung lũng trống.
Trên thanh môn: sụn nắp, nếp phễu- nắp, sụn phễu, băng thanh thất bình thường. Khoang mỡ trước nắp bình thường.
Thanh môn: Hai dây thanh bình thường. Mép trước trống.
Hạ thanh môn: bình thường.
Xoang lê hai bên trống. Thành sau và bên hạ hầu bình thường.
Không thấy hạch cổ trên phim.
***** KẾT LUẬN:**
THEO DÕI TỔN THƯƠNG DẠNG U VÙNG MIỆNG THỰC QUẢN GÂY DẪN NHẸ ĐOẠN THỰC QUẢN CÒN LẠI.
CĐPB: VIÊM THỰC QUẢN. ĐỀ NGHỊ: KẾT HỢP NỘI SOI THỰC QUẢN.

Tp. Hồ Chí Minh, ngày 01/03/2024 14:45
(Bác sĩ đã ký)

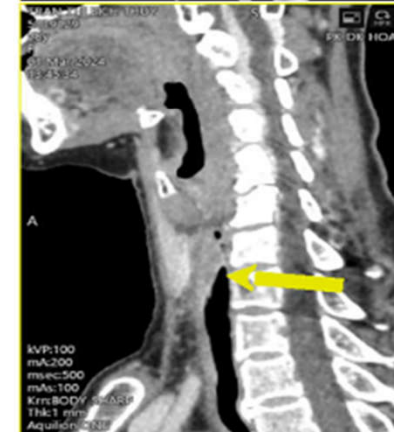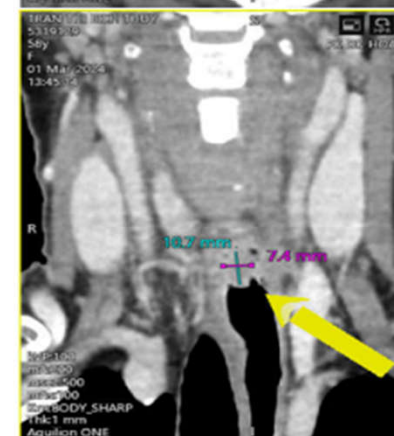
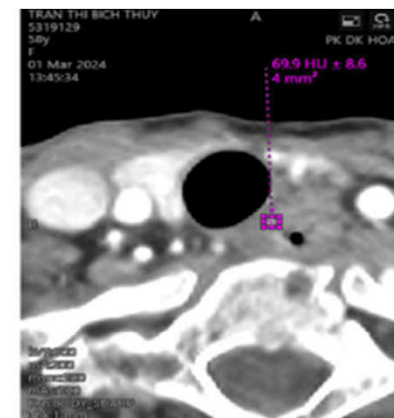
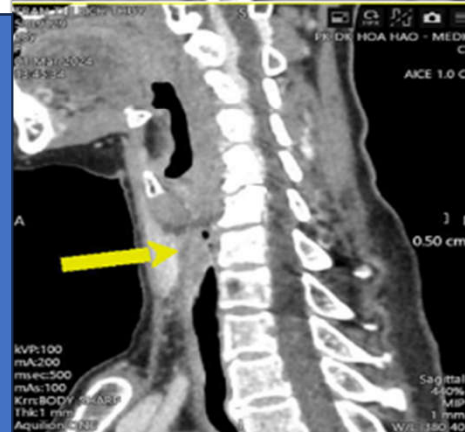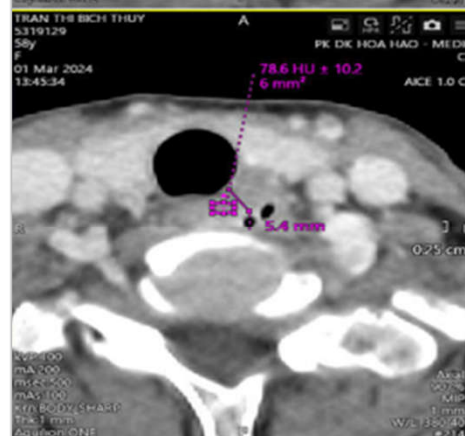
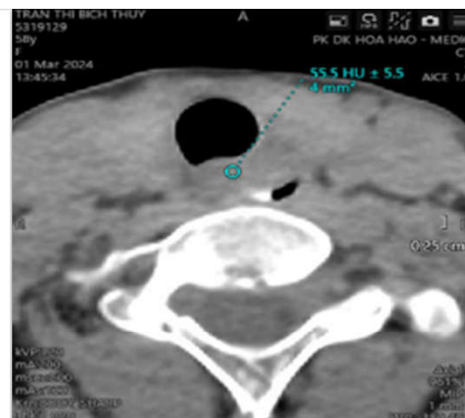
03/2024

KẾT LUẬN

THEO DÕI TỔN THƯƠNG DẠNG U VÙNG MIỆNG THỰC QUẢN GÂY DẪN NHẸ ĐOẠN THỰC QUẢN CÒN LẠI.

CĐPB: VIÊM THỰC QUẢN.

ĐỀ NGHỊ: KẾT HỢP NỘI SOI THỰC QUẢN.



CÔNG TY TNHH Y TẾ HOA HẢO - PHÒNG KHĂM ĐA KHOA
(Tên cũ: TRUNG TÂM CHẨN ĐOÁN Y KHOA - MEDIC)
254 Hòa Hảo, P.4, Q.10, TP. Hồ Chí Minh
ĐT: 028.39270284 - 028.39272136, Mail: hoahao254@medic.com.vn

Tìm và tải app "Medic Hoa Hao"
để đăng kí khám và xem kết quả
khám nhanh hơn

QRCode kết quả

Kết quả chứa bệnh án của quý khách. Medic không chịu trách nhiệm nếu quý khách cung cấp QR code cho người khác.)



Khoa: NỘI SOI TIÊU HÓA
Máy: Olympus GIF240
KẾT QUẢ NỘI SOI

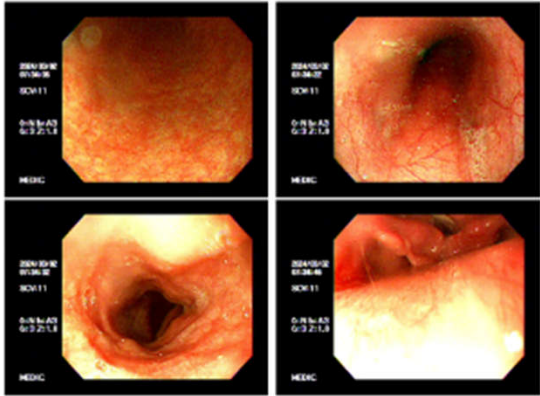
STT : 5319129 Ngày ĐK: 02/03/2024
Tên : 58 tuổi Nữ
Số bệnh án :
Chỉ định : BV chỉ định : MEDIC

VÙNG KHẢO SÁT : NS DẠ DÀY - TÁ TRĂNG

MIỆNG THỰC QUẢN : BÌNH THƯỜNG
Thực quản: 1/3 TRÊN BỊ CHÈN ÉP NHẸ DO NGUYÊN NHÂN TỪ NGOÀI
Đường Z cách cung răng : 38 cm.
Dạ dày:
Tâm vị : bình thường
Phình vị : bình thường
Thân dạ dày : bình thường
Hang vị : bình thường
Tiền môn vị : bình thường
Môn vị : tròn đều, không hẹp
Bờ cong nhỏ : bình thường
Bờ cong lớn : bình thường
Hành tá tràng : bình thường



KẾT QUẢ
02/03/2024
CHÈN ÉP THỰC QUẢN 1/3 TRÊN DO NGUYÊN NHÂN TỪ NGOÀI



KẾT LUẬN : CHÈN ÉP NHẸ THỰC QUẢN 1/3 TRÊN DO NGUYÊN NHÂN TỪ NGOÀI
Tp. Hồ Chí Minh, ngày 02/03/2024
(Bác sĩ đã ký)

CÔNG TY TNHH Y TẾ HÒA HẢO - PHÒNG KHÁM ĐA KHOA
(Tên cũ: TRUNG TÂM CHẨN ĐOÁN Y KHOA - MEDIC)
254 Hòa Hảo, P.4, Q.10, TP. Hồ Chí Minh
ĐT: 028.39270284 - 028.39272136, Mail: hoahao254@medic.com.vn

Tìm và tải app "Medic Hoa Hao"
để đăng kí khám và xem kết quả
khám nhanh hơn

QRCode kết quả

Đề kết quả chứa bệnh án của quý khách. Medic không chịu trách nhiệm nếu quý khách cung cấp cho người khác.)



5319129

Khoa : SIÊU ÂM TỔNG QUÁT - Phòng 2

Máy: Samsung H60

KẾT QUẢ SIÊU ÂM MÀU

: 5319129 Ngày ĐK: 02/03/2024 07:46

và tên : 58 tuổi Nữ

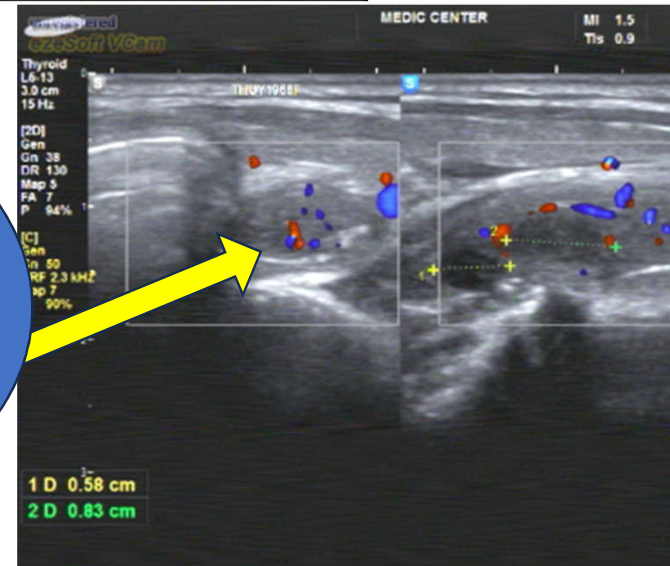
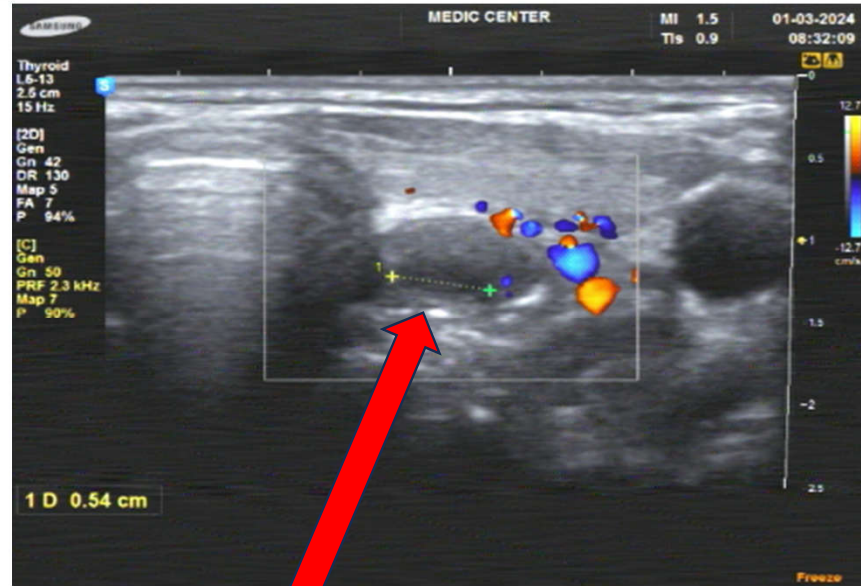
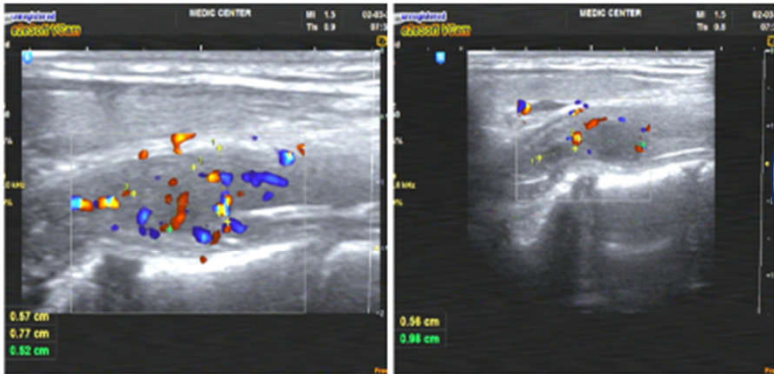
chỉ : BV chỉ định : MEDIC

in đoán sơ bộ : VÙNG KHẢO SÁT : SIÊU ÂM VÙNG CỔ

chỉ định :

VÙNG KHẢO SÁT : SIÊU ÂM VÙNG CỔ

- TUYẾN GIÁP: kích thước bình thường, nền giáp cấu trúc echo dày, đồng nhất, không nhân giáp, phân bố mạch máu bình thường.
- HẠCH CỔ: không hạch bệnh lý.
- TUYẾN MANG TAI, DƯỚI HẠM, DƯỚI LUỖI: bình thường.
- PHẦN MỀM CỔ (Da, mô dưới da, cơ), THỰC QUẢN CỔ: chưa thấy bất thường.



02/03/2024
TỖN THƯƠNG
MIỆNG THỰC
QUẢN/ DẪN NHE
THỰC QUẢN KHẢ
NĂNG VIÊM LOÉT

T LƯỢNG: TỖN THƯƠNG MIỆNG THỰC QUẢN / DẪN NHE THỰC QUẢN KHẢ NĂNG VIÊM LOÉT

nghi :

Tp. Hồ Chí Minh, ngày 02/03/2024 07:47



BN ĐƯỢC CHUYỂN ĐẾN BV BÌNH DÂN ĐIỀU TRỊ VỚI
CHẨN ĐOÁN: THEO DÕI TỔN THƯƠNG DẠNG U CHÈN
TẠP NHẹ THỰC QUẢN 1/3 TRÊN DO NGUYÊN NHÂN TỪ
NGOÀI

2 TUẦN



BN ỔN XUẤT VIỆN
TÁI KHÁM MEDIC

CÔNG TY TNHH Y TẾ HÒA HẢO - PHÒNG KHÁM ĐA KHOA
(Tên cũ: TRUNG TÂM CHẨN ĐOÁN Y KHOA - MEDIC)
254 Hòa Hảo, P.4, Q.10, TP. Hồ Chí Minh
ĐT: 028.39270284 - 028.39272136, Mail: hoahao254@medic.com.vn

QRCode kết quả

Tìm và tải app "Medic Hoa Hao"
để đăng kí khám và xem kết quả
khám nhanh hơn

Code kết quả chứa bệnh án của quý khách. Medic không chịu trách nhiệm nếu quý khách cung cấp cho người khác.)



Khoa : SIÊU ÂM TỔNG QUÁT - Phòng 2
Máy: Samsung H60
KẾT QUẢ SIÊU ÂM MÀU

: 5319129

Ngày ĐK: 16/03/2024 08:55

và tên : 58 tuổi Nữ

Chỉ định : BV chỉ định : MEDIC

VÙNG KHẢO SÁT : SIÊU ÂM VÙNG CỔ

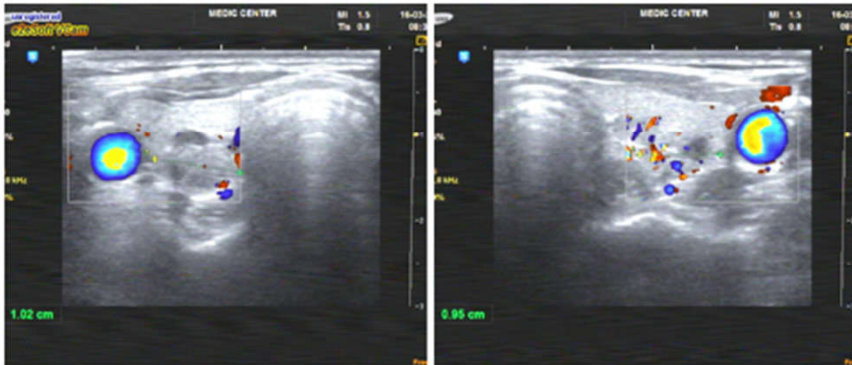
TUYẾN GIÁP: kích thước bình thường, nền giáp cấu trúc echo dày, đồng nhất, thùy P và T có vài nang và nhân đặc - nang d= 7->11mm, phân bố mạch máu bình thường.

- HẠCH CỔ: Có hạch viêm dọc hai bên cổ và hạch echo kém cạnh thực quản cổ d= 5mm.

- TUYẾN MANG TAI, DƯỚI HÀM, DƯỚI LƯỠI: bình thường.

- PHẢN MỀM CỔ (D-a, mô dưới da, cân cơ): không tổn thương.

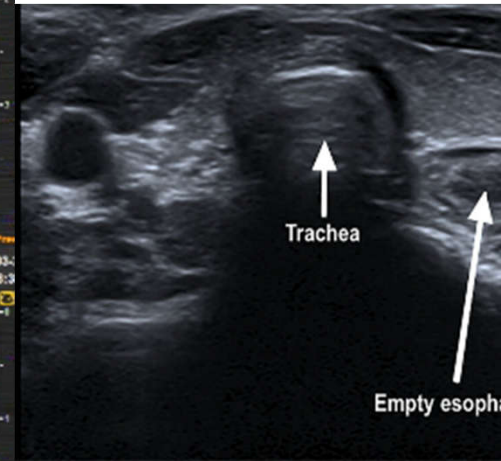
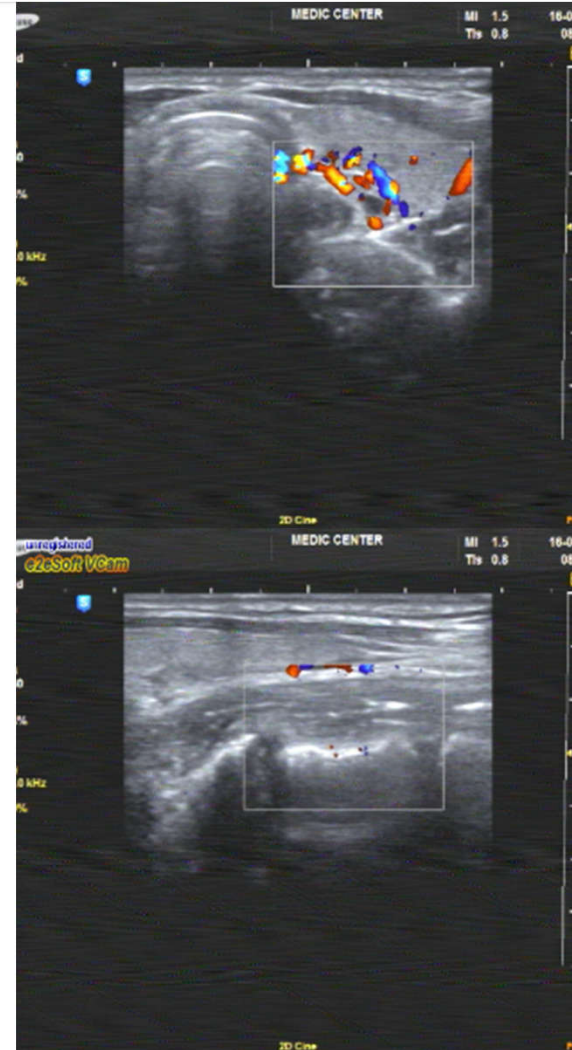
- THỰC QUẢN CỔ: Không dẫn, vách không dày, di chuyển bình thường khi nuốt.



TI LUẬN: PHÌNH GIÁP ĐA HẠT HAI THỤY (ACR-TI RADS 2-3).

Chỉ định: Khám định kỳ kiểm tra.

Tp. Hồ Chí Minh, ngày 16/03/2024 09:05



16/03/2024

KẾT QUẢ
PHÌNH GIÁP ĐA HẠT HAI THỤY (ACR-TI RADS 2,3)



THÔNG TIN INTERNET

Med Search
Advanced User Guide

Save Email Send to Display options ⚙️

Reports > Clin Nucl Med. 2022 Mar 1;47(3):279-280.
10.1097/RLU.0000000000003907.

Esophagitis Mimicking Esophageal Cancer on 68Ga-FAPI PET/CT

g, Zhouxiang You, Chunru Mou, Zhi Hu, Huipan Liu
1653055 DOI: 10.1097/RLU.0000000000003907

Abstract
69-year-old man presented with dysphagia for 6 months. Endoscopic biopsy showed no sign of malignancy, but enhanced chest CT revealed thickening of the esophageal wall, which was considered likely a potential malignancy. The patient subsequently was enrolled in our clinical trial of FAPI study in tumors. Intense 68Ga-FAPI activity was noted in the thickened esophagus. After repeated endoscopic biopsies and relief of symptoms after drug treatment rendered a diagnosis of Candida albicans esophagitis.

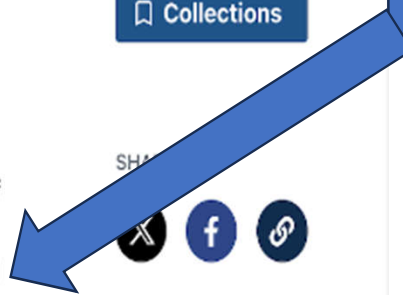FULL TEXT LINKS
[Full Text](#)

ACTIONS
[Cite](#)
[Collections](#)

SHARE
[Twitter](#) [Facebook](#) [LinkedIn](#)

PAGE NAVIGATION

BN NAM 69 TUỔI ĐẾN KHÁM VÌ KHÓ NUỐC
THÁNG. NỘI SOI SINH THIẾT KHÔNG ĐÁNH
HIỆU ÁC TÍNH
→ KẾT QUẢ VIÊM THỰC QUẢN (DO NẤM)





BÀN LUẬN

Thực quản là ống cơ trơn rộng dài 25cm ở người trưởng thành, nằm sau khí quản, tim và trước cột sống.

Thành thực quản gồm: niêm mạc, dưới niêm, cơ.

Ở 1/3 trên cơ vân thực hiện theo ý muốn, ở 2/3 dưới là khối cơ trơn chịu sự chi phối của hệ thần kinh tự chủ, vì vậy động tác nuốt là không hoàn toàn theo ý muốn.

Các bệnh lý thực quản thường gặp:

- Trào ngược dạ dày - thực quản.
- Co thắt tâm vị, túi thừa thực quản, dẫn tĩnh mạch thực quản.
- Viêm thực quản, viêm thực quản tăng bc ái toan, Barrett thực quản, ung thư biểu mô tế bào gai.




BÀN LUẬN

- Các dấu hiệu bệnh lý thực quản: nóng rát sau xương ức (dấu hiệu phổ biến nhất), nuốt khó, đau ngực, trở thức ăn, nghẹn, ho, khàn giọng, đau họng, nôn mửa, sụt cân...
- Các cận lâm sàng chẩn đoán bệnh lý thực quản: X- Quang thực quản cản quang, CT Scan ngực bụng, nội soi thực quản dạ dày - tá tràng, siêu âm qua ngã nội soi.



KẾT LUẬN

- Bài học kinh nghiệm: Khi khảo sát siêu âm vùng cổ ngoài việc quan sát những nhân giáp, u tuyến nước bọt, hạch cổ, cần lưu ý những biến đổi bất thường xung quanh như: hệ mạch cảnh, phần mềm xung quanh và thực quản cổ để tìm ra những dấu hiệu: dẫn hay hẹp, hoặc có bất thường gì không ?



KẾT LUẬN

- Viêm thực quản và u thực quản đều làm dày lớp niêm mạc, phù nề khiến nó giống u và cả hai đều gây dẫn thực quản và cho ta hình ảnh nhâm lẫn như một khối u thực quản.
- Cần quan sát, theo dõi bệnh nhân đến kết quả cuối cùng để có thêm bài học kinh nghiệm.



TÀI LIỆU THAM KHẢO

- Shanmugam RM, Shanmugam C, Murugesan M, Kalyansundaram M, Gopalsamy S, Ranjan A. Oesophageal carcinoma mimicking a submucosal lesion: A case report. *World J Gastrointest Endosc.* 2019 Nov 16;11(11):541-547. doi: 10.4253/wjge.v11.i11.541. PMID: 31772722; PMCID: PMC6875686.
- Pytrus T, Akutko K, Kofla-Dhubacz A, Stawarski A. Endoscopic Ultrasonography in Children with Eosinophilic Esophagitis-A Review. *Pediatr Rep.* 2022 Jan 4;14(1):13-19. doi: 10.3390/pediatric14010003. PMID: 35076585; PMCID: PMC8788551.

Kính cảm ơn quý Thầy Cô

cùng đồng nghiệp

đã quan tâm theo dõi

