Medic Center

TỔNG QUAN VÀ ỨNG DỤNG SIÊU ÂM VI MẠCH TRONG ĐÁNH GIÁ TỔN THƯƠNG PHẦN MỀM

(Application of microvascular Us in evaluation of the solf tissue lesions)

Bs. Lê Thanh Liêm

Trung Tâm Y Khoa Medic - Hòa Hảo, TP. Hồ Chí Minh

HỘI NGHỊ SIÊU ÂM TOÀN QUỐC LẦN THỨ BẢY

THE 7TH NATIONAL CONGRESS OF VIETNAMESE SOCIETY OF ULTRASOUND IN MEDICINE

Thành phố Huế, ngày 07-08 tháng 3 năm 2025 | Hue City, March 07-08th, 2025

VSUM 7 2025 HUE CITY 07-08/03

Nội dung

1. **Tổng quan.**

2. **Ứng dụng siêu âm vi mạch trong đánh giá các tổn thương mô mềm.**

3. **Kết luận.**

VSUM 2025 HUE CITY 07-08/03

Tổng quan

Tổng quan

- **Vi Mạch (Microvessels)** là những mạch máu nhỏ, đường kính khoảng vài µm (mao mạch) đến 100 µm (tiểu động mạch /tiểu tĩnh mạch).
- **Siêu âm vi mạch** được giới thiệu đầu tiên là kỹ thuật SMI (Superb Microvascular Imaging), được phát triển bởi Canon Medical Systems và được chấp thuận sử dụng lâm sàng vào năm 2014 [*].
- **Siêu âm vi mạch có nhiều tên gọi khác nhau tùy thuộc vào hãng sản xuất:**
  - ✓ SMI (Superb Microvascular Imaging).
  - ✓ MV Flow & LumiFlow (Microvascular Flow).
  - ✓ AngioPlus.
  - ✓ MicroCPA.
  - ✓ MVI & Radianflow (Microvascular Imaging).
  - ✓ VFlow

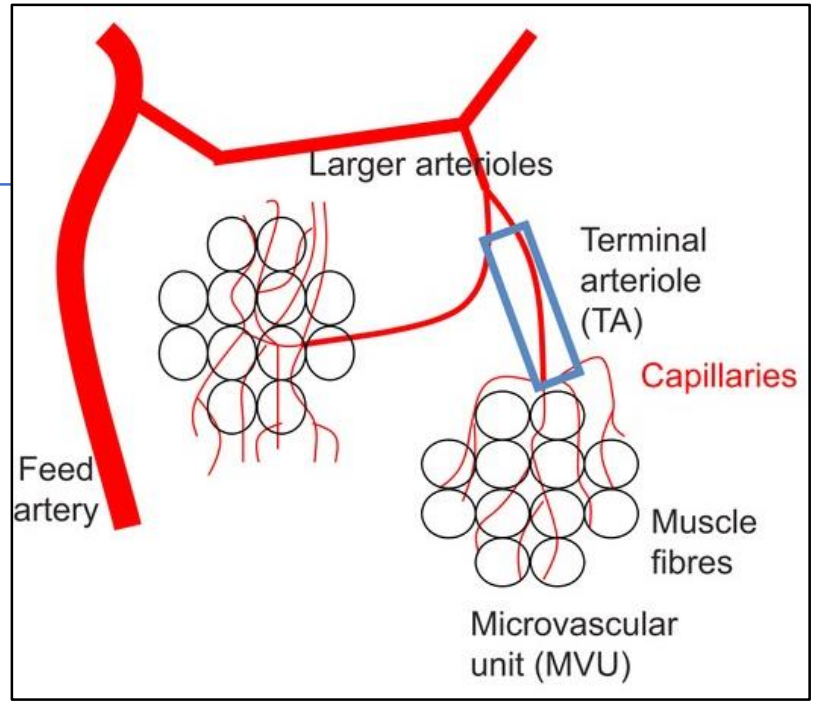

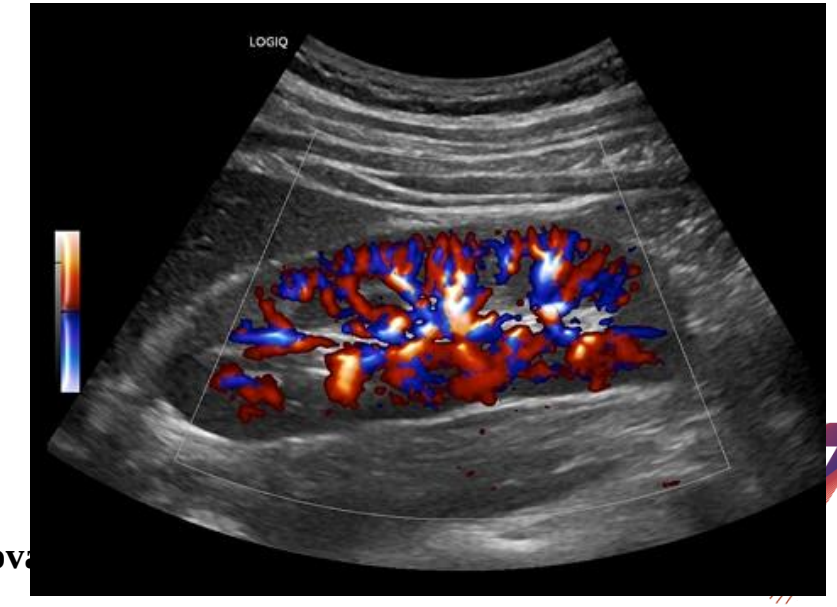

[*] Yutaka Demura et al, **Case series of mobile structures detected vividly by using superb microva imaging**, Eur Heart J Case Rep. 2022 Oct 14;6(10).

Nguyên lý siêu âm vi mạch

Siêu âm Doppler thường quy:

Sử dụng bộ lọc thành một chiều (single-dimension wall filter) loại bỏ các xảo ảnh nhiễu và cả tín hiệu dòng chảy vận tốc thấp.

➔ **Không khảo sát được vi mạch**.

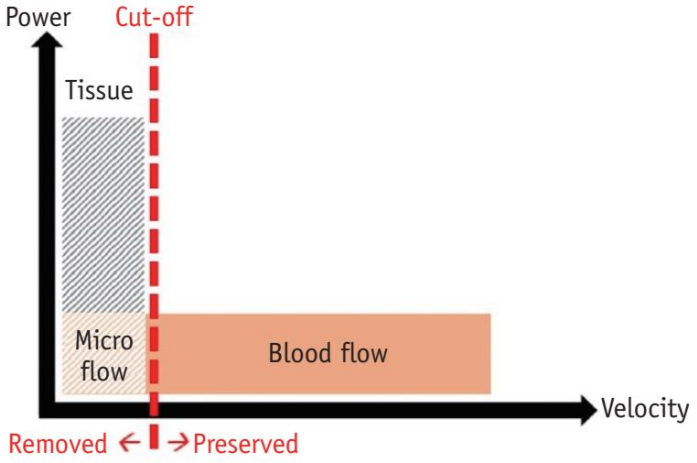

Siêu âm vi mạch:

Sử dụng bộ lọc thành đa chiều (multi-dimensional wall filter) để tách các tín hiệu dòng chảy tốc độ thấp khỏi các xảo ảnh chồng chéo.

Sử dụng "hệ thống lọc thông minh" cho phép loại bỏ xảo ảnh nhưng không loại bỏ tín hiệu dòng chảy vận tốc thấp.

➔ **Cho phép khảo sát vi mạch.**

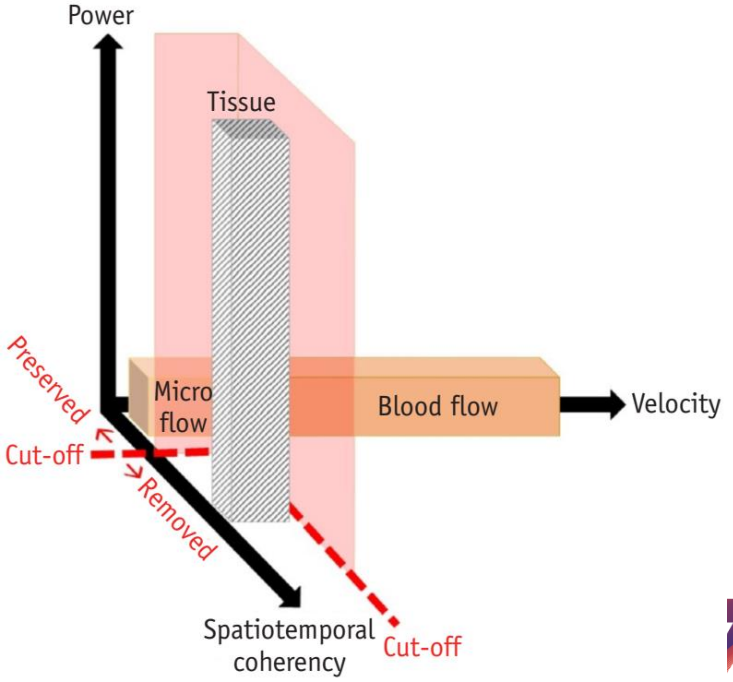

Joonghyun Yoo, MD et al, **Ultrasonographic Demonstration of the Tissue Microvasculature in Children: Microvascular Ultrasonography Versus Conventional Color Doppler Ultrasonography,** Korean J Radiol 2019

- **Siêu âm vi mạch** (MVUS) là kỹ thuật siêu âm Doppler, có thể ghi nhận dòng chảy vận tốc từ rất thấp đến rất cao, nhưng ít nhiễu và tạo ảnh rõ nét.
- **Siêu âm vi mạch** rất đáng tin cậy trong việc xác định có hay không có mạch máu bên trong tổn thương.

Phân tích hình thái mạch máu trong tổn thương mô mềm	
Siêu âm Doppler thường quy (CDI, PDI)	**Siêu âm vi mạch (MVUS)**
- Không có mạch máu. - Phân bố mạch máu ưu thế ở ngoại vi. - Phân bố mạch máu ưu thế ở trung tâm.	- Không có mạch máu (Quyết định tốt hơn). - Mạch máu thẳng đều hay uốn khúc. - Đường kính mạch máu đồng đều hay thay đổi. - Phân nhánh mạch máu có trình tự hay hỗn loạn.

VSUM 2025 HUE CITY 07-08/03

Ứng dụng lâm sàng của siêu âm vi mạch

1. **Các tổn thương dạng khối:** U gan, U tuyến vú, Nhân giáp, tổn thương mô mềm,…

2. **Bệnh lý mạch máu:** Động mạch cảnh, động mạch và tĩnh mạch chi, mảng xơ vữa, huyết khối, tái thông,…

3. **Các bệnh lý một số cơ quan khác:** Ổ bụng, Cơ xương khớp, Sản phụ khoa,…

VSUM 2025 HUE CITY 07-08/03

Ứng dụng siêu âm vi mạch trong đánh giá các tổn thương mô mềm

1. Xác định tổn thương có mạch máu hay không mạch máu với độ chính xác cao.
2. Mức độ tưới máu và hình thái mạch máu trong tổn thương.

1. Xác định tổn thương có mạch máu hay không mạch máu

- **Tổn thương không mạch máu** hướng đến các chẩn đoán: nang, máu tụ, áp xe, một số u lành,…

- **Tổn thương có mạch máu** là tổn thương đặc hoặc có một phần mô đặc trong tổn thương.

VSUM 2025 HUE CITY 07-08/03

Trường hợp lâm sàng:

Tổn thương nang lông

Bề mặt tổn thương có chỗ liên tục với lớp da vị trí nang lông.

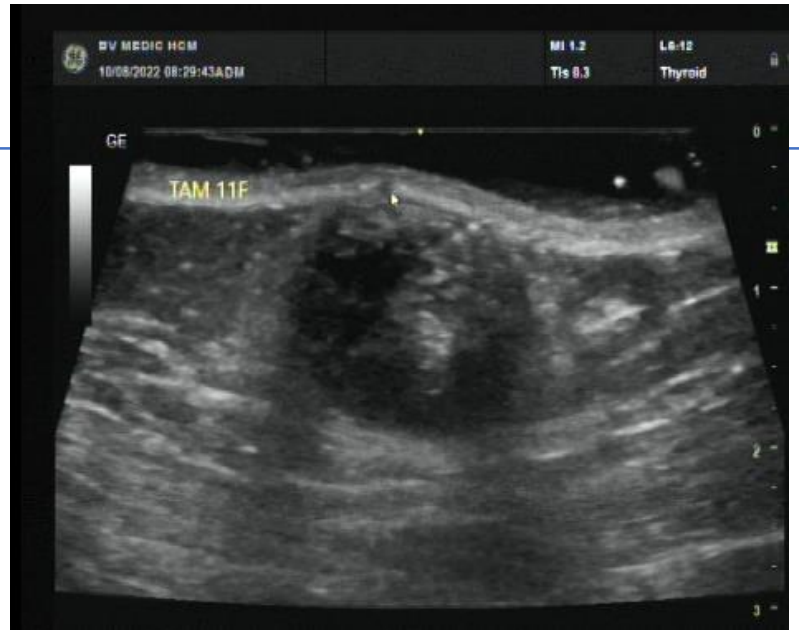

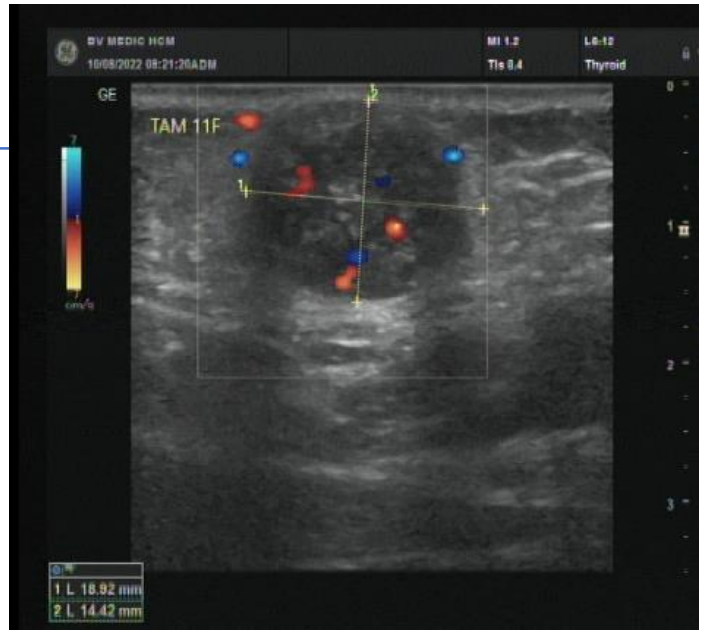

Bọc bã lớp dưới da (Sebaceous cyst)

(không mạch máu)

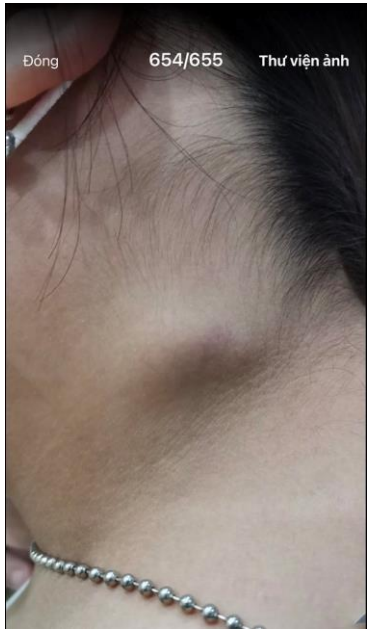

Nữ, 11 tuổi.
Nốt nhỏ vùng cổ trái 5 tháng.

U THƯỢNG MÔ HÓA CANXI (BỆNH MALHERBE).

(có mạch máu)

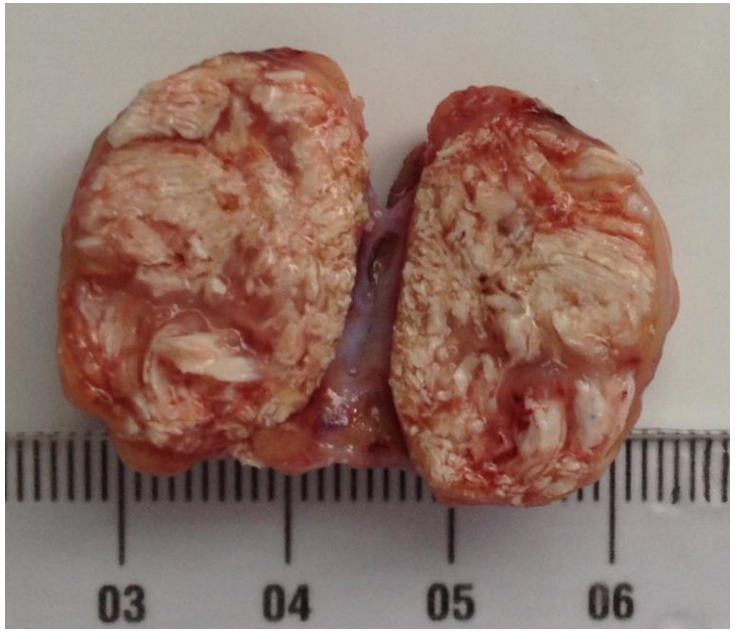

Trường hợp lâm sàng:

Viêm cốt tủy xương hàm

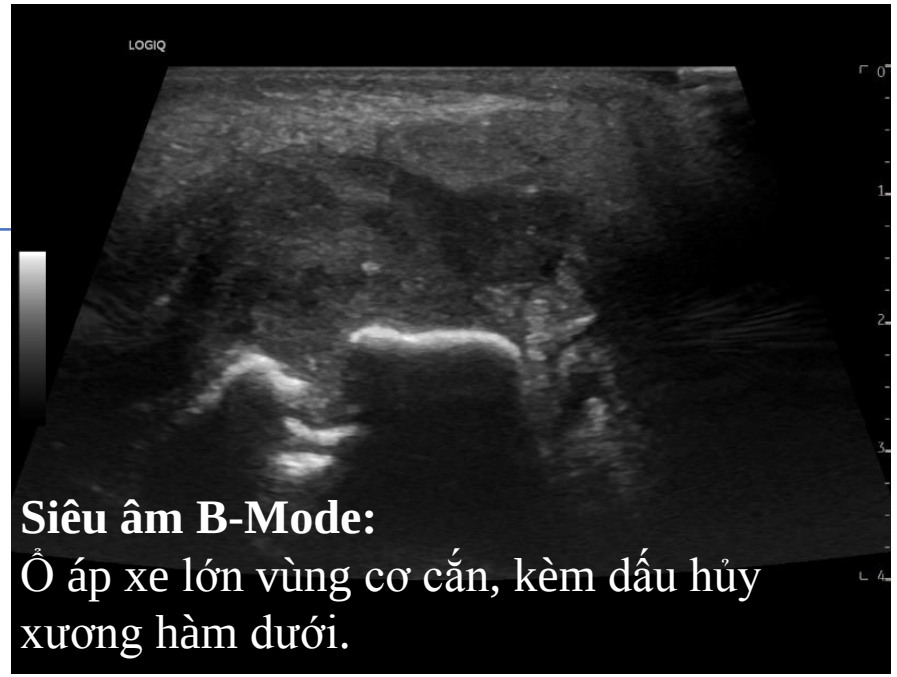

Siêu âm B-Mode:
Ổ áp xe lớn vùng cơ cắn, kèm dấu hủy xương hàm dưới.

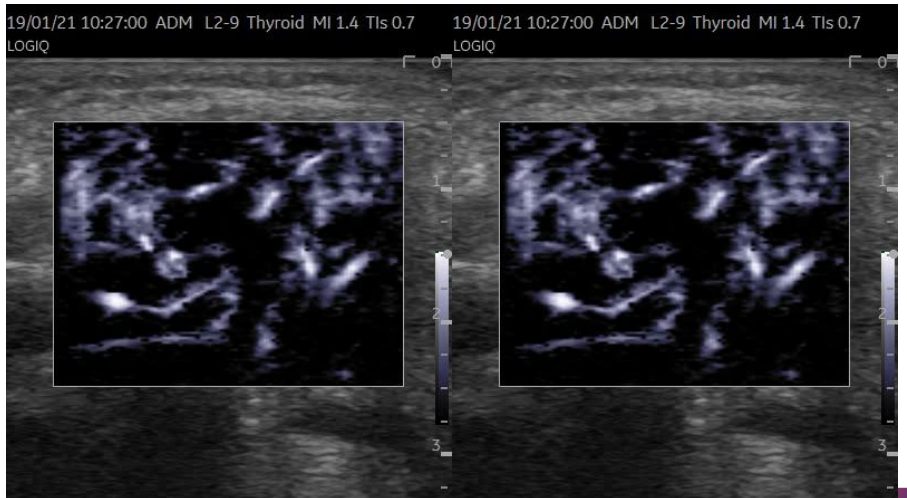

Siêu âm vi mạch (MVI):
Ổ mủ nhỏ xen lẫn trong mô viêm có rất nhiều mạch máu.

Bệnh nhân Nam 13 tuổi, bệnh 1 tuần với triệu chứng sưng vùng má và mang tai trái, không sốt, đau nhẹ.

Chẩn đoán lâm sàng: nghi viêm tuyến mang tai.

Trường hợp lâm sàng:

U dưới da trước xương bánh chè

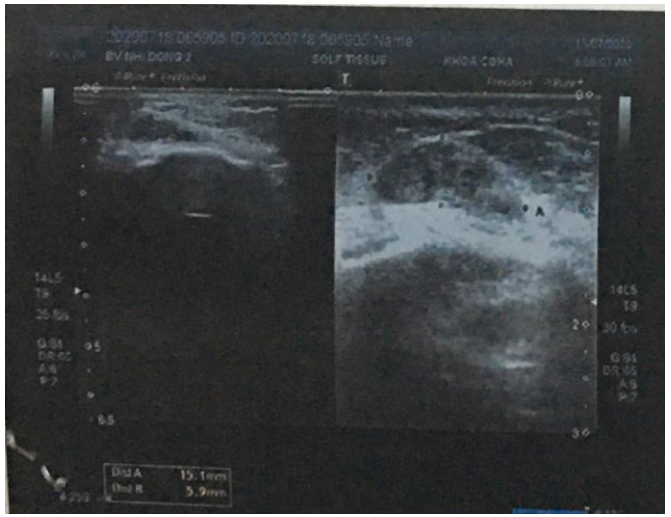

11F - U lớp dưới da trước xương bánh chè, Doppler (-), nghĩ u mỡ

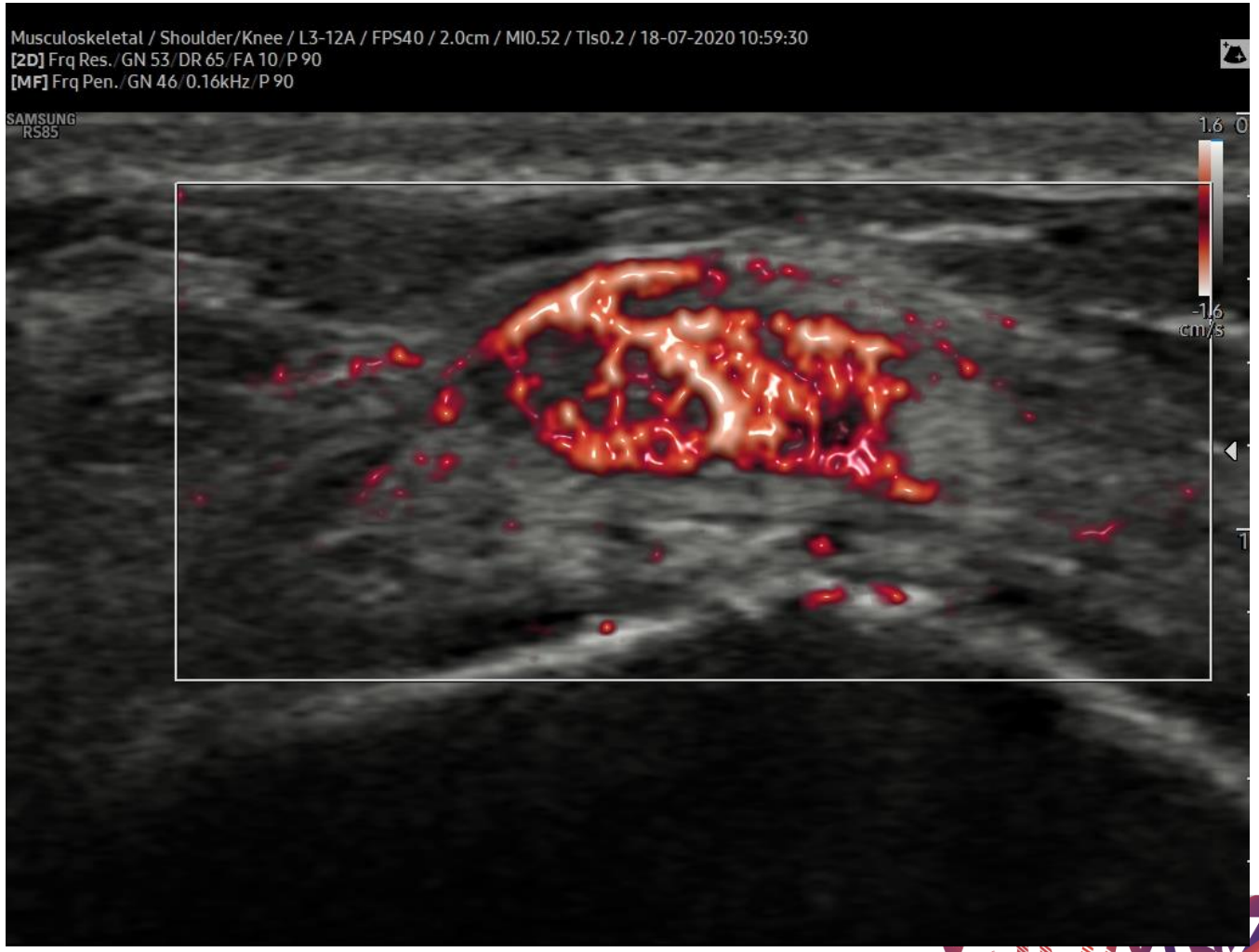

Siêu âm vi mạch (MV-Flow)
U máu lớp dưới da trước xương bánh chè

VSCM 2025 HUE CITY 07-08/03

2. Mức độ tưới máu và hình thái mạch máu trong tổn thương

- **Đặc điểm mạch máu** trong tổn thương góp phần xác định bản chất của tổn thương đặc hay nang và góp phần chẩn đoán phân biệt.
- **Khối u lành tính** thường không có tưới máu hoặc chỉ có ít mạch máu ở ngoại vi, thường gặp nhất là u mỡ lành.
- **Khối u ác tính** thường nhiều mạch máu.

- **Một số trường hợp ngoại lệ:**
  - **Sarcoma cơ** (Rhabdomyosarcoma): có sự thay đổi mạch máu bên trong, từ ít đến nhiều [*].
  - **Sarcoma mỡ biệt hóa rõ** (Well-differentiated liposarcoma): Đồng âm, các đường nhỏ tăng âm và ít mạch máu [**].
  - **Một số u lành tính có nhiều mạch máu:** U máu, u dây thần kinh,…

[*] Ashesh Ishwarlal Ranchod, **Pleomorphic rhabdomyosarcoma of the calf:** Case study, Radiopaedia.org
[**] NaokoShimamori et al, **Sonographic Appearances of Liposarcoma: Correlations with Pathologic Subtypes**, Ultrasound in Medicine & Biology Volume 45, Issue 9, September 2019, Pages 2568-2574.

Trường hợp lâm sàng:
Sarcoma sợi (Fibrosarcoma)

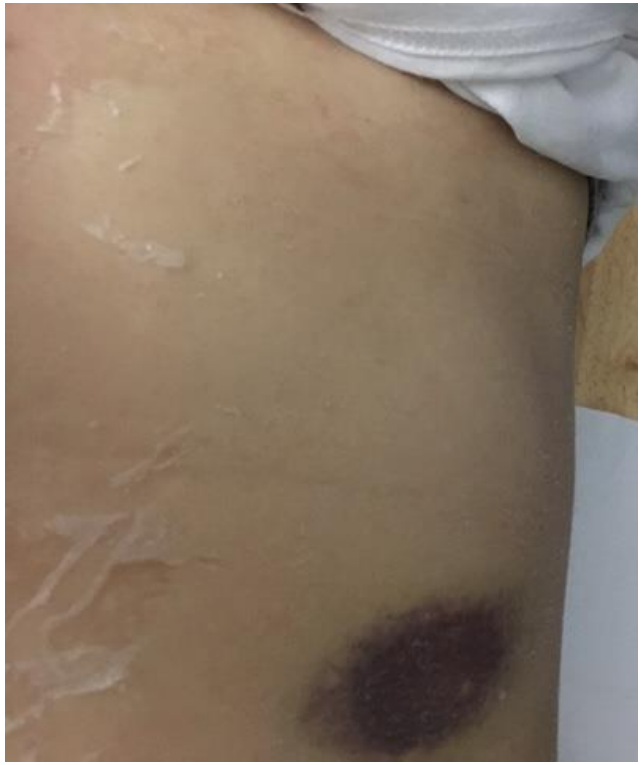

Bệnh nhân Nữ 34 tuổi, bệnh 6 tháng. Sưng đau vùng mạn sườn trái, tăng dần, khám và điều trị nhiều BV không giảm.

Siêu âm thường quy: U bao quanh xương sườn 8 bên trái, giảm âm, bờ không đều, d=70x35mm, ít mạch máu, gián đoạn sợi cơ.

GPB: Sarcoma sợi (Fibrosarcoma).

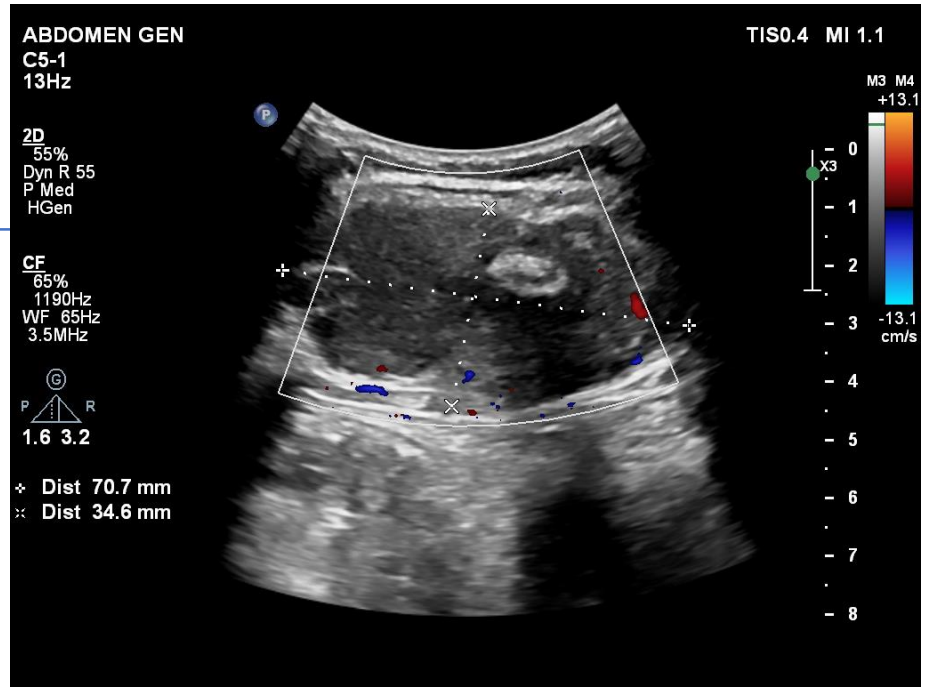

U bao quanh xương sườn 8 bên trái, gián đoạn sợi cơ.

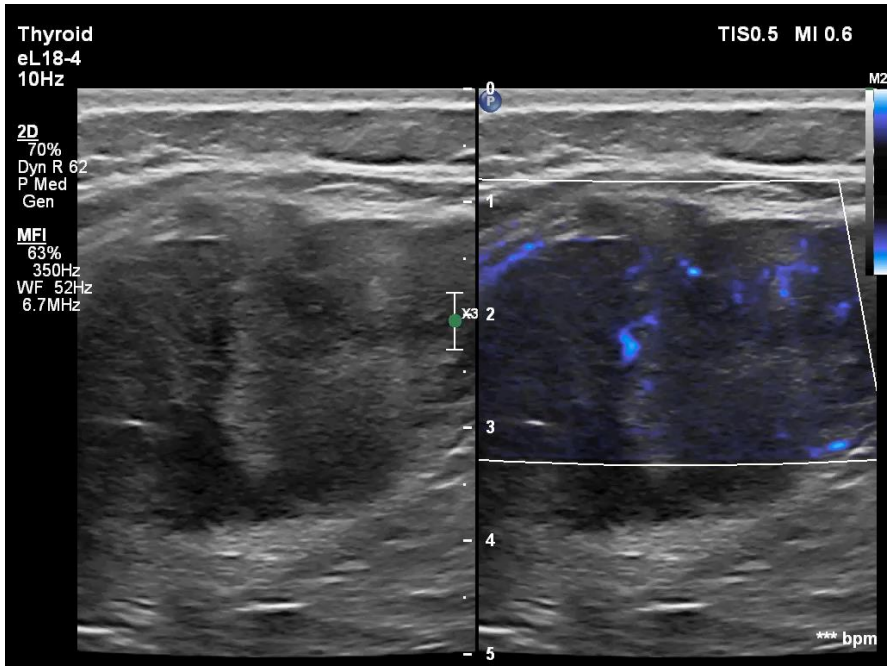

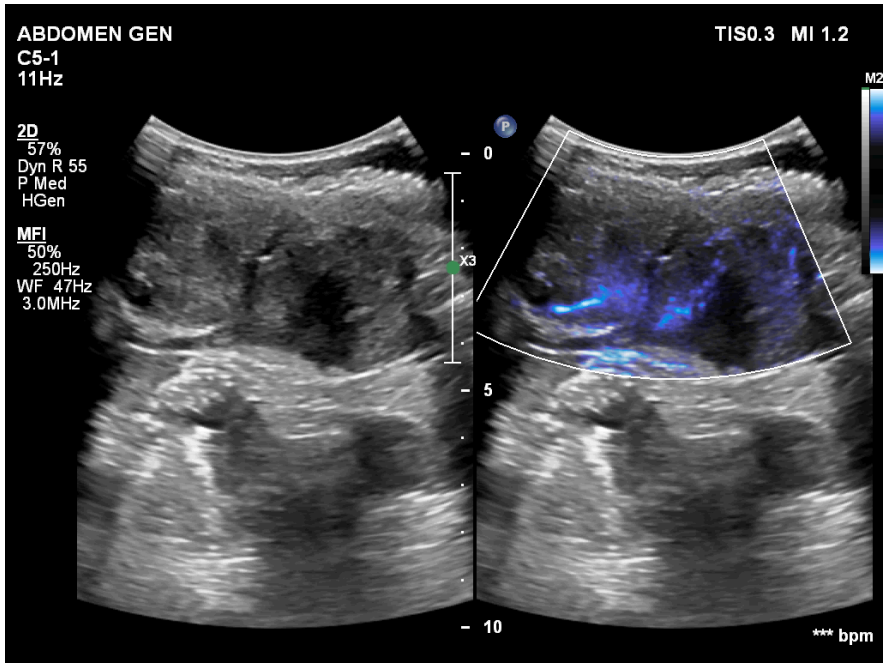

Siêu âm vi mạch (MicroCPA):

Khối u có nhiều mạch máu, phân bố hỗn loạn, uốn khúc, đường kính không đều.

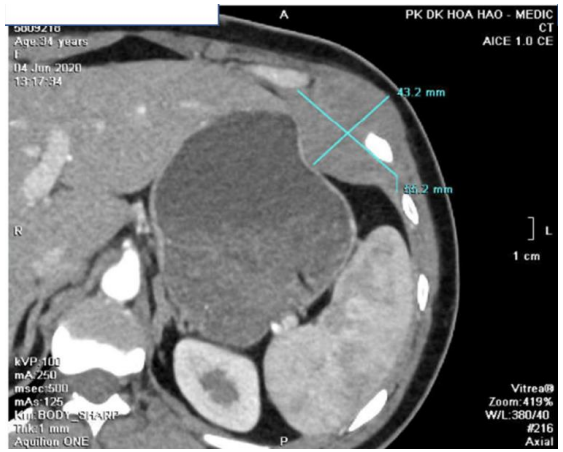

MSCT: Thương tổn mật độ mô mềm quanh đầu xương sườn 8 trái, d=55x43mm, bắt thuốc cản quang vừa phải.

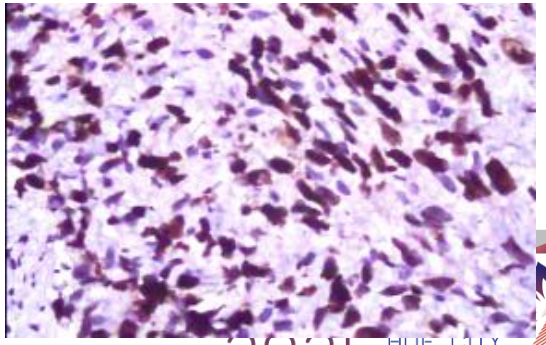

Sarcoma sợi

Trường hợp lâm sàng:
U nội nhãn

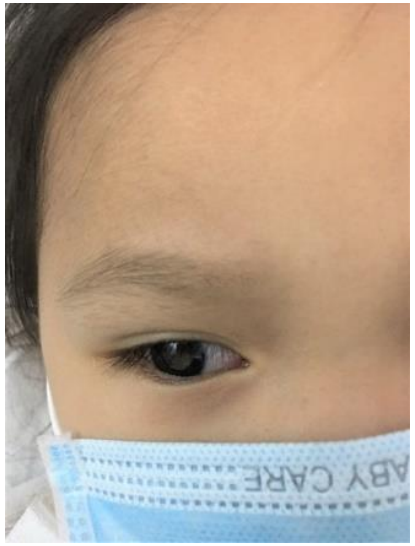

Bệnh nhi 5 tuổi, bệnh 1 tháng, đồng tử mắt xuất hiện màu trắng (leukocoria), nhìn không chính xác.

Siêu âm:
Siêu âm phát hiện u nội nhãn, tăng âm, không đồng nhất, bờ không đều, có mạch máu, d=15x16x16mm. Không vôi hóa. Không thấy bóng cản âm.
Bong võng mạc mắt phải.

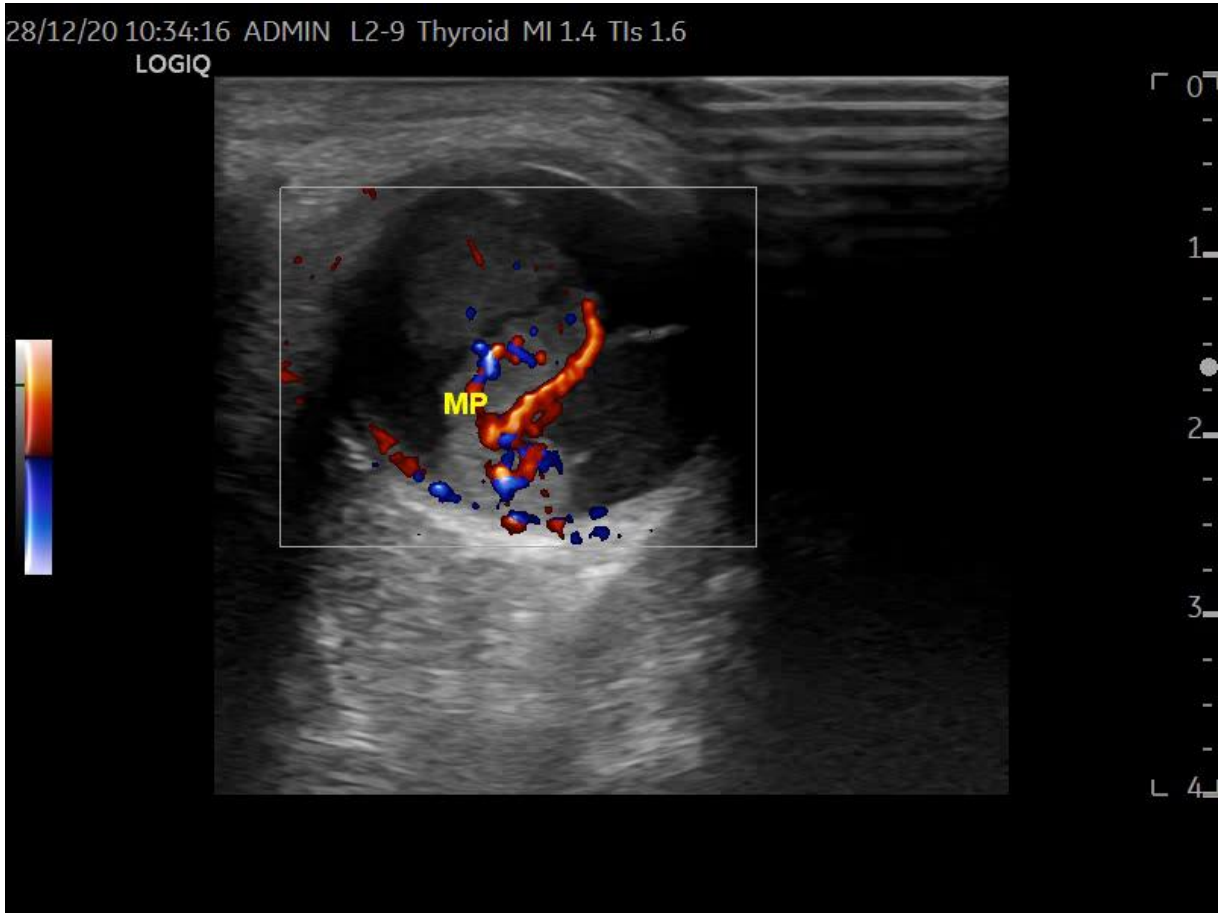

VSUM 2025 HUE CITY 07-08/03

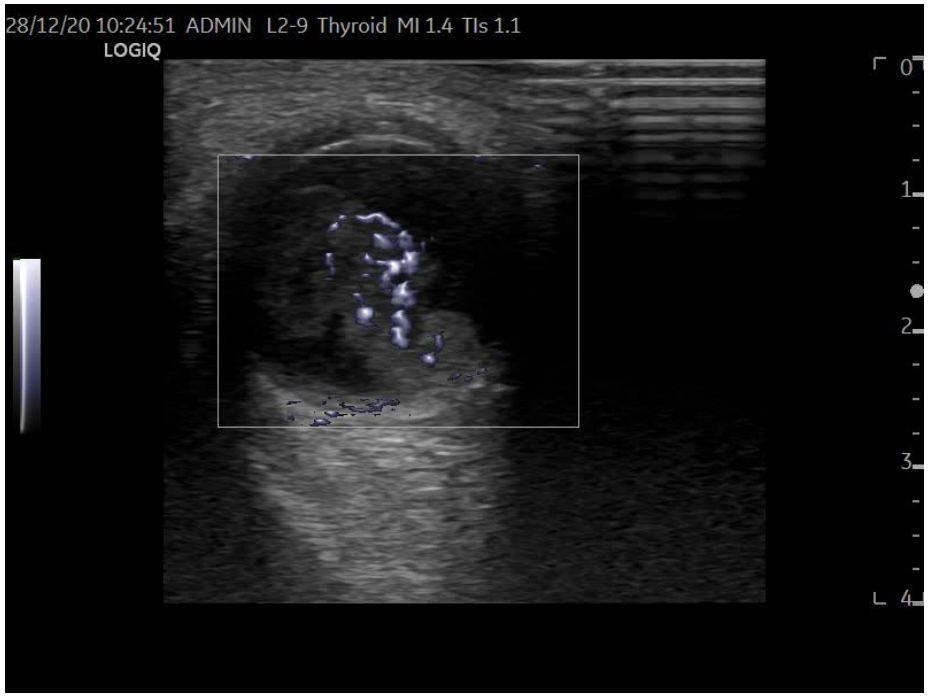

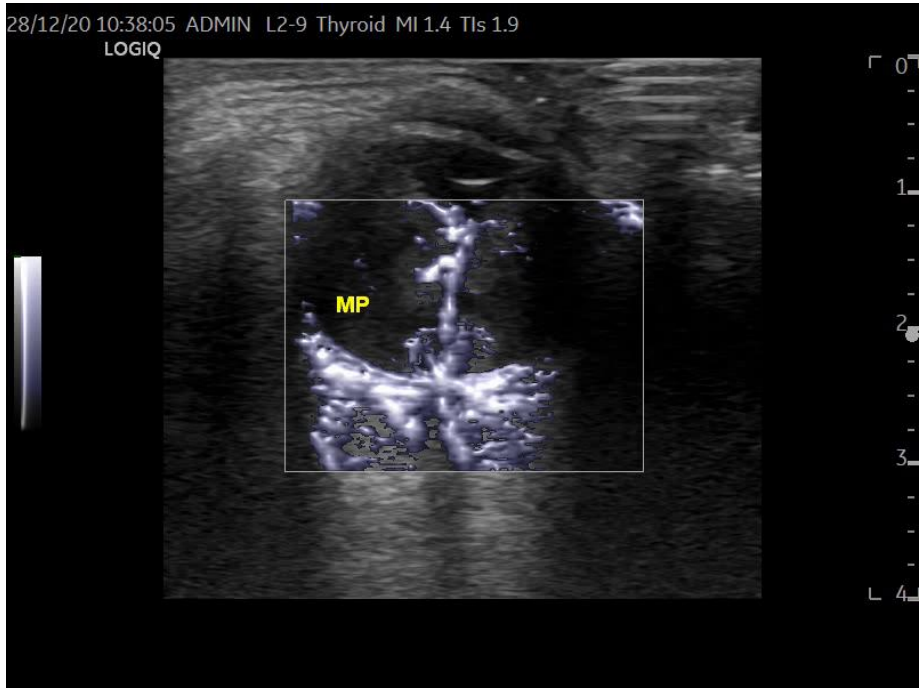



Ung thư nguyên bào võng mạc biệt hóa cao, xâm lấn thần kinh thị. **(Retinoblastoma Grade 1)**

Siêu âm vi mạch:
Khối u trong nhãn cầu rất nhiều mạch máu, uốn khúc, phân nhánh hỗn loạn, đường kính không đều.

VSUM 2025 HUE CITY 07-08/03

Kết luận

- **MVUS nhạy hơn so với CDI và PDI** trong việc phát hiện các mạch máu nhỏ, có thể cung cấp giá trị bổ sung giúp chẩn đoán và loại trừ các bất thường bệnh lý một cách tự tin, làm giảm nhu cầu CEUS, CT và MRI.

- **Cần tận dụng các phương tiện siêu âm sẵn có** (B-Mode, Doppler, Vi mạch, Đàn hồi) mô tả đầy đủ tính chất của tổn thương và đưa ra hướng chẩn đoán phù hợp.

Tài liệu tham khảo

1. Ashesh Ishwarlal Ranchod, **Pleomorphic rhabdomyosarcoma of the calf:** Case study, Radiopaedia.org
2. Ates F, Durmaz MS, Sara HI, Kara T. **Comparison of testicular vascularity via superb microvascular imaging in varicocele patients with contralateral normal testis and healthy volunteers.** J Ultrasound 2022;25(1):59–65.
3. Joonghyun Yoo, MD et al, **Ultrasonographic Demonstration of the Tissue Microvasculature in Children: Microvascular Ultrasonography Versus Conventional Color Doppler Ultrasonography,** Korean J Radiol 2019.
4. Muhammad Usman Aziz et al, **Microvascular Flow Imaging: A State-of-the-Art Review of Clinical Use and Promise,** Radiology Vol. 305, No. 2.
5. NaokoShimamori et al, **Sonographic Appearances of Liposarcoma: Correlations with Pathologic Subtypes**, Ultrasound in Medicine & Biology Volume 45, Issue 9, September 2019, Pages 2568-2574.
6. Ryoo I, Suh S, You SH, Seol HY. **Usefulness of Microvascular Ultrasonography in Differentiating Metastatic Lymphadenopathy from Tuberculous Lymphadenitis.** Ultrasound Med Biol 2016;42(9):2189–2195.
7. Sim JK, Lee JY, Hong HS. **Differentiation Between Malignant and Benign Lymph Nodes: Role of Superb Microvascular Imaging in the Evaluation of Cervical Lymph Nodes.** J Ultrasound Med 2019;38(11):3025–3036.
8. Suheil Artul et al, **Superb Microvascular Imaging: Added Value and Novel Applications**, Journal of Clinical imaging Science, 7(1):45, December 2017.
9. Yutaka Demura et al, **Case series of mobile structures detected vividly by using superb microvascular imaging**, Eur Heart J Case Rep. 2022 Oct 14;6(10).

VSUM 2025 HUE CITY 07-08/03

Medic Center

Cảm ơn quý Đồng nghiệp quan tâm theo dõi!

HỘI NGHỊ SIÊU ÂM TOÀN QUỐC LẦN THỨ BẢY

THE 7TH NATIONAL CONGRESS OF VIETNAMESE SOCIETY OF ULTRASOUND IN MEDICINE

Thành phố Huế, ngày 07-08 tháng 3 năm 2025 | Hue City, March 07-08th, 2025

VSUM 7 2025 HUE CITY 07-08/03

VSUM 7

2025 HUE CITY 07-08/03

HỘI NGHỊ SIÊU ÂM TOÀN QUỐC LẦN THỨ BẢY

THE 7TH NATIONAL CONGRESS OF VIETNAMESE SOCIETY OF ULTRASOUND IN MEDICINE

Thành phố Huế, ngày 07-08 tháng 3 năm 2025 | Hue City, March 07-08th, 2025

CHI HỘI SIÊU ÂM VIỆT NAM

Thông tin chi tiết tại: www.sieuamvietnam.vn | /sieuamvietnam | vietnamultrasound@gmail.com