BIẾN CHỨNG TÚI THỪA ĐẠI TRÀNG

BS PHAN THANH VIỆT BÌNH

MEDIC-HCM

BỆNH SỬ

- **BỆNH NHÂN** : NAM
- **NĂM SINH**: 1960
- **ĐỊA CHỈ**: TP THỦ ĐỨC - 099
- **LÝ DO KHÁM** : TIÊU PHÂN NÁT/ KTTQ
- :**BỆNH SỬ**

THỜI GIAN GẦN ĐÂY BN THƯỜNG HAY ĐAU TV LAN DỌC VÙNG BỤNG TRÁI, ĐI CẦU PHÂN NÁT KHÔNG TIÊU MÁU -→ MEDIC KHÁM

- **TIỀN SỬ**: TIỂU ĐƯỜNG TYPE II

TMCT (MỔ BẮT CẦU ĐMV)

CAO HUYẾT ÁP

RL CHUYỂN HÓA MỠ

THỪA CÂN NẶNG

KHÁM LÂM SÀNG

- BN TĨNH TIẾP XÚC TỐT
- KHÔNG SỐT 37 ĐỘ C
- ẤN ĐAU NHẸ VÙNG HCT
- HA: 130/80. MẠCH 86L/P. . CÂN NẶNG: 80Kg

XÉT NGHIỆM MÁU

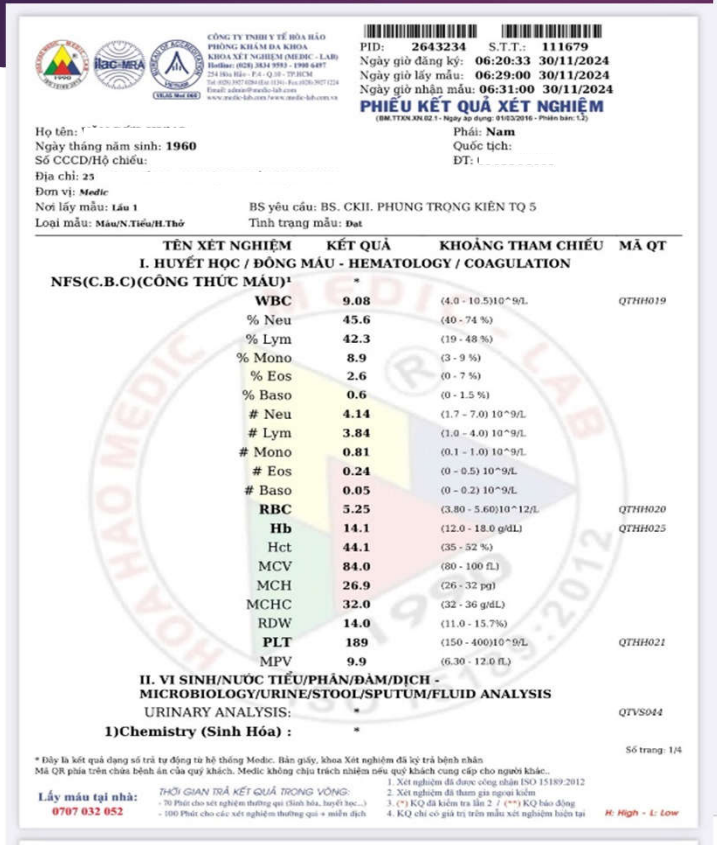

CÔNG TY TNHH Y TẾ HÒA HẢO
PHÒNG KHÁM ĐA KHOA
KHOA XÉT NGHIỆM (MEDIC - LAB)
Hotline: (028) 3824 9593 - 1900 6497
254 Hòa Hảo - P.4 - Q.10 - TP.HCM
Tel: (028) 3957 0204 Fax: (028) 3957 1224
Email: admin@medic-lab.com
www.medic-lab.com/www.medic-lab.com.vn

PID: 2643234 S.T.T.: 111679
Ngày giờ đăng ký: 06:20:33 30/11/2024
Ngày giờ lấy mẫu: 06:29:00 30/11/2024
Ngày giờ nhận mẫu: 06:31:00 30/11/2024

PHIẾU KẾT QUẢ XÉT NGHIỆM
(BM.TTXN.XN.02.1 - Ngày áp dụng: 01/03/2016 - Phiên bản: 1.2)

Họ tên:
Ngày tháng năm sinh: **1960**
Số CCCD/Hộ chiếu:
Địa chỉ: 25
Đơn vị: *Medic*
Nơi lấy mẫu: **Lầu 1**
Loại mẫu: **Máu/N.Tiểu/H.Thở**

Phái: **Nam**
Quốc tịch:
ĐT:

BS yêu cầu: BS. CKII. PHUNG TRỌNG KIÊN TQ 5
Tình trạng mẫu: **Đạt**

TÊN XÉT NGHIỆM	KẾT QUẢ	KHOẢNG THAM CHIẾU	MÃ QT
I. HUYẾT HỌC / ĐÔNG MÁU - HEMATOLOGY / COAGULATION			
NFS(C.B.C)(CÔNG THỨC MÁU)¹	*		
WBC	**9.08**	(4.0 - 10.5)10^9/L	*QTHH019*
% Neu	**45.6**	(40 - 74 %)	
% Lym	**42.3**	(19 - 48 %)	
% Mono	**8.9**	(3 - 9 %)	
% Eos	**2.6**	(0 - 7 %)	
% Baso	**0.6**	(0 - 1.5 %)	
# Neu	**4.14**	(1.7 - 7.0) 10^9/L	
# Lym	**3.84**	(1.0 - 4.0) 10^9/L	
# Mono	**0.81**	(0.1 - 1.0) 10^9/L	
# Eos	**0.24**	(0 - 0.5) 10^9/L	
# Baso	**0.05**	(0 - 0.2) 10^9/L	
RBC	**5.25**	(3.80 - 5.60)10^12/L	*QTHH020*
Hb	**14.1**	(12.0 - 18.0 g/dL)	*QTHH025*
Hct	**44.1**	(35 - 52 %)	
MCV	**84.0**	(80 - 100 fL)	
MCH	**26.9**	(26 - 32 pg)	
MCHC	**32.0**	(32 - 36 g/dL)	
RDW	**14.0**	(11.0 - 15.7%)	
PLT	**189**	(150 - 400)10^9/L	*QTHH021*
MPV	**9.9**	(6.30 - 12.0 fL)	
II. VI SINH/NƯỚC TIỂU/PHÂN/ĐÀM/DỊCH - MICROBIOLOGY/URINE/STOOL/SPUTUM/FLUID ANALYSIS			
URINARY ANALYSIS:	*		*QTVS044*
1)Chemistry (Sinh Hóa) :	*		

Số trang: 1/4

* Đây là kết quả dạng số trả tự động từ hệ thống Medic. Bản giấy, khoa Xét nghiệm đã ký trả bệnh nhân
Mã QR phía trên chứa bệnh án của quý khách. Medic không chịu trách nhiệm nếu quý khách cung cấp cho người khác..

Lấy máu tại nhà: 0707 032 052

THỜI GIAN TRẢ KẾT QUẢ TRONG VÒNG:
- 70 Phút cho xét nghiệm thường qui (Sinh hóa, huyết học...)
- 100 Phút cho các xét nghiệm thường qui + miễn dịch

1. Xét nghiệm đã được công nhận ISO 15189:2012
2. Xét nghiệm đã tham gia ngoại kiểm
3. (*) KQ đã kiểm tra lần 2 / (**) KQ bảo động
4. KQ chỉ có giá trị trên mẫu xét nghiệm hiện tại

H: High - L: Low

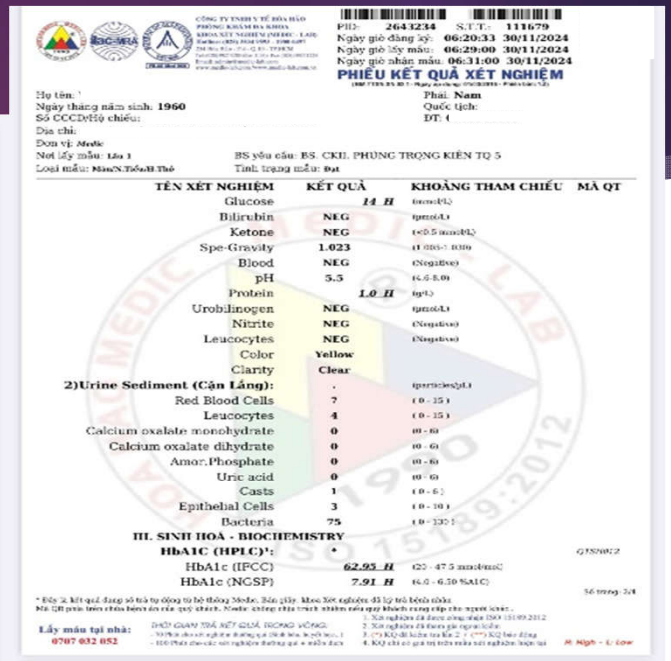

CÔNG TY TNHH Y TẾ HÒA HẢO
PHÒNG KHÁM ĐA KHOA
KHOA XÉT NGHIỆM (MEDIC - LAB)
Hotline: (028) 3824 9593 - 1900 6497
254 Hòa Hảo - P.4 - Q.10 - TP.HCM

PID: 2643234 S.T.T.: 111679
Ngày giờ đăng ký: 06:20:33 30/11/2024
Ngày giờ lấy mẫu: 06:29:00 30/11/2024
Ngày giờ nhận mẫu: 06:31:00 30/11/2024

PHIẾU KẾT QUẢ XÉT NGHIỆM

Họ tên:
Ngày tháng năm sinh: **1960**
Số CCCD/Hộ chiếu:
Địa chỉ:
Đơn vị: *Medic*
Nơi lấy mẫu: **Lầu 1**
Loại mẫu: **Máu/N.Tiểu/H.Thở**

Phái: **Nam**
Quốc tịch:
ĐT:

BS yêu cầu: BS. CKII. PHUNG TRỌNG KIÊN TQ 5
Tình trạng mẫu: **Đạt**

TÊN XÉT NGHIỆM	KẾT QUẢ	KHOẢNG THAM CHIẾU	MÃ QT
Glucose	***14 H***	(mmol/L)	
Bilirubin	**NEG**	(µmol/L)	
Ketone	**NEG**	(<0.5 mmol/L)	
Spe-Gravity	**1.023**	(1.005-1.030)	
Blood	**NEG**	(Negative)	
pH	**5.5**	(4.6-8.0)	
Protein	***1.0 H***	(g/L)	
Urobilinogen	**NEG**	(µmol/L)	
Nitrite	**NEG**	(Negative)	
Leucocytes	**NEG**	(Negative)	
Color	**Yellow**		
Clarity	**Clear**		
2)Urine Sediment (Cặn Lắng):	.	(particles/µL)	
Red Blood Cells	**7**	(0 - 15)	
Leucocytes	**4**	(0 - 15)	
Calcium oxalate monohydrate	**0**	(0 - 6)	
Calcium oxalate dihydrate	**0**	(0 - 6)	
Amor.Phosphate	**0**	(0 - 6)	
Uric acid	**0**	(0 - 6)	
Casts	**1**	(0 - 6)	
Epithelial Cells	**3**	(0 - 10)	
Bacteria	**75**	(0 - 100)	
III. SINH HOÁ - BIOCHEMISTRY			
HbA1C (HPLC)¹:	*		*QTSH002*
HbA1c (IFCC)	***62.95 H***	(20 - 47.5 mmol/mol)	
HbA1c (NGSP)	***7.91 H***	(4.0 - 6.50 %A1C)	

Số trang: 2/4

* Đây là kết quả dạng số trả tự động từ hệ thống Medic. Bản giấy, khoa Xét nghiệm đã ký trả bệnh nhân
Mã QR phía trên chứa bệnh án của quý khách. Medic không chịu trách nhiệm nếu quý khách cung cấp cho người khác..

Lấy máu tại nhà: 0707 032 052

THỜI GIAN TRẢ KẾT QUẢ TRONG VÒNG:
- 70 Phút cho xét nghiệm thường qui (Sinh hóa, huyết học...)
- 100 Phút cho các xét nghiệm thường qui + miễn dịch

1. Xét nghiệm đã được công nhận ISO 15189:2012
2. Xét nghiệm đã tham gia ngoại kiểm
3. (*) KQ đã kiểm tra lần 2 / (**) KQ bảo động
4. KQ chỉ có giá trị trên mẫu xét nghiệm hiện tại

H: High - L: Low



CÔNG TY TNHH Y TẾ HÒA HẢO
PHÒNG KHÁM ĐA KHOA
KHOA XÉT NGHIỆM (MEDIC - LAB)
Hotline: (028) 3824 9593 - 1900 6497
254 Hòa Hảo - P.4 - Q.10 - TP.HCM

PID: 2643234 S.T.T.: 111679
Ngày giờ đăng ký: 06:20:33 30/11/2024
Ngày giờ lấy mẫu: 06:29:00 30/11/2024
Ngày giờ nhận mẫu: 06:31:00 30/11/2024

PHIẾU KẾT QUẢ XÉT NGHIỆM

Họ tên: **VĂN ĐỨC HUNG**
Ngày tháng năm sinh: **1960**
Số CCCD/Hộ chiếu:
Địa chỉ: 25 ĐƯỜNG SỐ 3, P. AN PHÚ, TP. THỦ ĐỨC, TP. HCM
Đơn vị: *Medic*
Nơi lấy mẫu: **Lầu 1**
Loại mẫu: **Máu/N.Tiểu/H.Thở**

Phái: **Nam**
Quốc tịch:
ĐT: **0903904609**

BS yêu cầu: BS. CKII. PHUNG TRỌNG KIÊN TQ 5
Tình trạng mẫu: **Đạt**

TÊN XÉT NGHIỆM	KẾT QUẢ	KHOẢNG THAM CHIẾU	MÃ QT
Glucose (mmol/L) (FPG)¹	***7.48 H***	(3.90 - 6.60 mmol/L)	*QTSH001*
Glucose (mg/dL)	***134.6 H***	(70.2 - 118.8 mg/dL)	
IONOGRAMME²:	*		*QTSH007*
Na	**142.8**	(130 - 145 mmol/L)	
K	**4.28**	(3.40 - 5.3 mmol/L)	

XÉT NGHIỆM MÁU

CÔNG TY TNHH Y TẾ HÒA HẢO
PHÒNG KHÁM ĐA KHOA
KHOA XÉT NGHIỆM (MEDIC - LAB)
Hotline: (028) 3834 9593 - 1900 6497
254 Hòa Hảo - P.4 - Q.10 - TP.HCM
Tel: (028) 3927 0284 (Ext:1134) - Fax: (028) 3927 1224
Email: admin@medic-lab.com
www.medic-lab.com /www.medic-lab.com.vn

PID: 2643234 S.T.T.: 111679
Ngày giờ đăng ký: 06:20:33 30/11/2024
Ngày giờ lấy mẫu: 06:29:00 30/11/2024
Ngày giờ nhận mẫu: 06:31:00 30/11/2024

PHIẾU KẾT QUẢ XÉT NGHIỆM

(BM.TTXN.XN.02.1 - Ngày áp dụng: 01/03/2016 - Phiên bản: 1.2)

Họ tên: G
Phái: **Nam**
Ngày tháng năm sinh: **1960**
Quốc tịch:
Số CCCD/Hộ chiếu:
ĐT:
Địa chỉ:
Đơn vị: ***Medic***
Nơi lấy mẫu: **Lầu 1**
BS yêu cầu: BS. CKII. PHUNG TRỌNG KIÊN TQ 5
Loại mẫu: **Máu/N.Tiểu/H.Thở**
Tình trạng mẫu: **Đạt**

TÊN XÉT NGHIỆM	KẾT QUẢ	KHOẢNG THAM CHIẾU	MÃ QT
Troponin-T hs (Roche)¹	**4.88**	(< 14 ng/L)	*QTMD016.3*
HBsAg (Định tính, qualitative)¹	**NEG S/CO 0.386**	(Index <1; S/Co <1)	*QTMD017*
Anti HBs (Định lượng,quantitative)²	***671.1 H***	(≥ 10 mUI/mL)	*QTMD123*
Anti HBc Total(IgG+IgM)(Roche)²	**NEG S/CO 1.33**	(S/Co > 1)	*QTMD120*
Anti HCV (Định tính, qualitative)¹	**NEG S/CO 0.027**	(S/Co < 1; Index < 1)	*QTMD018*
A.F.P¹	**<2.00**	(< 20 ng/mL)	*QTMD006*
C.E.A¹	**1.79**	(< 5 ng/mL)	*QTMD007*
C.A 19-9 (Roche)¹	**12.50**	(< 31 U/mL)	*QTMD008*
CA 72-4 (Cancer antigen 72-4)	**1.68**	(<8.20 U/mL)	*QTMD032*
V. XÉT NGHIỆM ĐẶC BIỆT - SPECIAL TEST			
Test H.Pylori C13 (Breath test)	**NEG 1.7/1000**	(NEG < 4/1000)	

Thời gian duyệt: 07:27:59 30/11/2024
In lần 1: 07:28:10 30/11/2024

PHONG KHAM DA KHOA
KHOA XÉT NGHIỆM (MEDIC - LAB)
Hotline: (028) 3834 9593 - 1900 6497
254 Hòa Hảo - P.4 - Q.10 - TP.HCM
Tel: (028) 3927 0284 (Ext:1134) - Fax: (028) 3927 1224
Email: admin@medic-lab.com
www.medic-lab.com /www.medic-lab.com.vn

PID: 2643234 S.T.T.: 111679
Ngày giờ đăng ký: 06:20:33 30/11/2024
Ngày giờ lấy mẫu: 06:29:00 30/11/2024
Ngày giờ nhận mẫu: 06:31:00 30/11/2024

PHIẾU KẾT QUẢ XÉT NGHIỆM

(BM.TTXN.XN.02.1 - Ngày áp dụng: 01/03/2016 - Phiên bản: 1.2)

Họ tên:
Phái: **Nam**
Ngày tháng năm sinh: **1960**
Quốc tịch:
Số CCCD/Hộ chiếu:
ĐT:
Địa chỉ:
Đơn vị: ***Medic***
Nơi lấy mẫu: **Lầu 1**
BS yêu cầu: BS. CKII. PHUNG TRỌNG KIÊN TQ 5
Loại mẫu: **Máu/N.Tiểu/H.Thở**
Tình trạng mẫu: **Đạt**

TÊN XÉT NGHIỆM	KẾT QUẢ	KHOẢNG THAM CHIẾU	MÃ QT
Glucose (mmol/L) (FPG)¹	***7.48 H***	(3.90 - 5.60 mmol/L)	*QTSH001*
Glucose (mg/dL)	***134.6 H***	(70.2 - 100.8 mg/dL)	
IONOGRAMME²:	*		*QTSH067*
Na	**142.8**	(130 - 145 mmol/L)	
K	**4.28**	(3.40 - 5.1 mmol/L)	
Ca	**2.28**	(2.1 - 2.80 mmol/L)	
Cl	**107.5**	(96 - 108 mmol/L)	
Uric Acid/Serum¹	**4.83**	(M: 3.4 - 7.0; F: 2.4 - 5.7 mg/dL)	*QTSH014*
hs CRP	***6.35 H***	(≤ 3 mg/L)	*QTSH028*
*Độ Lọc Cầu Thận (CKD-EPI)	*		
Creatinin/Serum²	**0.890**	(M: 0.6 - 1.3; F:0.5 - 1.1 mg/dL)	*QTSH027*
eGFR (CKD-EPI)	**96**	(≥ 90 mL/min/1.73 m²)	
LDL Cholesterol²	**1.94**	(<2.59; Ngưỡng: 2.59-4.13 mmol/L)	*QTSH093*
	.	(Cao: 4.14 - 4.91; Rất cao ≥ 4.92)	
Triglycerides¹	**1.24**	(<1.70; Ngưỡng: 1.70-2.25 mmol/L)	*QTSH015*
	.	(Cao: 2.26 - 5.64; Rất cao ≥ 5.65)	
GGT¹	**17.38**	(M < 55 U/L; F < 36 U/L)	*QTSH004*
SGOT (AST)¹	**23.03**	(< 35 U/L)	*QTSH005*
SGPT (ALT)¹	**18.36**	(< 30 U/L)	*QTSH013*
IV. MIỄN DỊCH - IMMUNOLOGY			
Free PSA²	**0.170**	(ng/mL)	*QTMD147*
P.S.A²	**0.430**	(< 4 ng/mL)	*QTMD038*
F.PSA/T.PSA	**39.53**	(F.PSA/T.PSA>20%)	
TSH u.sensitive (3rd G)¹	**1.07**	(0.32 -5 µIU/mL)	*QTMD009*
Free T4²	**1.53**	(0.71 - 1.85 ng/dL)	*QTMD036*
Thyroglobulin (TG)²	**25.30**	(3.5 - 77 ng/mL)	*QTMD191*

Số trang: 3/4

* Đây là kết quả đang số trả tự động từ hệ thống Medic. Bản giấy, khoa Xét nghiệm đã ký trả bệnh nhân
Mã QR phía trên chứa bệnh án của quý khách. Medic không chịu trách nhiệm nếu quý khách cung cấp cho người khác..
1. Xét nghiệm đã được công nhận ISO 15189:2012

ECG

ĐIỆN TÂM ĐỒ - ĐIỆN TOÁN TRUNG TÂM CHẨN ĐOÁN Y KHOA MEDIC , 254 HÒA HẢO QUẬN 10 TP HCM

Họ tên : \ Mã BN : 2643234-30 Tuổi : 64 Giới tính : M

Cao : 165 Nặng : 75 HA : 130/80 Tốc độ : 25mm/s Ngày : 30/11/2024 Giờ : 7:18

Chỉ định : *-*

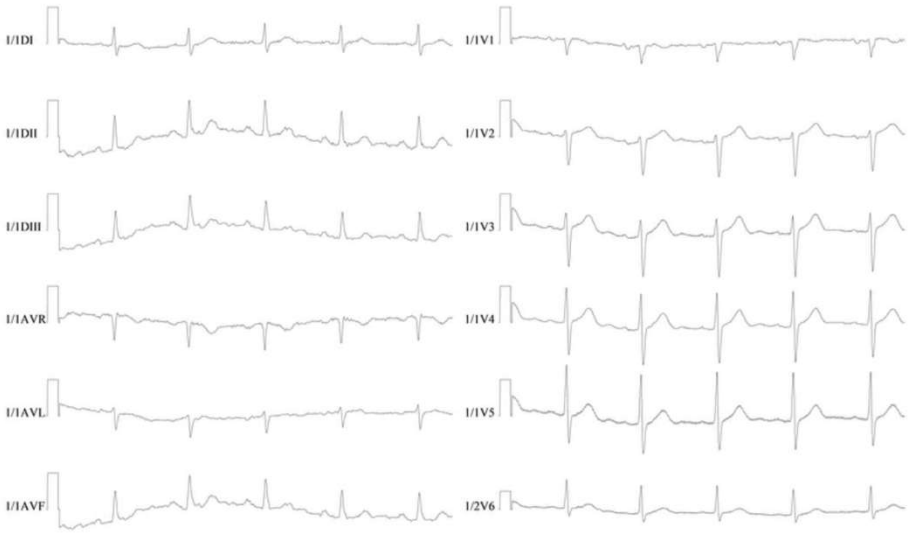

CÔNG TY TNHH Y TẾ HÒA HẢO - PHÒNG KHÁM ĐA KHOA
(Tên cũ: TRUNG TÂM CHẨN ĐOÁN Y KHOA - MEDIC)
254 Hòa Hảo, P.4, Q.10, TP. Hồ Chí Minh
ĐT: 028.39270284 - 028.39272136, Mail: hoahao254@medic.com.vn

Tìm và tải app "Medic Hoa Hao" để đăng kí khám và xem kết quả khám nhanh hơn

QRCode kết quả

(QR code kết quả chứa bệnh án của quý khách. Medic không chịu trách nhiệm nếu quý khách cung cấp QR code cho người khác.)

2643234

ĐIỆN TÂM ĐỒ - ĐIỆN TOÁN
(DIGITAL ELECTRO CARDIOGRAPHY)

ID : **2643234** **STT** : **30**

Bệnh nhân : [redacted] **Tuổi** : **64 Nam**

Địa chỉ :

Bác sĩ chỉ định : **Bs. CKII. Phùng Trọng Kiên** **Ngày ĐK : 30/11/2024 07:09**

Chẩn đoán sơ bộ : **viêm mũi xoang/ đái tháo đường type 2/ tăng huyết áp/ thiếu máu cục bộ cơ tim (đã mổ bắc cầu đm vành tim)/ rối loạn mỡ máu/ td viêm dạ dày/ td viêm đại tràng/ thừa cân nặng.**

PHÂN TÍCH ECG (ANALYSIS) :

aQRS: **-45** Rhythm: **XOANG** Rate: **80** Interval : PR: **0.14** QRS: **0.08** QT: **0.36**

PWave	: Ext. Leads	**BT**
	: Pre. Leads	**BT**
QRS Complex	: Ext. Leads	**BT**
	: Pre. Leads	**BT**
ST Segments	: Ext. Leads	**BT**
	: Pre. Leads	**BT**
TWave	: Ext. Leads	**DET AVL**
	: Pre. Leads	**BT**
UWave	: Ext. Leads	**BT**
	: Pre. Leads	**BT**

KẾT LUẬN : **GHI NHẬN SÓNG T DẸT AVL**

X-QUANG XOANG

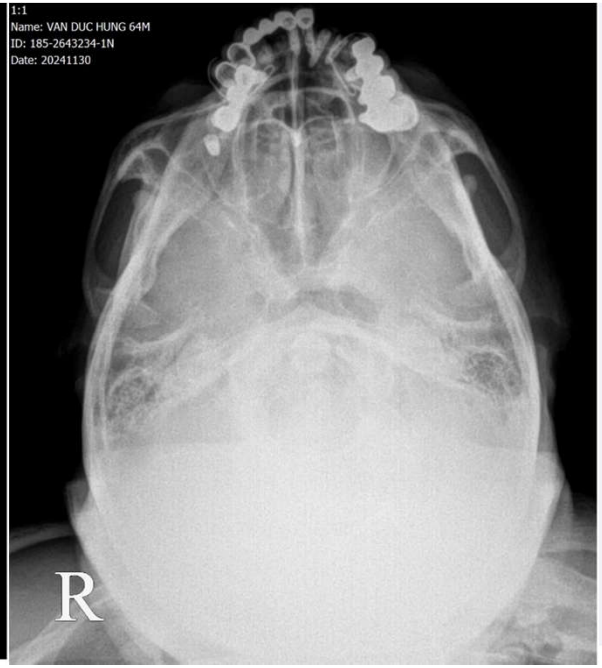

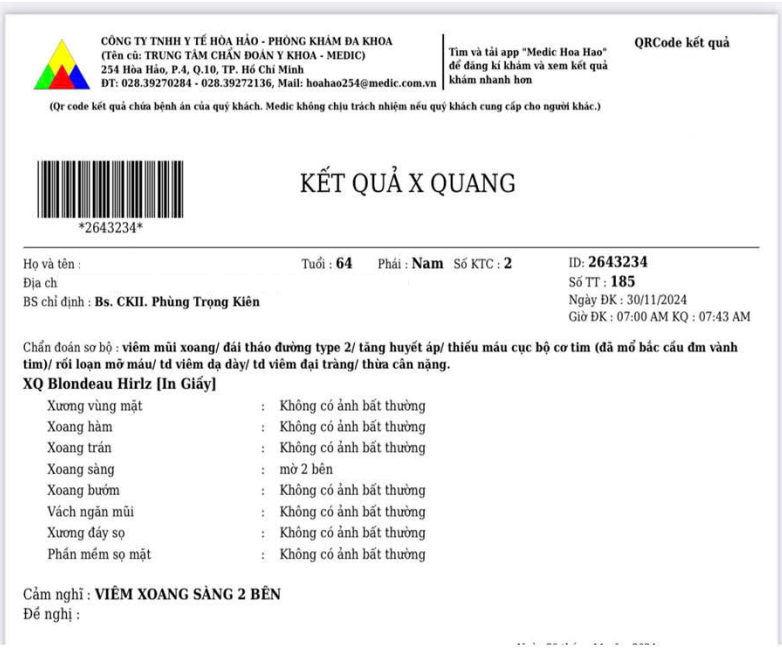

CÔNG TY TNHH Y TẾ HÒA HẢO - PHÒNG KHÁM ĐA KHOA
(Tên cũ: TRUNG TÂM CHẨN ĐOÁN Y KHOA - MEDIC)
254 Hòa Hảo, P.4, Q.10, TP. Hồ Chí Minh
ĐT: 028.39270284 - 028.39272136, Mail: hoahao254@medic.com.vn

Tìm và tải app "Medic Hoa Hao" để đăng kí khám và xem kết quả khám nhanh hơn

QRCode kết quả

(Qr code kết quả chứa bệnh án của quý khách. Medic không chịu trách nhiệm nếu quý khách cung cấp cho người khác.)

2643234

KẾT QUẢ X QUANG

Họ và tên :
Địa ch
BS chỉ định : **Bs. CKII. Phùng Trọng Kiên**

Tuổi : **64** Phái : **Nam** Số KTC : **2**

ID: **2643234**
Số TT : **185**
Ngày ĐK : 30/11/2024
Giờ ĐK : 07:00 AM KQ : 07:43 AM

Chẩn đoán sơ bộ : **viêm mũi xoang/ đái tháo đường type 2/ tăng huyết áp/ thiếu máu cục bộ cơ tim (đã mổ bắc cầu đm vành tim)/ rối loạn mỡ máu/ td viêm dạ dày/ td viêm đại tràng/ thừa cân nặng.**

XQ Blondeau Hirlz [In Giấy]

Xương vùng mặt	:	Không có ảnh bất thường
Xoang hàm	:	Không có ảnh bất thường
Xoang trán	:	Không có ảnh bất thường
Xoang sàng	:	mờ 2 bên
Xoang bướm	:	Không có ảnh bất thường
Vách ngăn mũi	:	Không có ảnh bất thường
Xương đáy sọ	:	Không có ảnh bất thường
Phần mềm sọ mặt	:	Không có ảnh bất thường

Cảm nghĩ : **VIÊM XOANG SÀNG 2 BÊN**
Đề nghị :

X-QUANG PHỔI

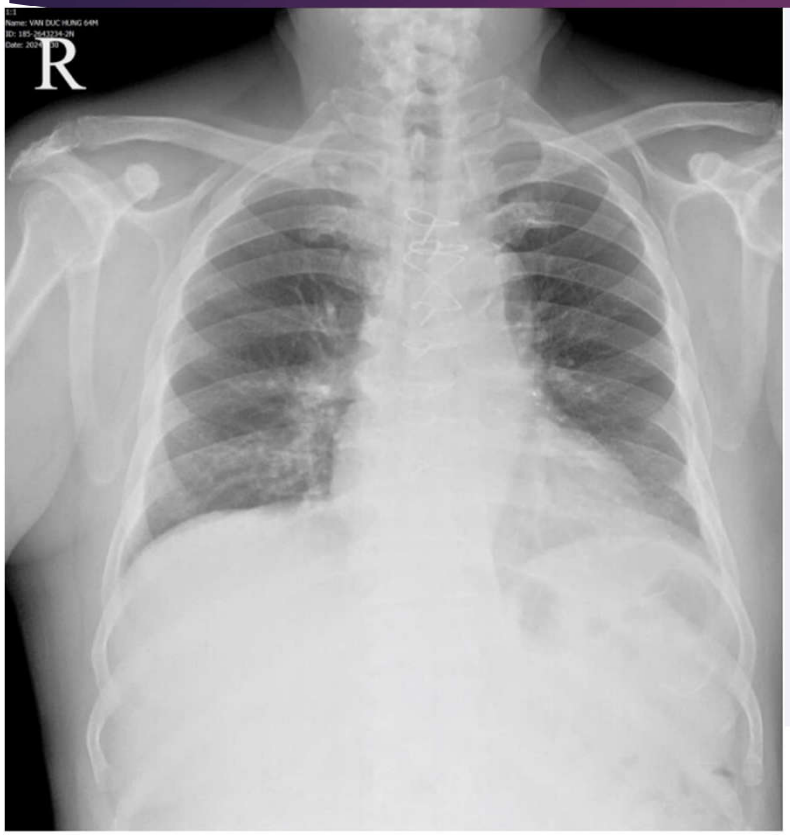

CÔNG TY TNHH Y TẾ HÒA HẢO - PHÒNG KHÁM ĐA KHOA
(Tên cũ: TRUNG TÂM CHẨN ĐOÁN Y KHOA - MEDIC)
254 Hòa Hảo, P.4, Q.10, TP. Hồ Chí Minh
ĐT: 028.39270284 - 028.39272136, Mail: hoahao254@medic.com.vn

Tìm và tải app "Medic Hoa Hao" để đăng kí khám và xem kết quả khám nhanh hơn

QRCode kết quả

(Qr code kết quả chứa bệnh án của quý khách. Medic không chịu trách nhiệm nếu quý khách cung cấp cho người khác.)

2643234

KẾT QUẢ X QUANG

Họ và tên : Tuổi : **64** Phái : **Nam** Số KTC : **2**
Địa chỉ :
BS chỉ định : **Bs. CKII. Phùng Trọng Kiên**

ID: **2643234**
Số TT : **185**
Ngày ĐK : 30/11/2024
Giờ ĐK : 07:00 AM KQ : 07:43 AM

Chẩn đoán sơ bộ : **viêm mũi xoang/ đái tháo đường type 2/ tăng huyết áp/ thiếu máu cục bộ cơ tim (đã mổ bắc cầu đm vành tim)/ rối loạn mỡ máu/ td viêm dạ dày/ td viêm đại tràng/ thừa cân nặng.**

XQ Lồng Ngực T/N [In Giấy]

Thành Ngực	:	Có chỉ phẫu thuật mở lồng ngực
Màng Phổi	:	Không có ảnh bất thường
Trung Thất	:	Không có ảnh bất thường
Tim	:	Không có ảnh bất thường
Động Mạch Chủ	:	bung rộng, vôi hóa cung động mạch chủ .
Huyết Phế Quản	:	Không có ảnh bất thường
Phổi	:	Không có ảnh bất thường
Cơ Hoành	:	Không có ảnh bất thường

Cảm nghĩ : **BỆNH TIM MẠCH DO XƠ ĐỘNG MẠCH**
Đề nghị : **kết hợp siêu âm tim, ECG**

Ngày 30 tháng 11 năm 2024

SIÊU ÂM

CÔNG TY TNHH Y TẾ HÒA HẢO - PHÒNG KHÁM ĐA KHOA
(Tên cũ: TRUNG TÂM CHẨN ĐOÁN Y KHOA - MEDIC)
254 Hòa Hảo, P.4, Q.10, TP. Hồ Chí Minh
ĐT: 028.39270284 - 028.39272136, Mail: hoahao254@medic.com.vn

Tìm và tải app "Medic Hoa Hao" để đăng kí khám và xem kết quả khám nhanh hơn

QRCode kết quả

(Qr code kết quả chứa bệnh án của quý khách. Medic không chịu trách nhiệm nếu quý khách cung cấp cho người khác.)

2643234

KẾT QUẢ SIÊU ÂM TIM MÀU

Máy: **ALOKA -ProSound α6**

ID : **2643234** Ngày ĐK: 30/11/2024 07:08
Họ và tên : **64** tuổi **Nam**
Địa chỉ :
Chẩn đoán sơ bộ : VIÊM MŨI XOANG/ ĐÁI THÁO ĐƯỜNG TYPE 2/ TĂNG HUYẾT ÁP/ THIẾU MÁU CỤC BỘ CƠ TIM (ĐÃ MỔ BẮC CẦU ĐM VÀNH TIM)/ RỐI LOẠN MỠ MÁU/ TD VIÊM DẠ DÀY/ TD VIÊM ĐẠI TRÀNG/ THỪA CÂN NẶNG.

VÙNG KHẢO SÁT : SIÊU ÂM TIM MÀU

1- Nhĩ trái dãn to. Thất trái dày nhẹ, các buồng tim khác trong giới hạn bình thường LVDd = 49 mm
Loạn động vách liên thất và thành dưới. Chức năng thất trái bảo tồn EF= 73 % (Teichholz).
Chức năng tâm thu thất phải TAPSE =20 mm

2- Van 2 lá dày, hở 2/4. Van động mạch chủ dày, vôi hóa nhẹ, hẹp nhẹ Gradmax= 15mm Hg. hở 1/4
Tăng áp động mạch phổi nhẹ PAPs= 40mmHg
Động mạch chủ ngực kích thước bình thường.

3- Không tràn dịch màng tim.

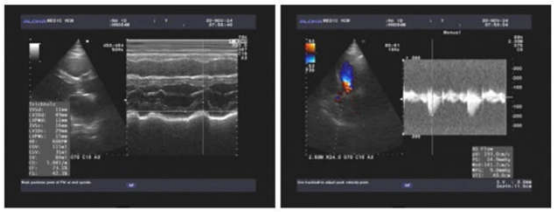

KẾT LUẬN : **BỆNH TIM DO CAO HUYẾT ÁP VÀ THIẾU MÁU CỤC BỘ**
THẤT TRÁI DÀY NHẸ BẢO TỒN CHỨC NĂNG TÂM THU
HẸP VAN ĐỘNG MẠCH CHỦ NHẸ. HỞ VAN ĐỘNG MẠCH CHỦ 1/4. HỞ VAN 2 LÁ 2/4
TĂNG ÁP ĐỘNG MẠCH PHỔI NHẸ

Đề nghị :

CÔNG TY TNHH Y TẾ HÒA HẢO - PHÒNG KHÁM ĐA KHOA
(Tên cũ: TRUNG TÂM CHẨN ĐOÁN Y KHOA - MEDIC)
254 Hòa Hảo, P.4, Q.10, TP. Hồ Chí Minh
ĐT: 028.39270284 - 028.39272136, Mail: hoahao254@medic.com.vn

Tìm và tải app "Medic Hoa Hao" để đăng kí khám và xem kết quả khám nhanh hơn

QRCode kết quả

(Qr code kết quả chứa bệnh án của quý khách. Medic không chịu trách nhiệm nếu quý khách cung cấp cho người khác.)

2643234

Khoa : **Siêu Âm Gan - Mạch Máu D4** - Phòng Mạch Máu 1
Máy: **TOSHIBA APLIO 500**

KẾT QUẢ SIÊU ÂM MÀU

ID : **2643234** Ngày ĐK: 30/11/2024 07:20
Họ và tên : **64** tuổi **Nam**
Địa chỉ :
Chẩn đoán sơ bộ : VIÊM MŨI XOANG/ ĐÁI THÁO ĐƯỜNG TYPE 2/ TĂNG HUYẾT ÁP/ THIẾU MÁU CỤC BỘ CƠ TIM (ĐÃ MỔ BẮC CẦU ĐM VÀNH TIM)/ RỐI LOẠN MỠ MÁU/ TD VIÊM DẠ DÀY/ TD VIÊM ĐẠI TRÀNG/ THỪA CÂN NẶNG.
BS chỉ định : BS. CKII. PHÙNG TRỌNG KIÊN BV chỉ định : MEDIC

VÙNG KHẢO SÁT : SIÊU ÂM TUYẾN GIÁP MÀU

- TUYẾN GIÁP: kích thước bình thường, vỏ bao không đều, nền giáp cấu trúc echo kém, có echogenic band, phân bố mạch máu bình thường. Nang giáp keo nhỏ thùy trái d=2,1mm.
- ĐỘNG MẠCH GIÁP DƯỚI: bình thường.
- HẠCH CỔ:không hạch bệnh lý.
- TUYẾN MANG TAI, DƯỚI HÀM, DƯỚI LƯỠI: bình thường.
- PHẦN MỀM CỔ (Da,mô dưới da,cân cơ), THỰC QUẢN CỔ: chưa thấy bất thường.

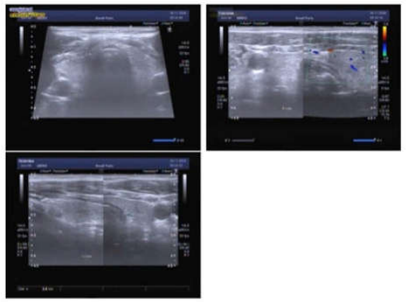

KẾT LUẬN : **Nang giáp keo nhỏ thùy trái/ Viêm giáp lan tỏa hai thùy (ACR TI-RADS 1).**

SIÊU ÂM

CÔNG TY TNHH Y TẾ HÒA HẢO - PHÒNG KHÁM ĐA KHOA
(Tên cũ: TRUNG TÂM CHẨN ĐOÁN Y KHOA - MEDIC)
254 Hòa Hảo, P.4, Q.10, TP. Hồ Chí Minh
ĐT: 028.39270284 - 028.39272136, Mail: hoahao254@medic.com.vn

Tìm và tải app "Medic Hoa Hao" để đăng kí khám và xem kết quả khám nhanh hơn

QRCode kết quả

(Qr code kết quả chứa bệnh án của quý khách. Medic không chịu trách nhiệm nếu quý khách cung cấp cho người khác.)

2643234

Khoa : **Siêu Âm Gan - Mạch Máu D4** - Phòng Mạch Máu 1
Máy: **TOSHIBA APLIO 500**

KẾT QUẢ SIÊU ÂM MÀU

ID : **2643234** Ngày ĐK: 30/11/2024 07:20
Họ và tên : **64** tuổi **Nam**
Địa chỉ :
Chẩn đoán sơ bộ :
BS chỉ định : BV chỉ định : MEDIC

VÙNG KHẢO SÁT : SIÊU ÂM DOPPLER HỆ ĐỘNG MẠCH CẢNH

1. Hệ động mạch cảnh chung , động mạch cảnh ngoài , động mạch cảnh trong hai bên : thành mạch mean dist.CIMT P=0,82mm; T=0,8mm, đóng vôi hành cảnh hai bên, không plaque , không hẹp , có dòng chảy và vận tốc bình thường.
2. Hệ động mạch cột sống hai bên :Đoạn V1 V2, không hẹp , có dòng chảy và vận tốc bình thường.
3. Tĩnh mạch cảnh hai bên không dãn , đè xẹp , không huyết khối.

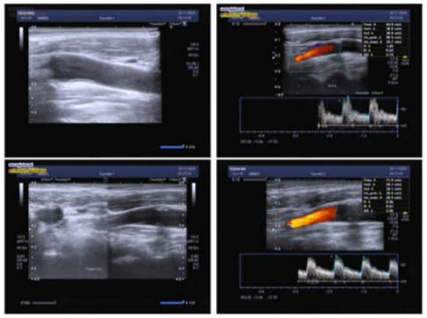

KẾT LUẬN : **Dày nhẹ thành,xơ vữa động mạch cảnh chung, đóng vôi hành cảnh hai bên,flow hướng não hai bên trung bình.**

(Tên cũ: TRUNG TÂM CHẨN ĐOÁN Y KHOA - MEDIC)
254 Hòa Hảo, P.4, Q.10, TP. Hồ Chí Minh
ĐT: 028.39270284 - 028.39272136, Mail: hoahao254@medic.com.vn

Tìm và tải app "Medic Hoa Hao" để đăng kí khám và xem kết quả khám nhanh hơn

(Qr code kết quả chứa bệnh án của quý khách. Medic không chịu trách nhiệm nếu quý khách cung cấp cho người khác.)

2643234

Khoa : **Siêu Âm Gan - Mạch Máu D4** - Phòng Mạch Máu 1
Máy: **TOSHIBA APLIO 500**

KẾT QUẢ SIÊU ÂM MÀU

ID : **2643234** Ngày ĐK: 30/11/2024 07:20
Họ và tên : **64** tuổi **Nam**
Địa chỉ :
Chẩn đoán sơ bộ : VIÊM MŨI XOANG/ ĐÁI THÁO ĐƯỜNG TYPE 2/ TĂNG HUYẾT ÁP/ THIẾU MÁU CỤC BỘ CƠ TIM (ĐÃ MỔ BẮC CẦU ĐM VÀNH TIM)/ RỐI LOẠN MỠ MÁU/ TD VIÊM DẠ DÀY/ TD VIÊM ĐẠI TRÀNG/ THỪA CÂN NẶNG.
BS chỉ định : BS. CKII. PHÙNG TRỌNG KIÊN BV chỉ định : MEDIC

VÙNG KHẢO SÁT : SIÊU ÂM BỤNG TỔNG QUÁT MÀU

- GAN: Không to, bờ đều, cấu trúc đồng dạng, không sang thương khu trú.
- MẬT: túi mật không sỏi, vách mỏng. Đường mật trong gan không dãn. Ống mật chủ không sỏi, không dãn.
- TỤY: Cấu trúc, kích thước bình thường. LÁCH: không to, đồng dạng.
- THẬN P- T: không sỏi, không ứ nước. Kích thước hai thận trong giới hạn bình thường. Cấu trúc vỏ tủy phân biệt, phân bố mạch máu trên Doppler màu trung bình.
- BÀNG QUANG: không sỏi, không bướu, vách mỏng.
- Vùng chậu không u. TIỀN LIỆT TUYẾN: kích thước bình thường, bờ đều,V=21,6cm3, đóng vôi.
- Động mạch chủ bụng không phình.
- Ascites (-). Không hạch ổ bụng.
- Không tràn dịch màng phổi.

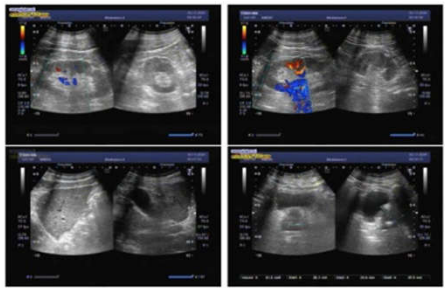

KẾT LUẬN : **Tụy nhiễm mỡ lan tỏa.**
Đóng vôi thành ĐMCB không hẹp

NỘI SOI DẠ DÀY

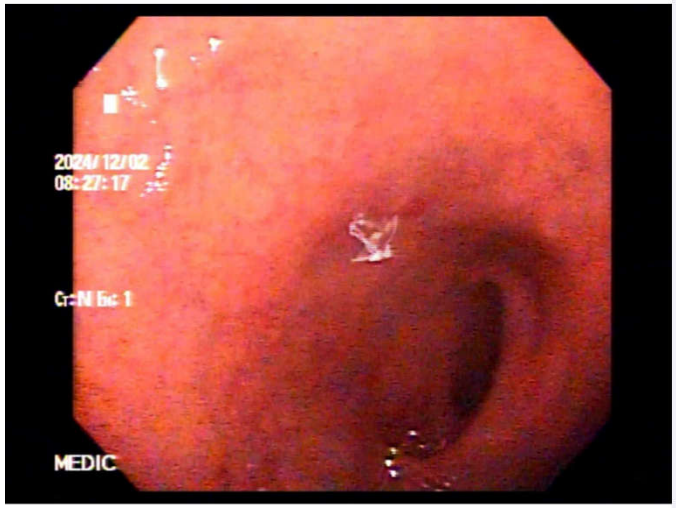

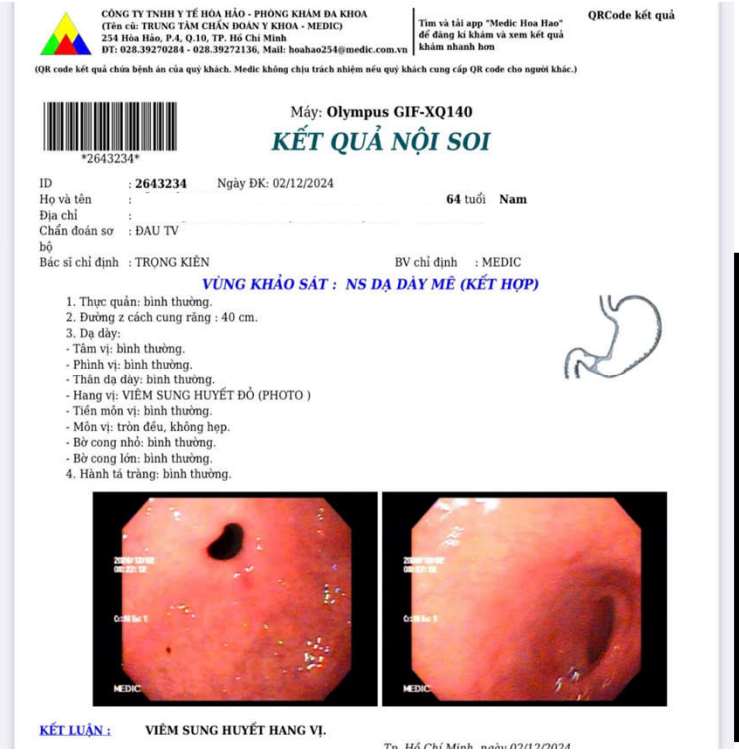

CÔNG TY TNHH Y TẾ HÒA HẢO - PHÒNG KHÁM ĐA KHOA
(Tên cũ: TRUNG TÂM CHẨN ĐOÁN Y KHOA - MEDIC)
254 Hòa Hảo, P.4, Q.10, TP. Hồ Chí Minh
ĐT: 028.39270284 - 028.39272136, Mail: hoahao254@medic.com.vn

Tìm và tải app "Medic Hoa Hao" để đăng kí khám và xem kết quả khám nhanh hơn

QRCode kết quả

(QR code kết quả chứa bệnh án của quý khách. Medic không chịu trách nhiệm nếu quý khách cung cấp QR code cho người khác.)

2643234

Máy: **Olympus GIF-XQ140**

KẾT QUẢ NỘI SOI

ID : **2643234** Ngày ĐK: 02/12/2024
Họ và tên : **64** tuổi **Nam**
Địa chỉ :
Chẩn đoán sơ bộ : ĐAU TV
Bác sĩ chỉ định : TRỌNG KIÊN BV chỉ định : MEDIC

VÙNG KHẢO SÁT : NS DẠ DÀY MÊ (KẾT HỢP)

1. Thực quản: bình thường.
2. Đường z cách cung răng : 40 cm.
3. Dạ dày:
- Tâm vị: bình thường.
- Phình vị: bình thường.
- Thân dạ dày: bình thường.
- Hang vị: VIÊM SUNG HUYẾT ĐỎ (PHOTO)
- Tiền môn vị: bình thường.
- Môn vị: tròn đều, không hẹp.
- Bờ cong nhỏ: bình thường.
- Bờ cong lớn: bình thường.
4. Hành tá tràng: bình thường.

KẾT LUẬN : **VIÊM SUNG HUYẾT HANG VỊ.**

Tp. Hồ Chí Minh, ngày 02/12/2024

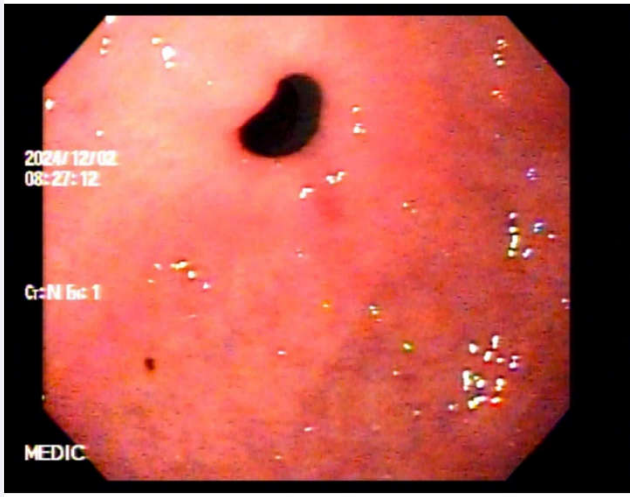

NỘI SOI ĐẠI TRÀNG

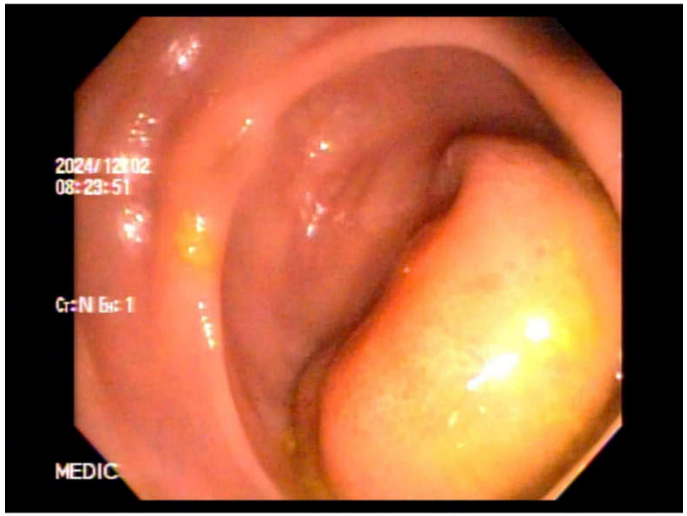

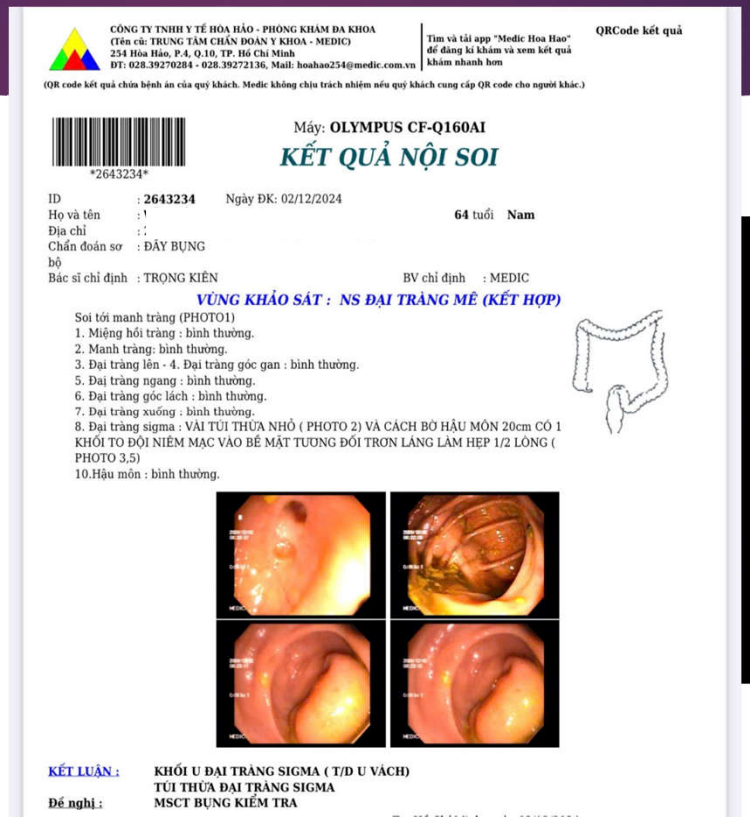

CÔNG TY TNHH Y TẾ HÒA HẢO - PHÒNG KHÁM ĐA KHOA
(Tên cũ: TRUNG TÂM CHẨN ĐOÁN Y KHOA - MEDIC)
254 Hòa Hảo, P.4, Q.10, TP. Hồ Chí Minh
ĐT: 028.39270284 - 028.39272136, Mail: hoahao254@medic.com.vn

Tìm và tải app "Medic Hoa Hao" để đăng kí khám và xem kết quả khám nhanh hơn

QRCode kết quả

(QR code kết quả chứa bệnh án của quý khách. Medic không chịu trách nhiệm nếu quý khách cung cấp QR code cho người khác.)

2643234

Máy: **OLYMPUS CF-Q160AI**

KẾT QUẢ NỘI SOI

ID : **2643234** Ngày ĐK: 02/12/2024
Họ và tên : ! **64** tuổi **Nam**
Địa chỉ : :
Chẩn đoán sơ bộ : ĐÁY BỤNG
Bác sĩ chỉ định : TRỌNG KIÊN BV chỉ định : MEDIC

VÙNG KHẢO SÁT : NS ĐẠI TRÀNG MÊ (KẾT HỢP)

Soi tới manh tràng (PHOTO1)
1. Miệng hồi tràng : bình thường.
2. Manh tràng: bình thường.
3. Đại tràng lên - 4. Đại tràng góc gan : bình thường.
5. Đại tràng ngang : bình thường.
6. Đại tràng góc lách : bình thường.
7. Đại tràng xuống : bình thường.
8. Đại tràng sigma : VÀI TÚI THỪA NHỎ (PHOTO 2) VÀ CÁCH BỜ HẬU MÔN 20cm CÓ 1 KHỐI TO ĐỘI NIÊM MẠC VÀO BỀ MẶT TƯƠNG ĐỐI TRƠN LÁNG LÀM HẸP 1/2 LÒNG (PHOTO 3,5)
10.Hậu môn : bình thường.

KẾT LUẬN : **KHỐI U ĐẠI TRÀNG SIGMA (T/D U VÁCH)**
TÚI THỪA ĐẠI TRÀNG SIGMA
Đề nghị : **MSCT BỤNG KIỂM TRA**

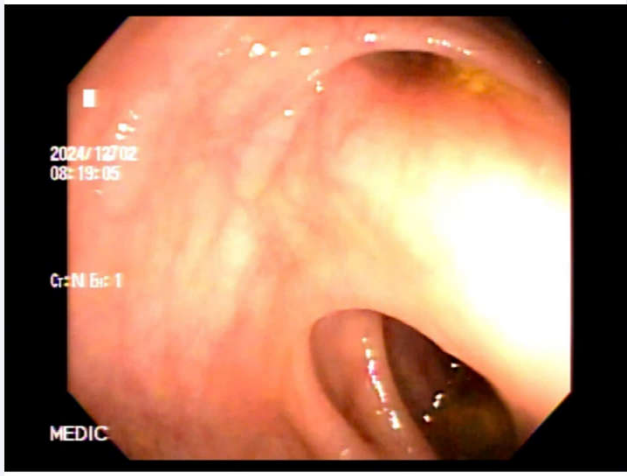

HỘI CHẨN SIÊU ÂM

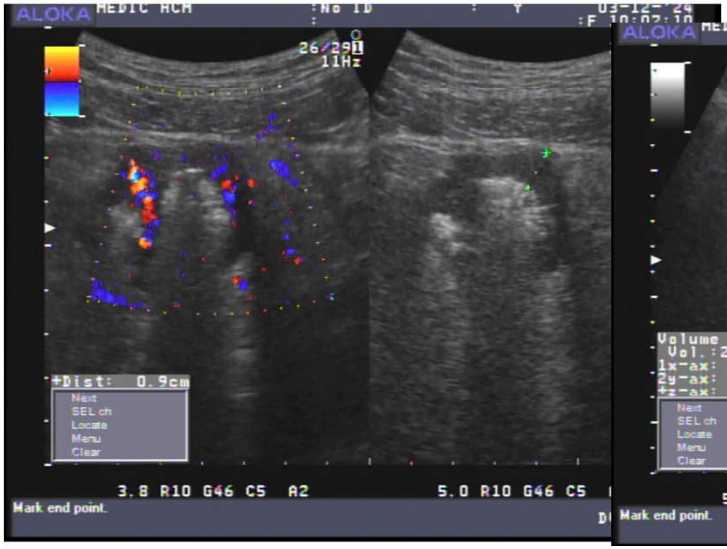

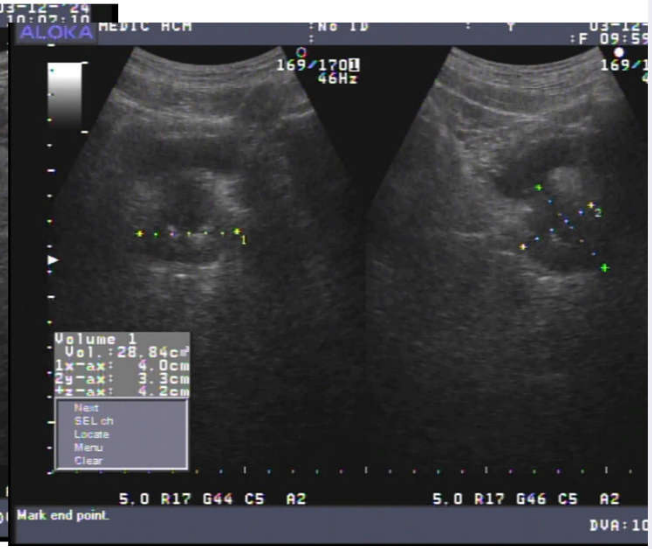

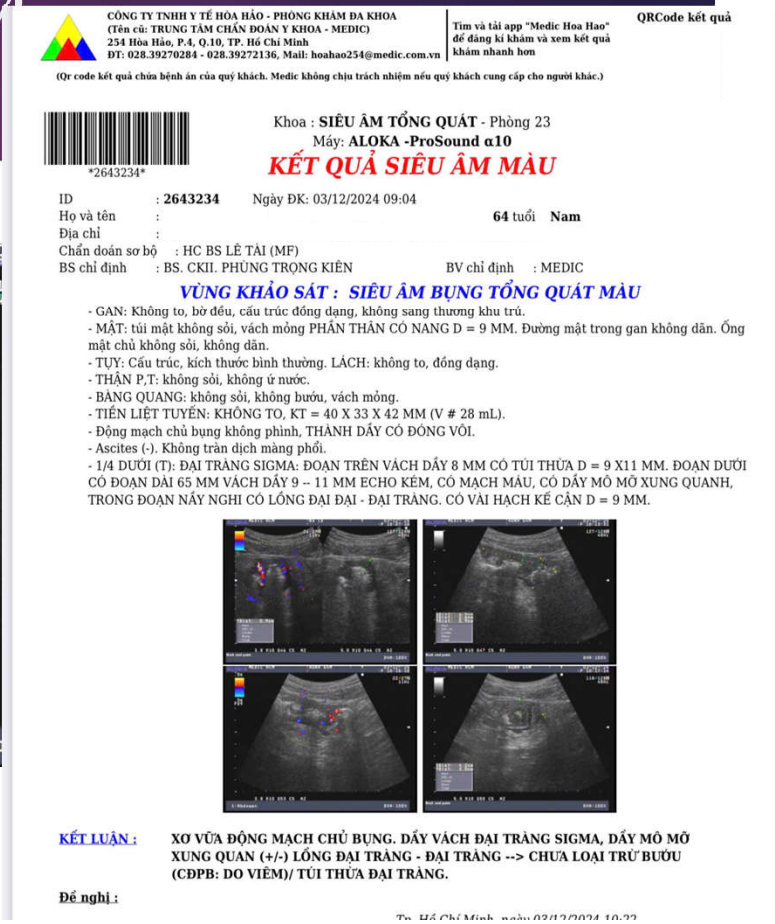

CÔNG TY TNHH Y TẾ HÒA HẢO - PHÒNG KHÁM ĐA KHOA
(Tên cũ: TRUNG TÂM CHẨN ĐOÁN Y KHOA - MEDIC)
254 Hòa Hảo, P.4, Q.10, TP. Hồ Chí Minh
ĐT: 028.39270284 - 028.39272136, Mail: hoahao254@medic.com.vn

Tìm và tải app "Medic Hoa Hao" để đăng kí khám và xem kết quả khám nhanh hơn

QRCode kết quả

(Qr code kết quả chứa bệnh án của quý khách. Medic không chịu trách nhiệm nếu quý khách cung cấp cho người khác.)

2643234

Khoa : **SIÊU ÂM TỔNG QUÁT** - Phòng 23
Máy: **ALOKA -ProSound α10**

KẾT QUẢ SIÊU ÂM MÀU

ID : **2643234** Ngày ĐK: 03/12/2024 09:04
Họ và tên : **64** tuổi **Nam**
Địa chỉ :
Chẩn đoán sơ bộ : HC BS LÊ TÀI (MF)
BS chỉ định : BS. CKII. PHÙNG TRỌNG KIÊN BV chỉ định : MEDIC

VÙNG KHẢO SÁT : SIÊU ÂM BỤNG TỔNG QUÁT MÀU

- GAN: Không to, bờ đều, cấu trúc đồng dạng, không sang thương khu trú.
- MẬT: túi mật không sỏi, vách mỏng PHẦN THÂN CÓ NANG D = 9 MM. Đường mật trong gan không dãn. Ống mật chủ không sỏi, không dãn.
- TỤY: Cấu trúc, kích thước bình thường. LÁCH: không to, đồng dạng.
- THẬN P,T: không sỏi, không ứ nước.
- BÀNG QUANG: không sỏi, không bướu, vách mỏng.
- TIỀN LIỆT TUYẾN: KHÔNG TO, KT = 40 X 33 X 42 MM (V # 28 mL).
- Động mạch chủ bụng không phình, THÀNH DẦY CÓ ĐỐNG VÔI.
- Ascites (-). Không tràn dịch màng phổi.
- 1/4 DƯỚI (T): ĐẠI TRÀNG SIGMA: ĐOẠN TRÊN VÁCH DẦY 8 MM CÓ TÚI THỪA D = 9 X11 MM. ĐOẠN DƯỚI CÓ ĐOẠN DÀI 65 MM VÁCH DẦY 9 -- 11 MM ECHO KÉM, CÓ MẠCH MÁU, CÓ DẤY MỎ MỠ XUNG QUANH, TRONG ĐOẠN NẦY NGHI CÓ LỒNG ĐẠI ĐẠI - ĐẠI TRÀNG. CÓ VÀI HẠCH KẾ CẬN D = 9 MM.

KẾT LUẬN : **XƠ VỮA ĐỘNG MẠCH CHỦ BỤNG. DẦY VÁCH ĐẠI TRÀNG SIGMA, DẤY MỎ MỠ XUNG QUAN (+/-) LỒNG ĐẠI TRÀNG - ĐẠI TRÀNG --> CHƯA LOẠI TRỪ BƯỚU (CĐPB: DO VIÊM)/ TÚI THỪA ĐẠI TRÀNG.**

Đề nghị :

Tp. Hồ Chí Minh, ngày 03/12/2024 10:22

MSCT BỤNG

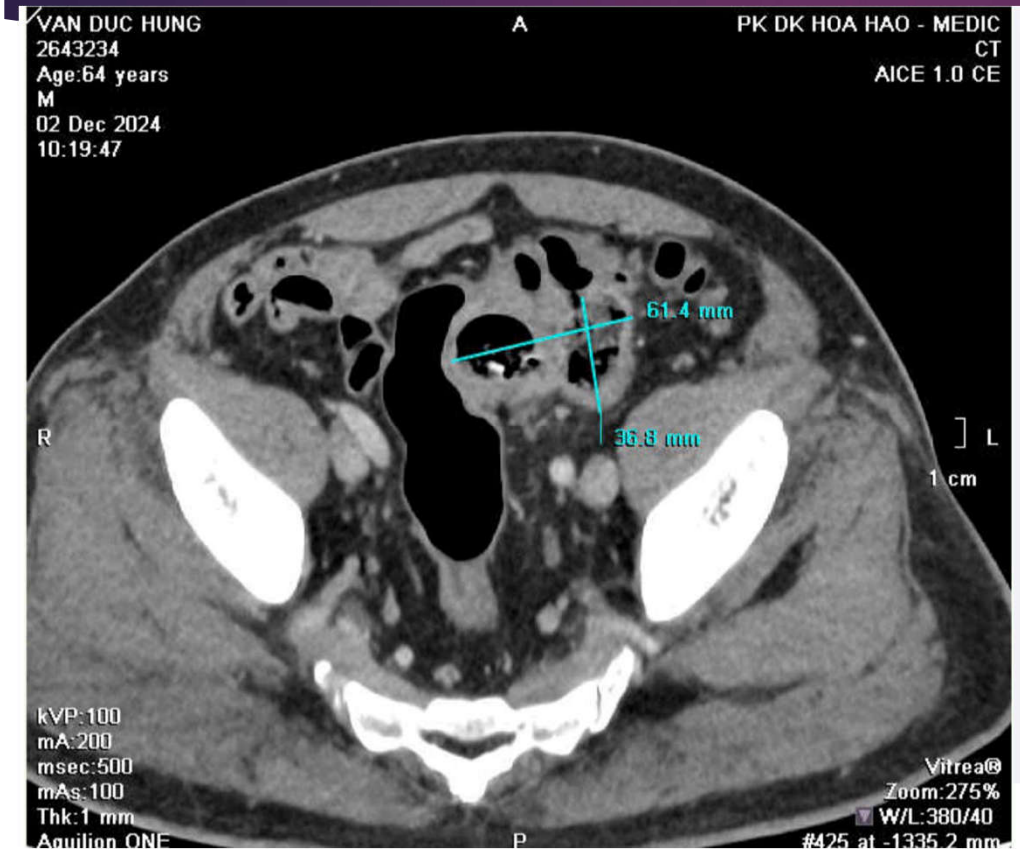

CÔNG TY TNHH Y TẾ HÒA HẢO - PHÒNG KHÁM ĐA KHOA
(Tên cũ: TRUNG TÂM CHẨN ĐOÁN Y KHOA - MEDIC)
254 Hòa Hảo, P.4, Q.10, TP. Hồ Chí Minh
ĐT: 028.39270284 - 028.39272136, Mail: hoahao254@medic.com.vn

Tìm và tải app "Medic Hoa Hao" để đăng kí khám và xem kết quả khám nhanh hơn

QRCode kết quả

(QR code kết quả chứa bệnh án của quý khách. Medic không chịu trách nhiệm nếu quý khách cung cấp QR code cho người khác.)

2643234

MEDIC CT SCAN REPORT

STT : 241202116 Ngày ĐK : 02/12/2024 09:40
Bệnh nhân : Tuổi : 64 Nam - ĐT :
Địa chỉ :
BS chỉ định : BS.PHAN THANH VIỆT BÌNH BV : MEDIC Khoa : PK
Chẩn đoán sơ bộ :
Vùng : CT VÙNG BỤNG Máy : MSCT 640 _ 2 Tiêm chất tương phản
Kết quả : ** KỸ THUẬT:
Vùng bụng - chậu được khảo sát với các lát hình liên tục 1mm với máy MSCT Aquilion, không có tiêm thuốc cản quang.

** KẾT QUẢ:
Gan không to, bờ đều, nhu mô gan đồng nhất. Không thấy focal bất thường trong nhu mô gan.
Đường mật trong và ngoài gan không dãn. Túi mật thành mỏng, không sỏi cản quang.
Lách và tụy hình dạng kích thước bình thường.
Hai thận hình dạng kích thước bình thường, không sỏi cản quang, không ứ nước.
Bàng quang hình dạng kích thước bình thường, vách mỏng.
Tiền liệt tuyến không to
Thương tổn dày phù nề thành đại tràng sigma. Thương tổn bắt thuốc cản quang và có xóa mờ mô mỡ xung quanh. Có mất liên tục thành và thông với ổ tụ dịch thành dày có hơi bên trong 37x61mm. Thương tổn bắt thuốc cả quang thành.
Không thấy hạch trong vùng khảo sát.
Không thấy dịch tự do trong vùng khảo sát.
Xơ vữa động mạch. Thoái hóa cột sống.
*** KẾT LUẬN:
THEO DÕI VIÊM ĐẠI TRÀNG SIGMA CÓ BIẾN CHỨNG THỦNG TẠO Ổ ÁP XE KẾ CẬN
CĐPB: GIST ĐẠI TRÀNG SIGMA HOẠI TỬ VÀ THÔNG VỚI LÒNG ĐẠI TRÀNG

CHỨNG NHẬN PHẪU THUẬT/THỦ THUẬT

- Phẫu thuật ngày: 07/12/2024
- Phẫu thuật viên: BS. CKII. Hồ Khánh Đức
- Phương pháp vô cảm:

Mê NKQ

- Lược trình phẫu thuật:

PHẪU THUẬT NỘI SOI CẮT TRƯỚC, NỐI MÁY

- Nhóm máu: **O** - Yếu tố: Rh **+**
- Kết quả giải phẫu bệnh:

- Cảnh báo dị ứng:

- Tình trạng lúc ra viện: **Đỡ, giảm**
- Các ống thông: ☐ **Có** ☒ **Không**

HƯỚNG DẪN TÁI KHÁM

Người bệnh đăng ký tái khám tại:

8H TẦNG TRỆT KHU KỸ THUẬT CAO

Thời gian: **23/12/2024**

Scanned with CamScanner

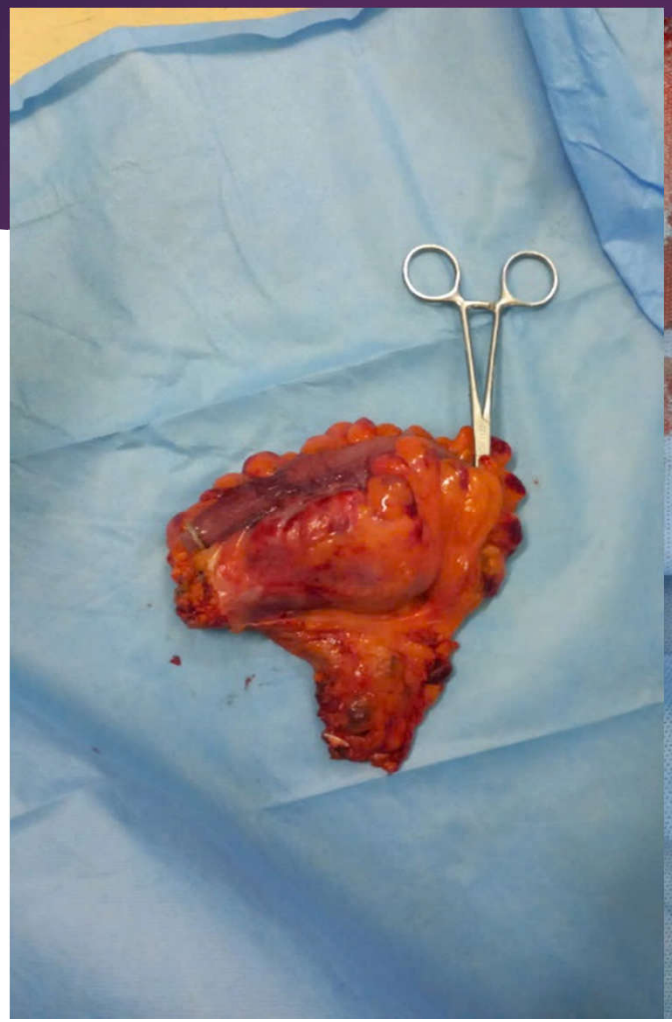

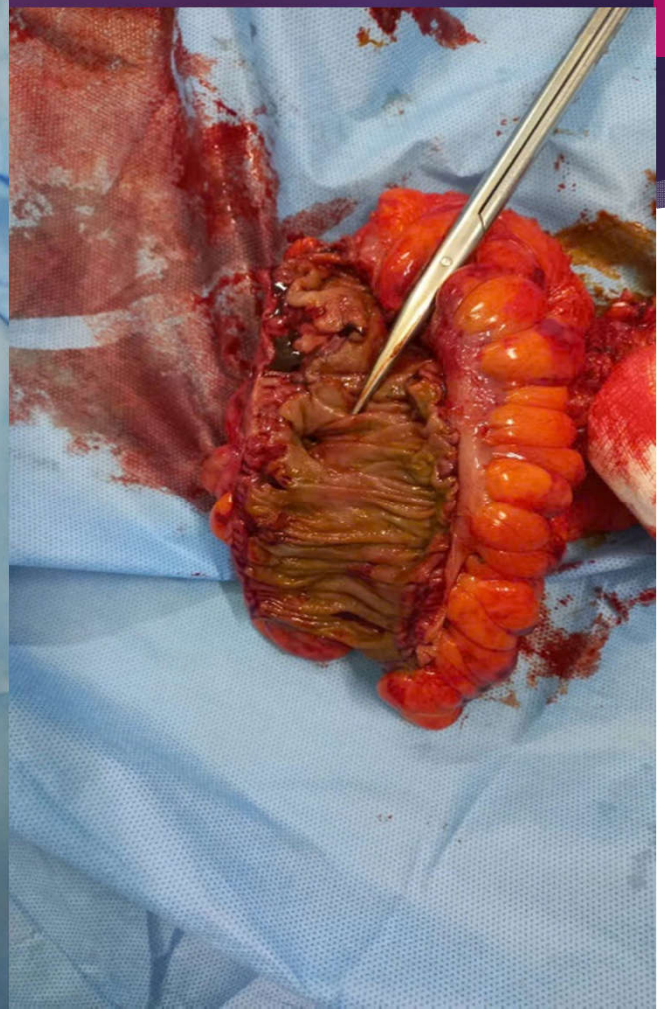

SỞ Y TẾ TP.HỒ CHÍ MINH
BỆNH VIỆN BÌNH DÂN
Khoa: Ngoại Tổng Hợp

Cộng Hòa Xã Hội Chủ Nghĩa Việt Nam
Độc lập - Tự do - Hạnh phúc

MS: 01/BV-01

GIẤY RA VIỆN

Mã nhập viện: **24066787**

- Họ tên bệnh nhân: [redacted] Mã Y tế: **701412241201829**
- Ngày/tháng/năm sinh: ..... / ..... / **1960** (Tuổi: 64); Nam/nữ: **Nam** Số lưu trữ:
- Dân tộc: *Kinh Nghề nghiệp: Hưu & > 60 Tuổi
- Thẻ BHYT số: BHYT: Giá trị từ: Đến ngày:
- Địa chỉ:2

- Vào viện lúc: **08:41** Ngày: **05/12/2024** - Ra viện lúc: **11:30** Ngày: **06/12/2024**
- Chẩn đoán: **BỆNH TÚI THỪA CỦA ĐẠI TRÀNG, CÓ THỦNG VÀ ÁP XE (ÁP XE TÚI THỪA ĐẠI TRÀNG SIGMA THEO DÕI U) - K57.2; BỆNH TRÀO NGƯỢC DẠ DÀY - THỰC QUẢN - K21; THIẾU VITAMIN B, KHÔNG ĐẶC HIỆU - E53.9; BỆNH TĂNG HUYẾT ÁP VÔ CĂN (NGUYÊN PHÁT) - I10; BỆNH ĐÁI THÁO ĐƯỜNG KHÔNG PHỤ THUỘC INSULINE - E11;**

- Phương pháp điều trị: **PHẪU THUẬT NỘI SOI CẮT TRƯỚC, NÓI MÁY**

- Ghi chú: **Bệnh nhân tái khám ngay khi đau, sốt hoặc có dấu hiệu bất thường. Khi đi mang theo giấy ra viện bản gốc HẸN CẮT CHỈ NGÀY 16/12/2024 TẠI CƠ SỞ Y TẾ ĐỊA PHƯƠNG**

Ngày 06 tháng 12 năm 2024
Thủ trưởng đơn vị
TUQ GIÁM ĐỐC
TRƯỞNG PHÒNG KHÁM TỔNG HỢP
BÌNH DÂN
Họ tên: .....

Ngày 06 tháng 12 năm 2024
Trưởng khoa
BS.CKII. Võ Thiện Lai
TRƯỞNG KHOA NGTH
Họ tên: .....

Scanned with CamScanner

BỆNH VIỆN BÌNH DÂN

Trụ sở chính : 371 Điện Biên Phủ - P.4 - Q.3 - TP.HCM
Khu Điều trị Kỹ thuật cao : 408 Điện Biên Phủ - P.11 - Q.10 - TP.HCM
ĐT : (08)38394747 - (08)38330205 **Fax :** 84.8.38391315
Email : bvbinhdan@hcm.vnn.vn **Website :** www.bvbinhdan.com.vn

Mã hồ sơ: **701412241201829**
Số lưu trữ:
Khoa: **TQ4**
Mã tiêu bản: **2024_21301**

PHIẾU CHẨN ĐOÁN GIẢI PHẪU BỆNH

Bệnh nhân : 1 / 2025 Phái : Nam Năm sinh : 1960
Địa chỉ :
Bác sĩ CĐ : Ths. Bs. Nguyễn Quốc Sơn Nơi gửi : Gây mê hồi sức 1
Ngày chỉ định : Ngày thực hiện : 11/12/2024 08:57
Chẩn đoán: U đại tràng sigma

Phương pháp thực hiện : Nhuộm hai màu Hematoxyline- Eosin

MÔ TẢ KẾT QUẢ

GPB đại thể: 1/ U đại tràng sigma: đoạn ruột dài 14 cm, cách đều hai rìa diện cắt ở dưới niêm mạc, tổn thương 4 x 4 cm hóa nang, hoại tử
ABCD --> tổn thương kèm niêm mạc đại tràng
Hạch kích thước 0.5 - 1 cm --> E(6) F(3)
2/ Mặt cắt trên: kích thước 2 x 2 cm --> G(-)
3/ Mặt cắt dưới: kích thước 2 x 2 cm --> H(-)

GPB vi thể: 1/ Trên sinh thiết thấy thấm nhập nhiều tế bào viêm cấp kèm hiện tượng sung huyết trong mô đệm sợi, có phản ứng đại bào ăn dị vật.
2+3/ Hiện diện mô bình thường, không có hình ảnh ác tính.



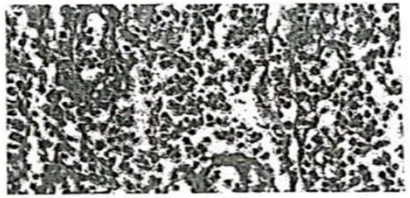

Kết luận: 1/ VIÊM ĐẠI TRÀNG CẤP TÍNH, ÁP XE HÓA CÓ PHẢN ỨNG ĐẠI BÀO ĂN DỊ VẬT.
09/09 HẠCH VIÊM MẠN TÍNH.
2+3/ HAI RÌA DIỆN CẮT KHÔNG CÓ TẾ BÀO ÁC TÍNH.

Ngày 11 tháng 12 năm 2024
Bác sĩ thực hiện

Ths Bs. Lê Trọng Hiếu

Scanned with CamScanner

MEDIC

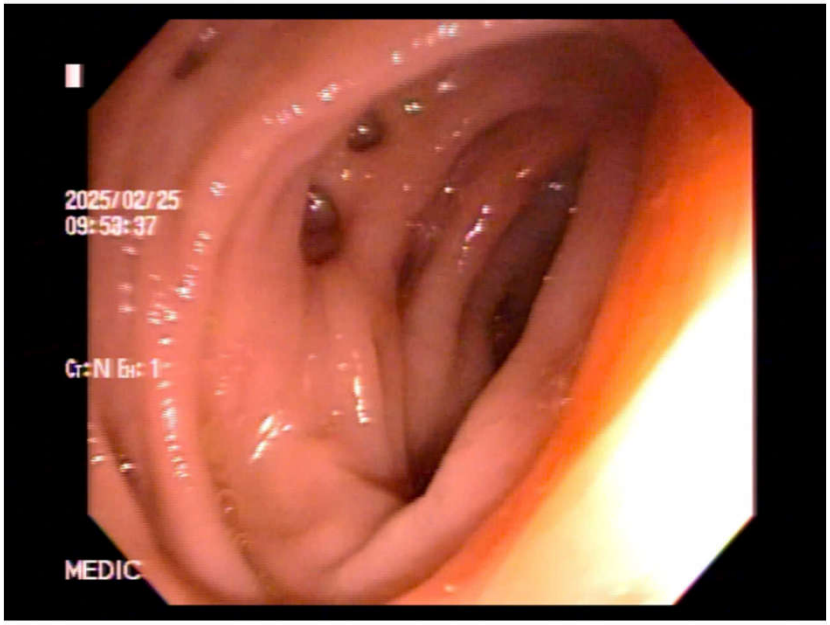
2025/02/25
09:53:37
Cr:N Bn: 1
MEDIC

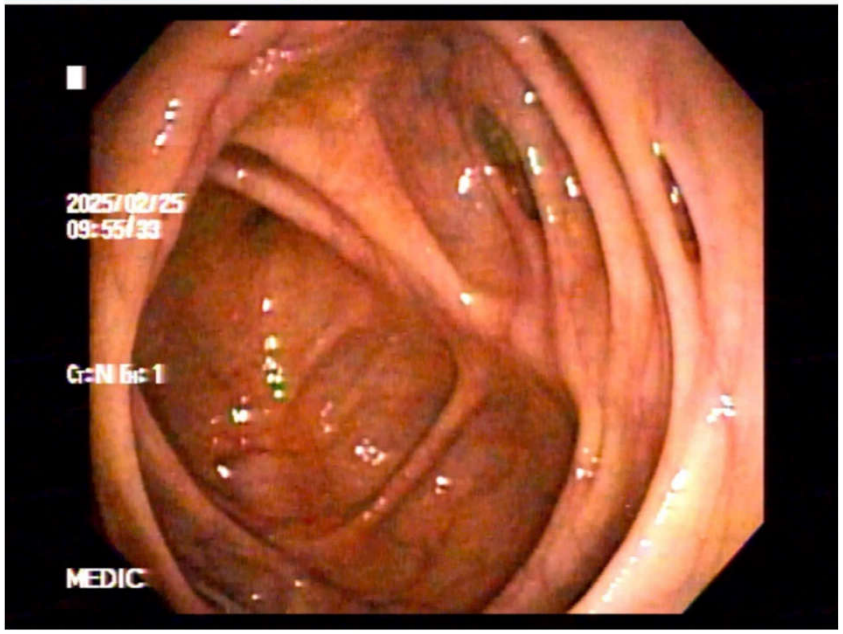
2025/02/25
09:55:33
Cr:N Bn: 1
MEDIC

ĐAU HCP 2 NGÀY

CÔNG TY TNHH Y TẾ HÒA HẢO - PHÒNG KHÁM ĐA KHOA
(Tên cũ: TRUNG TÂM CHẨN ĐOÁN Y KHOA - MEDIC)
254 Hòa Hảo, P.4, Q.10, TP. Hồ Chí Minh
ĐT: 028.39270284 - 028.39272136, Mail: hoahao254@medic.com.vn

Tìm và tải app "Medic Hoa Hao" để đăng kí khám và xem kết quả khám nhanh hơn

QRCode kết quả

(Qr code kết quả chứa bệnh án của quý khách. Medic không chịu trách nhiệm nếu quý khách cung cấp cho người khác.)

7994974

Khoa : **SIÊU ÂM TỔNG QUÁT** - Phòng 22
Máy: **ALOKA -ProSound SSD4000**

KẾT QUẢ SIÊU ÂM MÀU

ID : **7994974** Ngày ĐK: 10/01/2025 06:18
Họ và tên : **35** tuổi **Nam**
Địa chỉ :
Chẩn đoán sơ bộ : ĐAU ÂM Ỉ BỤNG PHẢI 2 NGÀY. TC: RL PHÂN 1 THÁNG.
BS chỉ định : BS. CKII. NGUYỄN VĂN HIỀN BV chỉ định : MEDIC

VÙNG KHẢO SÁT : SIÊU ÂM BỤNG TỔNG QUÁT MÀU

- GAN: Không to, bờ đều, cấu trúc đồng dạng, không sang thương khu trú.
- TÚI MẬT: không sỏi, vách mỏng. Đường mật trong gan không dãn. Ống mật chủ không sỏi, không dãn.
- TỤY: bình thường. LÁCH: Không to, đồng dạng.
- THẬN P: không sỏi, không ứ nước.
- THẬN T: không sỏi, không ứ nước.

Hai thận cấu trúc và kích thước bình thường, giới hạn vỏ - tủy rõ.

- BÀNG QUANG: không sỏi, vách mỏng.
- TIỀN LIỆT TUYẾN: không to.
- Động mạch chủ bụng không phình. Ascites (-). Không hạch ổ bụng. Cocard sign (-). Không tràn dịch màng phổi.
- HỐ CHẬU PHẢI: có ít dịch tự do, d=10mm. Chưa thấy ruột thừa viêm.
- CẠNH NGOÀI ĐẠI TRÀNG PHẢI: có vài túi thừa viêm, d=8-20mm, mạc nối xung quanh phù nề, d # 54x27mm, không tụ dịch.

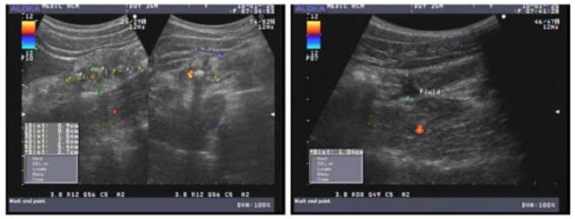

KẾT LUẬN :
- VIÊM TÚI THỪA ĐẠI TRÀNG PHẢI.
- ÍT DỊCH TỰ DO VÙNG HỐ CHẬU PHẢI.

Đề nghị :

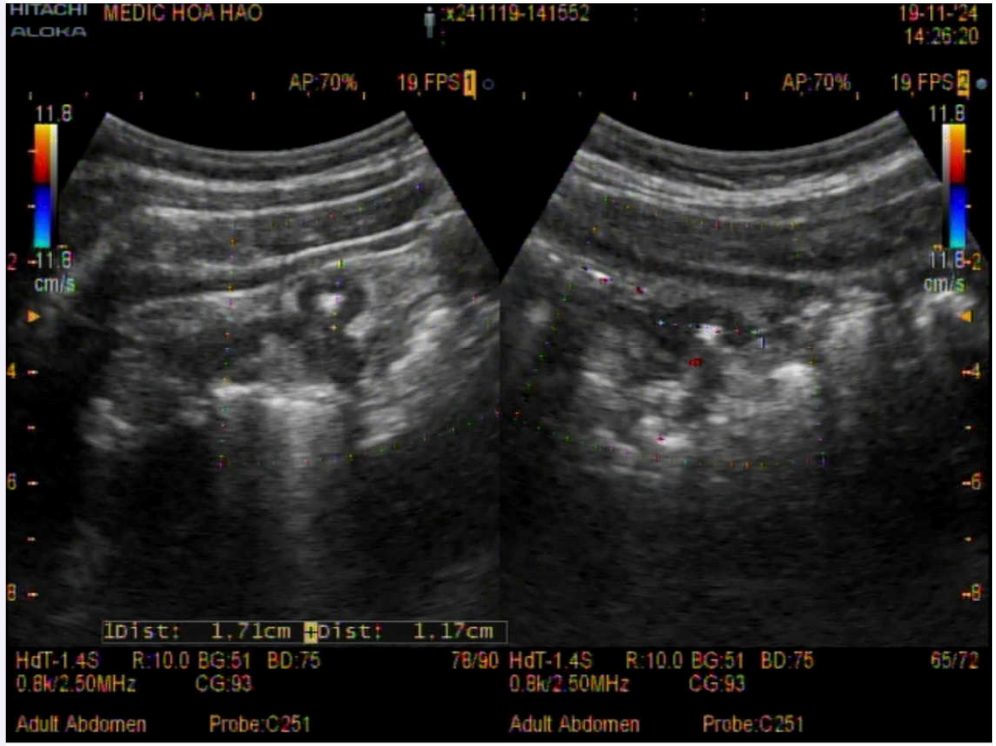

ĐAU HCP 3 NGÀY NGHI VRT CẤP

CÔNG TY TNHH Y TẾ HÒA HẢO - PHÒNG KHÁM ĐA KHOA
(Tên cũ: TRUNG TÂM CHẨN ĐOÁN Y KHOA - MEDIC)
254 Hòa Hảo, P.4, Q.10, TP. Hồ Chí Minh
ĐT: 028.39270284 - 028.39272136, Mail: hoahao254@medic.com.vn

Tìm và tải app "Medic Hoa Hao" để đăng kí khám và xem kết quả khám nhanh hơn

QRCode kết quả

(QR code kết quả chứa bệnh án của quý khách. Medic không chịu trách nhiệm nếu quý khách cung cấp QR code cho người khác.)

8125805

MEDIC CT SCAN REPORT

STT : 250210052 Ngày ĐK : 10/02/2025 07:34
Bệnh nhân : Tuổi : 27 Nữ - ĐT :
Địa chỉ :
BS chỉ định : TS. BS. LE ĐINH VINH PHUC BV : MEDIC Khoa : PK
Chẩn đoán sơ bộ : ĐAU THƯỢNG VỊ - CHẬU P NGÀY 3/ KHÔNG SỐT. TD VRT CẤP/ SIÊU ÂM BV NGUYỄN TRI PHƯƠNG 8/2/2025
Vùng : CT VÙNG BỤNG Máy : MSCT 640 _ 2 Không tiêm tương phản
Kết quả : ** KỸ THUẬT:
Vùng bụng - chậu được khảo sát với các lát hình liên tục 2mm với máy MSCT Aquilion, không có tiêm thuốc cản quang.

** KẾT QUẢ:
Gan không to, bờ đều, nhu mô gan đồng nhất. Không thấy focal bất thường trong nhu mô gan.
Đường mật trong và ngoài gan không dãn.
Lách và tụy hình dạng kích thước bình thường.
Hai thận hình dạng kích thước bình thường, không sỏi cản quang, không ứ nước.
Bàng quang hình dạng kích thước bình thường, vách mỏng.
Nang buồng trứng phải 30mm
Ruột thừa bình thường
Có túi thừa manh tràng thành dày và có xóa mờ mô mỡ xung quanh + ít dịch xung quanh.
Không thấy hạch trong vùng khảo sát.
Không thấy dịch tự do trong vùng khảo sát.
*** KẾT LUẬN:
VIÊM TÚI THỪA MANH TRÀNG
NANG BUỒNG TRỨNG PHẢI

PK DK HOA HAO - MEDIC

Patient ID: 8125805
Patient Name:
Date of Birth: 01 Jan 1998
Gender: F
Referring Physician:
Exam Type:
Scan Date: 10 Feb 2025
Report Date: 10 Feb 2025-08:30AM

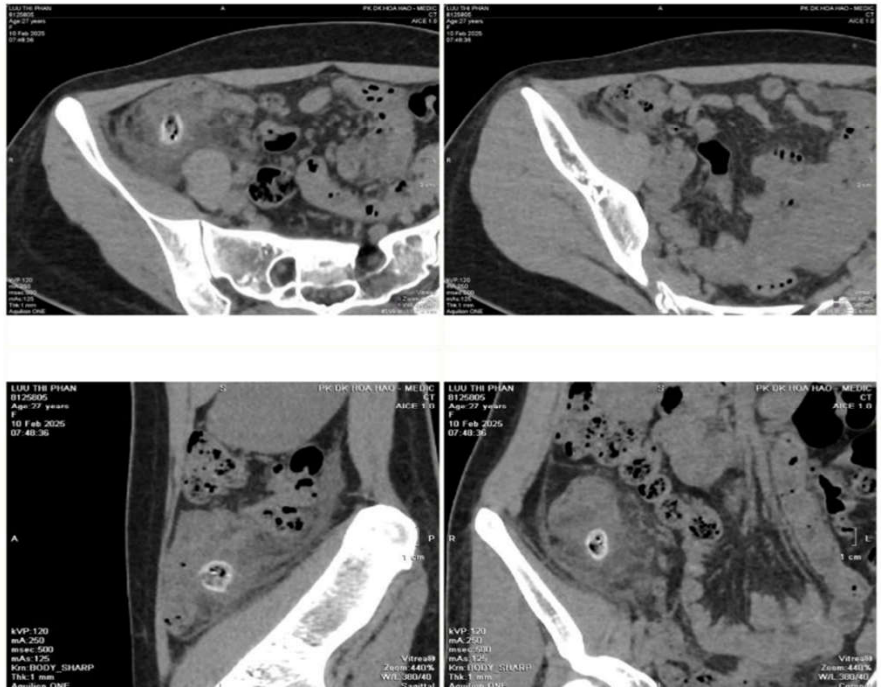

ĐAU HCP 2 NGÀY NGHI VRT CẤP

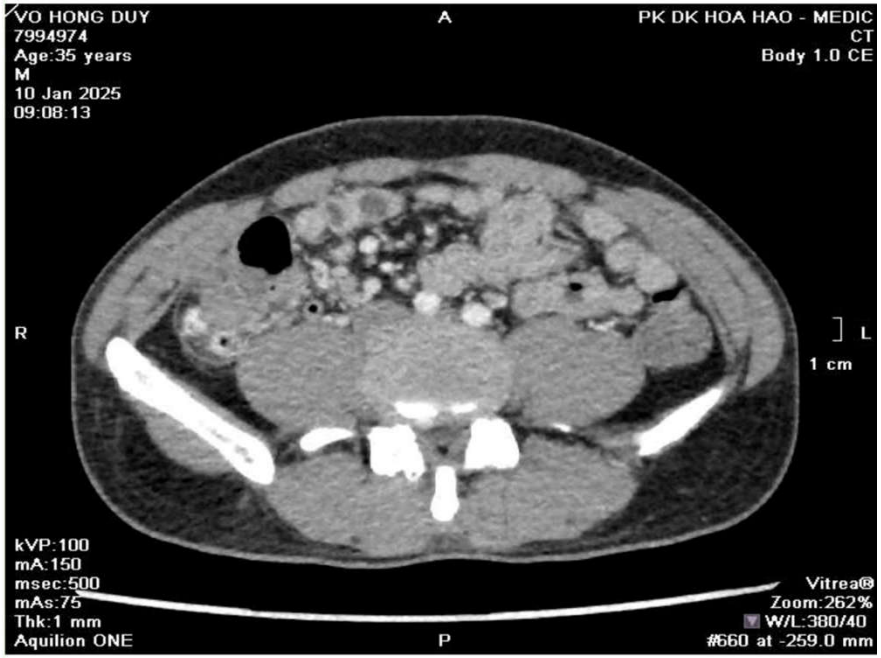

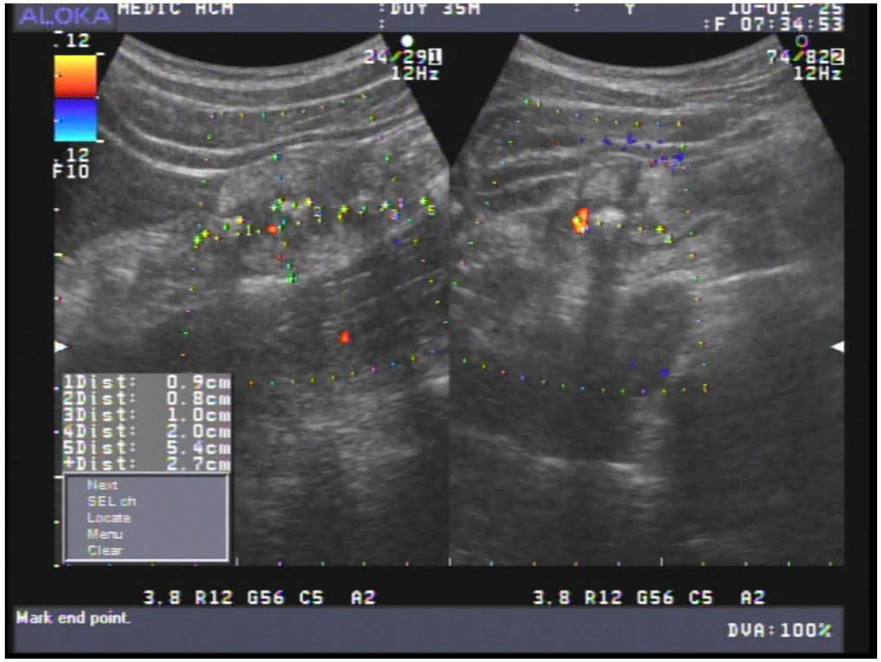

TỔNG QUAN

- ***TẦN SUẤT***: GIA TĂNG THEO ĐỘ TUỔI

+ 5% DƯỚI 40 TUỔI

+ 50-70% 40-80 TUỔI

+ 80% > 80 TUỔI

- ***VỊ TRÍ***:

+ 40-60%: ĐẠI TRÀNG TRÁI (ĐT XUỐNG VÀ SIGMA)

+ CÒN LẠI: VỊ TRÍ KHÁC (ĐA SỐ Ở MANH TRÀNG VÀ ĐẠI TRÀNG LÊN)

BIẾN CHỨNG

- CHẢY MÁU TÚI THỪA-→ MẤT MÁU
- VIÊM TÚI THỪA → THỦNG→ ÁP XE

PHÂN LOẠI HINCHEY

and peritonitis, Hinchey et al. classified the severity of acute diverticulitis into four levels:

1 Pericolic abscess

2 Pelvic, intra-abdominal, or retroperitoneal abscess

3 Generalized purulent peritonitis

4 Generalized fecal peritonitis

Modified Hinchey Classification	
Class	CT findings
Stage 0	Mild clinical diverticulitis
Stage Ia	Confined pericolic inflammation
Stage Ib	Confined pericolic abscess (<5cm) from the inflammatory site
Stage II	Diverticulitis with abscess distant from the primary inflammatory site (intra-abdominal, retroperitoneal, or pelvic)
Stage III	Generalized purulent peritonitis
Stage IV	Generalized fecal peritonitis

ĐIỀU TRỊ

Stage	Definition	Mortality (%)	Treatment
I	Small abscess (> 4 cm)	0	*iv* antibiotics
II	Large (> 4 cm) abscess	5	*iv* antibiotics + drainag
III	Purulent peritonitis	25	LLD, PA or Hartmann
IV	Fecal peritonitis	50	Hartmann

PA: Left colectomy with primary anastomosis; LLD: Laparoscopic lavag and drainage; *iv*: Intravenous.

KẾT LUẬN

- BIẾN CHỨNG ÁP XE DO VIÊM THỦNG TÚI THỪA ĐẠI TRÀNG RẤT HIẾM GẶP
- MSCT LÀ CÔNG CỤ HỮU HIỆU ĐÁNH GIÁ TIÊN LƯỢNG VÀ QUYẾT ĐỊNH PHƯƠNG THỨC ĐIỀU TRỊ
- ĐỐI VỚI TÚI THỪA VÙNG MANH TRÀNG HAY ĐẠI TRÀNG LÊN, MSCT PHÂN BIỆT VỚI VIÊM RUỘT THỪA

TÀI LIỆU THAM KHẢO

- https://www.elsevier.es/en-revista-gastroenterologia-hepatologia-14-articulo-colonic-diverticular-disease-treatment-prevention-S021057051500103X
- https://radiopaedia.org/articles/hinchey-classification-of-acute-diverticulitis
- https://www.msdmanuals.com/professional/gastrointestinal-disorders/diverticular-disease/colonic-diverticulitis
- https://wjes.biomedcentral.com/articles/10.1186/s13017-019-0251-4/tables/1