LAO VÚ

Bs.Huỳnh Cẩm Thùy

PKCT Medic

3/2025

I. MỞ ĐẦU

-Mặc dù đã có nhiều tiến bộ trong điều trị bệnh lao, nhưng với tình hình kháng thuốc đang phổ biến thì nguy cơ bệnh lao trở thành gánh nặng cho ngành y tế và xã hội ngày càng cao.

- Hầu hết các cơ quan trong cơ thể đều có thể nhiễm bệnh.

- Mô vú được cho là có khả năng kháng lại bệnh lao do môi trường không thuận lợi cho sự sống còn và phát triển của vi khuẩn lao. Do đó tỉ lệ mắc # 0,1-0,52%, tuy nhiên đang có xu hướng tăng do vi khuẩn kháng thuốc và tình trạng suy giảm miễn dịch mắc phải.

- Thường gặp ở người trẻ, các nước đang phát triển hoặc cơ địa suy giảm miễn dịch.

- *https://pmc.ncbi.nlm.nih.gov/articles/PMC7394031/pdf/10.1177_0300060520910891.pdf*

II. CA LÂM SÀNG

1. Hành chánh:

Bệnh nhân nữ, sinh năm 1997

Địa chỉ quận 10, tpHCM

Ngày khám :19/ 04/ 2024

2. Lí do đến khám:

Sốt+ đau vú trái.

3. Bệnh sử:

Bệnh gần 1 tuần: sốt nhẹ+ đau vú bên trái→khám tại Medic Hòa Hảo.

Tiền căn bản thân và gia đình: khỏe mạnh.

II. CA LÂM SÀNG

4. Khám lâm sàng:

- Tổng trạng tốt.
- Sinh hiệu ổn, không ghi nhận sốt tại lúc khám.
- Ấn đau nhẹ 1/2 ngoài vú trái, không thấy sưng, đỏ.

II. CA LÂM SÀNG

5. Cận lâm sàng:

TÊN XÉT NGHIỆM	KẾT QUẢ	KHOẢNG THAM CHIẾU	MÃ QT
I. HUYẾT HỌC / ĐÔNG MÁU - HEMATOLOGY / COAGULATION			
NFS(C.B.C)(CÔNG THỨC MÁU)[1]	*		
WBC	*11.24 H*	(4.0 - 10.5)10^9/L	*QTHH019*
% Neu	63.3	(40 - 74 %)	
% Lym	29.3	(19 - 48 %)	
% Mono	6.1	(3 - 9 %)	
% Eos	0.7	(0 - 7 %)	
% Baso	0.2	(0 - 1.5 %)	
# Neu	*7.13 H*	(1.7 - 7.0) 10^9/L	
# Lym	3.29	(1.0 - 4.0) 10^9/L	
# Mono	0.69	(0.1 - 1.0) 10^9/L	
# Eos	0.07	(0 - 0.5) 10^9/L	
# Baso	0.02	(0 - 0.2) 10^9/L	
RBC	4.44	(3.80 - 5.60)10^12/L	*QTHH020*
Hb	13.5	(12.0 - 18.0 g/dL)	*QTHH025*
Hct	39.4	(35 - 52 %)	
MCV	88.6	(80 - 97 fL)	
MCH	30.5	(26 - 32 pg)	
MCHC	34.4	(31 - 36 g/dL)	
RDW	13.5	(11.0 - 15.7%)	
PLT	257	(150 - 400)10^9/L	*QTHH021*
MPV	7.9	(6.30 - 12.0 fL)	
II. SINH HOÁ - BIOCHEMISTRY			
Glucose (mmol/L) (FPG)[1]	5.40	(4.10 - 5.90 mmol/L)	*QTSH001*
Glucose (mg/dL)	97.20	(73.8 - 106 mg/dL)	
GGT[1]	15.13	(M < 55 U/L; F < 36 U/L)	*QTSH004*

Số trang: 1/2

* Đây là kết quả dạng số trả tự động từ hệ thống Medic. Bản giấy, khoa Xét nghiệm đã ký trả bệnh nhân
Mã QR phía trên chứa bệnh án của quý khách. Medic không chịu trách nhiệm nếu quý khách cung cấp cho người khác.

TÊN XÉT NGHIỆM	KẾT QUẢ	KHOẢNG THAM CHIẾU	MÃ QT
SGOT (AST)[1]	18.97	(< 35 U/L)	*QTSH005*
SGPT (ALT)[1]	19.53	(< 30 U/L)	*QTSH013*
Độ Lọc Cầu Thận (CKD-EPI)	*		
Creatinin/Serum[2]	0.900	(M: 0.6 - 1.3; F:0.5 - 1.1 mg/dL)	*QTSH027*
eGFR (CKD-EPI)	90	(≥ 90 mL/min/1.73 m²)	
III. XÉT NGHIỆM MIỄN DỊCH ELISA - ELISA TEST			
Strongyloides stercoralis IgG[2]	NEG 0.01 OD	(< 0.2 OD; GRAYZONE: 0.2 - 0.3)	
Toxocara IgG (Elisa)[2]	NEG 0.08 OD	(< 0.25 OD;GRAYZONE:0.25-0.35)	

II. CA LÂM SÀNG

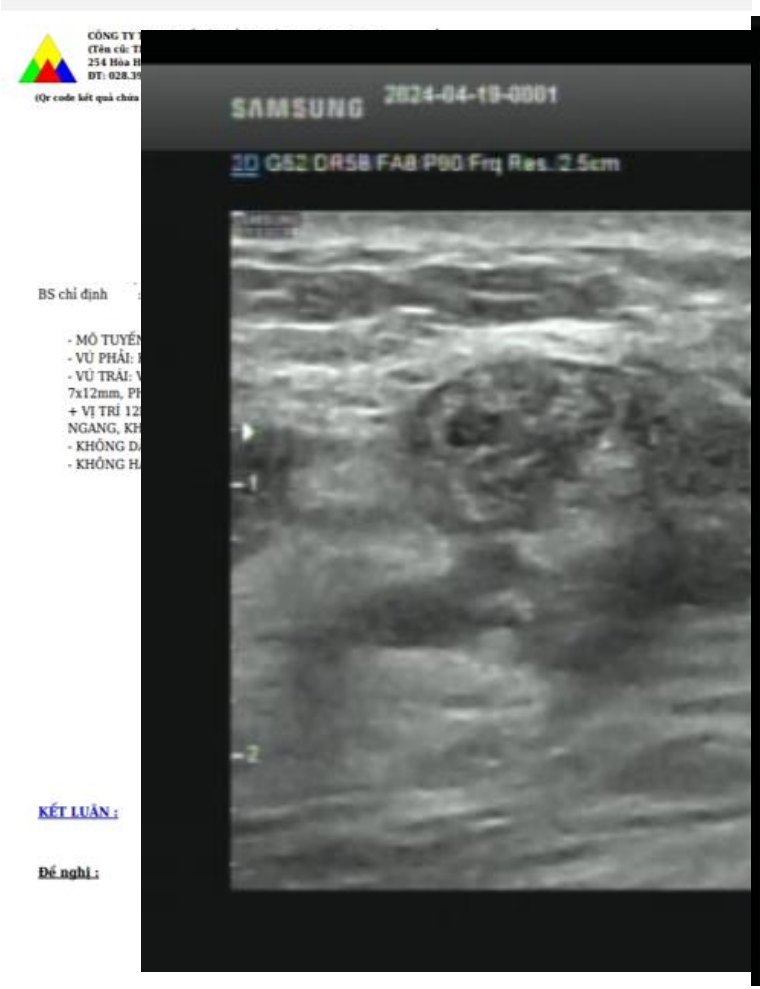

II.CA LÂM SÀNG

CÔNG TY TNHH Y TẾ HÒA HẢO - PHÒNG KHÁM ĐA KHOA
(Tên cũ: TRUNG TÂM CHẨN ĐOÁN Y KHOA - MEDIC)
254 Hòa Hảo, P.4, Q.10, TP. Hồ Chí Minh
ĐT: 028.39270284 - 028.39272136, Mail: hoahao254@medic.com.vn

Tìm và tải app "Medic Hoa Hao" để đăng kí khám và xem kết quả khám nhanh hơn

(QR code kết quả chẩn bệnh ân của quý khách. Medic không chịu trách nhiệm nếu quý khách cung cấp QR code cho người khác.)

PHIẾU CHẨN ĐOÁN TẾ BÀO HỌC

1997 Nữ
), Tp. Hồ Chí Minh -- 0898508983
ác sĩ : BSCK 2 THANH XUÂN Bệnh viện : CTTNHHYT HÒA HẢO
hẩn đoán sơ bộ : Viêm khu trú vú trái 3h
gày nhận mẫu : 20/04/2024 Ngày trả KQ: 22/04/2024
HẤT THỬ : Tế bào học qua chọc hút bằng kim ở tổn thương của vú.
ẶC ĐIỂM TẾ BÀO :
Mẫu thử gồm chất hoại tử, nhiều lymphô bào, tế bào dạng biểu mô và đại bào nhiều nhân.
KẾT LUẬN : VIÊM VÚ MẠN TÍNH DẠNG VIÊM HẠT, CÓ THỂ LÀ VIÊM LAO.

ĐẶC ĐIỂM TẾ BÀO :
Mẫu thử gồm chất hoại tử, nhiều lymphô bào, tế bào dạng biểu mô và đại bào nhiều nhân.
KẾT LUẬN : VIÊM VÚ MẠN TÍNH DẠNG VIÊM HẠT, CÓ THỂ LÀ VIÊM LAO.

GS BS. Nguyễn Sào Trung

III. BÀN LUẬN

*** Hai vấn đề:

A. Nguyên nhân và hình ảnh siêu âm.

B. Vấn đề chẩn đoán.

III. BÀN LUẬN

A. Nguyên nhân và hình ảnh siêu âm.

1. Nguyên nhân:

- Bệnh nhiễm trùng do trực khuẩn kháng aicd Mycobacteria Tuberculosis.

- Đa số là thứ phát theo đường máu, bạch huyết. Chỉ một số ít là nguyên phát do nhiễm trực tiếp từ các vết trầy ở da hoặc tổn thương các ống dẫn chính.

https://www.sciencedirect.com/science/article/pii/S2210261212001277

III. BÀN LUẬN

2. Hình ảnh siêu âm:

**** Bệnh lao vú không có hình ảnh đặc hiệu trên siêu âm.***

- Một hoặc nhiều khối không đồng nhất, giảm âm, ranh giới không đều.
- Các tổn thương nang có thành dày với vách ngăn bên trong và tăng âm phía sau.
- Các đường rò, hoặc sự dày lên của các dây chằng Cooper và mô dưới da.

https://pmc.ncbi.nlm.nih.gov/articles/PMC4775607/pdf/12262_2015_Article_1272.pdf

III. BÀN LUẬN

* *B.Vấn đề chẩn đoán lao vú:*

1. Về lâm sàng: Ba dạng lâm sàng thường được mô tả:

1. Dạng nốt

- Thường gặp nhất, chiếm 78% các trường hợp.
- Lâm sàng: sưng tấy, kích thước thay đổi.

2. Dạng lan tỏa:

- Thường là dạng nốt nếu không được điều trị, chiếm 11,2%.
- Lâm sàng: sưng đau, có thể lan rộng toàn bộ tuyến vú, dính vào da, chảy mủ.

3. Dạng xơ cứng:

- Chiếm khoảng 1,4% bệnh lao vú. Thường ở phụ nữ lớn tuổi.
- Lâm sàng: khối u chắc, có mủ.

https://www.clinical-medicine.panafrican-med-journal.com/content/article/8/53/pdf/53.pdf

III. BÀN LUẬN

2. Các xét nghiệm:

- Tiêu chuẩn vàng để chẩn đoán lao vú là nhuộm Ziehl Neelsen hoặc bằng phương pháp nuôi cấy. Tuy nhiên có nhiều hạn chế do việc nhuộm có độ nhạy thấp và cấy mất nhiều thời gian hoặc âm tính giả nếu mẫu thử có ít vi khuẩn.

-Phương pháp tế bào học chọc hút kim nhỏ có thể không phát hiện được chính tác nhân gây bệnh, nhưng có thể phát hiện sự hiện diện của các hạt tế bào biểu mô và hoại tử, chẩn đoán xác định trong tới 73% các trường hợp.

- Cuối cùng, mô bệnh học của tổn thương xác định tình trạng viêm hạt mạn tính với hoại tử bã đậu và tế bào khổng lồ Langhans, góp phần chẩn đoán trong phần lớn các trường hợp.

https://www.sciencedirect.com/science/article/pii/S2210261212001277

III. BÀN L

CÔNG TY TNHH Y TẾ HÒA HẢO - PHÒNG KHÁM ĐA KHOA
(Tên cũ: TRUNG TÂM CHẨN ĐOÁN Y KHOA - MEDIC)
254 Hòa Hảo, P.4, Q.10, TP. Hồ Chí Minh
ĐT: 028.39270284 - 028.39272136, Mail: hoahao254@medic.com.vn

Tìm và tải app "Medic Hoa Hao" để đăng kí khám và xem kết quả khám nhanh hơn

(QR code kết quả chẩn bệnh án của quý khách. Medic không chịu trách nhiệm nếu quý khách cung cấp QR code cho người khác.)

PHIẾU CHẨN ĐOÁN TẾ BÀO HỌC

- Phương pháp tế u mô và hoại tử

1997 Nữ
), Tp. Hồ Chí Minh -- 0898508983
ác sĩ : BSCK 2 THANH XUÂN Bệnh viện : CTTNHHYT HÒA HẢO
hẩn đoán sơ bộ : Viêm khu trú vú trái 3h
gày nhận mẫu : 20/04/2024 Ngày trả KQ: 22/04/2024
HẤT THỬ : Tế bào học qua chọc hút bằng kim ở tổn thương của vú.

ẶC ĐIỂM TẾ BÀO

Mẫu thử gồm chất hoại tử, nhiều lymphô bào tế bào dạng biểu mô và đại bào nhiều nhân.

KẾT LUẬN : VIÊM VÚ MẠN TÍNH DẠNG VIÊM HẠT, CÓ THỂ LÀ VIÊM LAO.

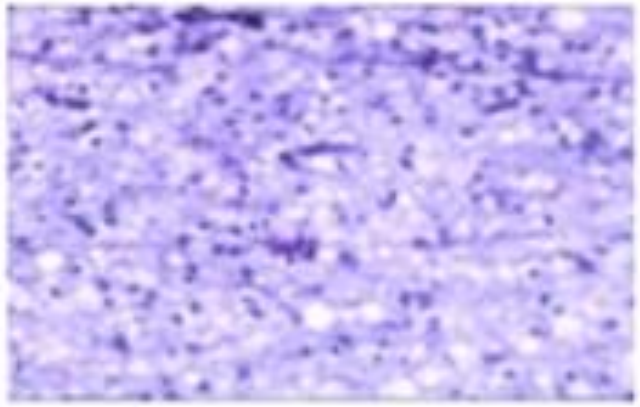

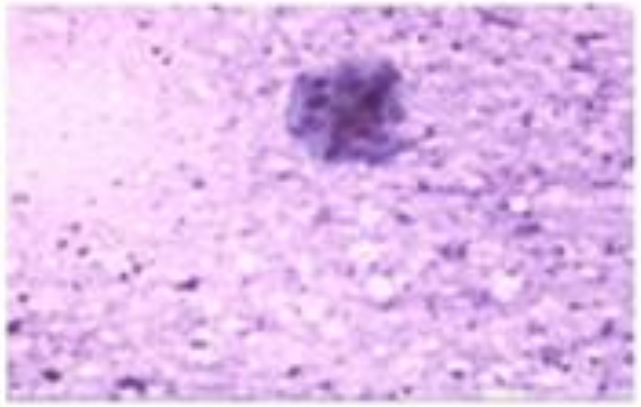

III. BÀN LUẬN

CÔNG TY TNHH Y TẾ HÒA HẢO - PHÒNG KHÁM ĐA KHOA
(Tên cũ: TRUNG TÂM CHẨN ĐOÁN Y KHOA - MEDIC)
254 Hòa Hảo, P.4, Q.10, TP. Hồ Chí Minh
ĐT: 028.39276284 - 028.39272134, Mail: hoahao254@medic.com.vn

Tìm và tải app "Medic Hoa Hảo" để đăng kí khám và xem kết quả khám nhanh hơn

(Khách, Medic không chịu trách nhiệm nếu quý khách cung cấp QR code cho người khác.)

PHIẾU CHẨN ĐOÁN GIẢI PHẪU BỆNH

GPB Vi Thể :

Mô vú có các nang lao gồm chất hoại tử bã đậu ở trung tâm, bao quanh là các thoái bào, limphô bào v đại bào Langhans.

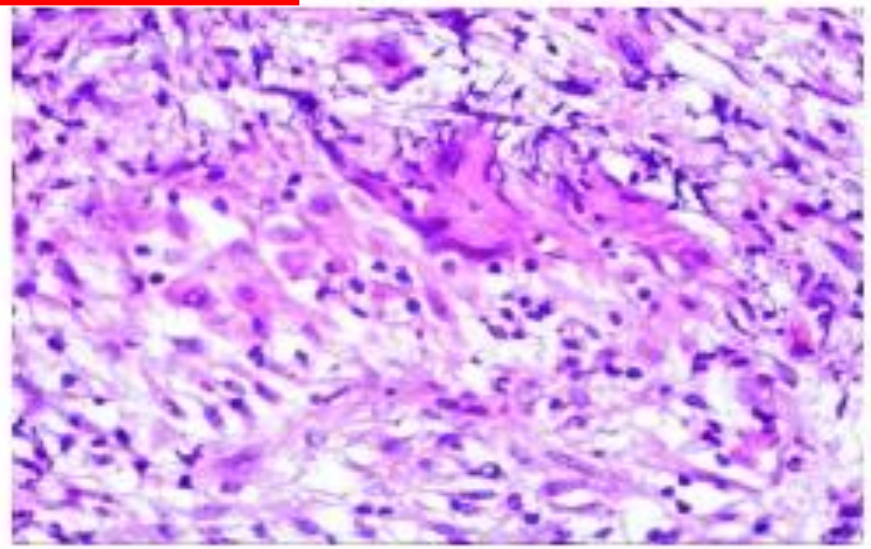

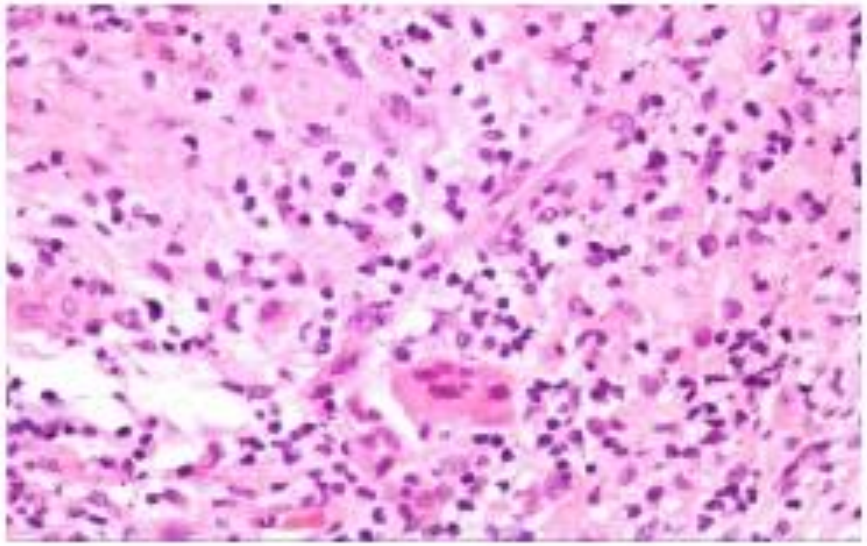

KẾT LUẬN : VIÊM LAO Ở VÚ (TUBERCULOUS MASTITIS). (A18.89)

Tp. Hồ Chí Minh, ngày 23/05/2024

GS BS. Hứa Thị Ngọc Hà

III. BÀN LUẬN

- Hình ảnh si a lâm sàng này phù hợp với lao vú dạ
- Bệnh nhân n Ngọc Thạch:
  + Chụp X q
  + Xét nghiệ
  + Điều trị l

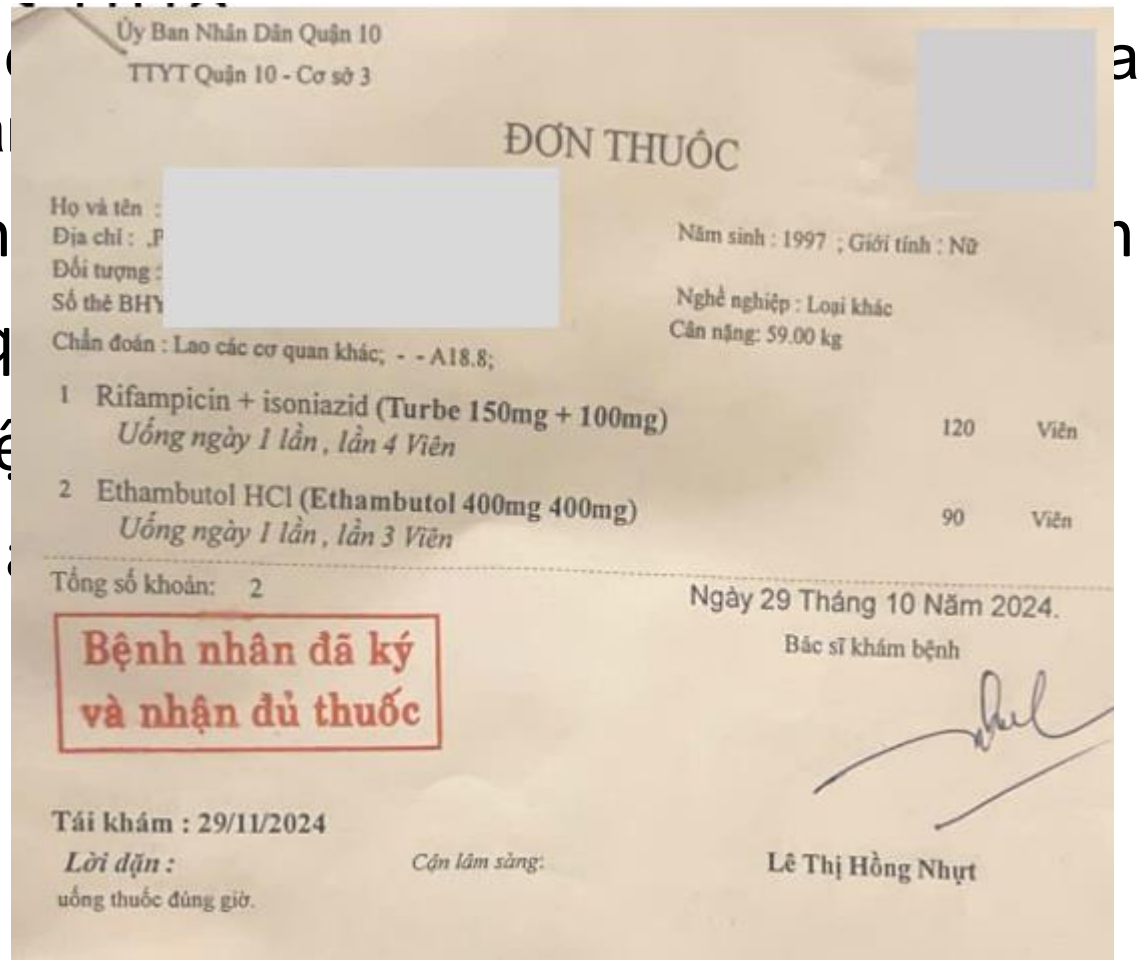

Ủy Ban Nhân Dân Quận 10
TTYT Quận 10 - Cơ sở 3

ĐƠN THUỐC

Họ và tên :
Địa chỉ : ,P
Đối tượng :
Số thẻ BHY
Năm sinh : 1997 ; Giới tính : Nữ
Nghề nghiệp : Loại khác
Cân nặng: 59.00 kg
Chẩn đoán : Lao các cơ quan khác; - - A18.8;

1 Rifampicin + isoniazid (Turbe 150mg + 100mg) 120 Viên
Uống ngày 1 lần , lần 4 Viên

2 Ethambutol HCl (Ethambutol 400mg 400mg) 90 Viên
Uống ngày 1 lần , lần 3 Viên

Tổng số khoản: 2

Ngày 29 Tháng 10 Năm 2024.
Bác sĩ khám bệnh

Bệnh nhân đã ký và nhận đủ thuốc

Tái khám : 29/11/2024
Lời dặn :
uống thuốc đúng giờ.
Cận lâm sàng:
Lê Thị Hồng Nhựt

III. BÀN LUẬN

VÙNG KHẢO SÁT : SIÊU ÂM TUYẾN VÚ MÁU

- MÔ TUYẾN VÚ HAI BÊN ECHO KÉM KHÔNG ĐỒNG NHẤT.
- VÚ TRÁI: VỊ TRÍ 3H CÁCH NÚM 2CM CÓ CẤU TRÚC ECHO KÉM KHÔNG ĐỒNG NHẤ
VỚI BÊN TRONG, KHÔNG VỎ BAO, D =9 x 7 MM, KHÔNG DẤU DOPPLER.
- VÚ PHẢI: KHÔNG U VÀ TỔN THƯƠNG VIÊM.
- DÃN ỐNG DẪN TUYẾN VÚ, D= 2 mm -> 3.5 mm.
- KHÔNG HẠCH BỆNH LÝ HAI NÁCH.

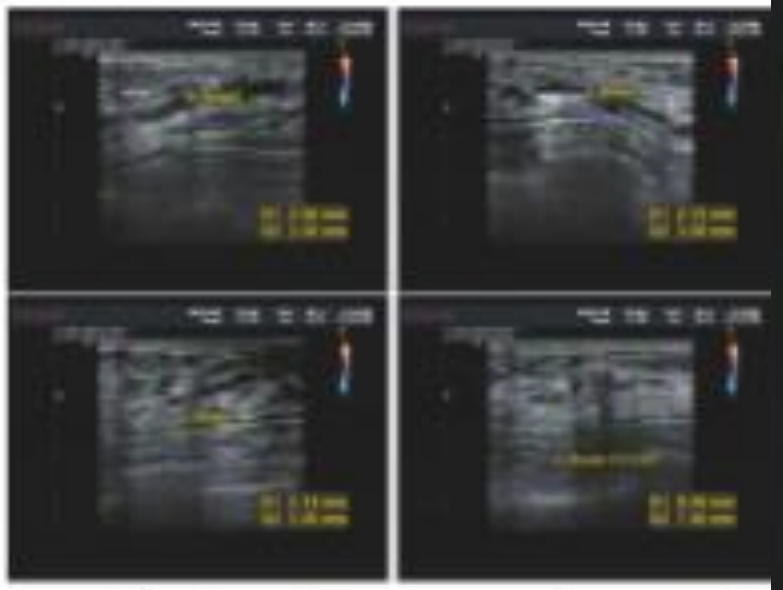

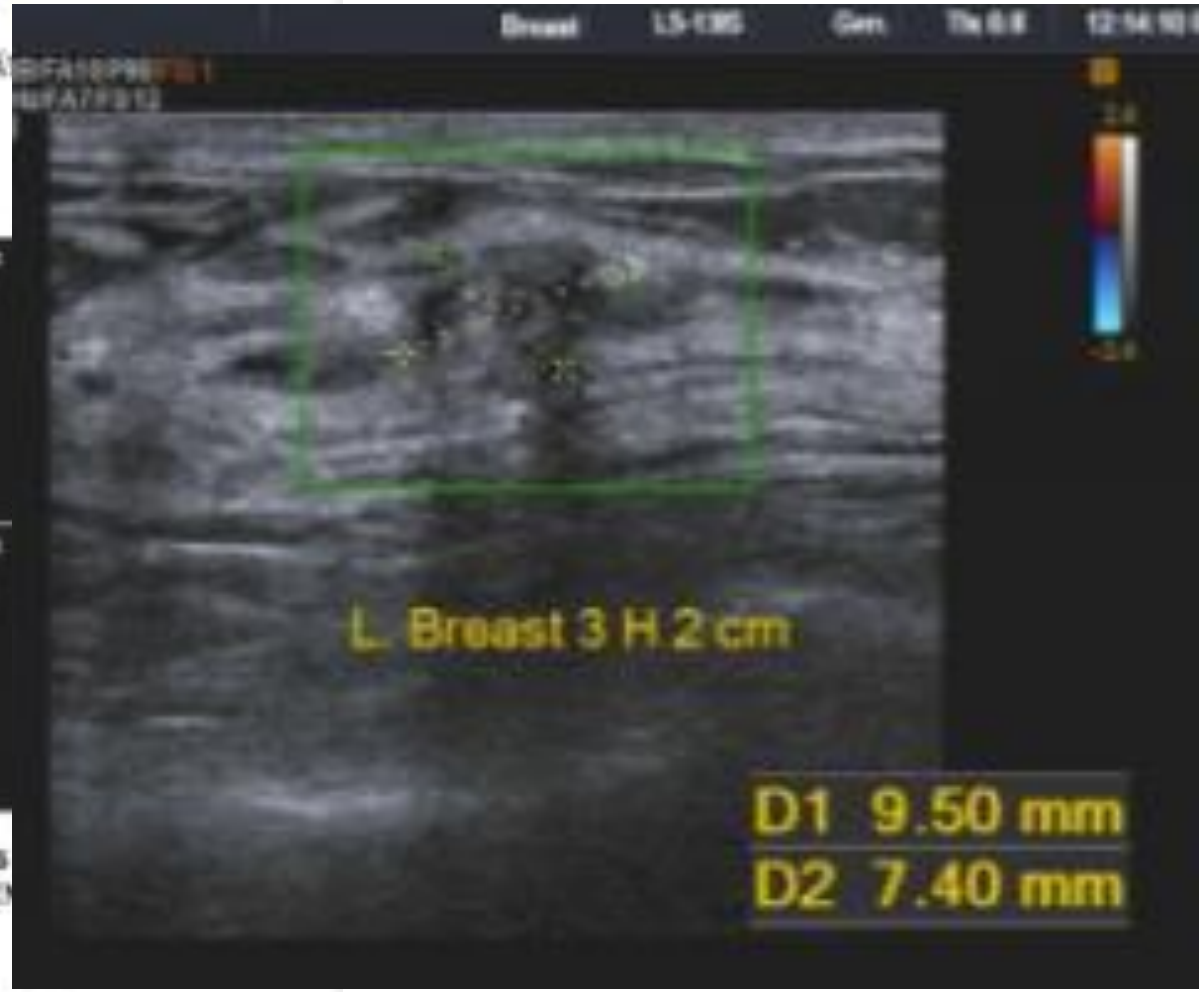

ẾT LUẬN: VIÊM KHU TRÚ VÚ TRÁI VỊ TRÍ 3H/ 2CM (SAU ĐIỀU TRỊ LAO VÚ 6
ỐNG DẪN TUYẾN HAI VÚ/ THAY ĐỔI SỢI - ĐỘC TUYẾN VÚ HAI BÊ

Đ nghị: TÁI KHÁM 6 THÁNG

Tp. Hồ Chí Minh, ngày 13/12/2024 12:37
(Bác sĩ đã ký)

III. BÀN LUẬN

**** Tóm lại:*

Triệu chứng lâm sàng và hình ảnh siêu âm của bệnh nhân này gợi ý tình trạng viêm khu trú ở vú.

Tuy nhiên, nhờ kết quả tế bào học và giải phẫu bệnh đã góp phần chẩn đoán chính xác bệnh lao vú, giúp người bệnh nhận được phác đồ điều trị đúng và sớm.

IV. KẾT LUẬN

1. Lao vú là bệnh ít gặp, triệu chứng mơ hồ→ khó chẩn đoán→chẩn đoán chậm trễ.

2. Cần chẩn đoán phân biệt với ung thư vú, nhất là ở phụ nữ lớn tuổi.

3. Hình ảnh siêu âm không đặc hiệu. Siêu âm giúp ích trong việc đánh giá tình trạng tổn thương thành ngực do lao, đồng thời theo dõi sau điều trị.

4.Viêm và áp xe vú tái phát không đáp ứng với dẫn lưu phẫu thuật và liệu pháp kháng sinh ở phụ nữ trẻ cần được nghĩ đến bệnh lao vú.

TÀI LIỆU THAM KHẢO

1) Wenzhi Zhang , Ying Zhang , Gaoyi Yang , Tianzhuo Yu

Features of breast tuberculosis determined by ultrasound imaging: report of 45 cases

NATIONAL LIBRARY OF MEDICINE, 2020

2) Spyridon Marinopoulos, Dionysia Lourantou, Thomas Gatzionis, Constantine Dimitrakakis, Irini Papaspyrou, Aris Antsaklis

Breast tuberculosis: Diagnosis, management and treatment.

ELSEVIER, 2012

3) Durganna Thimmappa , M N Mallikarjuna , Abhishek Vijayakumar

Breast Tuberculosis

NATIONAL LIBRARY OF MEDICINE, 2015

4) Toumi Safae, Chenguiti Ansari Anas, Moutaa Ibtissam

Breast tuberculosis: a case report

PAMJ Clinical Medicine, 2022

XIN CHÂN THÀNH CẢM ƠN!