



# Primary Thyroid Lymphoma: case report

Nguyen Tuan Cuong  
Medic

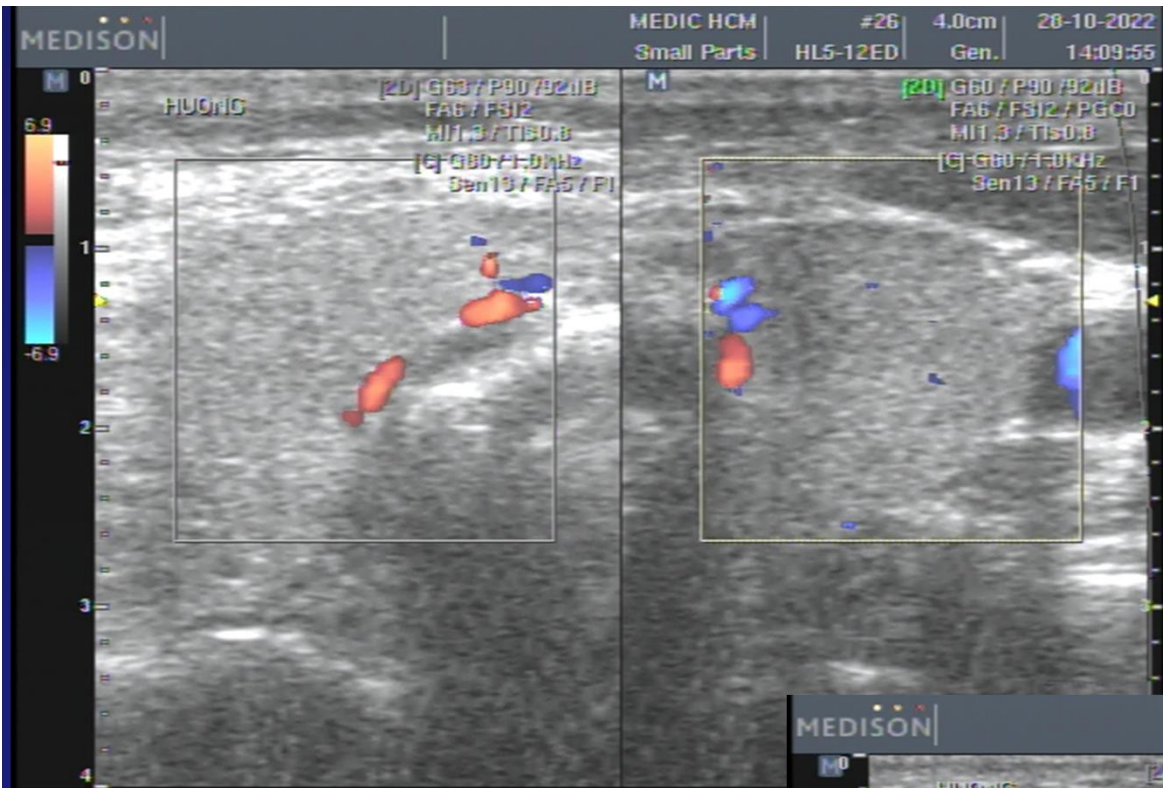
# Case 1: post-operatively diagnosed

Female , 40 age


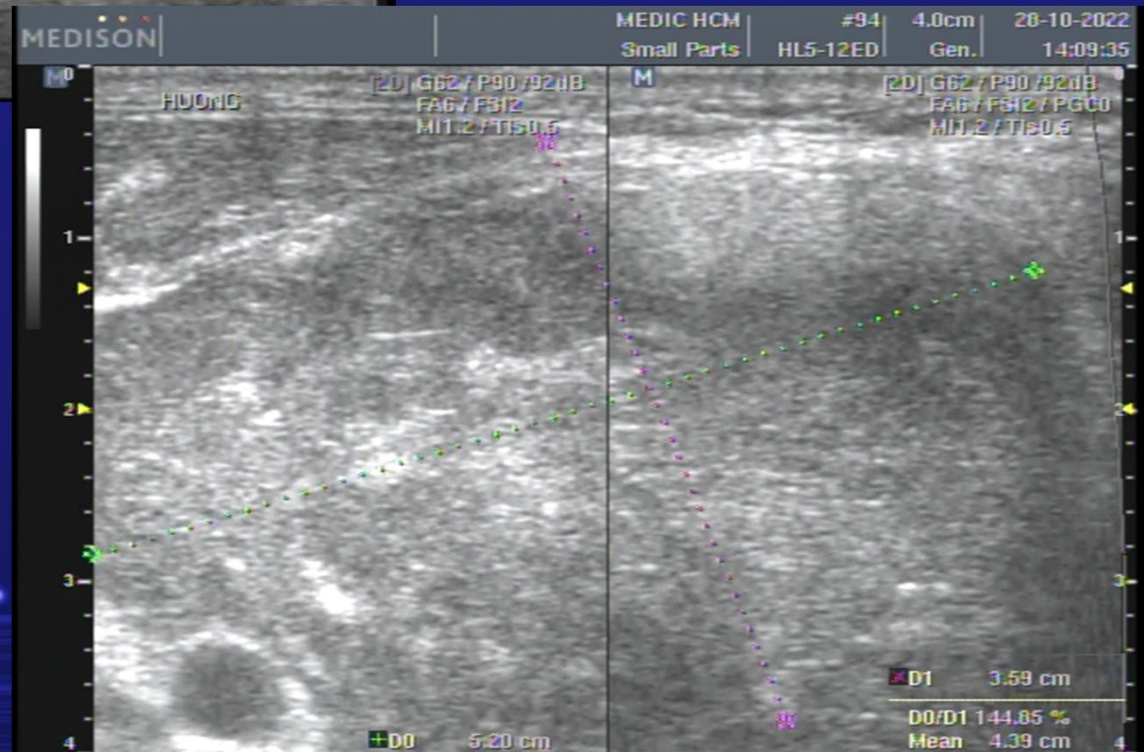
detected goiter over 10 years ago

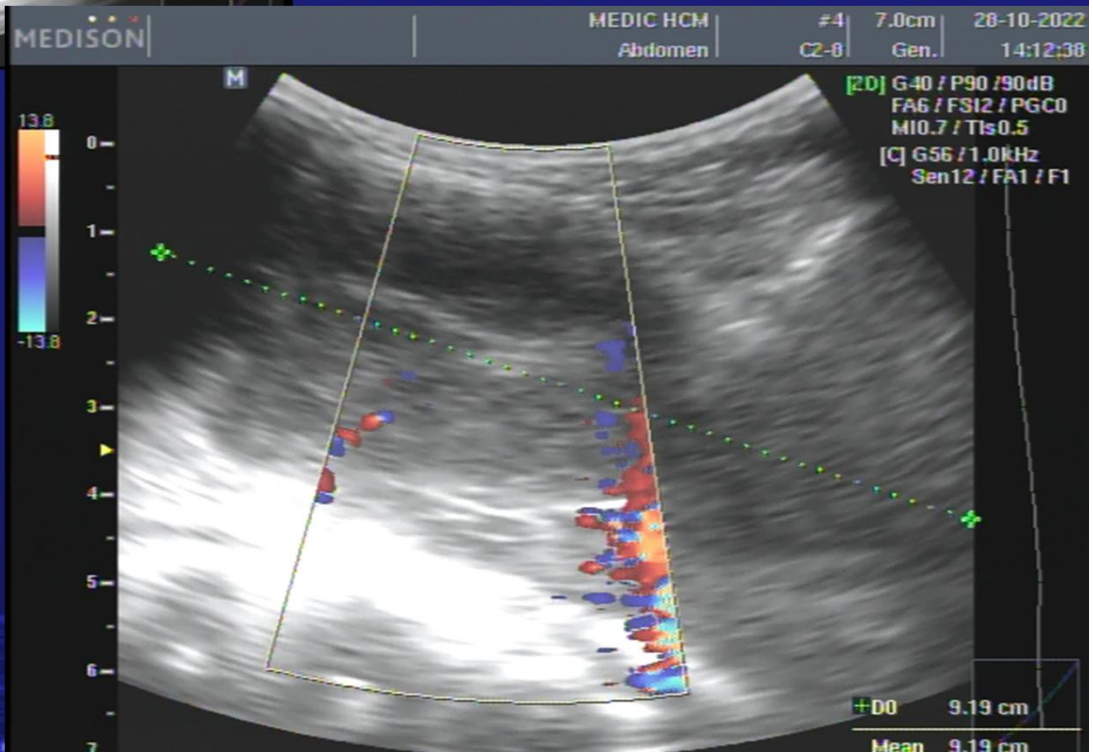

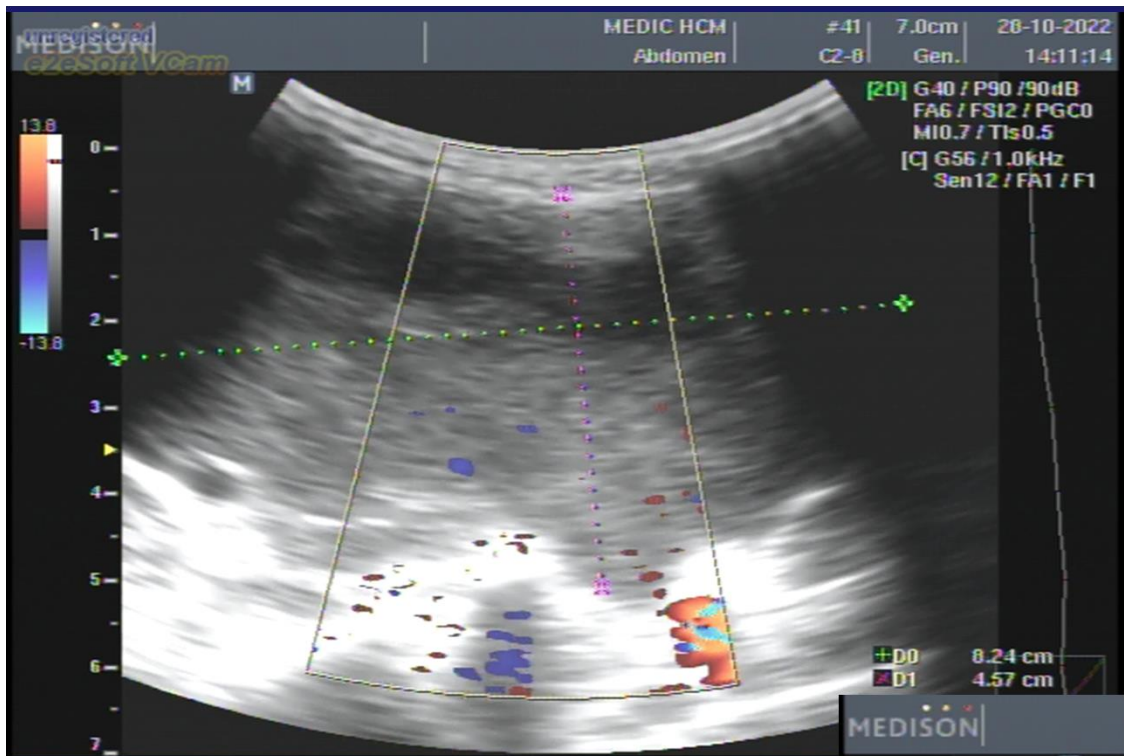
Symp: fatigue, dysphagia, rapidly growing goiter

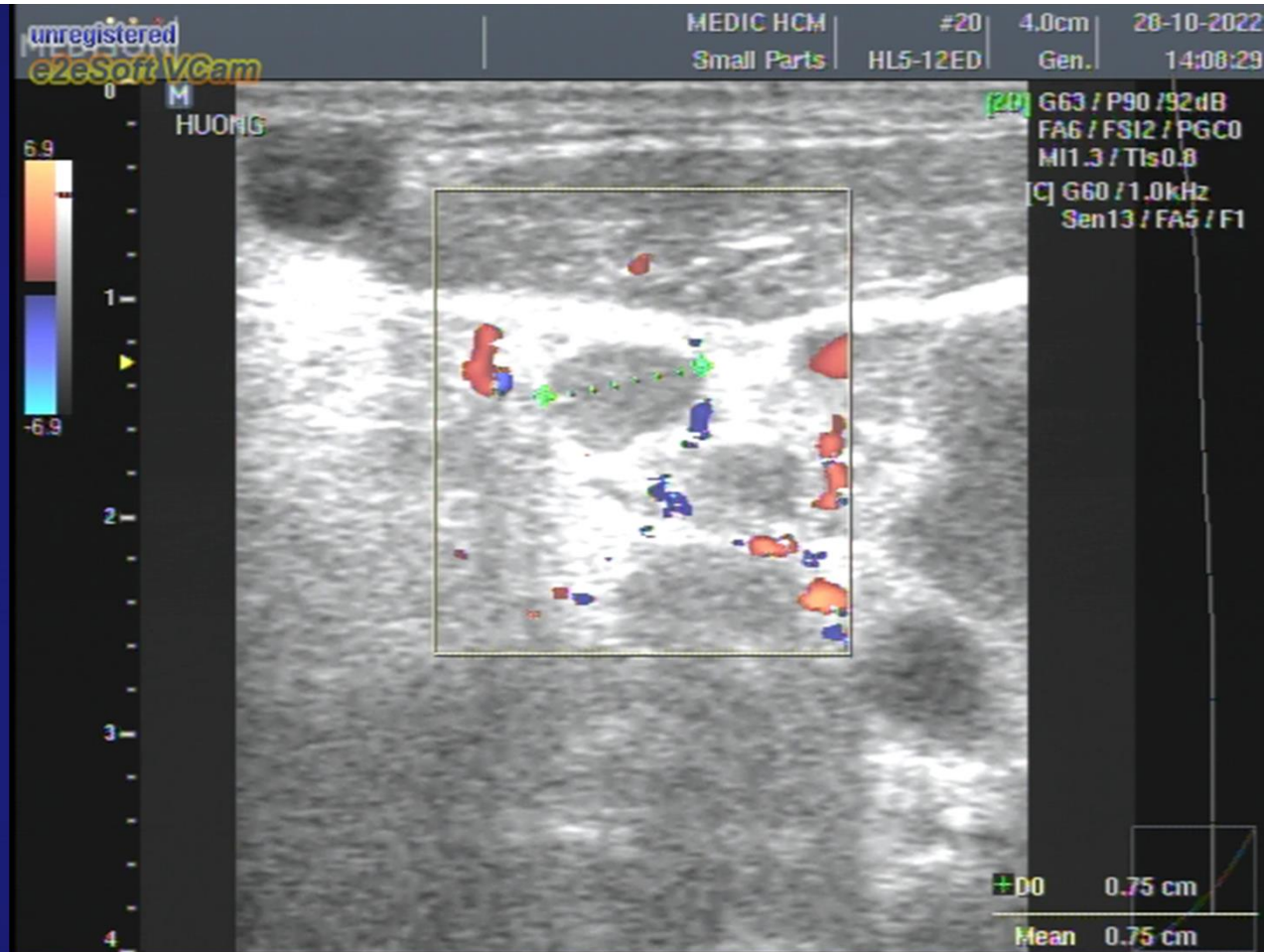
no weight loss



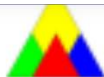A large nodule in isthmus >9cm, echo poor, flow(+)  
 The two lobes normal







Some right cervical lymph nodes (Level IV)



(Tên cũ: TRUNG TÂM CHẨN ĐOÁN Y KHOA - MEDIC)  
254 Hòa Hảo, P.4, Q.10, TP. Hồ Chí Minh  
ĐT: 028.39270204 - 028.39272136, Mail: huanhao254@medic.com.vn

Đăng ký khám trực tuyến:  
<http://medic.hh.aithsoft.vn>  
Hoặc app: Medic Hoa Hao



QR code kết quả chẩn bệnh án của quý khách. Medic không chịu trách nhiệm nếu quý khách cung cấp cho người khác.



\*7112166\*

Khoa : SIÊU ÂM CHUƠNG TRÌNH - Phòng 1

Máy: Medion Sonoace X6

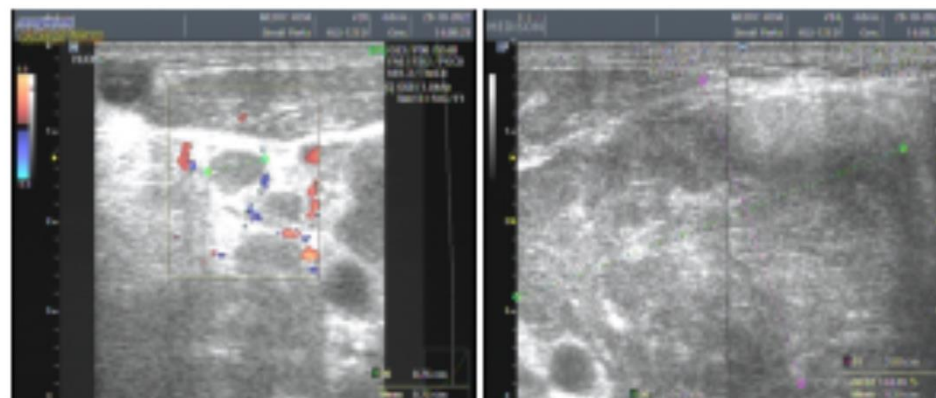
## KẾT QUẢ SIÊU ÂM MÀU

QRCode kết quả

ID : 7112166 Ngày BK: 28/10/2022 13:46  
Họ và tên : G 40 tuổi Nữ  
Địa chỉ :  
Lâm sàng :  
BS chỉ định : BS. CKI. LÊ NGỌC HỒNG NHUNG BV chỉ định : MEDIC

### VÙNG KHẢO SÁT : SIÊU ÂM VÙNG CỔ

- TUYẾN GIÁP: LỚN, MỠ GIÁP HAI THỦY CÓ ECHO DÀY, EO GIÁP CÓ 1 NHẪN LỚN ECHO POOR D=92X82X45mm, THÔNG TRUNG THẮT, ÍT MẠCH MÁU NUÔI, GIỚI HẠN KHẢ RÕ, MẠCH MÁU NUÔI MỠ GIÁP HAI THỦY TRONG GIỚI HẠN BÌNH THƯỜNG.
- TUYẾN MANG TAI VÀ TUYẾN DƯỚI HÀM HAI BÊN BÌNH THƯỜNG.
- CỎ VÀI HẠCH CAROTID PHẢI 4-7mm, ECHO POOR, FLOW(+)
- HỆ MẠCH CẢNH VÀ THỰC QUẢN CỔ BÌNH THƯỜNG



**KẾT LUẬN:** NHẪN LỚN EO GIÁP THÔNG TRUNG THẮT (TIRADS 4) / VÀI HẠCH NHỎ CAROTID PHẢI  
FNAC

**Đề nghị:** FNAC NHẪN GIÁP VÀ HẠCH

Tp. Hồ Chí Minh, ngày 28/10/2022 14:07  
(Bác sĩ đã ký)



CÔNG TY TNHH Y TẾ HÒA HẢO - PHÒNG KHÁM ĐA KHOA  
(Tên cũ: TRUNG TÂM CHẨN ĐOÁN Y KHOA - MEDIC)  
254 Hòa Hảo, P.4, Q.10, TP. Hồ Chí Minh  
ĐT: 028.39270284 - 028.39272136, Mail: hoahao254@medic.com.vn

Đăng ký khám trực tuyến  
<http://medichh.nthsoft.vn>  
Hoặc app: Medic Hoa Hao



QR code kết quả chữa bệnh án của quý khách. Medic không chịu trách nhiệm nếu quý khách cung cấp cho người khác.

QRCode kết quả



## PHIẾU CHẨN ĐOÁN TẾ BÀO HỌC

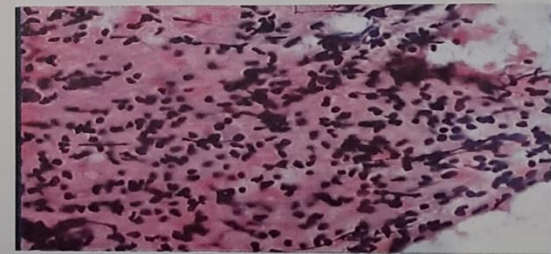
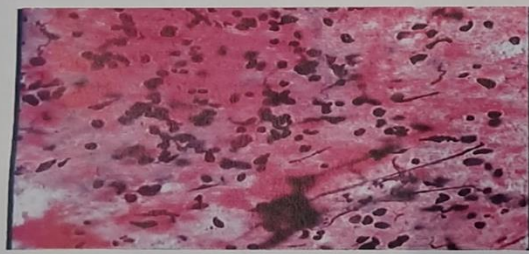
S : C2022010861

Bệnh nhân : 7112166 HOÀNG THỊ KIM HƯƠNG 1982 Nữ  
Địa chỉ : Kh [redacted]  
Bác sĩ : Bs [redacted]  
Bệnh viện : CTTNHHYT HÒA HẢO  
Lâm sàng : TD u lớn eo giáp + Hạch cổ  
Ngày nhận mẫu : 29/10/2022 Ngày trả KQ: 31/10/2022  
CHẤT THỬ : Tế bào học qua chọc hút bằng kim ở tổn thương của tuyến giáp & hạch cổ.

### ĐẶC ĐIỂM TẾ BÀO :

- Eo giáp: Có nhiều tế bào biểu mô lạnh tính của tuyến giáp và nhiều lymphô bào.
- Hạch cổ: Các lam của mẫu thử có các lymphô bào, bạch cầu đa nhân và hồng cầu.

KẾT LUẬN : - VIÊM GIÁP MẠN TÍNH (CHRONIC THYROIDITIS).  
PHÂN LOẠI THEO HỆ THỐNG BETHESDA: NHÓM II.  
- HẠCH VIÊM MẠN TÍNH



Tp. Hồ Chí Minh, ngày 02/08/2023

GS BS. Nguyễn Sào Trung

... trị đạt hiệu quả tốt, BS điều trị cần kết hợp kết quả này với đặc điểm lâm sàng và với các xét nghiệm khác. Nếu có thắc mắc về kết quả này, xin  
BS điều trị liên lạc với chúng tôi thông qua địa chỉ...

BỘ Y TẾ  
BỆNH VIỆN CHỢ RẪY  
KHOA NGOẠI LỒNG NGỰC (7B1)

CỘNG HÒA XÃ HỘI CHỦ NGHĨA VIỆT NAM  
Độc lập - Tự do - Hạnh phúc

Số lưu trữ: 222011  
Mã y tế: 228299

**GIẤY RA VIỆN**

Họ tên người bệnh: [Redacted]  
- Dân tộc: Kinh  
- Mã số BHXH/Thẻ BHYT số: GD 4 68 68 225 95615  
- Địa chỉ: [Redacted]  
- Vào viện: [Redacted]  
- Bác sĩ điều trị: Trần Đình Phương  
- Chẩn đoán: Z98.8 - Các tình trạng hậu phẫu xác định khác (Chảy máu vết mổ - Nhiễm trùng vết mổ/ phẫu chế xương ức cắt u trung thất + Mờ khí quản)  
- Phương pháp điều trị: Phẫu thuật cầm máu + làm sạch vết mổ ngực, kháng sinh, giảm đau  
- Ghi chú: Uống thuốc theo toa, cắt chỉ 21/12/2022 khi tái khám.

Năm sinh: 1982 Giới:  Nữ  
- Nghề nghiệp: Làm vườn  
- Giá trị thẻ: từ 01/12/2022 đến 30/12/2022  
- Ngày ra viện: [Redacted] giờ, ngày 14/12/2022

Ngày 11 tháng 12 năm 2022  
GIÁM ĐỐC  
PHÓ TRƯỞNG PHÒNG KHTH  
BỆNH VIỆN CHỢ RẪY  
B.S. CKII Dương Thế Hiệp  
Họ tên: [Redacted] A23-CH01-U203

Ngày 14 tháng 12 năm 2022  
TRƯỞNG KHOA ĐIỀU TRỊ  
Phó Khoa  
TS. BS. Nguyễn Hoàng B  
A23-1506  
Họ tên: [Redacted]

BỘ Y TẾ  
BỆNH VIỆN CHỢ RẪY  
Khoa Giải Phẫu Bệnh  
Địa chỉ: 201B Nguyễn Chí Thanh, quận 5, Tp. Hồ Chí Minh Mã số GPB: 22-36676

220700781

Số nhập viện: 2220108728  
Nội trú: Khoa Ngoại Lồng Ngực (7B1)

**PHIẾU KẾT QUẢ GIẢI PHẪU BỆNH**

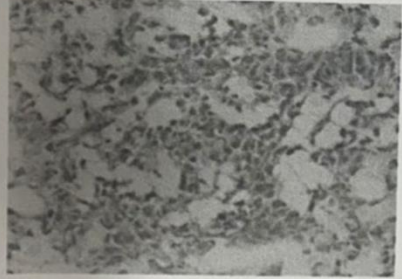
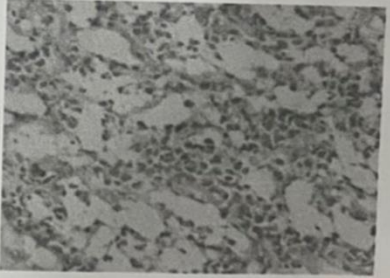
Họ tên: [Redacted] Năm sinh: 1982 40 tuổi Giới: Nữ  
Địa chỉ: [Redacted] Điện thoại: [Redacted]

Chẩn đoán lâm sàng: U TRUNG THẤT XÂM LẤN  
Bác sĩ chỉ định: Lưu Hoài Nam  
Ngày lâm sàng lấy mẫu: 16-11-2022  
Nơi chỉ định: Khoa PT-GMHS  
Ngày nhận mẫu: 17-11-2022

**ĐẶC ĐIỂM GIẢI PHẪU BỆNH**

BS phẫu tích: KTV xử lý mô: KTV nhuộm H&E:  
KTV vùi mô: KTV cắt vi thể:  
Mô tả đại thể: Túi 1 mẫu m6o 3x2x2 cm A; túi 2 mẫu mô 1 cm B (sinh thiết lạnh)

Mô tả vi thể: Mẫu mô cho thấy các tế bào nhân tròn, xếp lan tỏa.  
Nhuộm H&E:  
KQ hóa mô:  
miễn dịch:  
Nhuộm khác:

**KẾT LUẬN:**  
Kết quả thường quy: U TẾ BÀO TRÒN, CẦN PHÂN BIỆT GIỮA LYMPHOMA VÀ U TUYẾN ỨC  
Đề nghị: Khoa GPB, Ngày 17 tháng 11 năm 2022  
HÓA MÔ MIỄN DỊCH: THEO MÃ SỐ 22-36755  
Bác sĩ Giải phẫu bệnh  
Ths.Bs Phạm Quang Thông

Ngày in: 21/11/2022 - 14:30:08 Trang: 1/1

Case 2  
Female  
1980  
1<sup>st</sup> exam:  
06/2019



CÔNG TY TNHH Y TẾ HÒA HẢO - PHÒNG KHÁM ĐA KHOA  
(Tên cũ: TRUNG TÂM CHẨN ĐOÁN Y KHOA - MEDIC)  
254 Hòa Hảo, P.4, Q.10, TP. Hồ Chí Minh  
ĐT: 028.39270284 - 028.39272136, Mail: hoahao254@medic.com.vn

Tìm và tải app "Medic Hoa Hao"  
để đăng kí khám và xem kết quả  
khám nhanh hơn

QRCode kết quả

(QR code kết quả chẩn bệnh án của quý khách. Medic không chịu trách nhiệm nếu quý khách cung cấp cho người khác.)



\*3448680\*

Khoa : Siêu Âm Tuyến Giáp - Phòng 1

Máy: ALOKA -ProSound α6

**KẾT QUẢ SIÊU ÂM MÀU**

ID : 3448680 Ngày ĐK: 03/06/2019 10:47  
Họ và tên : N 39 tuổi Nữ  
Địa chỉ : 3  
Chẩn đoán sơ bộ : KT  
BS chỉ định : BS HỒNG NHUNG BV chỉ định : MEDIC

**VÙNG KHẢO SÁT : SIÊU ÂM VÙNG CỔ**

- \* TUYẾN GIÁP CÓ ĐỘ HỐI ÂM DÀY, MẬT ĐỘ MẠCH MÁU TRONG NHU MÔ GIÁP BÌNH THƯỜNG.
- THỤY PHẢI : CÓ RẤT NHIỀU NANG VÀ NHÂN KT TỪ 5 ĐẾN 24mm. NHÂN LỚN NHẤT CÓ VỚI Ở 1 PHẦN ĐƯỜNG VIÊN.
- THỤY TRÁI : CÓ RẤT NHIỀU NANG VÀ NHÂN KT TỪ 3 ĐẾN 9mm.
- HẠCH CỔ : KHÔNG CÓ HẠCH CỔ BỆNH LÝ.
- ĐỘNG MẠCH CẢNH HAI BÊN BÌNH THƯỜNG
- TUYẾN DƯỚI HÂM, TUYẾN MANG TAI HAI BÊN BÌNH THƯỜNG.



**KẾT LUẬN:** DA NHÂN HAI THỤY TUYẾN GIÁP ACR TIRADS 2 - 3.

**Đề nghị :**

Tp. Hồ Chí Minh, ngày 03/06/2019 10:47

(Bác sĩ đã ký)


Bs. Vũ Tu Thân

ACUSON NX2 10:47:41 Mo 03/06/2019

L10-5v  
Thyroid  
0 dB  
6.2 MHz  
1563 Hz  
Filter 1  
Persist 3  
R/S 4  
Map A  
Priority 4  
Smooth 2  
Flow M  
9 fps  
SC 2  
DTCE Med

D1 = 23.6mm

P 100% MI 1.02 TIS 0.5 TIB 0.5



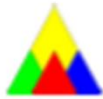unregistered  
e2eSoft VCam

ACUSON NX2 10:48:08 Mo 03/06/2019

L10-5v  
Thyroid  
0 dB  
6.2 MHz  
1563 Hz  
Filter 1  
Persist 3  
R/S 4  
Map A  
Priority 4  
Smooth 2  
Flow M  
10 fps  
SC 2  
DTCE Med

D = xxmm

P 100% MI 0.87 TIS 0.3 TIB 0.3



CÔNG TY TNHH Y TẾ HÒA HẢO - PHÒNG KHÁM ĐA KHOA  
(Tên cũ: TRUNG TÂM CHẨN ĐOÁN Y KHOA - MEDIC)  
254 Hòa Hảo, P.4, Q.10, TP. Hồ Chí Minh  
ĐT: 028.39270284 - 028.39272136, Mail: hoahao254@medic.com.vn

Tìm và tải app "Medic Hoa Hao"  
để đăng kí khám và xem kết quả  
khám nhanh hơn

QRCode kết quả



(Qr code kết quả chữa bệnh án của quý khách. Medic không chịu trách nhiệm nếu quý khách cung cấp cho người khác.)



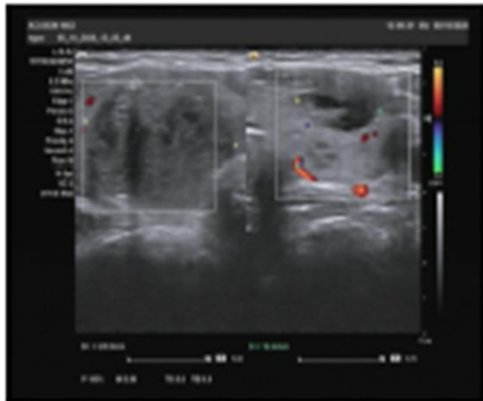\*3448680\*

Khoa : Siêu Âm Tuyến Giáp - Phòng 1  
Máy: ALOKA -ProSound α6  
**KẾT QUẢ SIÊU ÂM MÀU**

ID : 3448680 Ngày ĐK: 05/10/2020 13:02  
Họ và tên : [Redacted] 40 tuổi Nữ  
Địa chỉ : [Redacted]  
Chẩn đoán sơ bộ : [Redacted]  
BS chỉ định : [Redacted] BV chỉ định : [Redacted]

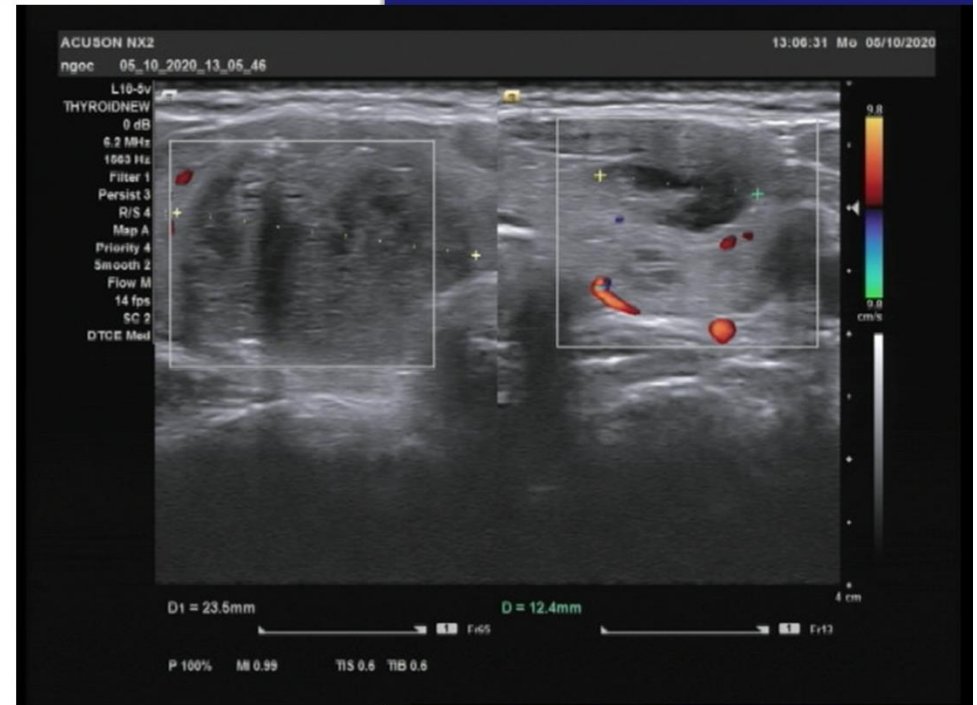**VÙNG KHẢO SÁT : SIÊU ÂM VÙNG CỔ**

- TUYẾN GIÁP: LỚN, MÔ GIÁP HAI THUY CÔ ECHO DÀY , MULTINODULAR HAI THUY 5-26mm, CÔ VÔI HÓA VIÊN, CÁC NODULE IT MẠCH MÁU NUÔI, GIỚI HẠN RÕ, MẠCH MÁU NUÔI MÔ GIÁP HAI THUY TRONG GIỚI HẠN BÌNH THƯỜNG.
- TUYẾN MẠNG TAI VÀ TUYẾN DƯỚI HẠM HAI BÊN BÌNH THƯỜNG.
- HẠCH CỔ (-)
- HỆ MẠCH CẢNH VÀ THỰC QUẢN CỔ BÌNH THƯỜNG



**KẾT LUẬN:** PHÌNH GIÁP ĐA NHÂN

**Đề nghị:**



Tp. Hồ Chí Minh, ngày 05/10/2020 13:02  
(Bác sĩ đã ký)

2<sup>nd</sup> exam:  
10/2020  
(after 16 months)

← downloadfile (11)



CÔNG TY TNHH Y TẾ HÒA HẢO - PHÒNG KHÁM DA KHOA  
(Tên cũ: TRUNG TÂM CHẨN ĐOÁN Y KHOA - MEDIC)  
254 Hòa Hảo, P.4, Q.10, TP. Hồ Chí Minh  
ĐT: 028.39270284 - 028.39272136, Mail: hoahao254@medic.com.vn

Đăng ký khám trực tuyến:  
<http://medichh.nthsoft.vn>  
Hoặc app: Medic Hoa Hao



QRCode kết quả

**BỆNH ÁN**

KHOA TUYẾN GIÁP - PHÒNG: LẤU-3



\*3448680\*

Họ tên:  
Địa chỉ:  
Nghề nghiệp:

Năm sinh: **1980 - Nữ**  
ĐT:  
Số thẻ BHYT:

Huyết áp: **144/77** Mạch: **87** Cao: **160** cm; Nặng: **52** kg; Nhiệt độ: **37°C**

Tiền sử bệnh: THA/ BG

Lý do đi khám: TK

Lâm sàng: đang điều trị THA

TS: đa nhân giáp 5-26mm

LS: bình giáp

TSH bt

SIÊU ÂM LẠI CHƯA CẦN FNAC 5-26mm, hạch cổ (-)

Chẩn đoán sơ bộ: phình giáp đa nhân

Chẩn đoán: phình giáp đa nhân 5-26mm, không toa

**THUỐC ĐIỀU TRỊ:** (Gồm 1 loại thuốc)**1. KHÔNG CẤP TOA** (THEO DÕI)Ngày uống **00** lần, lần **00** o

00 o

LỜI DẶN BS

tái khám sau 6 tháng

TSH

Tp.HCM, ngày 22/06/2022 - 15:14

Bác sĩ điều trị

Bs. CKII. Nguyễn Tuấn Cường

\* PKDK Hoà Hảo không có phòng khám bên ngoài, vui lòng vào trong đăng ký khám.

\* Tải khám xin mang theo đơn thuốc này, phim và đầy đủ hồ sơ cũ.



Chỉnh sửa

In

Tải lên Đám mây

Chia sẻ

Xem thêm



3<sup>rd</sup> exam:  
06/2022  
(after 20  
months):  
Multinodular  
goiter 5-26mm:  
Re-exam after 6  
months

# ← downloadfile (3)

**CÔNG TY TNHH Y TẾ HOA HẢO - PHÒNG KHÁM ĐA KHOA**  
 (Tên cũ: TRUNG TÂM CHẨN ĐOÁN Y KHOA - MEDIC)  
 254 Hòa Hảo, P.4, Q.10, TP. Hồ Chí Minh  
 ĐT: 028.39270284 - 028.39272136, Mail: hoahao254@medic.com.vn

Tìm và tải app "Medic Hoa Hảo"  
 để đăng kí khám nhanh hơn

QRCode kết quả

## PHIẾU KHÁM BỆNH

PHÒNG KHÁM TUYẾN GIÁP - PHÒNG: LẤU-3



Họ tên: \_\_\_\_\_ Năm sinh: **1980 - Nữ**  
 Địa chỉ: \_\_\_\_\_ ĐT: \_\_\_\_\_  
 Nghề nghiệp: \_\_\_\_\_ Số thẻ BHYT: \_\_\_\_\_

Huyết áp - Mạch: **125/77-81** Cao: **160** cm; Nặng: **53** kg; Nhiệt độ: **37°C**

Tiền sử bệnh: BG / THA

Lý do đi khám: TK

Làm sàng: đang điều trị THA

TS: phình giáp đa nhân 5-26mm

không khám đúng hẹn

LS: không nuốt nghẹn, bình giáp

tiền căn gia đình bình thường

không có TC tiểu đường, xạ trị

TSH bt

SA: đa nhân giáp 5-38mm

core biopsy nhân thùy trái 38mm, echo poor, TI-RADS 4

Chẩn đoán sơ bộ: đa nhân giáp

### CHỈ ĐỊNH:

Core Biopsy Vú Phấn Mém (NHÂN THUY TRÁI GIÁP); SA vùng cổ

CHỈ ĐỊNH BỔ SUNG: (Hoá đơn điện tử phát hành tự động. Có sau 5 ngày. Tra cứu trên web hoặc app Medic)

Ngày 31 tháng 07 năm 2024 - 14:11

Bác sĩ

BS. CKII. NGUYỄN TUẤN CƯỜNG

ĐD. TRẦN NGUYỄN LỆ THẢO



- Chỉnh sửa
- In
- Tải lên Đám mây
- Chia sẻ
- Xem thêm

4<sup>th</sup> exam:  
 07/2024  
 (25 months)  
 5 years later:  
 5-38mm  
 TSH normal  
 → core biopsy:  
 the left nodule,  
 TI-RADS 4

**CÔNG TY TNHH Y TẾ HOA HẢO**  
 PHÒNG KHÁM ĐA KHOA  
 KIỂM ĐỊNH CHẤT LƯỢNG  
 (Tên cũ: TRUNG TÂM CHẨN ĐOÁN Y KHOA - MEDIC)  
 254 Hòa Hảo, P.4, Q.10, TP. HCM  
 ĐT: 028.39270284 - 028.39272136, Email: hoahao254@medic.com.vn

PID: **3448680** S.T.T.: **3275**  
 Ngày giờ đăng ký: **13:04:19 31/07/2024**  
 Ngày giờ lấy mẫu:  
 Ngày giờ nhận mẫu: **13:08:00 31/07/2024**  
**PHIẾU KẾT QUẢ XÉT NGHIỆM**  
 (BĐ.TT.XN.02.1 - Ngày áp dụng: 01/03/2016 - Phiên bản: 1.3)

Họ tên:  
 Ngày tháng năm sinh: **1980**  
 Số CCCD/Hộ chiếu:  
 Địa chỉ:  
 Đơn vị: **Medic**  
 Nơi lấy mẫu:  
 Loại mẫu: **Máu**

Phái: **Nữ**  
 Quốc tịch:  
 ĐT:  
 BS yêu cầu: **BS. CKII. NGUYỄN TUẤN CƯỜNG**  
 Tình trạng mẫu: **Đạt**

TÊN XÉT NGHIỆM	KẾT QUẢ	KHOẢNG THAM CHIẾU	MÃ QT
<b>I. MIỄN DỊCH - IMMUNOLOGY</b>			
<b>TSH u.sensitive (3rd G)<sup>1</sup></b>	<b>0.751</b>	(0.32 - 5 µIU/ml)	QTMD009
Thời gian duyệt: <b>13:53:37 31/07/2024</b>	In lần 1: <b>13:53:46 31/07/2024</b>	Trưởng khoa xét nghiệm	
Người duyệt: <b>Bs. Hà Thị Hồng Nhung</b>			

*Trần*  
 Th.S. Nguyễn Bảo Toàn

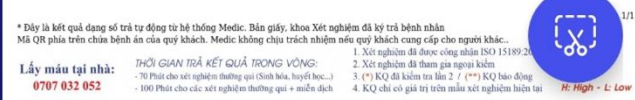
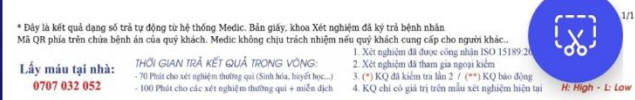
\* Đây là kết quả dạng số trả tự động từ hệ thống Medic. Bản giấy, khoa Xét nghiệm đã ký bệnh nhân  
 Mã QR phía trên chẩn bệnh án của quý khách. Medic không chịu trách nhiệm nếu quý khách cung cấp cho người khác.

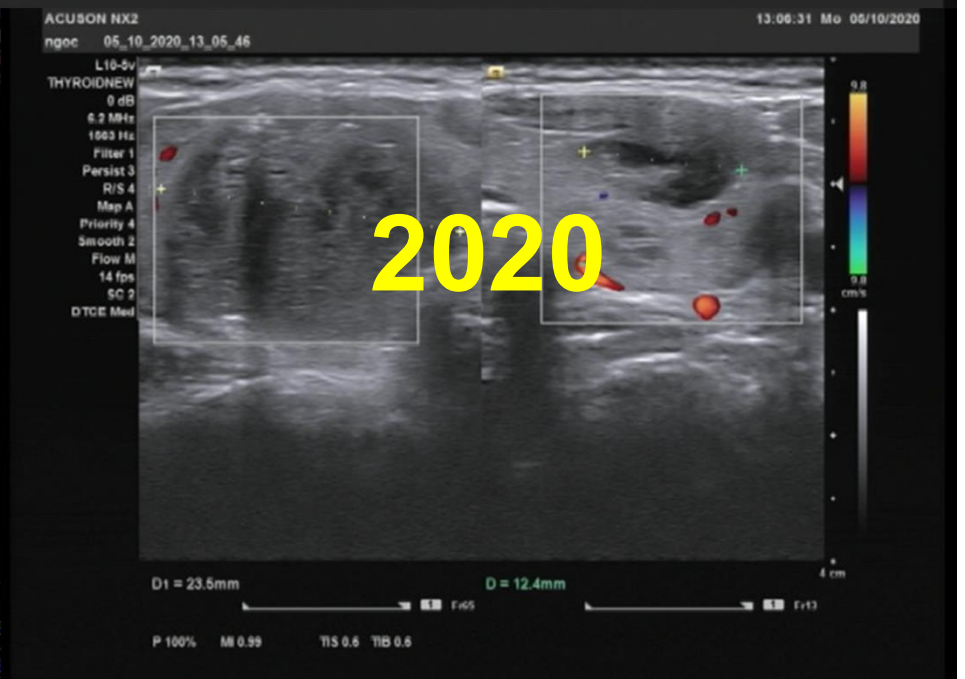
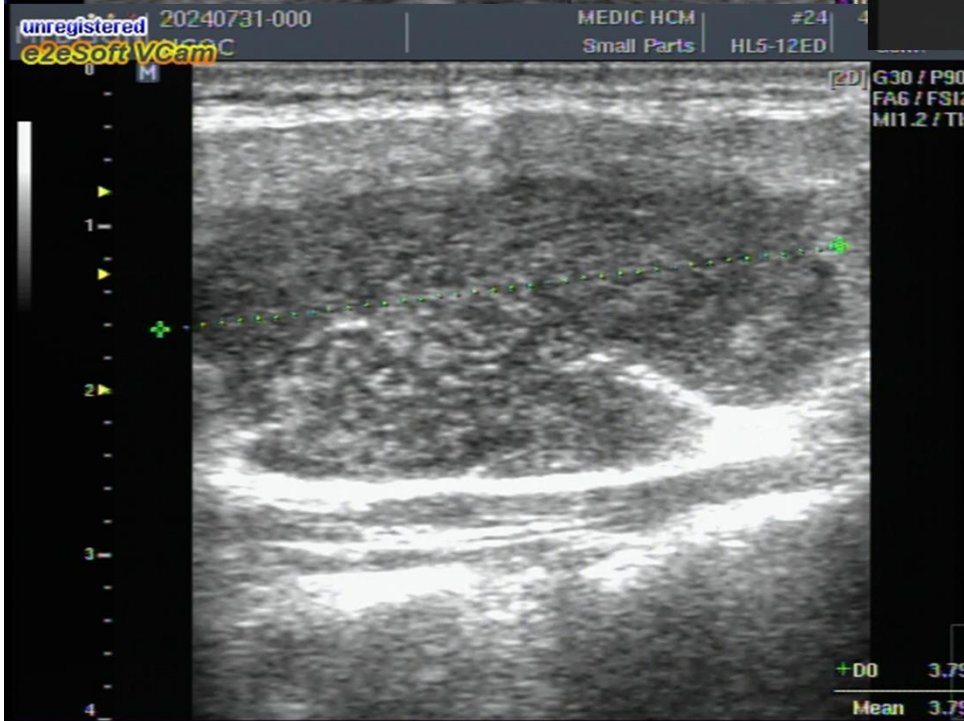
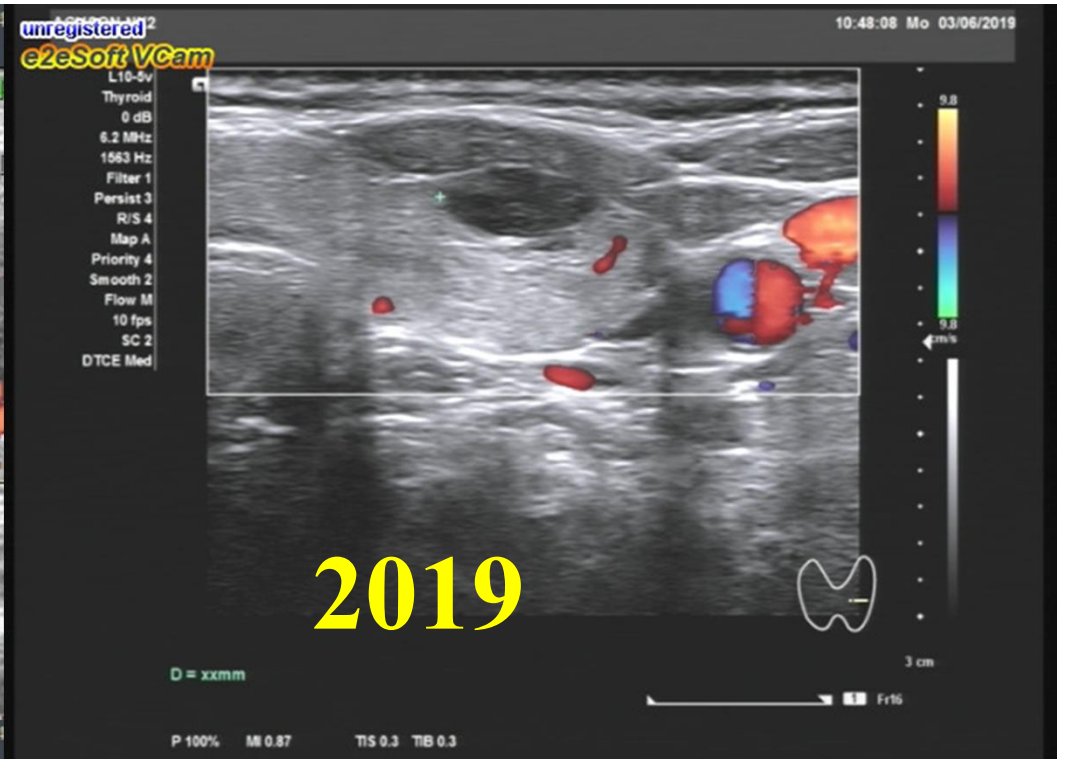
Lấy mẫu tại nhà:  
**0707 032 052**

THỜI GIAN TRẢ KẾT QUẢ TRONG VÒNG:  
 - 70 Phút cho xét nghiệm thường qui (Sinh hóa, huyết học...)  
 - 100 Phút cho các xét nghiệm thường qui + miễn dịch

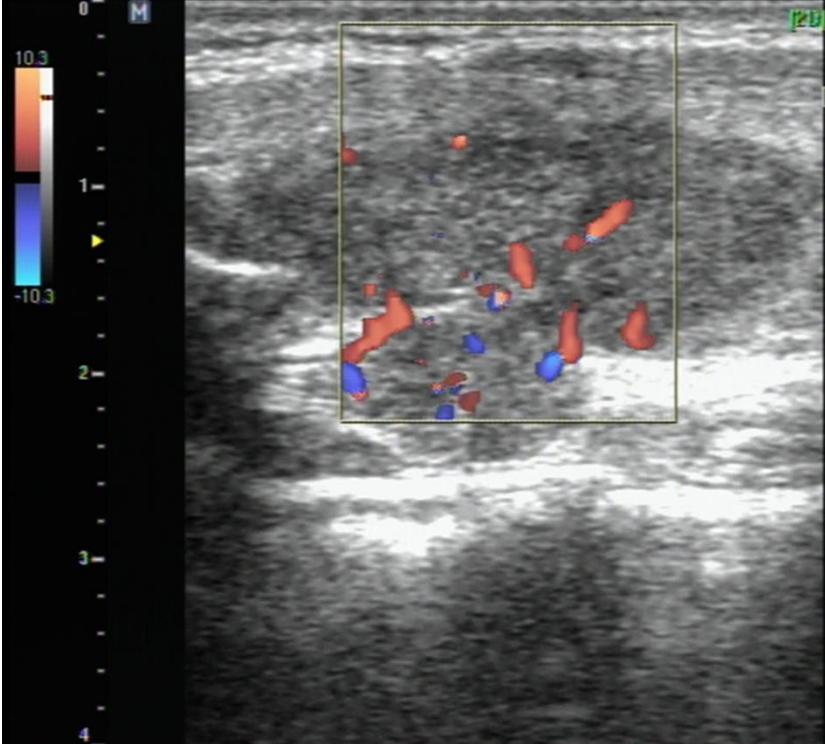
1. Xét nghiệm đã được công nhận ISO 15189:2013  
 2. Xét nghiệm đã tham gia ngoại kiểm  
 3. (\*\*) KQ đã kiểm tra lần 2, (\*\*\*) KQ báo động  
 4. KQ chỉ có giá trị trên mẫu xét nghiệm hiện tại

H: High - L: Low





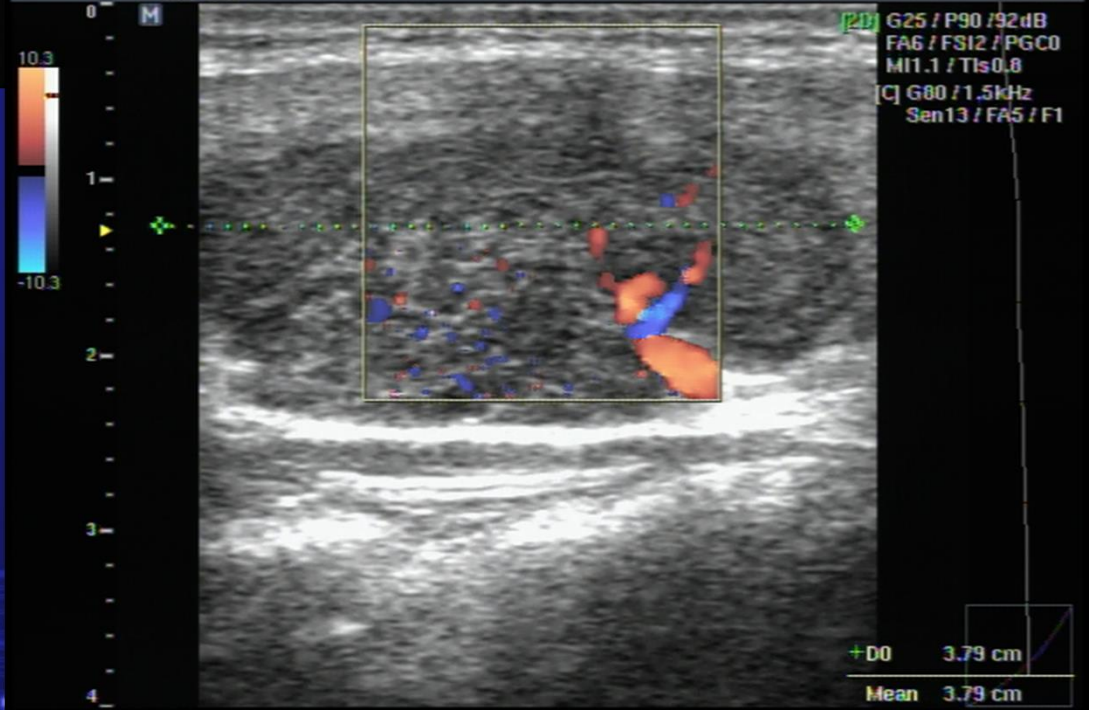
MEDISON 20240731-000 MEDIC HCM #47 4.0cm 31-07-2024  
NGOC Small Parts HL5-12ED Gen. 14:12:38



[21] G26 / P90 / 92dB  
FA6 / FSI2 / PGC0  
MI1.1 / TIs0.8  
[C] G76 / 1.5kHz  
Sen13 / FA5 / F1



MEDISON 20240731-000 MEDIC HCM #14 4.0cm 31-07-2024  
NGOC Small Parts HL5-12ED Gen. 14:12:51




[21] G25 / P90 / 92dB  
FA6 / FSI2 / PGC0  
MI1.1 / TIs0.8  
[C] G80 / 1.5kHz  
Sen13 / FA5 / F1

+D0 3.79 cm  
Mean 3.79 cm

CÔNG TY TNHH Y TẾ HÒA HẢO - PHÒNG KHÁM ĐA KHOA  
Tên cũ: TRUNG TÂM CHẨN ĐOÁN Y KHOA - MEDIC  
254 Hòa Hảo, P.4, Q.10, TP. Hồ Chí Minh  
ĐT: 028.39270284 - 028.39272136, Mail: hoahao254@medic.com.vn

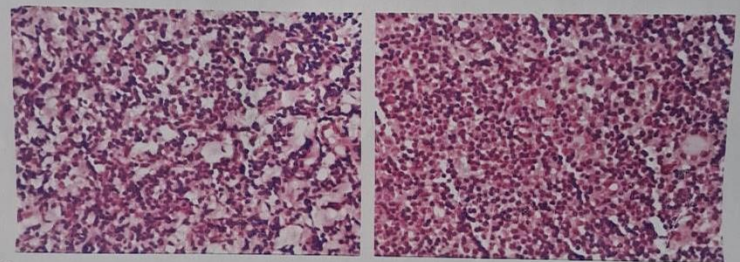
Tìm và tải app "Medic Hoa Hao"  
để đăng kí khám và xem kết quả  
khám nhanh hơn



### PHIẾU CHẨN ĐOÁN GIẢI PHẪU BỆNH

MS : H2024010872

Bệnh nhân (Patient) : [Redacted] 1980 Nữ  
Địa chỉ (Address) : [Redacted]  
Bác sĩ (Physician) : BS LE THONG LUY  
Bệnh viện (Hospital) : CTTNHHYT HÒA HẢO / KTBN  
Chẩn đoán sơ bộ : Nhân giáp thùy trái nghi Lymphoma TIRADS 4  
Nhân giáp thùy trái kt to # 10x38 mm bờ rõ, ít mạch máu  
Ngày nhận mẫu : 06/08/2024 Ngày trả KQ: 07/08/2024  
GPB ĐẠI THỂ : 5 Mẫu core  
GPB Vi Thể :



KẾT LUẬN:  
NGHI LYMPHÔM  
ĐỀ NGHỊ NHUỘM HÓA MÔ MIỄN DỊCH ĐỀ HỖ TRỢ XÁC ĐỊNH CHẨN ĐOÁN: CD3, CD20, KI67

Tp. Hồ Chí Minh, ngày 07/08/2024

CÔNG TY TNHH Y TẾ HÒA HẢO - PHÒNG KHÁM ĐA KHOA  
Tên cũ: TRUNG TÂM CHẨN ĐOÁN Y KHOA - MEDIC  
254 Hòa Hảo, P.4, Q.10, TP. Hồ Chí Minh  
ĐT: 028.39270284 - 028.39272136, Mail: hoahao254@medic.com.vn

Tìm và tải app "Medic Hoa Hao"  
để đăng kí khám và xem kết quả  
khám nhanh hơn

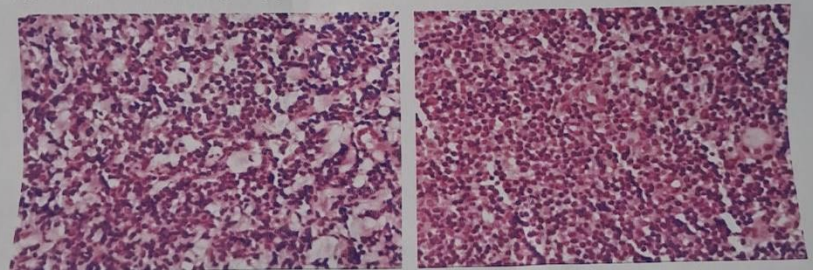


### PHIẾU CHẨN ĐOÁN GIẢI PHẪU BỆNH

S : H2024010872

Bệnh nhân (Patient) : 34 [Redacted] 1980 Nữ  
Địa chỉ (Address) : [Redacted]  
Bác sĩ (Physician) : BS LE THONG LUY  
Bệnh viện (Hospital) : CTTNHHYT HÒA HẢO / KTBN  
Chẩn đoán sơ bộ : Nhân giáp thùy trái nghi Lymphoma TIRADS 4  
Nhân giáp thùy trái kt to # 10x38 mm bờ rõ, ít mạch máu  
Ngày nhận mẫu : 06/08/2024 Ngày trả KQ: 13/08/2024  
GPB ĐẠI THỂ : 5 Mẫu core  
GPB Vi Thể :

Mô tuyến giáp thâm nhập nhiều limphô bào tạo thành đám. Mô đệm có tăng sản sợi, xơ hóa.  
NGHI LYMPHÔM  
ĐỀ NGHỊ NHUỘM HÓA MÔ MIỄN DỊCH ĐỀ HỖ TRỢ XÁC ĐỊNH CHẨN ĐOÁN: CD3, CD20, KI67  
Kết quả nhuộm hóa mô miễn dịch ngày 13/08/2024: CD3 (+) trên các tế bào phản ứng, CD20 (+), Ki67 (+) 40%



KẾT LUẬN : SAU NHUỘM HÓA MÔ MIỄN DỊCH: PHÙ HỢP LYMPHÔM Ở TUYẾN GIÁP

# Core biopsy: Lymphoma is suspected

# Immunohistochemistry: Lymphoma

# Primary Thyroid Lymphoma (PTL)

Primary thyroid lymphoma (PTL): rare, <5% of thyroid malignancies, incidence: 2 per 1 million.

Most: non-Hodgkin's lymphomas.

Women more affected than men (2–8:1).

The 6<sup>th</sup> or 7<sup>th</sup> decades of life, men: younger.

# Primary Thyroid Lymphoma (PTL)

60–90% in a background of Hashimoto Thyroiditis(HT)  
(Graves' Disease: 1.8%).

The transformation from HT to PTL : about 0.5% of cases.

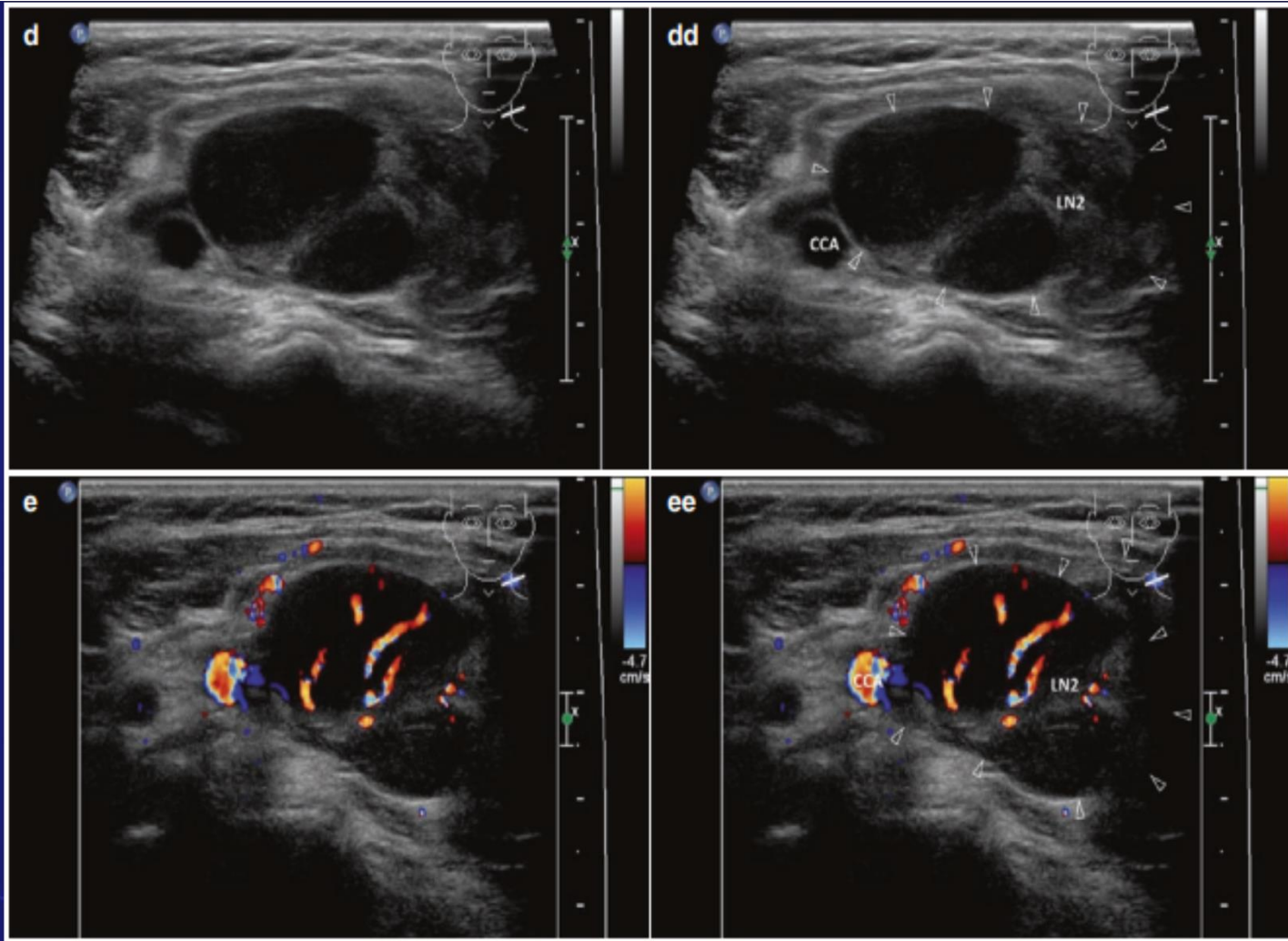
Clinical findings of PTL: **rapidly growing mass.**

# US Features of Primary Thyroid Lymphoma

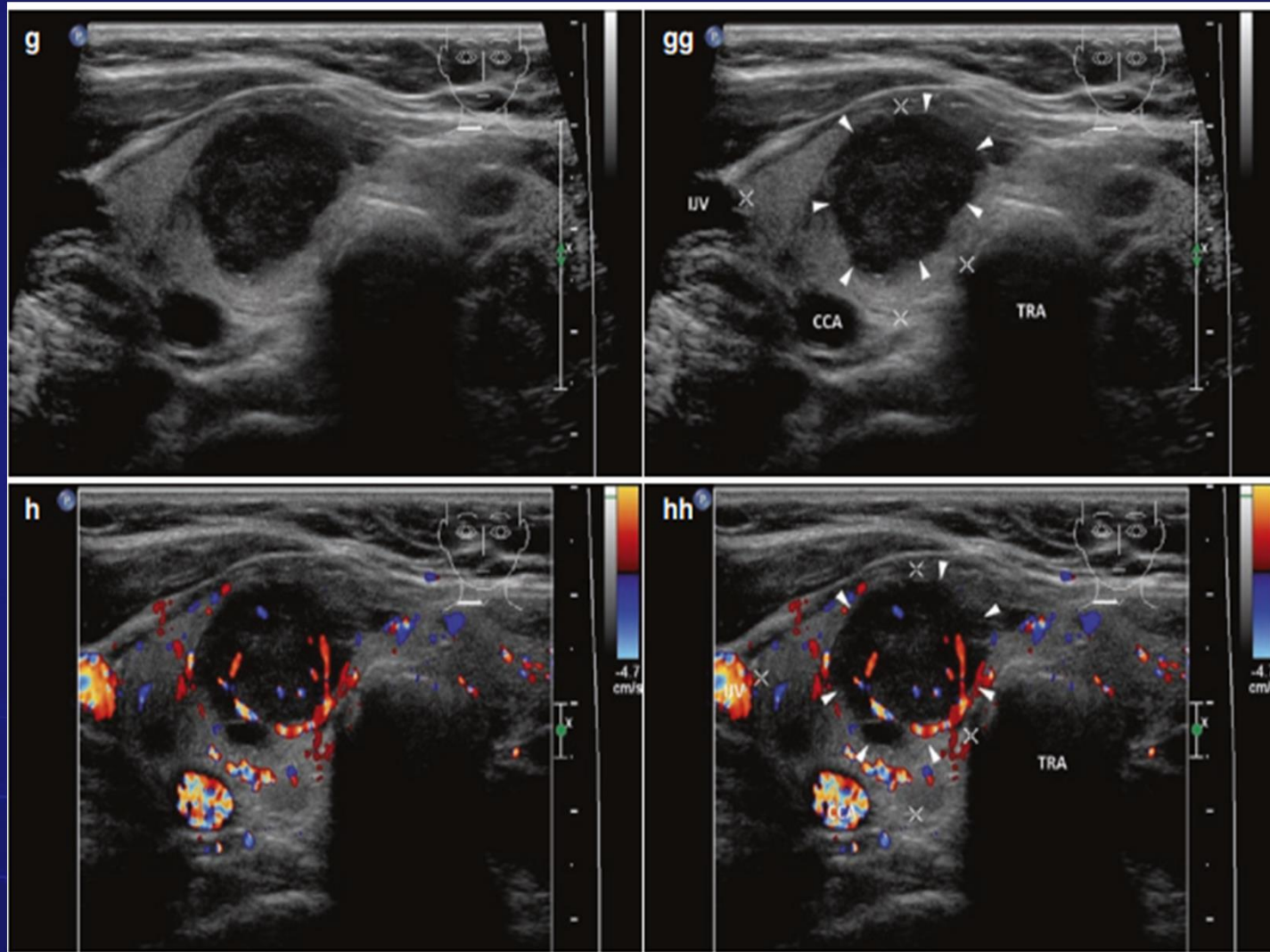
Three types: nodular, diffuse, or mixed.

Nodular type: **hypoechoic, homogeneous, and pseudocystic lesion**, well-defined borders.

Diffuse type: bilateral and **diffuse hypoechoic parenchyma with intervening echogenic septa-like structures**.



One study: **A central blood flow pattern** would highly suggest the diagnosis of primary thyroid lymphoma rather than nodular goiter.



# Primary Thyroid Lymphoma

The **PPV** of US in nodular type: 64.9%, diffuse type: 33.7%.

Accurate diagnosis: challenging due to its **histological similarities to thyroiditis as well as the co-occurrence** of thyroiditis.

Clinicians should consider PTL in patients presenting with an **enlarging thyroid mass even when the FNA cytology suggests thyroiditis.**

# Primary Thyroid Lymphoma

## COMBINATION

Histopathological evaluation (core biopsy) and immunohistochemistry(IHC) is the gold standard for the diagnosis of PTL.

# Review: Hashimoto 's thyroiditis

## WHY?

First described by the surgeon Hakaru Hashimoto in 1912.

Histological examination: lymphoplasmacytic infiltration, lymphoid follicles... and various degrees of fibrosis.

Lymphomas due to malignant transformation of normal.

Many believe: **chronic antigenic stimulation of lymphocytes** in autoimmune disorders leading to this malignant transformation.

# Conclusion

**1<sup>st</sup> case diagnosed before treatment.**

**Detected thyroid nodule:** rapidly growing + homogeneous hypoechoic nodule (pseudocystic) ± central blood flow pattern

→ thyroid lymphoma in mind?

Esp: FNAC = chronic thyroiditis (Bethesda II)

→ NEXT: core biopsy + immunohistochemistry

# Reference

1. Thyroid Disorders: Basic Science and Clinical Practice
2. Thyroid and Parathyroid Diseases
3. Atlas of Thyroid Ultrasonography
4. Curr Opin Otolaryngol Head Neck Surg. 2023 Apr 1;31(2):83-88. doi: 10.1097/MOO.0000000000000875. Thyroid lymphoma  
Aleix Rovira 1, Paul Carroll 2, Ricard Simo 1
5. J Cancer Res Ther. 2019 Jul-Sep;15(3):669-675. doi: 10.4103/jcrt.JCRT\_135\_17. Primary thyroid lymphoma: A series from a tertiary care center in Northern India  
Aanchal Kakkar 1
6. J Ultrasound Med . 2015 Feb;34(2):317-23. doi: 10.7863/ultra.34.2.317. Primary thyroid lymphoma has different sonographic and color Doppler features compared to nodular goiter  
Zhongqing Wang 1
7. Diagn Cytopathol . 2020 Nov;48(11):1041-1047. doi: 10.1002/dc.24526. Epub 2020 Jul 1.  
The diagnosis of primary thyroid lymphoma by fine-needle aspiration, cell block, and immunohistochemistry technique  
Cong-Gai Huang 1
8. Thyroid . 2022 May;32(5):552-559. doi: 10.1089/thy.2021.0613. Epub 2022 Apr 12.  
The Relationship Between Primary Thyroid Lymphoma and Various Types of Thyroid Autoimmunity: A Retrospective Cohort Study of 498 Cases, Including 9 Cases with Graves' Disease  
Nami Suzuki 1