MỘT TRƯỜNG HỢP LOÉT DẠ DÀY TÁ TRÀNG DO TĂNG BẠCH CẦU ÁI TOAN (EOSINOPHIL)

THS.BS. LÝ QUỐC HÒA

PHẦN HÀNH CHÍNH

HỌ VÀ TÊN BỆNH NHÂN: H M S. NAM, SINH NĂM 2007

ĐỊA CHỈ: TỈNH CÀ MAU

LÝ DO VÀO VIỆN: TIÊU PHÂN ĐEN TỪNG ĐỢT, ĐAU BỤNG, XANH XAO, SỤT CÂN

BỆNH SỬ

Trong 2 năm bệnh nhân có tình trạng đau thượng vị, nóng rát, đau quặn và có nhiều cơn đau về đêm, tiêu phân đen, hôi, chóng mặt, mệt, ăn uống kém, sụt cân, da xanh xao, mệt mỏi khi vận động nhiều

Bệnh nhân được khám và điều trị tại nhiều bệnh viện với chẩn đoán là loét dạ dày và tá tràng (ổ loét to, sâu, chưa loại trừ ung thư) được nội soi nhiều lần và sinh thiết ổ loét 2 lần

BỆNH SỬ:

Kết quả nội soi đều ghi nhận ổ loét to, sâu tại vị trí bờ cong nhỏ kèm theo loét hành tá tràng; kết quả sinh thiết 1 lần là loét mạn tính, lần 2 là loét mạn tính không ghi nhận hình ảnh ác tính, tuy nhiên có ghi nhận nhiều bạch cầu đa nhân ái toan trong ổ loét.

Bệnh nhân được chụp cắt lớp 2 lần (kết quả là không ghi nhận hình ảnh ác tính).

Bệnh nhân được truyền máu nhiều lần do thiếu máu mạn tính mức độ nặng.

Bệnh nhân được điều trị tiệt trừ H. Pylori 4 lần với phác đồ 4 thuốc có bismuth và phác đồ cứu vãn (chủ yếu do bs điều trị theo kinh nghiệm chưa có bằng chứng nhiễm H. Pylori cụ thể).

KHÁM LÂM SÀNG:

- Bệnh nhân tỉnh táo, thể trạng gầy, da niêm nhợt
- Cân nặng: 45 kg, chiều cao 167 cm, ghi nhận sụt khoảng 3-5 kg
- Than đau bụng âm ỉ vùng thượng vị; tiêu phân đen từng đợt
- Than chóng mặt khi vận động đi lại, không thể hoạt động gắng sức
- Tim đều nhanh ts 90l/phút; Huyết áp 100/60 mmhg
- Phổi không rale
- Bụng mềm, ấn đau nhẹ thượng vị
- Sờ hạch bẹn, cổ, thượng đòn, nách không ghi nhận hạch to bất thường

CHẨN ĐOÁN:

Thiếu máu mạn tính mức độ trung bình đến nặng nghĩ do loét dạ dày tá tràng

CHẨN ĐOÁN PHÂN BIỆT

Thiếu máu mạn tính mức độ trung bình đến nặng nghĩ do ổ loét dạ dày ung thư hóa

Chỉ định cận lâm sàng: tổng phân tích tế bào máu ngoại vi+ phết máu ngoại biên, sắt, ferritin, siêu âm ổ bụng tổng quát, nội soi dạ dày tá tràng

KẾT QUẢ CẬN LÂM SÀNG:

Siêu âm ổ bụng tổng quát: chưa ghi nhận bệnh lý

Xn máu:

Số lượng HC: 5.88

MCV: 43.3

Huyết sắc tố: 59.0 (giảm)

MCHC: 232 (hồng cầu nhỏ nhược sắt)

Hematocrit: 0.250 (giảm)

MCH: 10.1

Số lượng BC: 5.48

Đoạn ưa axít %: 6.57

Định lượng Sắt [Máu]: 1.00 (giảm)

Số lượng tiểu cầu: 409

Định lượng Ferritin: 1.20 (giảm)

Phết máu ngoại biên chưa ghi nhận tế bào lạ

KẾT QUẢ CẬN LÂM SÀNG:

NỘI SOI:

Loét to bờ cong nhỏ, đáy giả mạc trắng, sạch, niêm mạc xung quanh còn mềm mại, di động tốt, kt# 1,5 cm

Hành tá tràng có 1 ổ loét đáy cặn đen, nông, kt# 1 cm

Sẹo loét cũ hành tá tràng gây co kéo lỗ môn vị

SINH THIẾT 4 MẪU TẠI VỊ TRÍ Ổ LOÉT BỜ CONG NHỎ GỞI LÀM GPB

HÌNH ẢNH NỘI SOI:

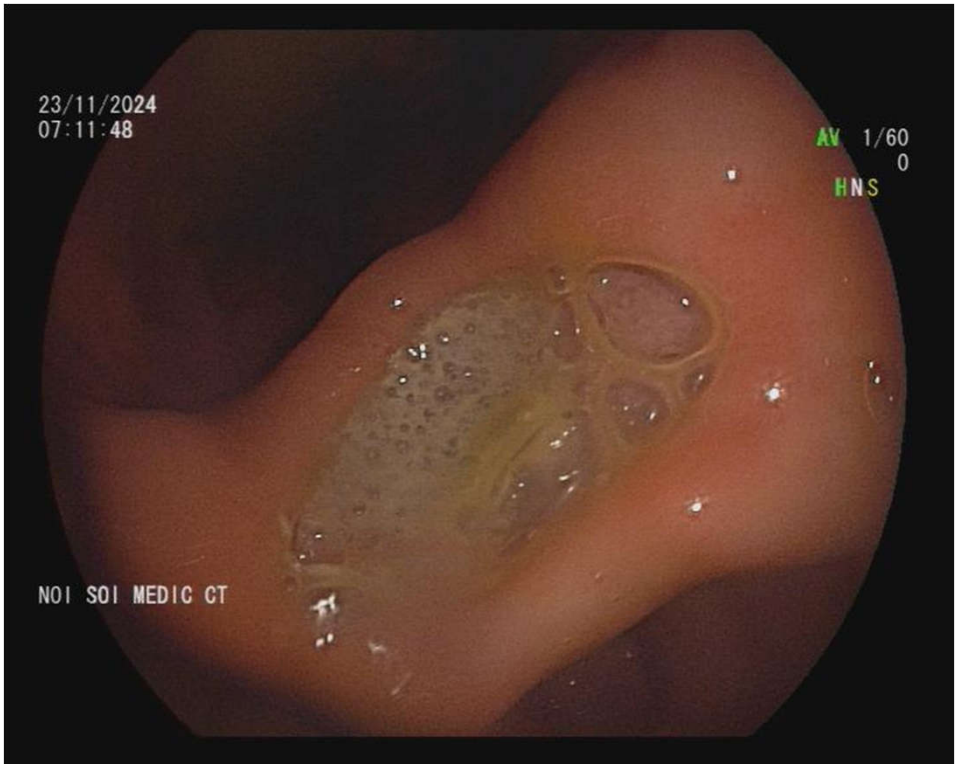

KẾT QUẢ GPB:

Lớp niêm mạc dạ dày bị loét tróc, có tơ huyết và chất hoại tử. Lớp dưới niêm mạc phù nề thấm nhập các tế bào viêm cấp. Bên dưới là mô sợi tăng sản, thấm nhập các tế bào viêm mạn, bạch cầu đa nhân ái toan. Trong chất nhầy của tuyến niêm mạc không có vi khuẩn Helicobacter pylory

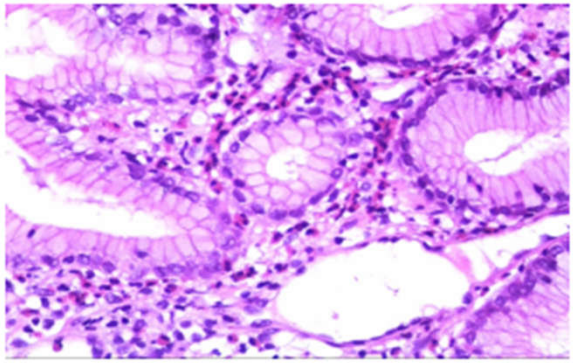

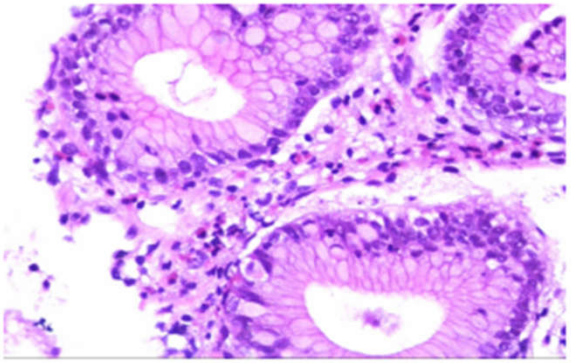

KẾT LUẬN : LOÉT DẠ DÀY MẠN TÍNH, GIÀU BẠCH CẦU ĐA NHÂN ÁI TOAN, VỚI Hp (-).

TỔNG QUAN TÀI LIỆU:

- Bệnh lý dạ dày- ruột do bạch cầu ái toan là một bệnh lý hiếm gặp
- Tỉ lệ theo báo cáo là 2,1-17,6/100000 tùy theo tuổi, giới tính, chủng tộc
- Bệnh thường gặp ở đối tượng nhi
- Chẩn đoán dựa vào lâm sàng, sinh thiết tổn thương làm tế bào học và loại trừ những nguyên nhân gây tăng bạch cầu ái toan khác
- Tăng bạch cầu ái toan trong tổng phân tích tế bào máu là một gợi ý chẩn đoán

TỔNG QUAN TÀI LIỆU:

- Lâm sàng thường phân thành 3 thể dựa theo tổn thương: niêm mạc, cơ, thanh mạc
- Điều trị: thuốc ức chế bơm proton, tiệt trừ helicobacterpylori nếu có bị nhiễm, dinh dưỡng, corticoid, azathioprine, montelukast sodium
- Corticoid là thuốc điều trị đáp ứng tốt trong hơn 90% trường hợp
- Liều khởi đầu 0,5- 1 mg/ kg trong 2 tuần, sau đó giảm liều dần

TIÊU CHUẨN CHẨN ĐOÁN TRÊN GPB

Table 1. Eosinophil infiltration thresholds defining eosinophilic gastrointestinal diseases. Abbreviation: HPF, high-power field.

Disease	Number of Eosinophils
Eosinophilic esophagitis	≥15 eosinophils /HPF [20–23]
Eosinophilic gastritis	≥30 eosinophils/HPF in ≥5/HPF [24,25]
Eosinophilic duodenitis	≥30 eosinophils/HPF in ≥3/HPF [26]
Eosinophilic gastroenteritis	>52 eosinophils/HPF [24,27]
Eosinophilic colitis	Right colon >50 eosinophils/HPF or >100 eosinophils /HPF Transverse colon >35 eosinophils /HPF; >eosinophils 84/HPF Left colon >25 eosinophils /HPF; >eosinophils 65/HPF [19]

CHẨN ĐOÁN XÁC ĐỊNH: LOÉT DẠ DÀY- TÁ TRÀNG DO TĂNG BẠCH CẦU ĐA NHÂN ÁI TOAN

ĐIỀU TRỊ:

Rabeprazole 20 mg 1 viên trước ăn 30 phút sáng

Prednisolone 5 mg 5 viên (liều 0,5 mg/kg)

Sắt + acid folic 1 viên X 2 lần sáng chiều sau ăn

Dinh dưỡng: bệnh nhân ăn nhiều chất đạm (thịt, cá, trứng...), rau củ, tránh các loại thức ăn có nguy cơ dị ứng hoặc không rõ

Sau 2 tuần đánh giá bệnh nhân giảm đau bụng, giảm cảm giác mệt mỏi, còn tiêu phân đen (do viên sắt), tăng ký nhẹ

SAU 3 THÁNG ĐIỀU TRỊ

Bệnh nhân giảm chóng mặt rõ, có thể tham gia các hoạt động thể dục, ăn uống ngon miệng, không đau bụng, tăng 2 kg (47 kg)

Da niêm hồng

HA 110/60 mmhg

Tim đều tần số 80l/phút

Phổi không rale, bụng mềm

Kết quả Xét nghiệm và nội soi sau điều trị 3 tháng:

Số lượng HC: 6.77

Huyết sắc tố: 81.9 MCH: 12.1 MCHC: 244 MCV: 49.7

Hematocrit: 0.340

Định lượng Sắt [Máu]: 2.00

Định lượng Ferritin: 7.40

Đoạn ưa axit %: 2.56

TÌNH TRẠNG THIẾU MÁU ĐÃ ĐƯỢC CẢI THIỆN RÕ

Hình ảnh nội soi:

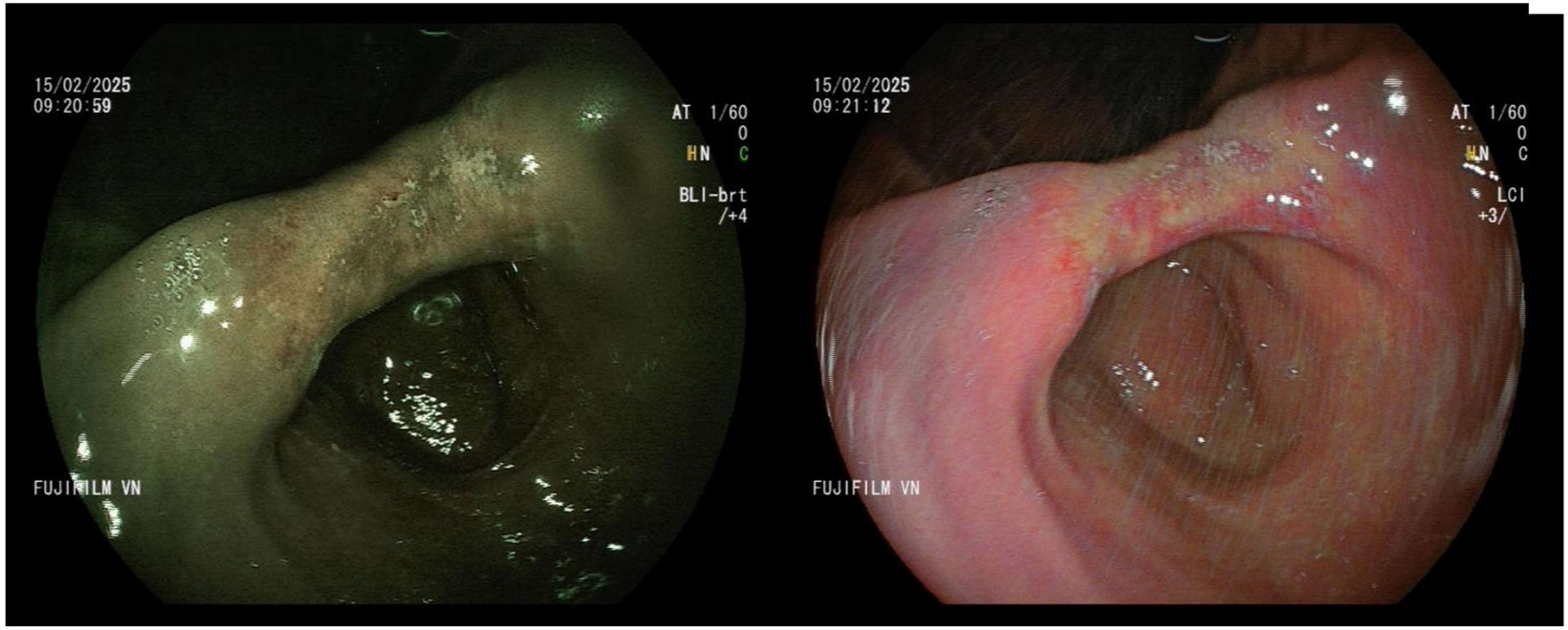

Hướng điều trị tiếp theo:

- Duy trì và giảm liều corticoid

- Cung cấp sắt

- Dinh dưỡng: bệnh nhân ăn nhiều chất đạm (thịt, cá, trứng...), rau củ, tránh các loại thức ăn có nguy cơ dị ứng hoặc không rõ

- Nội soi kiểm tra định kỳ sau 3- 6 tháng

- Khi có các triệu chứng như đau bụng nhiều, mệt mỏi, chóng mặt, tiêu phân đen nhiều hơn thì liên hệ với bác sĩ

KẾT LUẬN

- Viêm loét dạ dày- tá tràng do tăng eosinophil là một bệnh hiếm gặp; khó chan đoán; thường gặp ở trẻ em

- Triệu chứng lâm sàng, hình ảnh học không đặc hiệu và rất dễ bỏ sót

- Sinh thiết giải phẫu bệnh là tiêu chuẩn chẩn đoán tốt nhất hiện nay

- Cần sinh thiết chẩn đoán trên những bệnh nhân điều trị không đáp ứng hoặc đáp ứng không rõ ràng.

- Cần có sự liên hệ chặt chẽ giữa người bệnh và bác sĩ trong những trường hợp khó để thống nhất quá trình điều trị

TÀI LIỆU THAM KHẢO

1/ Antoine Abou Rached, et al (2016), “eosinophilic gastroenteritis: Approach to diagnosis and management”, World J Gastrointest Pharmacol Ther, 7(4), pp. 513-523.

2/ Alexandra Papadopolou, et al (2023), “Joint ESPGHAN/NASPGHAN Guidelines on Childhood Eosinophilic Gastrointestinal Disorders Beyond Eosinophilic Esophagitis”.

3/ Ikuo Hirano, et al (2020), “AGA Institute and the Joint Task Force on Allergy-Immunology Practice Parameters Clinical Guidelines for the Management of Eosinophilic Esophagitis”.