Case Report

Bs Nguyễn Minh Thiền

Bệnh sử

Bn: Trần Đình K-1981m

Địa chỉ: BRVT-DT: 0934411448

Lý do khám bệnh: ktra VGSV và tiểu són

KHÁM GAN

CÔNG TY TNHH Y TẾ HÒA HẢO - PHÒNG KHÁM ĐA KHOA
(Tên cũ: TRUNG TÂM CHẨN ĐOÁN Y KHOA - MEDIC)
254 Hòa Hảo, P.4, Q.10, TP. Hồ Chí Minh
ĐT: 028.39270284 - 028.39272136, Mail: hoahao254@medic.com.vn

Đăng ký khám trực tuyến:
http://medichh.nthsoft.vn
Hoặc app: Medic Hoa Hao

Qr code kết quả chứa bệnh án của quý khách. Medic không chịu trách nhiệm nếu quý khách cung cấp cho người khác.

QRCode kết quả

BỆNH ÁN

KHOA GAN

7547282

Họ tên: Năm sinh: **1981 - Nam**

Địa chỉ: ĐT:

Nghề nghiệp: Số thẻ BHYT:

Huyết áp - Mạch: **109/80 - 95 (04:51)** Cao: **173** cm; Nặng: **67** kg; Nhiệt độ: **37**°C

Tiền sử bệnh: RƯỢU , BIA, THUỐC LÁ .

Lý do đi khám: HBV> 05 NĂM CHƯA ĐIỀU TRỊ. KIỂM TRA GAN.

Lâm sàng: BỆNH NHÂN TỈNH , TIẾP XÚC TỐT. HIỆN TẠI ỔN ĐỊNH.

Chẩn đoán sơ bộ: NHIỄM SIÊU VI B

CHỈ ĐỊNH:

- **CẬN LÂM SÀNG**:

+ Khám CK Gan: NHIỄM SIÊU VI B

+ SA Định Lượng Xơ Gan (Fibro scan): F1

+ SA Bụng Tổng Quát Màu: SIÊU ÂM BỤNG CHƯA THẤY BẤT THƯỜNG

+ Khám CK Niệu:

+ XQ Lồng Ngực Thẳng [In Giấy]: Không phát hiện bệnh lý tim phổi

- **XÉT NGHIỆM**: NFS (C.B.C), AST (SGOT), Cholesterol Total, LDL.C, Tổng Phân Tích Nước Tiểu, ALT (SGPT), Creatinine/máu (eGFR), GGT, HBeAg (Định Lượng), A.F.P, HBsAg (Định Tính), Anti HCV (Thế hệ 3), C.E.A, CA 19.9 (Roche), HBV DNA Taqman, PT profile (PT%), Ferritin, PSA

Xét nghiệm

MICROBIOLOGY/URINE/STOOL/SPUTUM/FLUID ANALYSIS			
URINARY ANALYSIS:	*		*QTVS044*
1)Chemistry (Sinh Hóa) :	*		
Glucose	**NEG**	(mmol/L)	
Bilirubin	**NEG**	(µmol/L)	
Ketone	**NEG**	(mmol/L)	
Spe-Gravity	**1.021**	(1.005-1.030)	
Blood	**NEG**	(Negative)	
pH	**6.0**	(4.6-8.0)	
Protein	**NEG**	(g/L)	
Urobilinogen	**NEG**	(µmol/L)	
Nitrite	**NEG**	(Negative)	
Leucocytes	**NEG**	(Negative)	
Color	**Yellow**		
Clarity	**Clear**		
2)Urine Sediment (Cặn Lắng):	.	(particles/µL)	
Red Blood Cells	**6**	(0 - 15)	
Leucocytes	**5**	(0 - 15)	
Calcium oxalate monohydrate	**0**	(0 - 6)	
Calcium oxalate dihydrate	**0**	(0 - 6)	
Amor.Phosphate	**0**	(0 - 6)	
Uric acid	**0**	(0 - 6)	
Casts	**0**	(0 - 6)	
Epithelial Cells	**0**	(0 - 10)	
Bacteria	**5**	(0 - 130)	
III. SINH HOÁ - BIOCHEMISTRY			
GGT[1]	**19.39**	(M < 55 U/L; F < 36 U/L)	*QTSH004*

TÊN XÉT NGHIỆM	KẾT QUẢ	KHOẢNG THAM CHIẾU	MÃ QT
I. HUYẾT HỌC / ĐÔNG MÁU - HEMATOLOGY / COAGULATION			
NFS(C.B.C)(CÔNG THỨC MÁU)[1]	*		
WBC	**7.0**	(4.0 - 10.5)10^9/L	*QTHH019*
% Neu	**48.1**	(40 - 74 %)	
% Lym	**34.4**	(19 - 48 %)	
% Mono	**8.8**	(3 - 9 %)	
% Eos	**7.8**	(0 - 7 %)	
% Baso	**0.9**	(0 - 1.5 %)	
# Neu	**3.4**	(1.7 – 7.0) 10^9/L	
# Lym	**2.4**	(1.0 – 4.0) 10^9/L	
# Mono	**0.6**	(0.1 – 1.0) 10^9/L	
# Eos	**0.5**	(0 – 0.5) 10^9/L	
# Baso	**0.1**	(0 – 0.2) 10^9/L	

TÊN XÉT NGHIỆM	KẾT QUẢ	KHOẢNG THAM CHIẾU	MÃ QT
RBC	**4.46**	(3.80 - 5.60)10^12/L	*QTHH020*
Hb	**14.2**	(12.0 - 18.0 g/dL)	*QTHH025*
Hct	**42.6**	(35 - 52 %)	
MCV	**95.5**	(80 - 97 fL)	
MCH	**31.8**	(26 - 32 pg)	
MCHC	**33.3**	(31 - 36 g/dL)	
RDW	**13.3**	(11.0 - 15.7%)	
PLT	**224**	(150 - 400)10^9/L	*QTHH021*
MPV	**7.8**	(6.30 - 12.0 fL)	

Xét nghiệm

TÊN XÉT NGHIỆM	KẾT QUẢ	KHOẢNG THAM CHIẾU	MÃ QT
SGOT (AST)[1]	***44.67 H***	(< 35 U/L)	*QTSH005*
SGPT (ALT)[1]	**25.11**	(< 30 U/L)	*QTSH013*
Độ Lọc Cầu Thận (CKD-EPI)	*		
Creatinin/Serum[2]	**1.16**	(M: 0.6 - 1.3; F:0.5 - 1.1 mg/dL)	*QTSH027*
eGFR (CKD-EPI)	**81**	(≥ 90 mL/min/1.73 m²)	
LDL Cholesterol[2]	**3.54**	(<2.59; Ngưỡng: 2.59-4.13 mmol/L)	*QTSH093*
	.	(Cao: 4.14 - 4.91; Rất cao ≥ 4.92)	
Cholesterol, Total[1]	**5.06**	(<5.18; Ngưỡng: 5.18-6.21 mmol/L)	*QTSH003*
	.	(Cao: ≥ 6.22)	
IV. MIỄN DỊCH - IMMUNOLOGY			
P.S.A[2]	**0.787**	(< 4 ng/mL)	*QTMD038*
Ferritin[1]	**159.0**	(M:21.81 - 400 ng/mL)	*QTMD010*
HBsAg (Định tính, qualitative)[1]	***POS S/CO 1780***	(Index <1; S/Co <1)	*QTMD017*
HBeAg định lượng (Abbott)	***POS 3493 IU/mL***	(< 0.59 IU/mL)	*QTMD153*
Anti HCV (Định tính, qualitative)[1]	**NEG S/CO 0.046**	(S/Co < 1; Index < 1)	*QTMD018*
A.F.P[1]	**4.01**	(< 20 ng/mL)	*QTMD006*
C.E.A[1]	**2.22**	(< 5 ng/mL)	*QTMD007*
C.A 19-9 (Roche)[1]	**<2.00**	(< 31 U/mL)	*QTMD008*
V. SINH HỌC PHÂN TỬ - MOLECULAR BIOLOGY			
HBV DNA Taqman	*	Ngưỡng phát hiện	*QTAD317*
	690383196 H	(<339 copies/mL)	
	8.84 H	(<2.53 Log10 copies/mL)	
	142641156 H	(<70 IU/mL)	
	8.15 H	(< 1.85 Log10 IU/mL)	

Chẩn đoán: NHIỄM SIÊU VI B

LỜI DẶN BS
THEO DÕI 02 THÁNG. KHÔNG TOA THUỐC

Tp.HCM, ngày 07/10/2023 - 11:17
Bác sĩ điều trị

Siêu âm bụng

7547282

Máy: **Samsung V7**

KẾT QUẢ SIÊU ÂM MÀU

ID : **7547282** Ngày ĐK: 07/10/2023 05:09
Họ và tên : **42** tuổi **Nam**
Địa chỉ :
Lâm sàng : HBV> 05 NĂM CHƯA ĐIỀU TRỊ. KIỂM TRA GAN.
BS chỉ định : BS. CKII. PHẠM CÔNG CHÁNH BV chỉ định : MEDIC

VÙNG KHẢO SÁT : SIÊU ÂM BỤNG TỔNG QUÁT MÀU

- GAN: Không to, bờ đều, cấu trúc đồng dạng, không sang thương khu trú.
- MẬT: túi mật không sỏi, vách mỏng. Đường mật trong gan không dãn. Ống mật chủ không sỏi, không dãn.
- TỤY: Cấu trúc, kích thước bình thường. LÁCH: không to, đồng dạng.
- THẬN P: không sỏi, không ứ nước. THẬN T: không sỏi, không ứ nước.
- BÀNG QUANG: không sỏi, không bướu, vách mỏng.
- Vùng chậu không u.
- Động mạch chủ bụng không phình.
- Ascites (-). Không hạch ổ bụng.
- Không tràn dịch màng phổi.

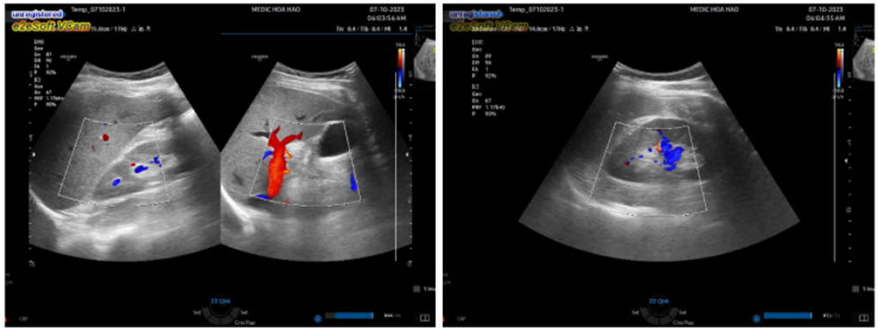

KẾT LUẬN : **SIÊU ÂM BỤNG CHƯA THẤY BẤT THƯỜNG**

Đề nghị :

Tp. Hồ Chí Minh, ngày 07/10/2023 06:10

Fibroscan

CÔNG TY TNHH Y TẾ HÒA HẢO - PHÒNG KHÁM ĐA KHOA
(Tên cũ: TRUNG TÂM CHẨN ĐOÁN Y KHOA - MEDIC)
254 Hòa Hảo, P.4, Q.10, TP. Hồ Chí Minh
ĐT: 028.39270284 - 028.39272136, Mail: hoahao254@medic.com.vn

Đăng ký khám trực tuyến :
http://medichh.nthsoft.vn
Hoặc app: Medic Hoa Hao

Qr code kết quả chứa bệnh án của quý khách. Medic không chịu trách nhiệm nếu quý khách cung cấp cho người khác.

QRCode kết quả

7547282

Khoa : **Siêu Âm Gan - Mạch Máu D4** - FibroScan
Máy: **FibroScan-502touch**

KẾT QUẢ SIÊU ÂM MÀU

ID : **7547282** Ngày ĐK: 07/10/2023 05:09
Họ và tên : **42** tuổi **Nam**
Địa chỉ :
Lâm sàng : HBV> 05 NĂM CHƯA ĐIỀU TRỊ. KIỂM TRA GAN.
BS chỉ định : BS. CKII. PHẠM CÔNG CHÁNH BV chỉ định : MEDIC

VÙNG KHẢO SÁT : SIÊU ÂM ĐỊNH LƯỢNG XƠ GAN (FIBRO SCAN)

.

KẾT LUẬN : **F1**

Đề nghị :

Tp. Hồ Chí Minh, ngày 07/10/2023 06:35
(Bác sĩ đã ký)

Bs. CKII. Bùi Hồng Lĩnh

Khám niệu: TRUS

Qr code kết quả chứa bệnh án của quý khách. Medic không chịu trách nhiệm nếu quý khách cung cấp cho người khác.

QRCode kết quả

7547282

Khoa : **Siêu Âm DSA** - Siêu Âm + Sinh Thiết
Máy: **Mindray Resona I9**

KẾT QUẢ SIÊU ÂM MÀU

ID : **7547282** Ngày ĐK: 07/10/2023 07:29
Họ và tên :
Địa chỉ :
Lâm sàng : SÓN TIỂU 2 NĂM
BS chỉ định : BS. BÙI VĂN KIỆT

42 tuổi **Nam**

BV chỉ định : MEDIC

VÙNG KHẢO SÁT : SIÊU ÂM 4 CHIỀU TRUS (NIỆU)

TR: TRƯƠNG LỰC CƠ VÒNG BÌNH THƯỜNG - NIÊM MẠC TRỰC TRÀNG TRƠN LÁNG, TUYẾN TIỀN LIỆT KHÔNG LỚN – HAI THÙY ĐỐI XỨNG MẬT ĐỘ CHẮC CÒN RÃNH GIỮA, KHÔNG NHÂN, KHÔNG ĐAU,RÚT GANT KHÔNG MÁU.
SIÊU ÂM: TUYẾN TIỀN LIỆT KHÔNG LỚN.
KÍCH THƯỚC # 43*33*30 mm. CÓ VÔI HÓA RẢI RÁC TRONG TUYẾN TIỀN LIỆT. VÙNG NGOẠI VI ĐỒNG NHẤT, KHÔNG LỚN. VỎ BỌC TUYẾN TIỀN LIỆT ĐỀU.
CẠNH TÚI TINH PHẢI CÓ SANG THƯƠNG LÀ MỘT KHỐI ECHO KÉM # 30*33*31mm. DOPPLER (+/-).
ỐNG PHÓNG TINH KHÔNG DÃN.

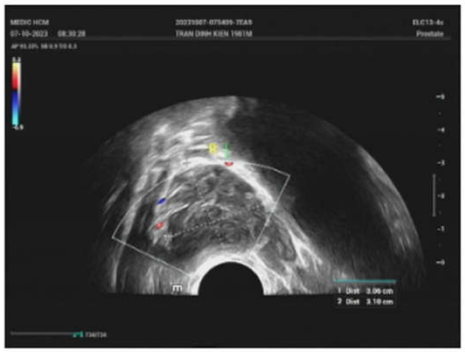

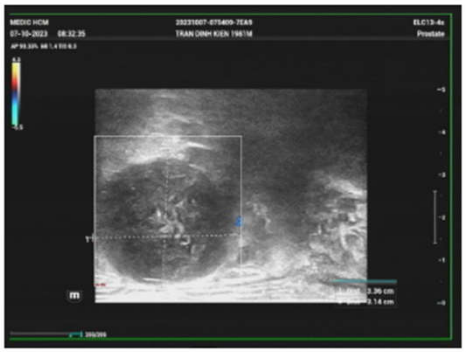

KẾT LUẬN : **THEO DÕI U SAU PHÚC MẠC (# U TÚI TINH PHẢI, GIST TRỰC TRÀNG)**

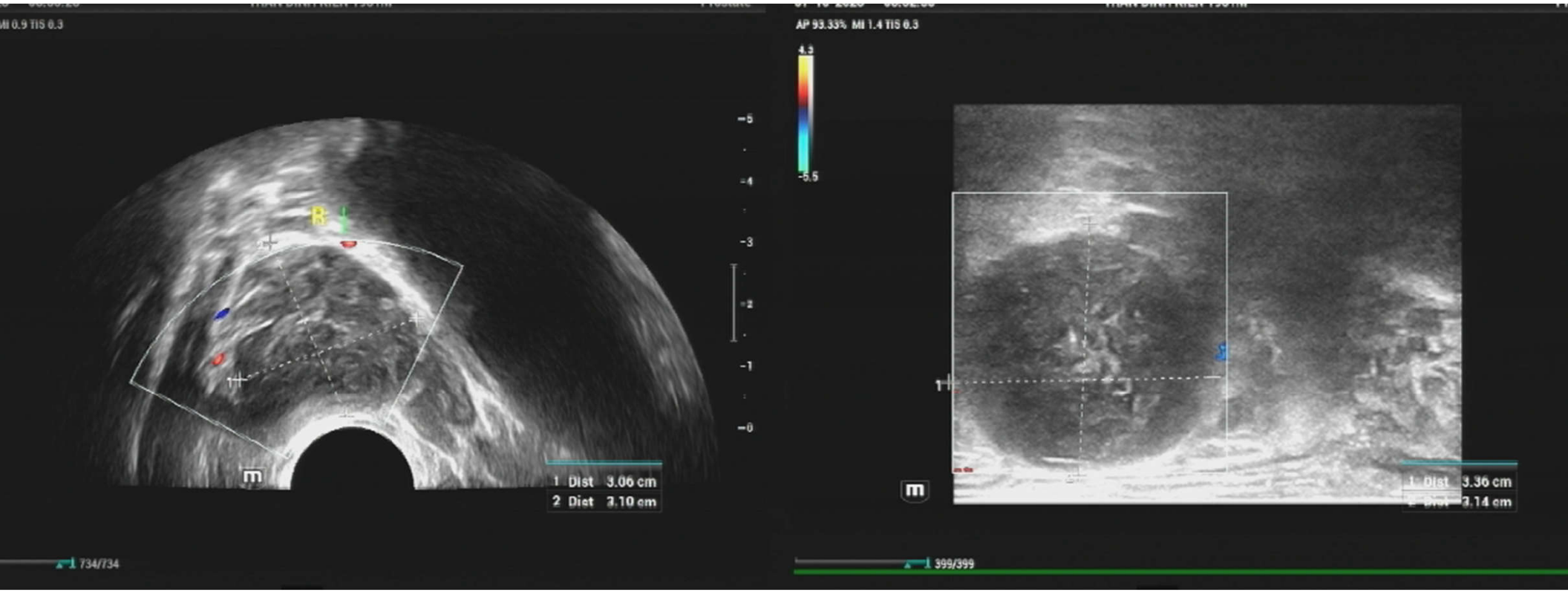

TRUS: echo không đồng nhất , Doppler (+/-), # 30*30 mm

Hình ảnh túi tinh phải và khối u

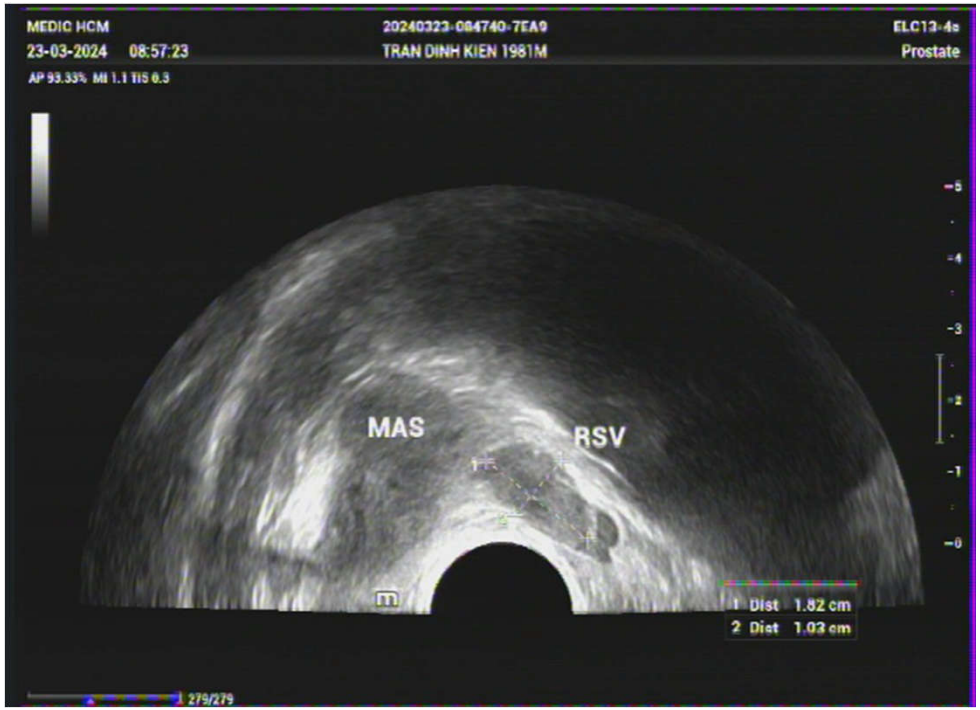

MRI CHẬU

CÔNG TY TNHH Y TẾ HÒA HẢO - PHÒNG KHÁM ĐA KHOA
(Tên cũ: TRUNG TÂM CHẨN ĐOÁN Y KHOA - MEDIC)
254 Hòa Hảo, P.4, Q.10, TP. Hồ Chí Minh
ĐT: 028.39270284 - 028.39272136, Mail: hoahao254@medic.com.vn

Đăng ký khám trực tuyến :
http://medichh.nthsoft.vn
Hoặc app: Medic Hoa Hao

Qr code kết quả chứa bệnh án của quý khách. Medic không chịu trách nhiệm nếu quý khách cung cấp cho người khác.

QRCode kết quả

7547282

MEDIC MRI REPORT

STT	: **231007048**	**Ngày ĐK : 07/10/2023 09:44**	
Bệnh nhân	:	**Tuổi : 42 Nam**	
Địa chỉ	:		
Bác sĩ chỉ định	: **BS BÙI VĂN KIỆT**		
Bệnh viện	: **MEDIC**	**Khoa : PK**	
LÝ DO KHÁM	:		
Máy	: **SIEMEN AVANTO**		
Vùng	: **MRI CHẬU**		**Tiêm chất tương phản**

Kết quả : KỸ THUẬT
Hình chụp vùng chậu với máy cộng hưởng từ 1,5tesla có tiêm thuốc tương phản Gadolinium, các thông số kỹ thuật được in ở góc trái mỗi hình
MÔ TẢ
Thương tổn ở túi tinh bên phải, kích thước 35x 41x 34mm (trên dưới x trước sau x ngang), giới hạn rõ, bờ đều, có vỏ bao. Trên các hình T2, thương tổn có tín hiệu cao không đồng nhất. Trên các hình T1 thương tổn có tín hiệu thấp. Sau khi tiêm thuốc tương phản bắt thuốc ít, có hạn chế khuếch tán.
Tiền liệt tuyến không to.
Không hạch chậu- bẹn hai bên.
Không thấy tràn dịch ổ bụng và vùng chậu.
Không thấy thay đổi tín hiệu bất thường các xương và mô mềm vùng chậu.
*** KẾT LUẬN:
THEO DÕI U TÚI TINH PHẢI.

Tp. Hồ Chí Minh, ngày 07/10/2023 10:56
(Bác sĩ đã ký)

X quang

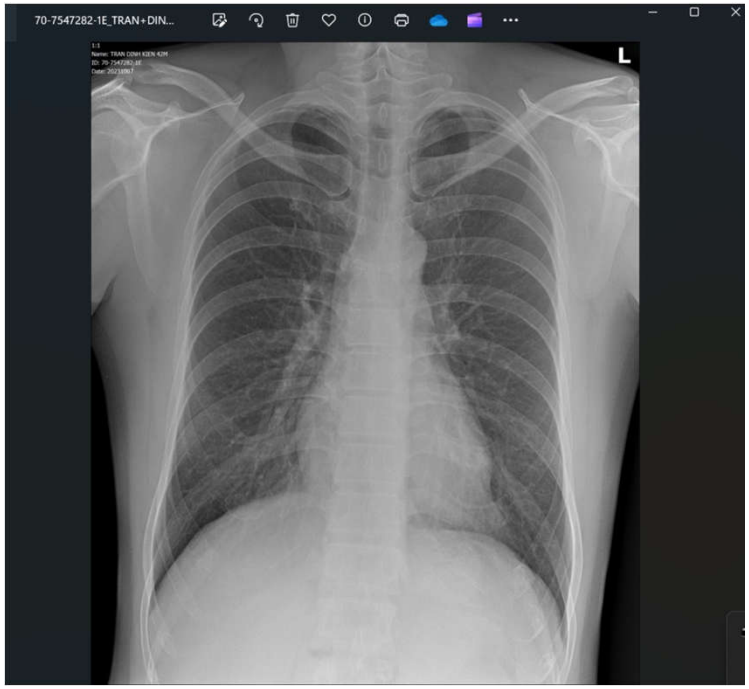

CÔNG TY TNHH Y TẾ HÒA HẢO - PHÒNG KHÁM ĐA KHOA
(Tên cũ: TRUNG TÂM CHẨN ĐOÁN Y KHOA - MEDIC)
254 Hòa Hảo, P.4, Q.10, TP. Hồ Chí Minh
ĐT: 028.39270284 - 028.39272136, Mail: hoahao254@medic.com.vn

Đăng ký khám trực tuyến :
http://medichh.nthsoft.vn
Hoặc app: Medic Hoa Hao

Qr code kết quả chứa bệnh án của quý khách. Medic không chịu trách nhiệm nếu quý khách cung cấp cho người khác.

QRCode kết quả

7547282

KẾT QUẢ X QUANG

Họ và tên :
Địa chỉ :
ĐT .
BS chỉ định : **Bs. CKII. Phạm Công Chánh**

Tuổi : **42** Phái : **Nam** Số KTC : **1**

ID: **7547282**
Số TT **70**
Ngày ĐK : 07/10/2023
Giờ ĐK : 05:47 AM KQ : 06:08 AM

Lý do khám : **HBV> 05 NĂM CHƯA ĐIỀU TRỊ. KIỂM TRA GAN.**

XQ Lồng Ngực Thẳng [In Giấy]

Thành ngực	:	Không có ảnh bất thường
Màng phổi	:	Không có ảnh bất thường
Trung thất	:	Không có ảnh bất thường
Tim	:	Không có ảnh bất thường
Động mạch chủ	:	Không có ảnh bất thường
Huyết phế quản	:	Không có ảnh bất thường
Phổi	:	Không có ảnh bất thường
Cơ hoành	:	Không có ảnh bất thường

Cảm nghĩ : **Không phát hiện bệnh lý tim phổi**
Đề nghị :

Ngày 07 tháng 10 năm 2023
Bác sĩ X Quang

Sinh thiết u

QRCode kết quả

7547282

PHIẾU THỦ THUẬT/PHẪU THUẬT

1. BỆNH NHÂN : Nam ☑ Nữ ☐
   Mã BN : **7547282** **42** tuổi - ĐT : 0934411448
   Địa chỉ :
   -
   Nghề nghiệp :
   BS chỉ định : BS. CKI. LÊ TUẤN KHUÊ BV chỉ định : MEDIC
2. CHẨN ĐOÁN : TD GIST TRỰC TRÀNG/ U TÚI TINH
3. THỦ THUẬT : SINH THIẾT BƯỚU SAU PHÚC MẠC QUA TẦNG SINH MÔN
4. TƯỜNG TRÌNH THỦ THUẬT :
   DƯỚI HƯỚNG DẪN SIÊU ÂM, SINH THIẾT BƯỚU SAU PHÚC MẠC 3 MẪU GỞI GIẢI PHẪU BỆNH.

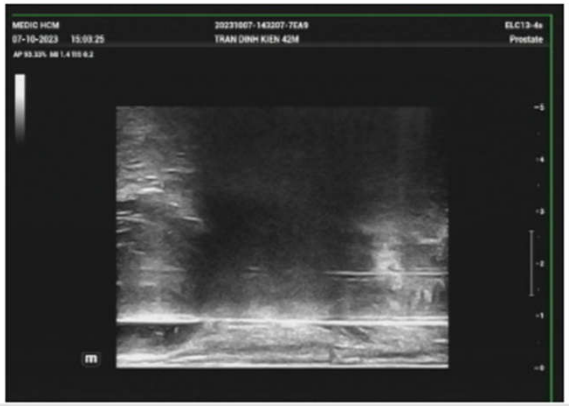

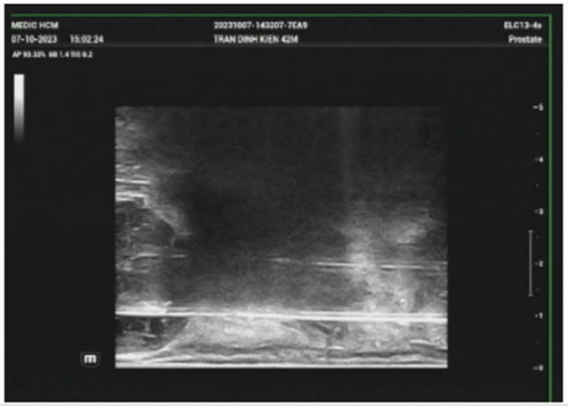

Giải phẫu bệnh

CÔNG TY TNHH Y TẾ HÒA HẢO - PHÒNG KHÁM ĐA KHOA
(Tên cũ: TRUNG TÂM CHẨN ĐOÁN Y KHOA - MEDIC)
254 Hòa Hảo, P.4, Q.10, TP. Hồ Chí Minh
ĐT: 028.39270284 - 028.39272136, Mail: hoahao254@medic.com.vn

Đăng ký khám trực tuyến :
http://medichh.nthsoft.vn
Hoặc app: Medic Hoa Hao

Qr code kết quả chứa bệnh án của quý khách. Medic không chịu trách nhiệm nếu quý khách cung cấp cho người khác.

QRCode kết quả

PHIẾU CHẨN ĐOÁN GIẢI PHẪU BỆNH

MS : H2023014559

Bệnh nhân (Patient) : **7547282** | **1981** **Nam**

Địa chỉ (Address) :
T

Bác sĩ (Physician) : Bs Nguyễn Minh Thiền

Bệnh viện (Hospital) : CTTNHHYT HÒA HẢO / KTBN

Lâm sàng : Theo dõi GIST trực tràng/ U túi tinh

Ngày nhận mẫu : 07/10/2023 Ngày trả KQ: 09/10/2023

GPB ĐẠI THỂ : 3 Lọ mô mảnh (Mẫu mô nhỏ)

GPB Vi Thể :

- **Mẫu 1,3: Mẫu thử chỉ có chất sừng**
- **Mẫu 2: Mẫu thử phần lớn là chất sừng và một ít lớp biểu mô lát tầng sừng hóa bình thường**

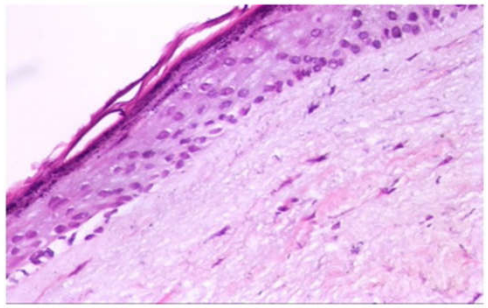

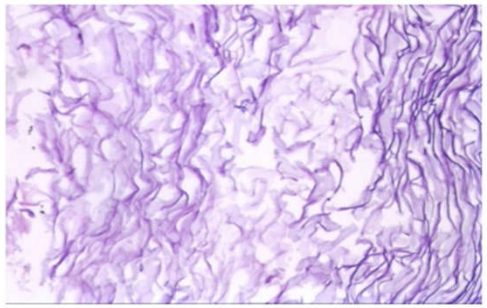

Tp. Hồ Chí Minh, ngày 09/10/2023

Chẩn đoán

- Không rõ bản chất khối u???
- Hẹn sinh thiết lại???



Sinh thiết lần 2 ngày 2/12

PHIẾU THỦ THUẬT/PHẪU THUẬT

7282*

.NH NHÂN : Nam ☑ Nữ ☐
á BN : **7547282** **42** tuổi - ĐT : 0934411448
/ịa chỉ :
-
Nghề nghiệp :
BS chỉ định : THS BS. NGUYỄN MINH THIỀN BV chỉ định : MEDIC

2. CHẨN ĐOÁN : TD U SAU PHÚC MẠC (GIST) # U XUẤT PHÁT TỪ TÚI TINH PHẢI

3. THỦ THUẬT : SINH THIẾT BƯỚU SAU PHÚC MẠC QUA TẦNG SINH MÔN

4. TƯỜNG TRÌNH THỦ THUẬT :
DƯỚI HƯỚNG DẪN SIÊU ÂM QUA TRỰC TRÀNG, CẠNH PHẢI TUYẾN TIỀN LIỆT CÓ CẤ
TRÚC ECHO HỖN HỢP # 36*33 mm. BẤM SINH THIẾT BA MẪU GỞI GPBL.

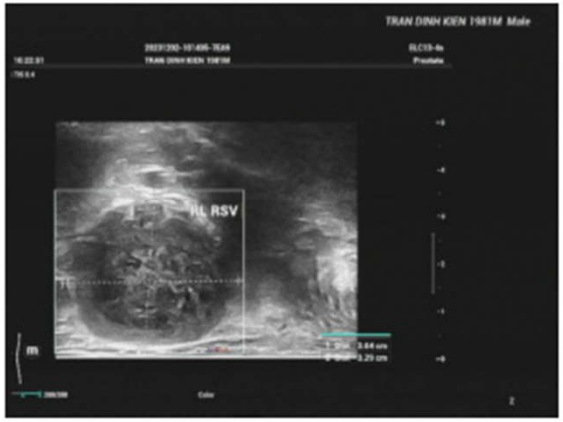

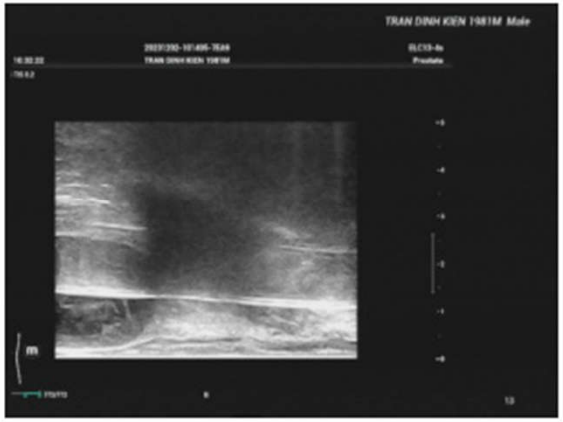

5. DẶN DÒ :
KẾT HỢP GPBL

Tp. Hồ Chí Minh, ngày 02/12/2023
BS THỰC HIỆN

Giải phẫu bệnh ngày lần 2/12

PHIẾU CHẨN ĐOÁN GIẢI PHẪU BỆNH

MS : H2023017532

Bệnh nhân (Patient) : 7547282 **1981 Nam**

Địa chỉ (Address) :

Bác sĩ (Physician) : BS NGUYỄN MINH THIỀN Bệnh viện (Hospital) : CTTNHHYT HÒA HẢO / KTBN

Chẩn đoán sơ bộ : Theo dõi U sau phúc mạc GIST # U xuất phát từ túi tinh phải
Ba mẫu vào U bên phải

Ngày nhận mẫu : 02/12/2023 Ngày trả KQ: 04/12/2023

GPB ĐẠI THỂ : 1-3/ 3 Lọ mô mảnh

GPB Vi Thể :

- Mẫu 1 & 3: Có cấu trúc giống nhau, chỉ là chất keratin
- Mẫu 2: Gồm mô sợi và một ít mô cơ.
Không có hình ảnh ác tính trên cả 3 mẫu thử này.
Với những thành phần này không thể có chẩn đoán chính xác, nhưng có thể đây là thành phần của một u quái hoặc nang thượng bì.

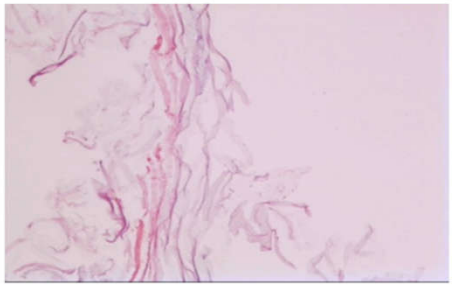

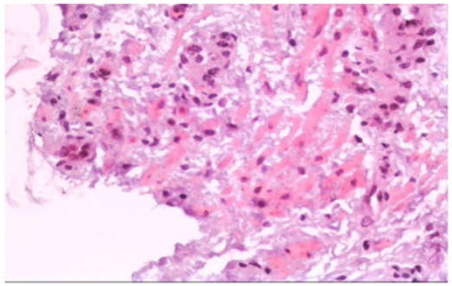

Tp. Hồ Chí Minh, ngày 05/12/2023

GS BS. Nguyễn Sào Trung

Chẩn đoán lần 2: cũng không rõ ràng !

- Hội chẩn gs Vinh.
- Phẫu thuật??

Tái khám ngày 23/3/24

7547282

Khoa : **Siêu Âm DSA** - Siêu Âm + Sinh Thiết
Máy: **Mindray Resona I9**

KẾT QUẢ SIÊU ÂM MÀU

ID : **7547282** Ngày ĐK: 23/03/2024 08:15
Họ và tên :
Địa chỉ :
Chẩn đoán sơ bộ : U SAU PM?
BS chỉ định : 6690629 BV chỉ định : MEDIC

VÙNG KHẢO SÁT : SIÊU ÂM 4 CHIỀU TRUS (NIỆU)

TR: TRƯƠNG LỰC CƠ VÒNG BÌNH THƯỜNG - NIÊM MẠC TRỰC TRÀNG TRƠN LÁNG, TUYẾN TIỀN LIỆT KHÔNG LỚN – HAI THÙY ĐỐI XỨNG MẬT ĐỘ CHẮC CÓ RÃNH GIỮA, KHÔNG NHÂN, KHÔNG ĐAU,RÚT GANT KHÔNG MÁU.
SIÊU ÂM: TUYẾN TIỀN LIỆT KHÔNG LỚN.
KÍCH THƯỚC # 35*30*41 mm. CÓ VÔI HÓA RẢI RÁC TRONG TUYẾN TIỀN LIỆT. VÙNG NGOẠI VI ĐỒNG NHẤT, KHÔNG LỚN. VỎ BỌC TUYẾN TIỀN LIỆT ĐỀU.
TÚI TINH HAI BÊN ĐỐI XỨNG KHÔNG TO. CẠNH TÚI TINH PHẢI CÓ NHÂN ECHO KHÔNG ĐỒNG NHẤT # 35*33 mm. DOPPLER(+/_).
ỐNG PHÓNG TINH KHÔNG DÃN.

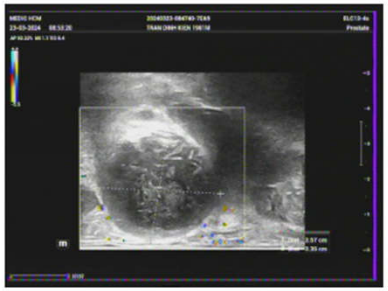

KẾT LUẬN : **TD U SAU PHÚC MẠC THẤP(# U TÚI TINH PHẢI ÍT NGHĨ)**

Đề nghị :

Tp. Hồ Chí Minh, ngày 23/03/2024 09:03
(Bác sĩ đã ký)

Ths Bs. Nguyễn Minh Thiền

BN ĐƯỢC PT 3/8/24: BỌC THƯỢNG BÌ

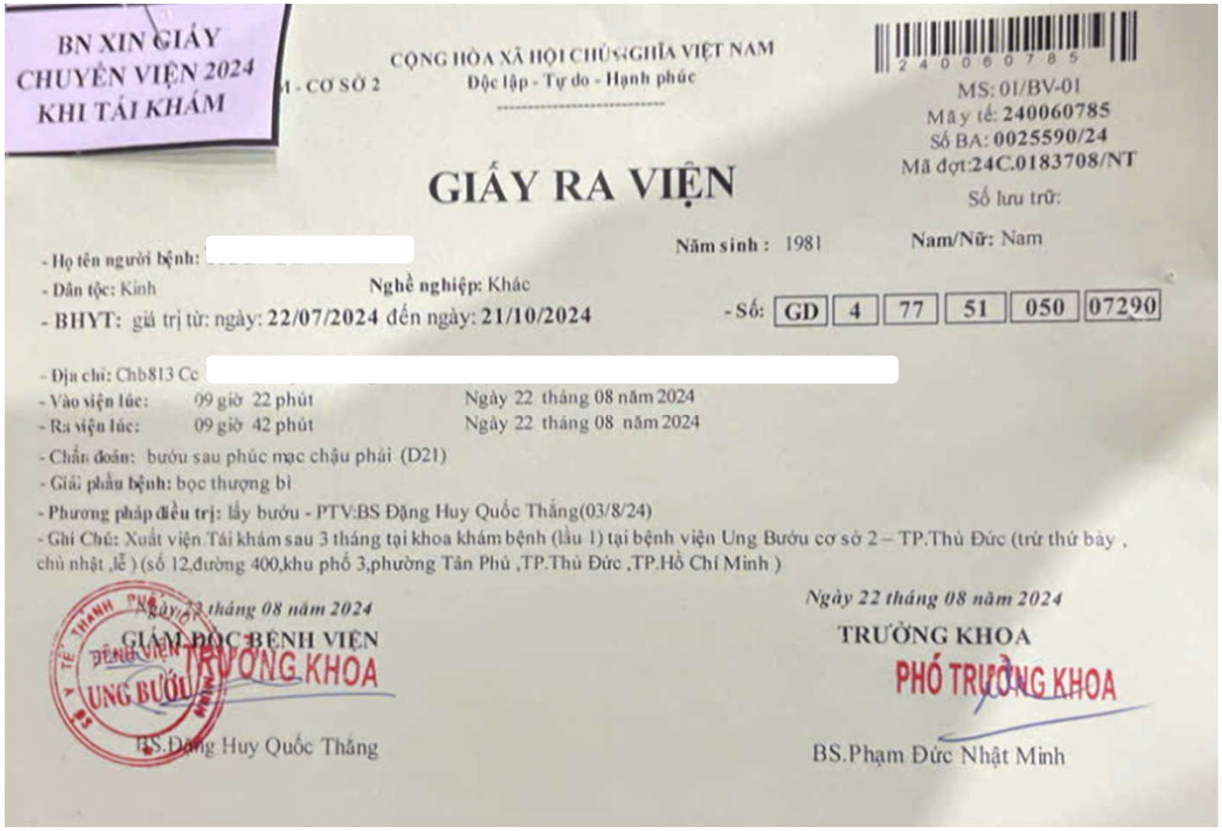

BN XIN GIẤY CHUYỂN VIỆN 2024 KHI TÁI KHÁM

M - CƠ SỞ 2

CỘNG HÒA XÃ HỘI CHỦ NGHĨA VIỆT NAM
Độc lập - Tự do - Hạnh phúc

MS: 01/BV-01
Mã y tế: 240060785
Số BA: 0025590/24
Mã đợt: 24C.0183708/NT
Số lưu trữ:

GIẤY RA VIỆN

- Họ tên người bệnh:
- Năm sinh: 1981 Nam/Nữ: Nam
- Dân tộc: Kinh Nghề nghiệp: Khác
- BHYT: giá trị từ: ngày: 22/07/2024 đến ngày: 21/10/2024 - Số: GD 4 77 51 050 07290
- Địa chỉ: Chb813 Cc
- Vào viện lúc: 09 giờ 22 phút Ngày 22 tháng 08 năm 2024
- Ra viện lúc: 09 giờ 42 phút Ngày 22 tháng 08 năm 2024
- Chẩn đoán: bướu sau phúc mạc chậu phải (D21)
- Giải phẫu bệnh: bọc thượng bì
- Phương pháp điều trị: lấy bướu - PTV:BS Đặng Huy Quốc Thắng(03/8/24)
- Ghi Chú: Xuất viện.Tái khám sau 3 tháng tại khoa khám bệnh (lầu 1) tại bệnh viện Ung Bướu cơ sở 2 – TP.Thủ Đức (trừ thứ bảy , chủ nhật ,lễ) (số 12,đường 400,khu phố 3,phường Tân Phú ,TP.Thủ Đức ,TP.Hồ Chí Minh)

Ngày 22 tháng 08 năm 2024
GIÁM ĐỐC BỆNH VIỆN
TRƯỞNG KHOA
BS.Đặng Huy Quốc Thắng

Ngày 22 tháng 08 năm 2024
TRƯỞNG KHOA
PHÓ TRƯỞNG KHOA
BS.Phạm Đức Nhật Minh

Giải phẫu hoc sau phúc mạc

- Thành phần của sau phúc mạc được xác định bởi các ranh giới của khoang tiềm ẩn phía sau của phúc mạc bụng sau và cân xuất phát từ cơ thắt lưng

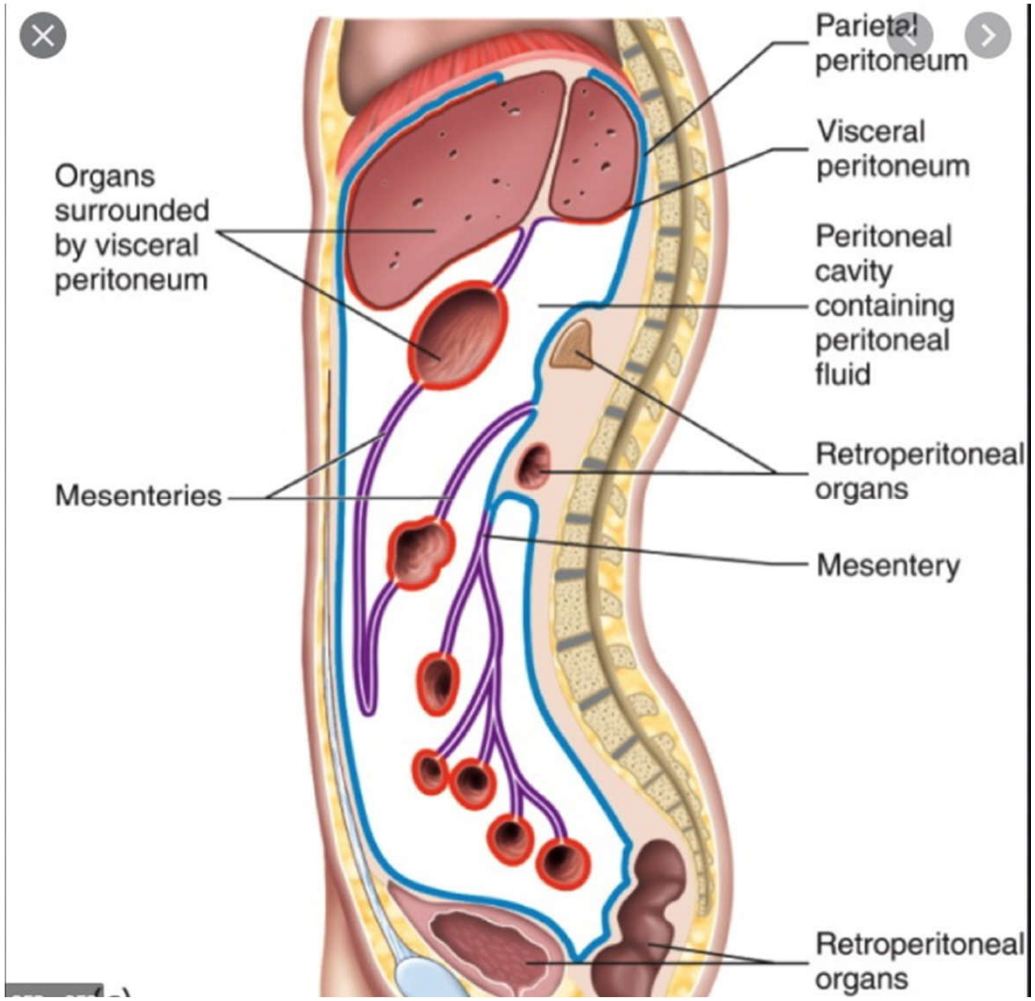

BƯỚU SAU PHÚC MẠC NGUYÊN PHÁT

- Nhóm khối u hiếm gặp
- Không phát sinh từ một cơ quan đặc biệt mà bắt nguồn từ các mô hoặc phần còn lại của các tế bào phôi tồn tại trong khoang sau phúc mạc [1].

PHÂN LOẠI: SAU KHI LOẠI TRỪ LYMPHOMA

- Loại phổ biến nhất là sarcoma, chiếm tới 90% các tổn thương.
- Liposarcomas và leiomyosarcomas là loại phổ biến nhất tiếp theo, chiếm tới 15% các khối u.
- Các khối u ác tính sau phúc mạc nguyên phát thường gặp nhất theo thứ tự giảm dần bao gồm liposarcoma, MFH(Malignant fibrous histiocytoma), leiomyosarcoma, rhabdomyosarcoma và khối u vỏ bao thần kinh ác tính [2].
- Các khối bướu biểu mô có thể xuất phát từ thận, tuyến thượng thận và tuyến tụy. Bệnh di căn từ các khối u tế bào mầm. Ung thư biểu mô nguyên phát hoặc khối u hắc tố cũng có thể xảy ra. Các khối u lành tính cũng có thể có nguồn gốc thần kinh (schwannomas, neurofibroma, paraganglioma) [3]

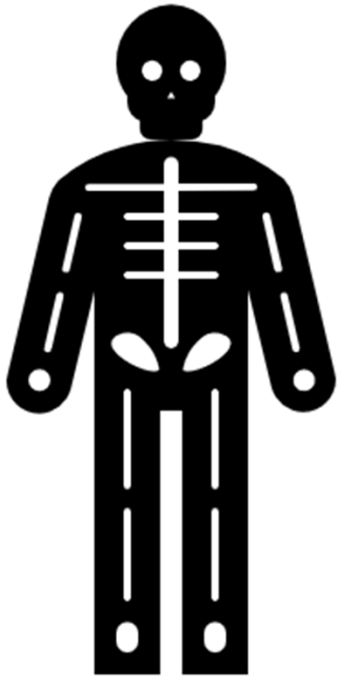

CHẨN ĐOÁN

Độ tuổi trung bình của bệnh nhân là 50-70.

Khám lâm sàng: nếu chúng đặc biệt lớn.

Hoặc chẩn đoán thông thường bằng hình ảnh: khi bệnh nhân xuất hiện các triệu chứng âm thầm không rõ ràng như:

- phù chi dưới hoặc phù sinh dục.
- sụt cân, chán ăn.
- triệu chứng tiết niệu.
- hoặc đau lưng.

SIÊU ÂM SINH THIẾT U SAU PHÚC MẠC

- Hướng dẫn sinh thiết bằng siêu âm lợi thế hơn do tránh tiếp xúc tia xạ.
- Siêu âm cho phép theo dõi vị trí kim sinh thiết.
- Ngoài ra, siêu âm Doppler màu xác định được mạch máu trong khối u → tránh được khi đâm kim.
- Hướng dẫn đường đi kim có thể thực hiện bằng tay, hoặc sử dụng các guide biopsy được thiết kế gắn vào đầu dò.
- Yarram et al. quan sát thấy tỷ lệ thành công sinh thiết khối hướng dẫn bằng siêu âm là 95,4% so với 84,6% cho hướng dẫn CT [20].

Kết luận

- Đây là trường hợp không chuẩn đoán rõ ràng qua giải phẫu bệnh.
- Hướng điều trị không có.
- Xin ý kiến quí thầy cô.
- Bệnh nhân hiện đang nhập viện bv ung bướu 2 ngày hôm nay (03/08/24). Chờ phẫu thuật và gpb.