



CASE REPORT: DỊ VẬT VỎ THUỐC

*BS. LÂM CẨM TÚ
BS. NGUYỄN THỊ THANH THẢO*

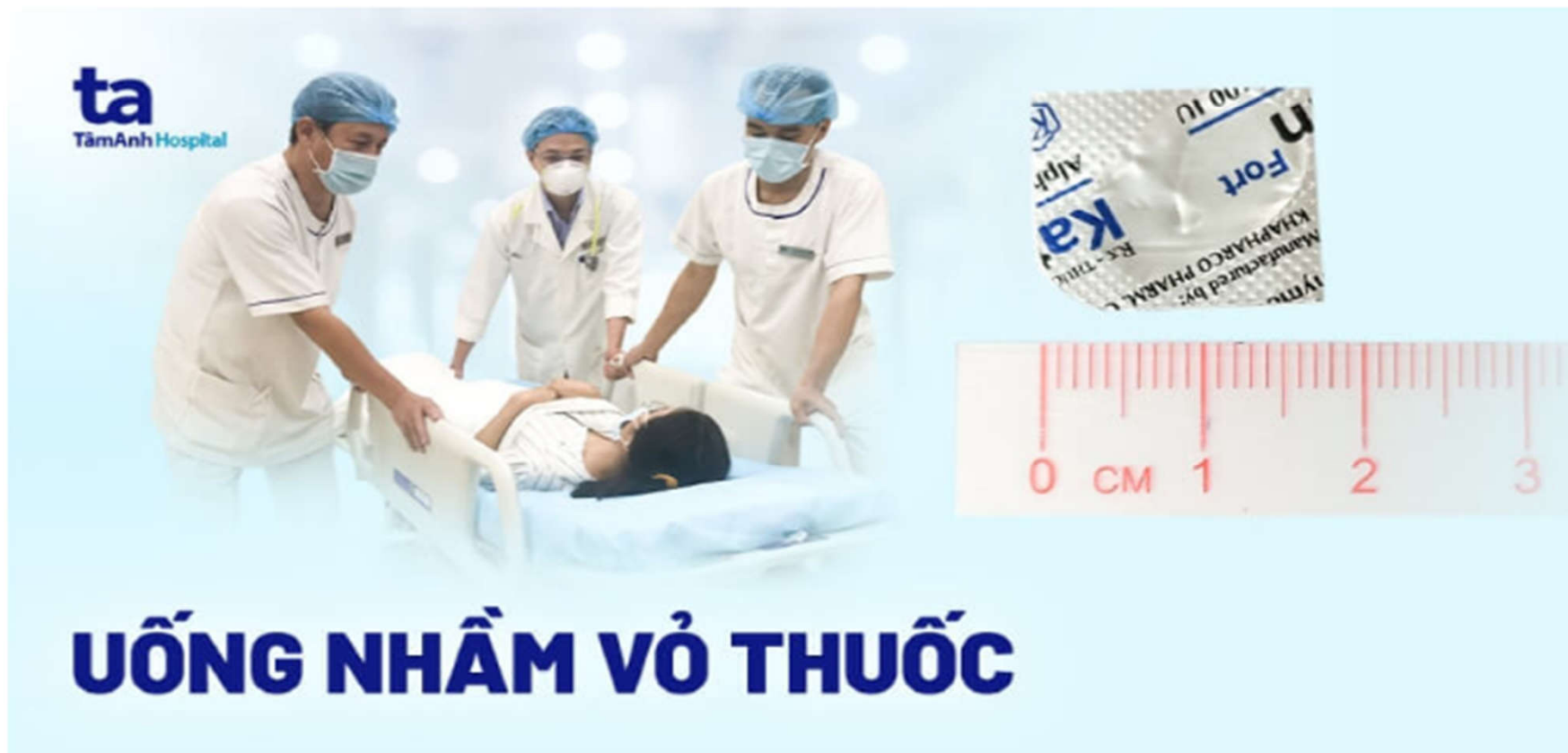UỐNG NHẦM VỎ THUỐC GÂY TỔN THƯƠNG THỰC QUẢN

08/05/2023

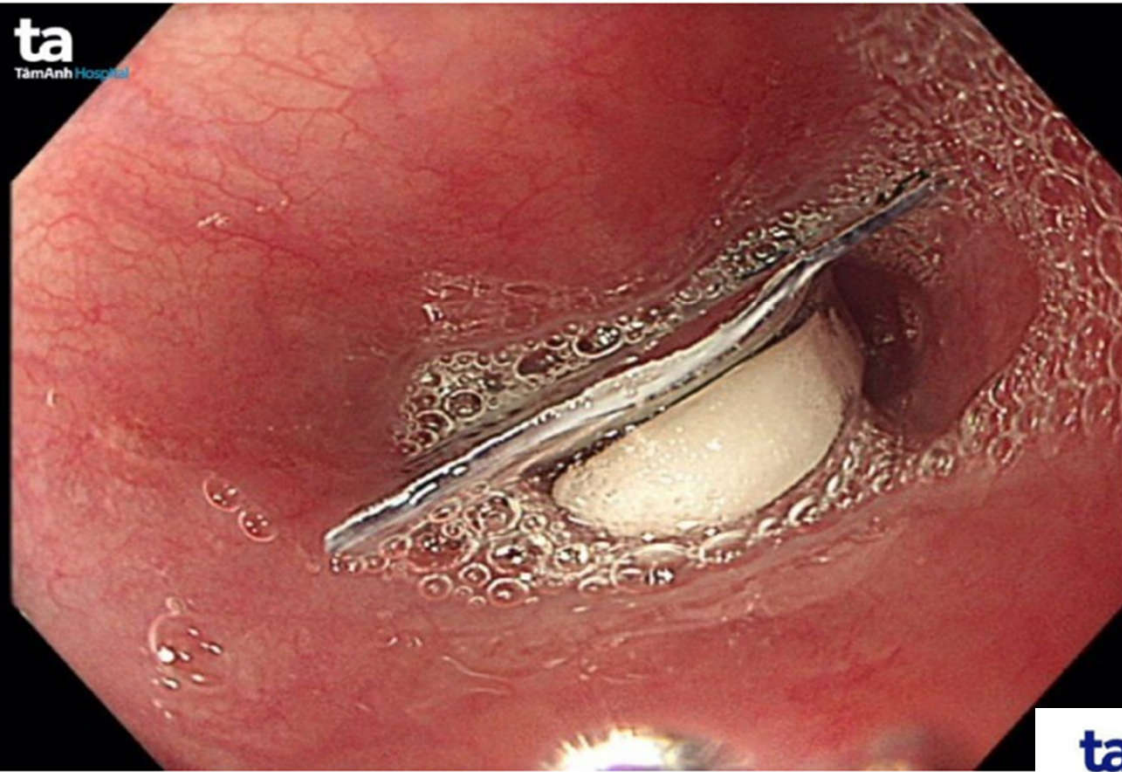
Theo dõi Bệnh viện Đa khoa Tâm Anh trên [Google News](#)

Tác giả: Bệnh viện Đa khoa Tâm Anh

Chị H. sốt, uống nhầm thuốc còn vỏ, dài gần 2cm gây đau, tức ngực. Bác sĩ nhận định nếu không cấp cứu kịp thời có thể thủng thực quản.



Sáng 8/5, BS CKI Phan Tuấn Trọng, khoa Cấp cứu, BVĐK Tâm Anh TP.HCM cho biết vừa tiếp nhận bệnh nhân nữ N.T.H. (28 tuổi,

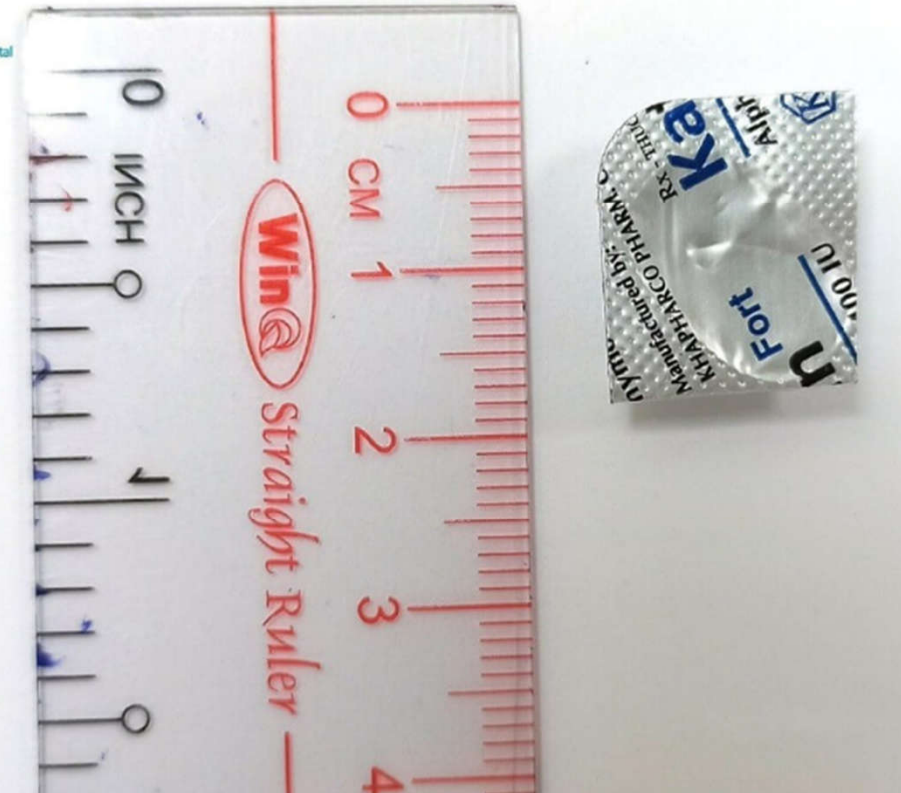

Hình ảnh viên thuốc nằm trong thực quản chị H. được chụp lại bằng camera máy nội soi.

Viên thuốc chị H. nuốt phải có chiều dài gần 2cm, hình vuông, còn nguyên viên thuốc ở trong, cứng, 3 cạnh sắc nhọn.



BN nữ, 28T, Q. Tân Bình
 LDNV: Nuốt đau
 BS: 30ph trước nhập viện BN có
 uống thuốc hạ sốt, sau đó đau tức
 ngực và nuốt đau nên nhập viện.
 BN được chỉ định nội soi dạ dày
 thực quản. Phát hiện viên thuốc còn
 vỏ bao.



Viên thuốc mà chị H. nuốt phải khi được gấp ra.

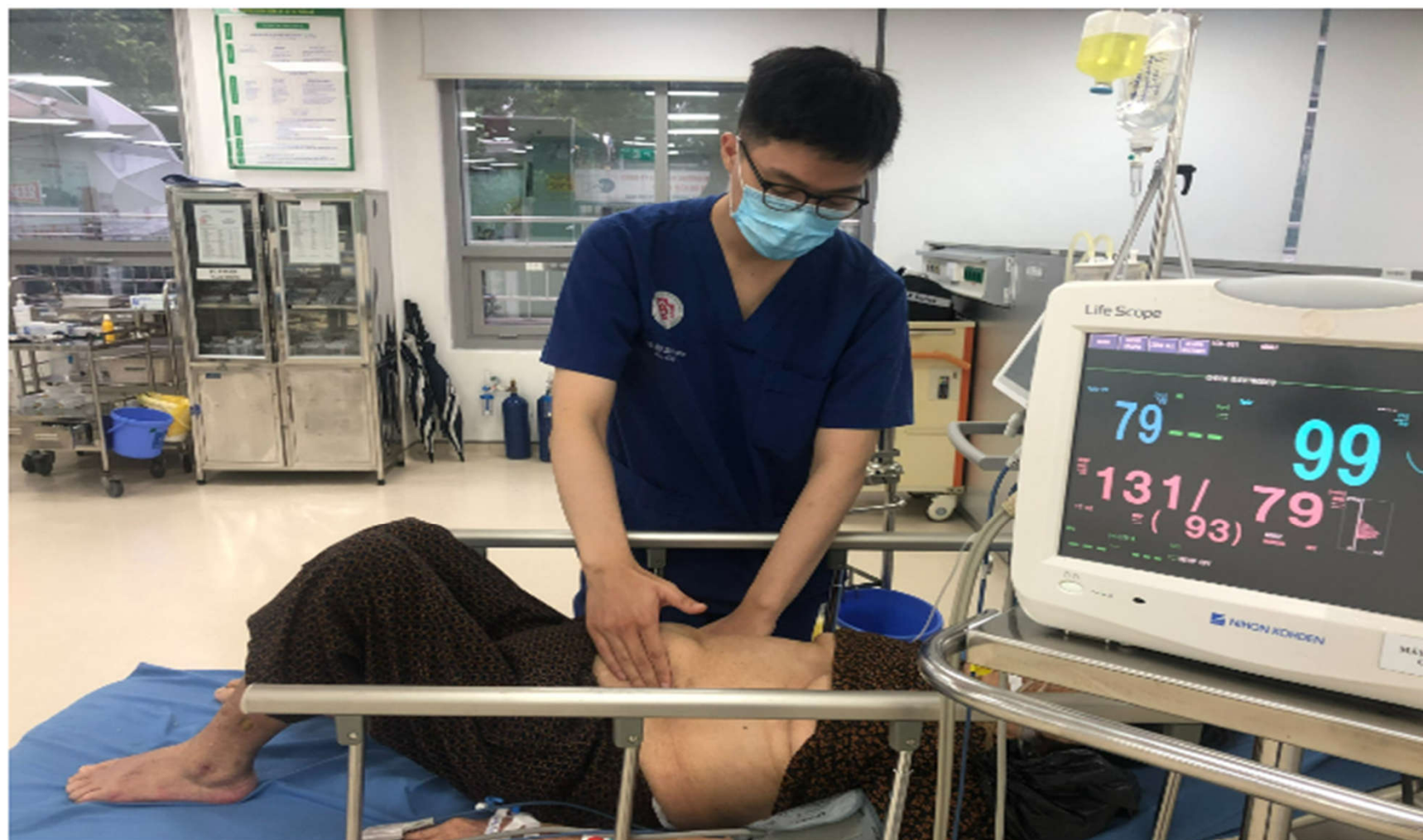Uống nhầm vỏ thuốc bệnh nhân nữ phải cấp cứu vì thủng tá tràng

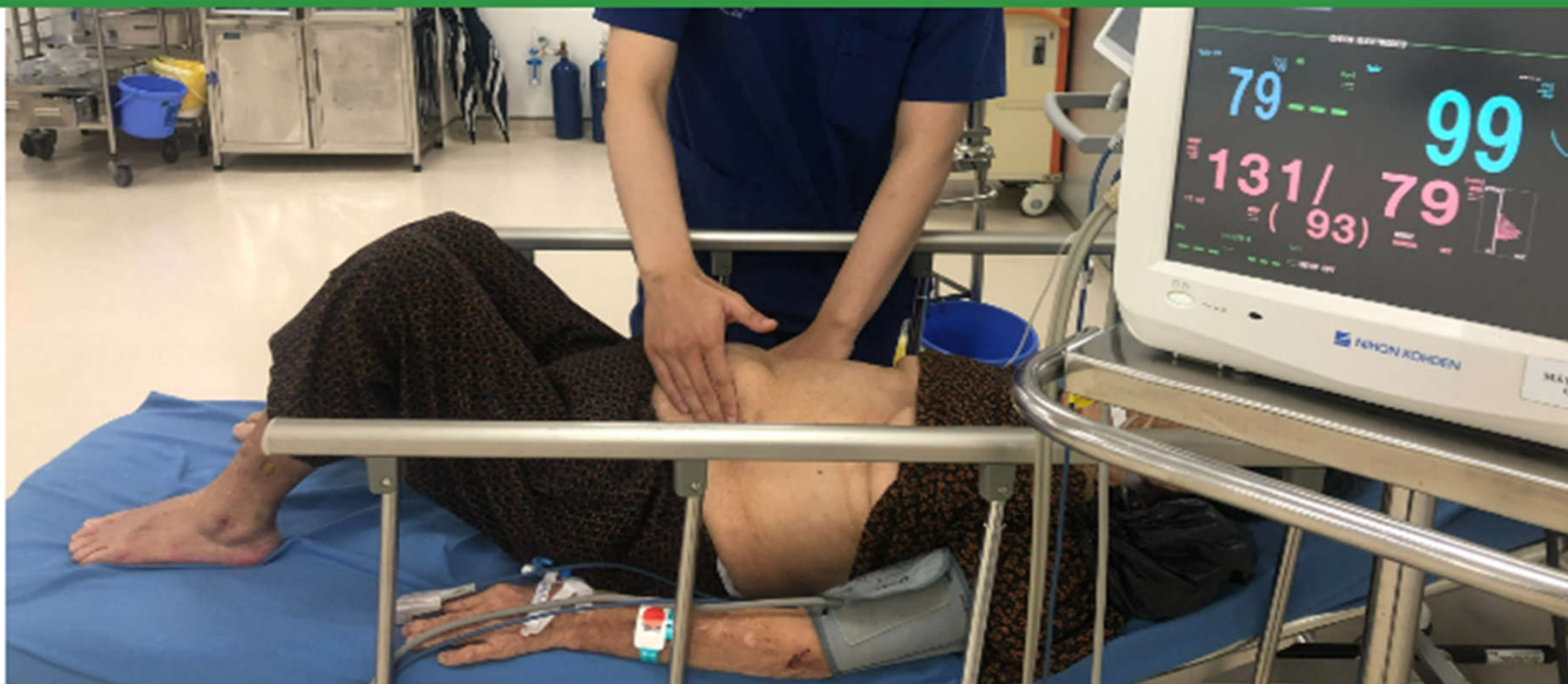© 04:03 PM 11/07/2023



Vừa qua khoa cấp cứu - BVTWQĐ 108 vừa tiếp nhận một bệnh nhân nữ, 73 tuổi, vào viện vì đau bụng do uống nhầm vỏ thuốc.

Khoảng 3 ngày trước khi vào viện bệnh nhân đau bụng vùng thượng vị và hạ sườn phải âm ỉ liên tục, tăng dần, điều trị ở tuyến trước không đỡ. Bệnh nhân đến Khoa cấp cứu viện 108 trong tình trạng đau bụng tăng, sốt cao 39 độ, qua thăm khám bác sỹ nghi ngờ có tình trạng viêm phúc mạc do thủng tạng rỗng là một tình trạng cấp cứu ngoại bụng.





Hình ảnh bác sỹ khám bệnh nhân nghi ngờ cấp cứu bụng ngoại khoa.

BN được chụp CT ổ bụng cấp cứu thấy hình ảnh thủng tá tràng đoạn DII- DIII nghi ngờ do dị vật vỏ thuốc. Ngay sau đó được mổ cấp cứu thấy dị vật là vỏ thuốc, khâu lỗ thủng tá tràng, lau rửa ổ bụng. Bệnh nhân hồi phục tốt sau phẫu thuật kịp thời.

Bệnh viêm phúc mạc là bệnh lý xảy ra do phúc mạc bị viêm nhiễm do nhiều nguyên nhân khác nhau từ nhiễm trùng ổ bụng hoặc từ nơi khác đến. Tuy nhiên các triệu chứng thường bị che lấp ở bệnh nhân tuổi cao, đáp ứng miễn dịch kém. Quá trình chẩn đoán ở các bệnh nhân này rất khó cần được thăm khám nhanh chóng, tỷ mỉ và chính xác nhằm giảm tỷ lệ biến chứng và tử vong.

Đặc biệt nên cẩn thận nếu bệnh nhân có nuốt phải dị vật: vỏ thuốc, xương, tằm.. là các nguyên nhân dễ gây thủng tạng rỗng. Nếu phẫu thuật muộn có thể gây biến chứng viêm phúc mạc, suy đa dạng, thậm chí tử vong.

Theo bác sỹ Giang trường hợp bệnh nhân nữ trên là một trường hợp khó chẩn đoán và đến viện 108 ở giai đoạn muộn vào ngày thứ 4 của bệnh. Bác sỹ cũng đưa ra lời khuyên với các trường hợp nuốt phải các dị vật trên, nên được thăm khám bởi bác sỹ chuyên khoa, nội soi dạ dày hoặc chụp CT ổ bụng nếu cần. Bệnh nhân được phát hiện sớm và theo dõi thường xuyên sẽ giảm thiểu nguy cơ biến chứng và tử vong có thể gặp phải.

BỆNH ÁN 1



- ▶ BN: NGUYỄN THỊ H 56F
- ▶ Đ/C: 29 BIS NGUYỄN PHI KHANH. P TÂN ĐỊNH. Q 1
- ▶ BỆNH SỬ: CÁCH NHẬP VIỆN 1 NGÀY BỆNH NHÂN UỐNG NHIỀU THUỐC, SỢ Ý NÊN UỐNG LUÔN 1 VIÊN CÒN VỎ BAO THUỐC → KHÁM BỆNH VIỆN TẠI MŨI HỌNG → CHUYÊN MEDIC NỘI SOI THỰC QUẢN DẠ DÀY
- ▶ TIỀN CĂN: ĐAU KHỚP, TIỂU ĐƯỜNG, CHA KHÔNG BỆNH TÂM THẦN



SỞ Y TẾ TP. HỒ CHÍ MINH
BỆNH VIỆN TAI MŨI HỌNG

PHIẾU KHÁM CHUYÊN KHOA

MS: 12/BV.01
Số vào viện: _____

Kính gửi: TỔNG Y KHOA

- Họ tên người bệnh: [Redacted] Tuổi: 37 Nam/Nữ
- Địa chỉ: [Redacted] BHYT: _____
- Khoa: _____
- Chẩn đoán: Đau mắt trái cấp tính do viêm màng bồ đào / Chẩn đoán ở bệnh viện

YÊU CẦU KHÁM CHUYÊN KHOA

Nơi cần yêu cầu ở bệnh viện

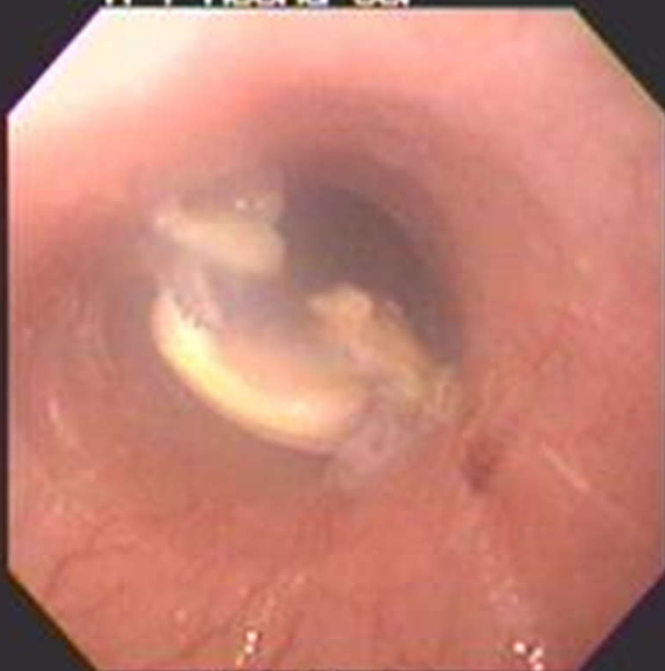
Ngày 12 tháng 9 năm 20

BÁC SĨ KHÁM BỆNH

DD: 76617

N T HUONG 56F

09/28/07
08:28:18



MEDIC

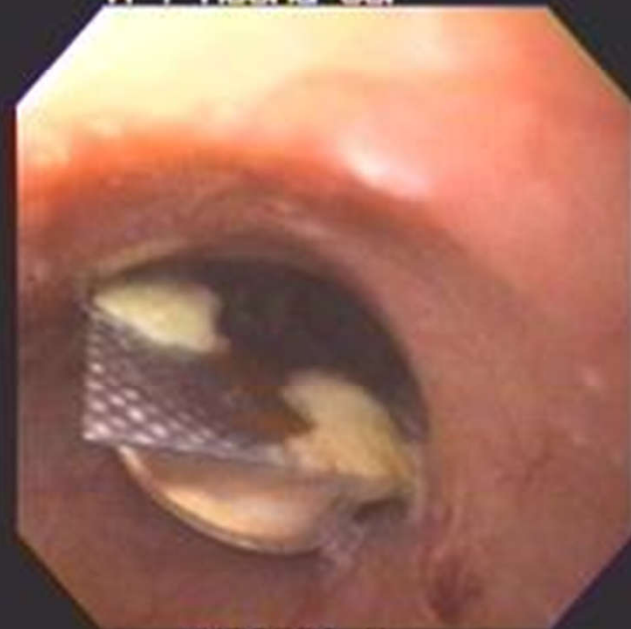
NOISOI 2.



DD: 76617

N T HUONG 56F

09/28/07
08:28:31



MEDIC

NOISOI 2.

DD:76617

N T HUONG 56F _

09/28/07
08:38:07



MEDIC

NOISOI 2.

DD:76617

N T HUONG 56F _

09/28/07
08:37:52



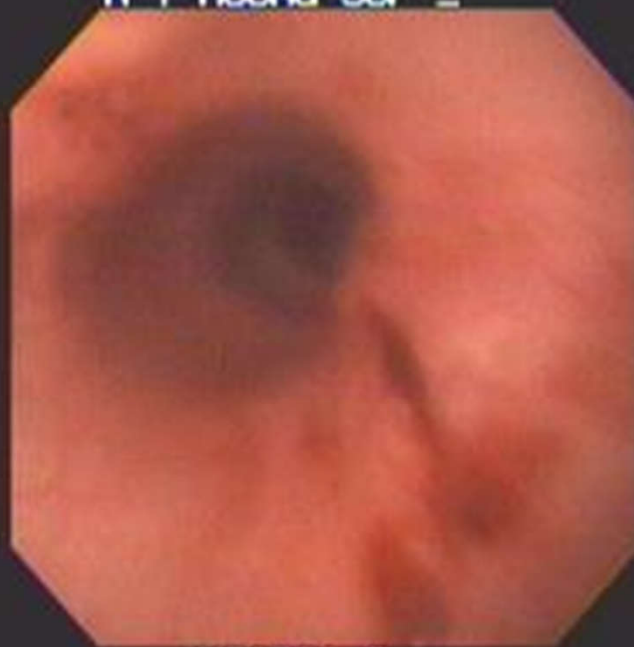
MEDIC

NOISOI 2.

DD:76617

N T HUONG 56F _

09/28/07
08:36:33



MEDIC

NOISOI 2.

TRUNG TÂM Y KHOA - MEDIC

254 Hòa Hảo, P.4, Q10, Tp. Hồ Chí Minh.

Website : www.medic.com.vn

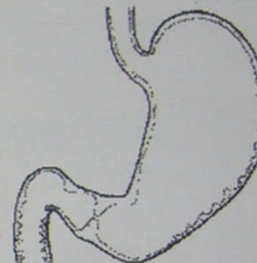
ĐT: 84.8.9270284 (ext. 130) - (ext. 141 ghi danh) Email: ttmedic@hcm.vnn.vn Fax : 84.8.9272543

KẾT QUẢ NỘI SOI

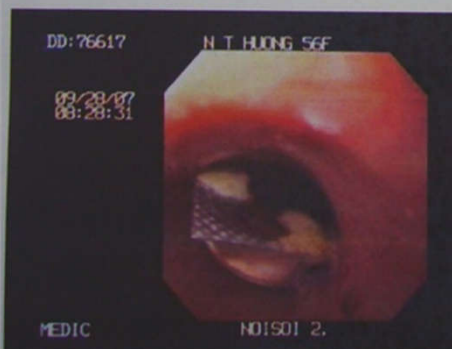Ngày : 28/09/2002 ID : 070928105
Bệnh nhân : [REDACTED] Giới tính : Nữ
Địa chỉ : [REDACTED]
LÂM SÀNG : T/D HÓC VIÊN THUỐC CÒN VỎ BỌC
BS thực hiện : BS. PHẠM CHÍ TOÀN
Vùng nội soi : DẠ DÀY Máy : Olympus GIF 100

KẾT QUẢ

- THỰC QUẢN: 1/3 GIỮA CÓ 1 VIÊN THUỐC CÒN NGUYÊN VỎ MẮC KỆT (PHOTO 1).
- DÙNG SNARE GẤP DỊ VẬT RA NGOÀI (PHOTO 2).
- KIỂM TRA THỰC QUẢN CÓ VẾT TRẦY SỤT NHẸ.



KẾT LUẬN: DỊ VẬT ĐƯỜNG TIÊU HÓA (VIÊN THUỐC) ĐÃ DÙNG SNARE GẤP RA NGOÀI .



Tp. Hồ Chí Minh, ngày 28 / 09 / 2002



BỆNH ÁN 2



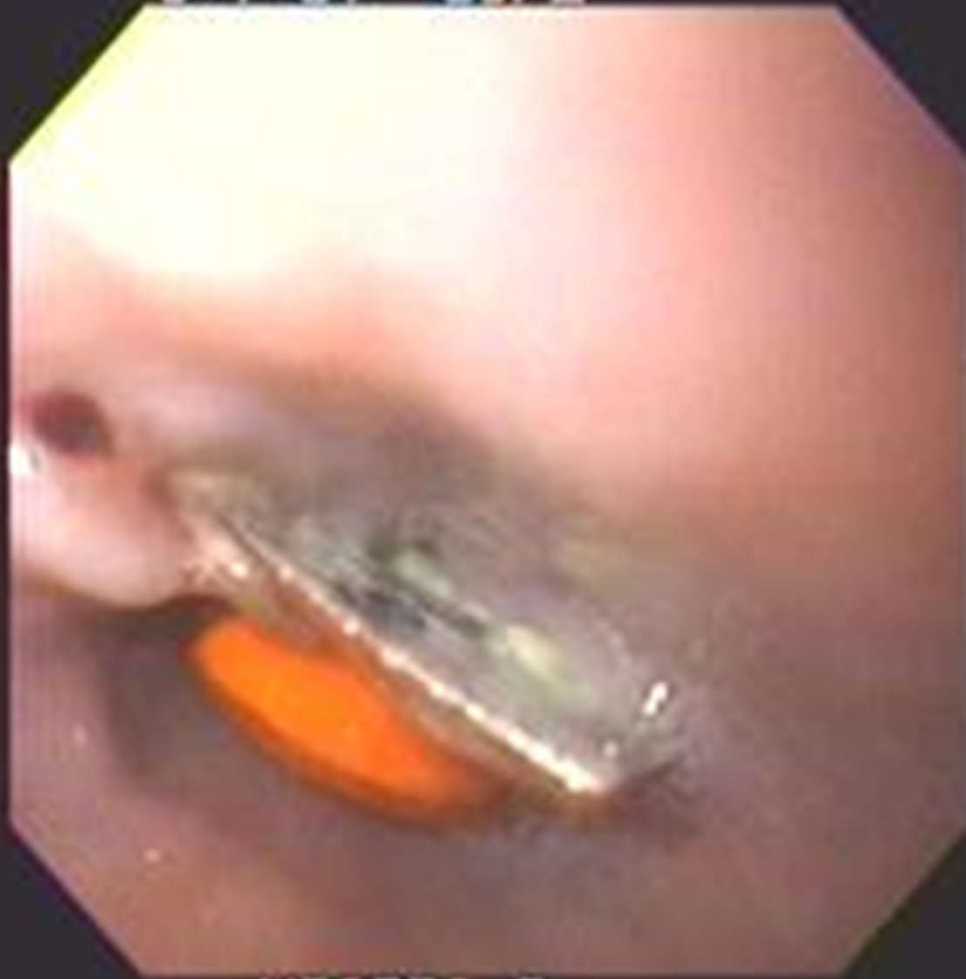
- ▶ BN: CAO THỊ U. 39F
- ▶ Đ/C: 420 TÂN MỸ- TÂN PHÚ TRUNG- CHÂU THÀNH- ĐỒNG THÁP
- ▶ BỆNH SỬ: CÁCH NHẬP VIỆN 2 NGÀY BỆNH NHÂN CÓ UỐNG THUỐC NHƯNG KHÔNG BIẾT NUỐT 1 VIÊN THUỐC CÓ VỎ BAO, SAU ĐÓ BỆNH NHÂN ĂN UỐNG KHÔNG ĐƯỢC → BỆNH VIỆN UNG BƯỚU KHÁM, Δ : K THỰC QUẢN → CHUYỂN MEDIC NỘI SOI THỰC QUẢN + SINH THIẾT
- ▶ TIỀN CĂN : KHÔNG CÓ BỆNH LÝ GÌ



DD:93719

C T UT 39F_

11/28/07
11:28:34



MEDIC

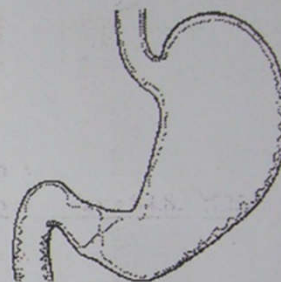
NOISOI 2.

KẾT QUẢ NỘI SOI

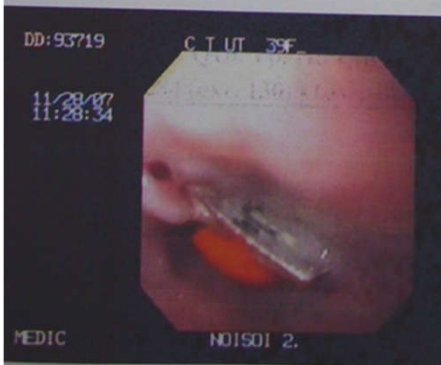Ngày : 06/12/2007 ID : 071128214
Bệnh nhân : CAO THÚT Tuổi : 39 Giới tính : Nữ
Địa chỉ : [REDACTED]
LÂM SÀNG : T/D K THỰC QUẢN.
BS thực hiện : BS. PHAN THANH HIỆT BÌNH
Vùng nội soi : DẠ DÀY Máy : Olympus GIF 100

KẾT QUẢ :

- THỰC QUẢN: CÁCH CUNG RĂNG 35 cm CÓ 1 VÍ THUỐC CẮM 2 ĐẦU VÀO THÀNH VÀ CÓ LOÉT TẠI CHỖ CẮM VÀO (PHOTO).
- KHÔNG THỂ GẤP RA BẰNG ỐNG SOI MỀM.



KẾT LUẬN: DỊ VẬT THỰC QUẢN 1/3 DƯỚI.



BỆNH ÁN 3



- ▶ BN: LƯU AN V 27M
- ▶ Đ/C: 44/23 - BIỆT THỰ- TP NHA TRANG- KHÁNH HOÀ .
058 522342
- ▶ BỆNH SỬ: CÁCH NHẬP VIỆN 6 THÁNG BỆNH NHÂN UỐNG THUỐC CẢM VÔ Ý NÊN UỐNG LUÔN 1 VIÊN THUỐC CÒN VỎ BAO THUỐC, SAU UỐNG BỆNH NHÂN HƠI RẤT THỰC QUẢN NHƯNG ĂN UỐNG BÌNH THƯỜNG NÊN KHÔNG KHÁM. GẦN ĐÂY ĐAU THƯỢNG VỊ NÊN ĐẾN MEDIC KHÁM → NỘI SOI DẠ DÀY
- ▶ TIỀN CĂN: KHÔNG CÓ BỆNH LÝ GÌ

Ngày : 27/05/2006 ID : 060526252
Bệnh nhân : [REDACTED] Tuổi : 27 Giới tính :
Địa chỉ : 44/23 BIỆT THỰ TP. NHÀ TRANG, QUẬN [REDACTED]
LÂM SÀNG : ĐAU THƯỢNG VỊ.
BS thực hiện : BS. NGUYỄN THỊ THANH THẢO
Vùng nội soi : DẠ DÀY Máy : Olympus GIF V70

KẾT QUẢ :

- T/C: NUỐT VIÊN THUỐC CÒN TRONG VĨ CÁCH NAY 6 THÁNG.

1. Thực quản: niêm mạc bình thường, không hẹp, không bướu.
2. Đường Z cách cung răng: 40 cm.
3. Dạ dày:

- Tâm vị - Phình vị - Thân dạ dày: bình thường

- Hang vị - Tiền môn vị: bình thường

- Môn vị: BIẾN DẠNG, CÓ NGOẠI VẬT KẸT Ở HÀNH TÁ TRÀNG (PHOTO 1).

DÙNG KẼM SINH THIẾT KÉO VĨ THUỐC VÀO DẠ DÀY (PHOTO 2)

SAU ĐÓ LẤY RA NGOÀI BẰNG THÔNG LỌNG (PHOTO 3)

- Bờ cong nhỏ- Bờ cong lớn: bình thường

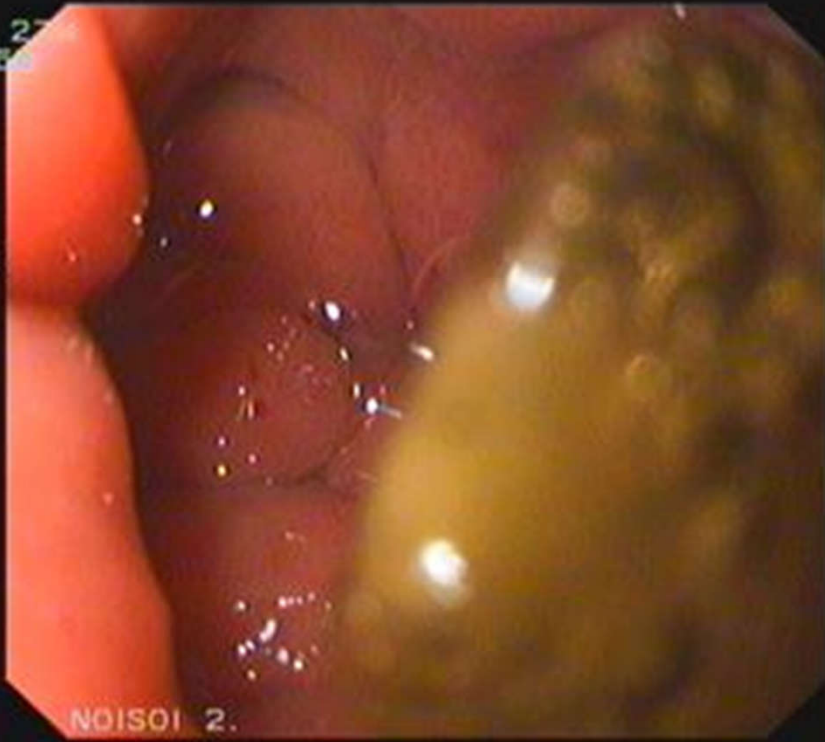
- KIỂM TRA LẠI HÀNH TÁ TRÀNG CÓ SẸO CŨ VÀ LOÉT D # 1 cm Ở VÁCH SAU (PHOTO 4). MÁY XUỐNG ĐƯỢC D2.

**KẾT LUẬN: KẸT NGOẠI VẬT Ở HÀNH TÁ TRÀNG
-> LẤY RA QUA NỘI SOI.**



L AN VU 274
DD: 328215

25/05/2005
10:39:30



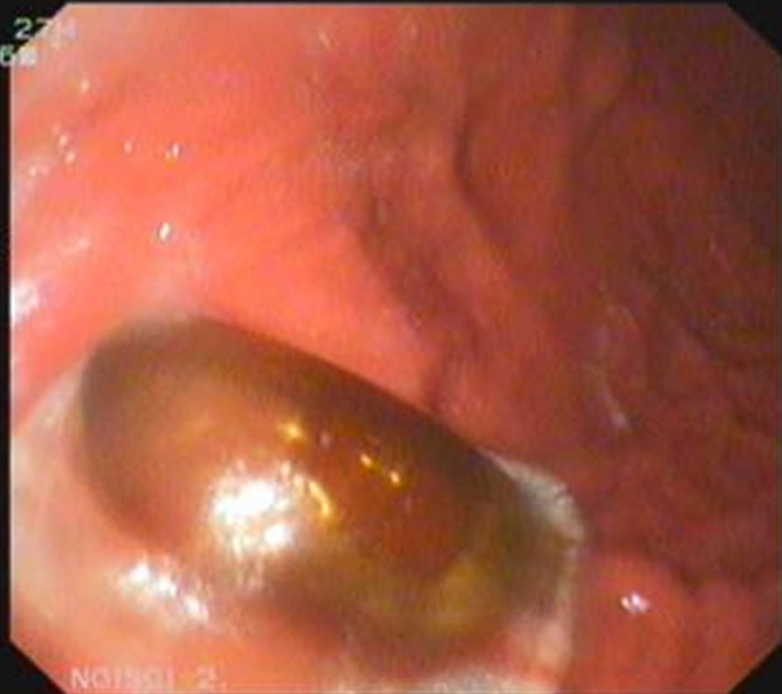MEDIC

NOISOI 2.



L AN VU 274
DD: 328215

25/05/2005
10:45:08

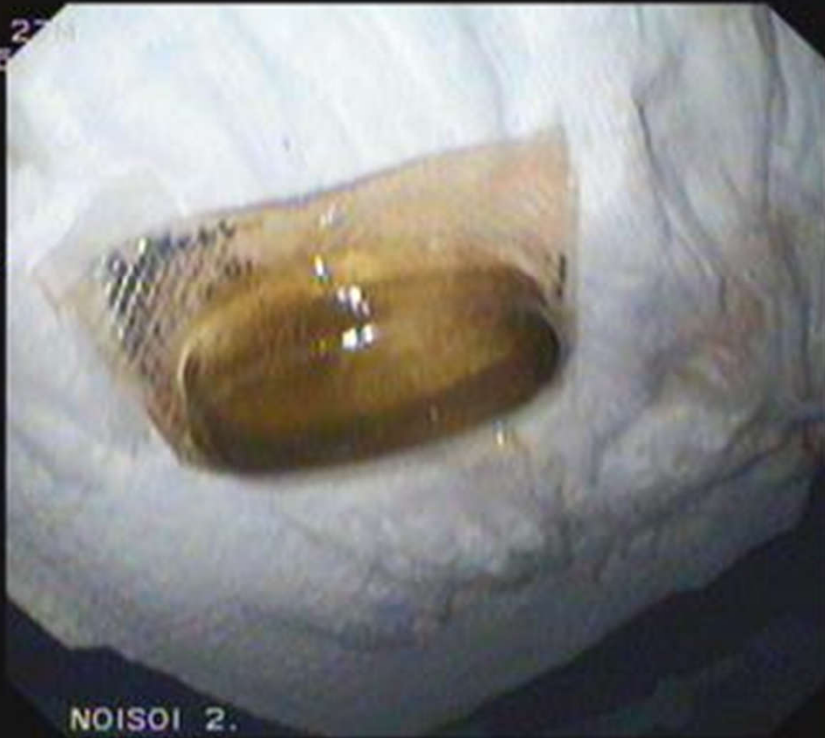


MEDIC

NOISOI 2.

L AN YU 27M
DD: 328215

25/05/2006
10:52:04



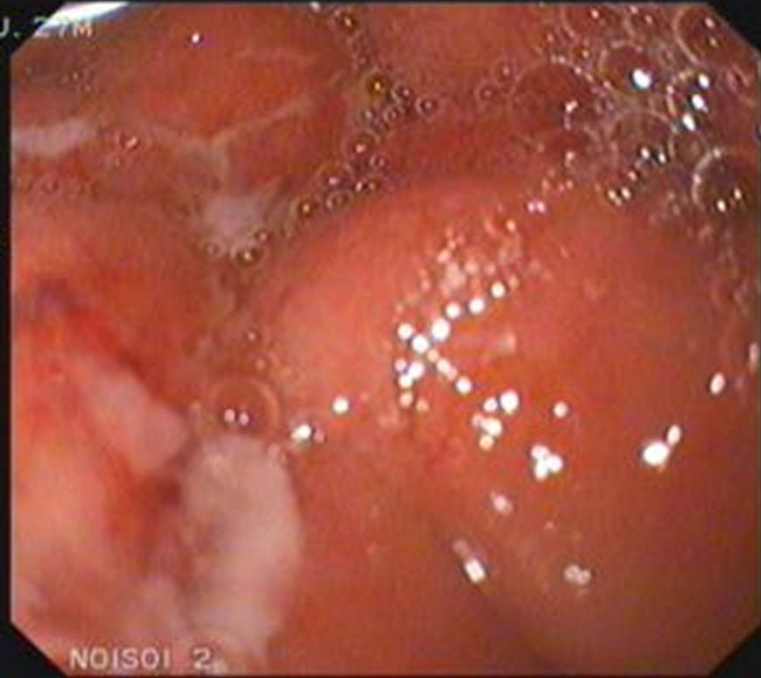
MEDIC

NOISOI 2.



LUU. AN. YU. 27M
DD: 32915

25/05/2006
11:29:08



MEDIC

NOISOI 2.

TỔNG QUAN

CHẨN ĐOÁN:

HỎI BỆNH SỬ - KHÁM LÂM SÀNG
CHỤP XQ – **CHỤP MSCT BỤNG HAY
NGỰC**

NỘI SOI THỰC QUẢN DẠ DÀY

BIẾN CHỨNG:

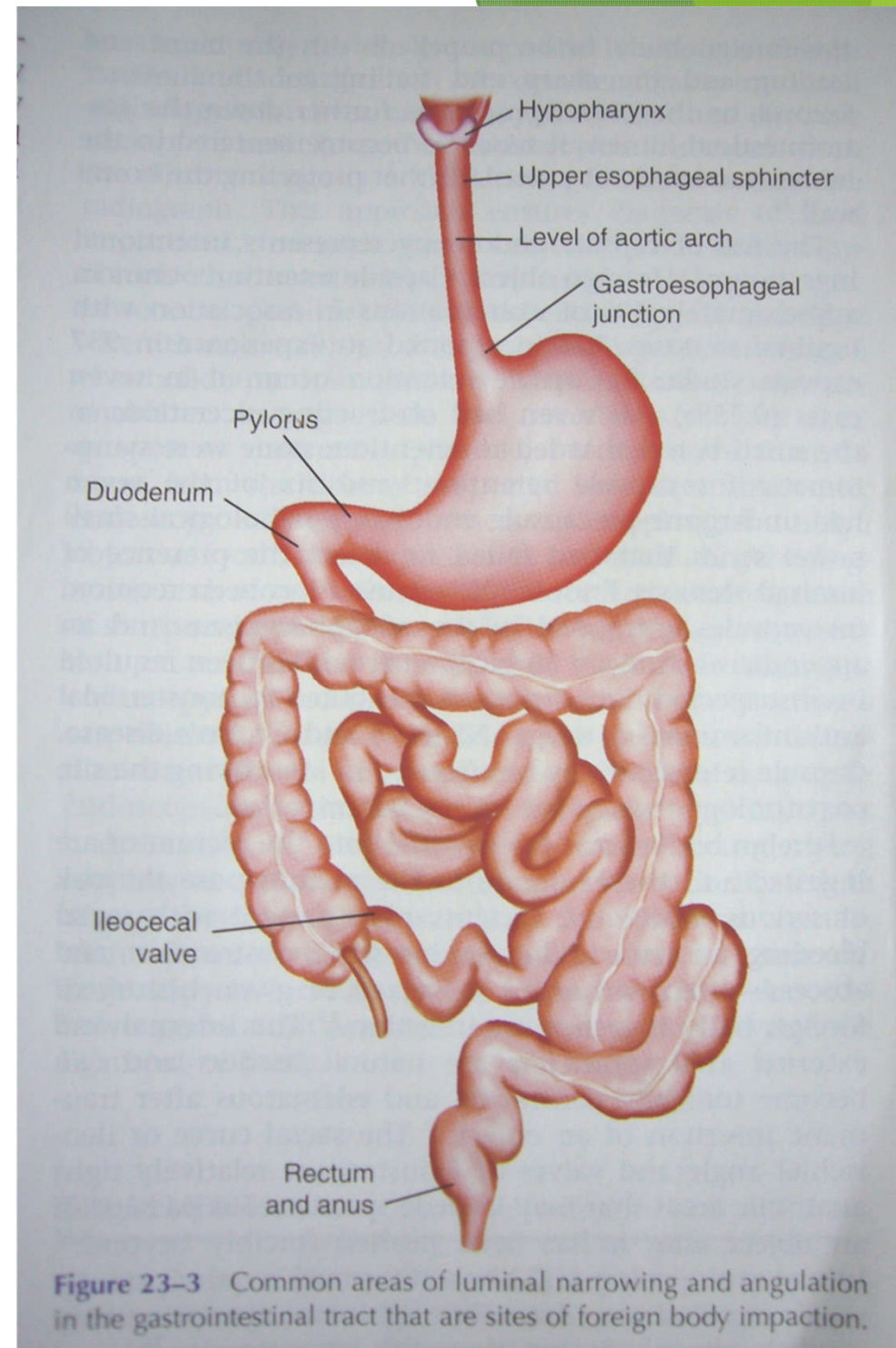
SỐM: THỪNG, CHẢY MÁU

**MUỘN: LOÉT, ÁP XE, DÒ, HẸP ĐƯỜNG
TIÊU HOÁ**

ĐIỀU TRỊ:

**NỘI SOI GẤP DỊ VẬT: ỐNG CỨNG, ỐNG
MỀM**

**PHẪU THUẬT KHI CÓ BIẾN CHỨNG
THỪNG, CHẢY MÁU, DÒ HAY TẮC RUỘT
DO DỊ VẬT; LẤY DỊ VẬT QUA NỘI SOI
THẤT BẠI**



KẾT LUẬN



- ▶ PHẢI CẨN THẬN KHI UỐNG THUỐC: KHÔNG ĐƯỢC UỐNG THUỐC VỘI VÀNG, NGƯỜI LỚN TUỔI MẮT KÉM, BỆNH NHÂN TÂM THẦN HAY SA SÚT TRÍ TUỆ KHI UỐNG THUỐC CẦN PHẢI CÓ SỰ GIÚP ĐỠ CỦA NGƯỜI THÂN.
- ▶ NỘI SOI DẠ DÀY LÀ PHƯƠNG PHÁP CHẨN ĐOÁN VÀ ĐIỀU TRỊ HIỆU QUẢ, ÍT XÂM LẤN ĐỂ LẤY DỊ VẬT RA NGOÀI.



XIN CHÂN THÀNH CẢM ƠN!