PHẪU THUẬT MỘNG THỊT GHÉP KẾT MẠC TỰ THÂN

BS. Trần Bích Tuyền - Medic Kiên Giang

HÀNH CHÍNH

* Họ và tên: C H K
* Năm sinh: 1955
* Giới tính: Nam
* Địa chỉ: Kiên Giang
* Vào viện: 08:47, ngày 24/05/2025
* Lý do vào viện: Mắt trái nhìn mờ + xốn cộm.

BỆNH SỬ - TIỀN SỬ

* **BỆNH SỬ:** Bệnh nhân đã được khám và phát hiện mắt trái Mộng thịt hơn 10 năm, không điều trị gì, gần đây mắt trái ngày càng mờ, thỉnh thoảng đỏ, kèm xốn cộm nhiều nên nhập viện.
* **TIỀN SỬ:**
* Bản thân:
* - Tại mắt: mắt trái Mộng thịt
* - Toàn thân: cao huyết áp
* Gia đình: không ghi nhận bệnh lý liên quan.

KHÁM LÂM SÀNG

* Thị lực 2 mắt: mắt (P) đếm ngón tay 4m – kính lỗ 4/10, mắt (T) đếm ngón tay 2m – kính lỗ 2/10
* Hai mắt:

- Mắt (P): Kết mạc hồng, đầu mộng thịt lan vào đến rìa giác mạc, giác mạc trong, thủy tinh thể đục nhân hoàn toàn, đáy mắt không quan sát được.
- Mắt (T): Kết mạc không cương tụ, đầu mộng thịt xâm lấn vào giác mạc qua khỏi bờ đồng tử, giác mạc trong, thủy tinh thể đục nhân hoàn toàn, đáy mắt không quan sát được.

KHÁM LÂM SÀNG

CHẨN ĐOÁN – XỬ TRÍ

* **Chẩn đoán:** Mắt trái Mộng thịt giai đoạn 4 + Mắt phải Mộng thịt giai đoạn 1/ Hai mắt Đục thủy tinh thể.
* **Xử trí:** Mắt trái phẫu thuật mộng thịt bằng phương pháp ghép kết mạc tự thân.

CẬN LÂM SÀNG

* Xét nghiệm tiền phẫu: trong giới hạn bình thường
* Điện tâm đồ: theo dõi Thiểu năng vành

PHẪU THUẬT

* Phẫu thuật lúc: 12:20, 24/05/2025
* Kết thúc lúc: 12;50, 24/05/2025
* **Tường trình phẫu thuật:**

Mắt trái: Đặt vành mi bộc lộ nhãn cầu; Tiêm 0,8ml Lidocain 2% dưới kết mạc thân mộng; Bóc tách đầu và thân mộng: cắt kết mạc dọc hai bên thân mộng, bóc tách đến kết mạc lành hai bên thân mộng, cắt ngang đầu mộng, kẹp và cắt tổ chức xơ thân mộng đến sát cục lệ; Đốt cầm máu; Tạo vạt kết mạc hình thang tại cực trên; Cố định mảnh ghép, tạo độ cong tại bờ vùng rìa, làm phẳng mép nối, khâu mảnh ghép kết mạc bằng chỉ nylon 10.0; Tra pomade kháng sinh; Băng ép.

PHẪU THUẬT

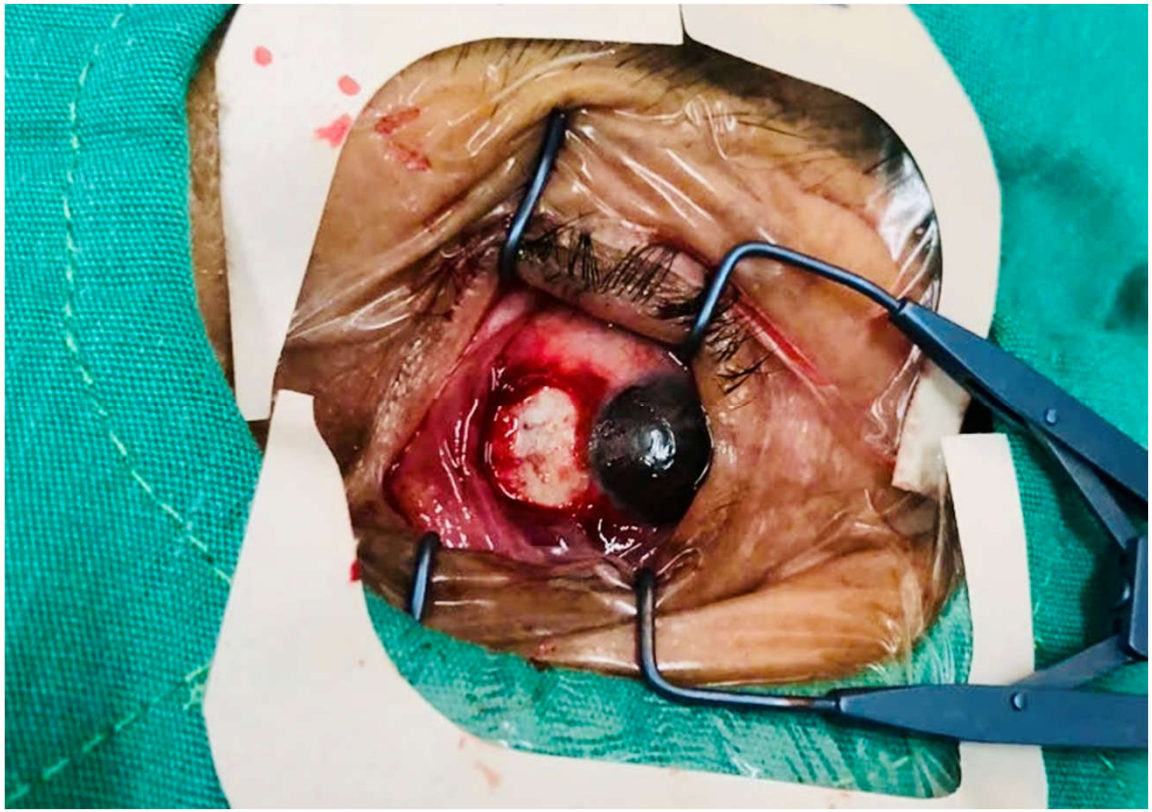

PHẪU THUẬT

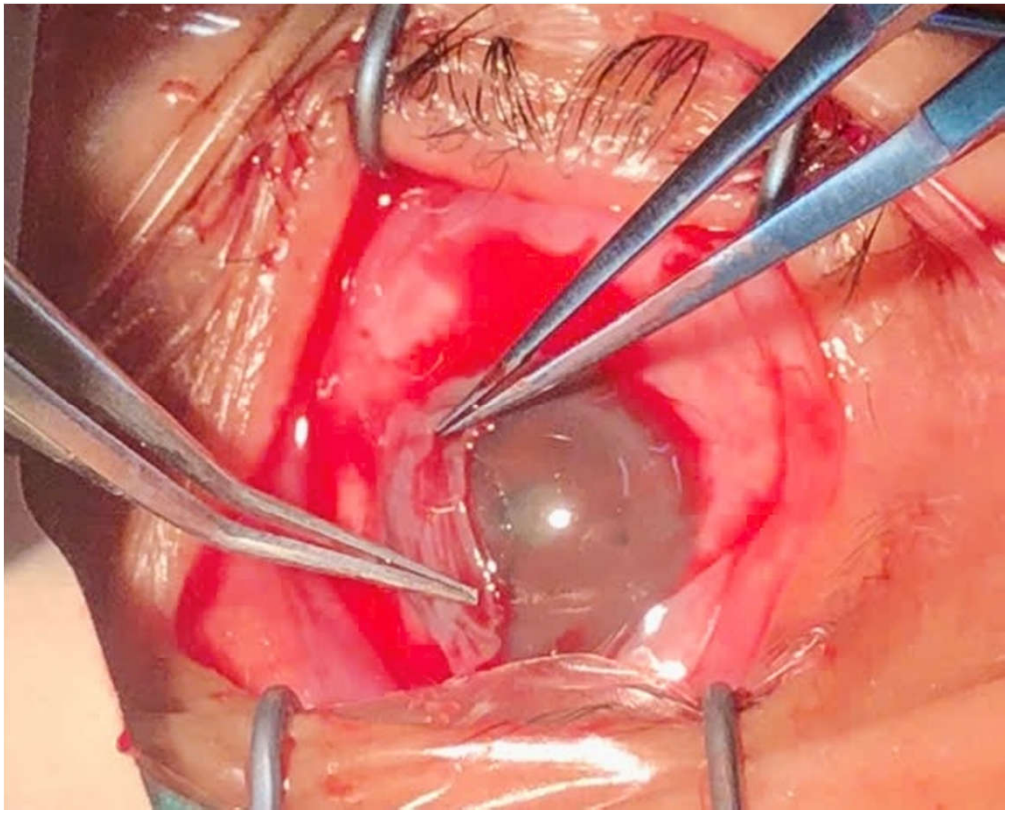

PHẪU THUẬT

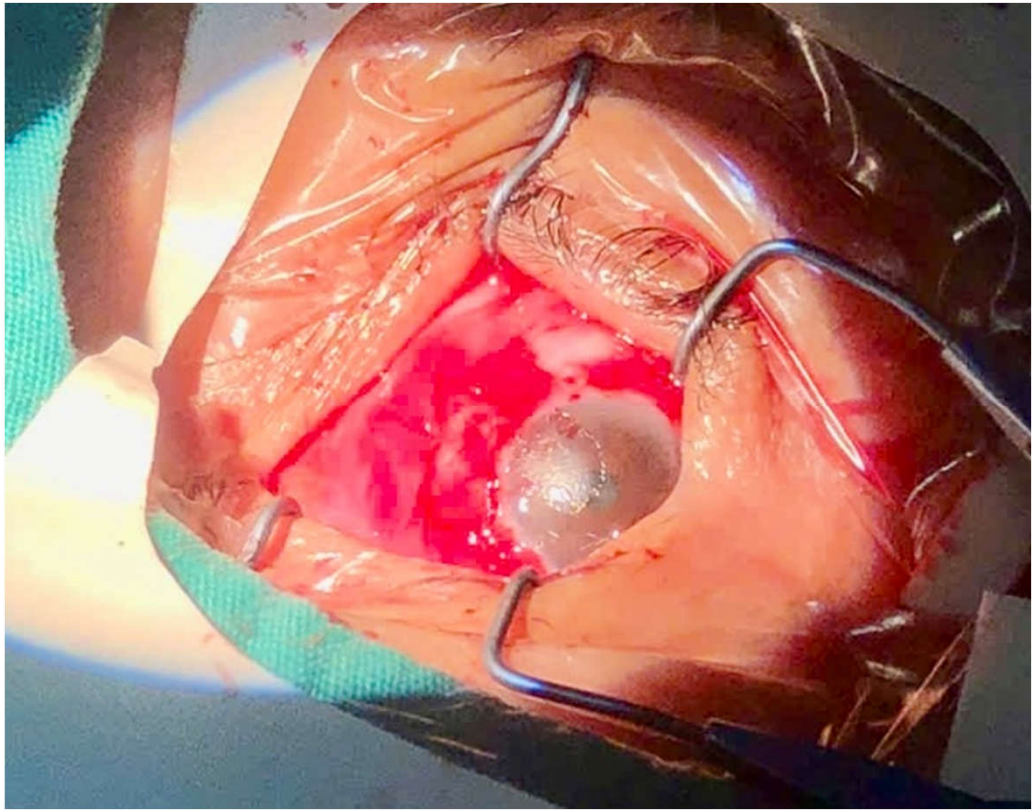

PHẪU THUẬT

DIỄN BIẾN SAU MỔ

* Thuốc sau mổ:
* - **Tại chỗ:**
* Kháng sinh nhỏ: Moxifloxacin 0,5% 6 lần/ngày trong 2 tuần
* Kháng viêm nhỏ: Prednisolone 0,1% 4 lần/ ngày trong 2 tuần (từ hậu phẫu ngày 5 và đảm bảo giác mạc trơn láng.)
* - **Toàn thân:** kháng sinh, kháng viêm, giảm đau trong 1 tuần.
* Cắt chỉ kết mạc sau 10 - 14 ngày
* Tái khám sau 1 tuần, 2 tuần, 4 tuần.

DIỄN BIẾN SAU MỔ

Trước mổ

TL Đnt 2m

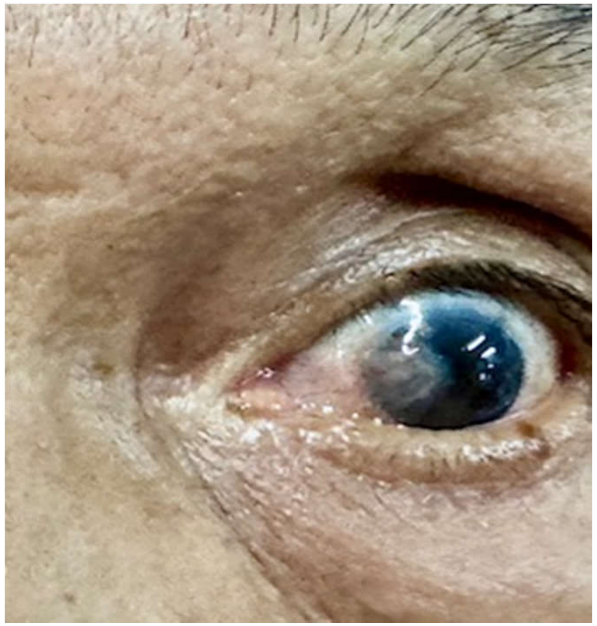

Sau mổ 1 tuần

TL Đnt 4m

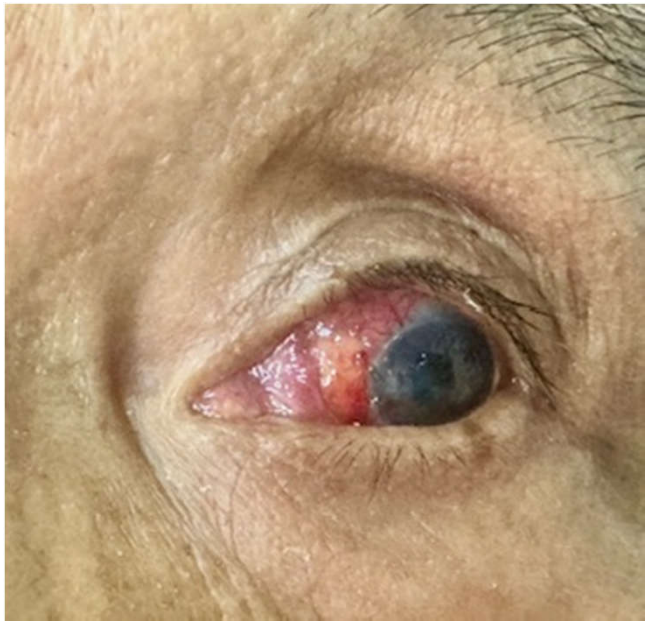

Sau mổ 2 tuần

TL 1/10

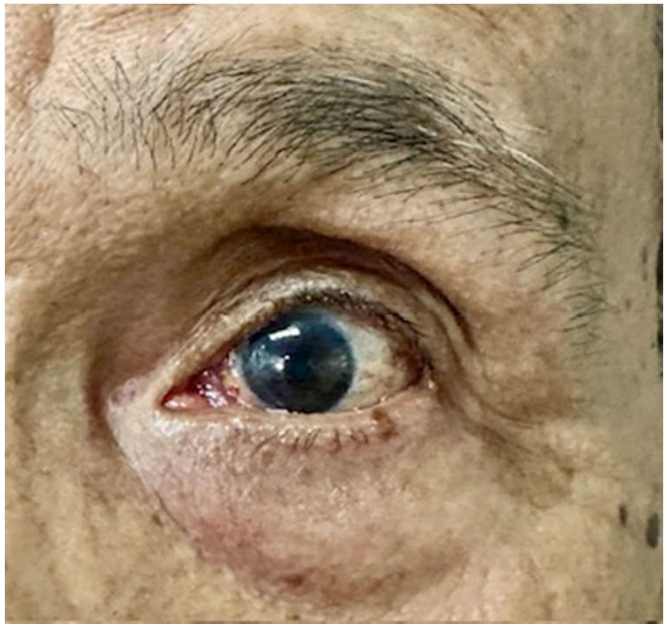

DỰ PHÒNG

Mộng thịt là bệnh lý mắt phổ biến, nguy cơ tái phát cao, đặc biệt Kiên Giang là tỉnh giáp biển nên tỷ lệ người dân bị Mộng thịt rất cao, do đó cần tuyên truyền cho người dân hiểu và thực hiện đúng khi đến khám:

- Tái khám định kỳ để theo dõi, can thiệp bằng phẫu thuật kịp thời, tránh ảnh hưởng thị lực do mộng thịt

- Hướng dẫn cách phòng chống Mộng thịt tiến triển/ tái phát: đeo kính chống tia UV khi tiếp xúc trực tiếp ánh nắng, tránh thức đêm, hạn chế tiếp xúc gió - bụi - khói, tránh rượu bia và các chất kích thích,...

BÀN LUẬN

* Bệnh nhân đến ở giai đoạn muộn, mộng thịt đã xâm lấn vào ½ bờ đồng tử, sau phẫu thuật để lại sẹo giác mạc trung tâm gây ảnh hưởng thị lực nặng nề
* Trên bệnh nhân này còn cần giải quyết vấn đề Đục thủy tinh thể để cải thiện thị lực hai mắt.
* Giai đoạn mổ mộng thịt tốt nhất là giai đoạn 3 (Theo phân độ của Tổ chức y tế thế giới).

TỔNG QUAN

* **MỘNG THỊT:**
* - Là tình trạng tăng sinh lành tính trên bề mặt nhãn cầu
* - Ảnh hưởng sinh hoạt: gây đỏ mắt và xốn cộm thường xuyên do đầu mộng phá vỡ màng phim nước mắt
* - Ảnh hưởng chức năng thị giác: gây loạn thị, song thị nếu mộng bám dính gây co kéo cơ trực trong hoặc trực ngoài; gây giảm thị lực hoặc mù nếu đầu mộng xâm lấn làm che khuất diện đồng tử.
* - Thẩm mỹ

TỔNG QUAN

* **NGUYÊN NHÂN:** hiện chưa xác định rõ nguyên nhân, nhưng có một số yếu tố thúc đẩy:
* Tiếp xúc tia cực tím: Tiếp xúc quá mức với tia cực tím từ ánh sáng mặt trời hoặc các nguồn tia cực tím nhân tạo
* Tiếp xúc gió bụi và vi chấn thương kéo dài
* Yếu tố di truyền (liên quan đến gen P53)
* Các yếu tố khác: Một số yếu tố khác như viêm mãn tính, khô mắt, và các yếu tố kích thích khác cũng có thể góp phần vào tình trạng mộng mắt.

TỔNG QUAN

* **CHẨN ĐOÁN:**
* - Mộng thịt nguyên phát: được chẩn đoán bằng mắt thường hoặc khám trên sinh hiển vi, xuất hiện ở vùng khe mi (vị trí 3h hoặc 9h), là một khối tăng sinh hình tam giác và luôn phát triển về hướng giác mạc, đầu mộng dính chặt vào giác mạc.
* - Mộng thịt tái phát: là mộng thịt đã được phẫu thuật một lần hay nhiều lần, nay tái phát lại.

TỔNG QUAN

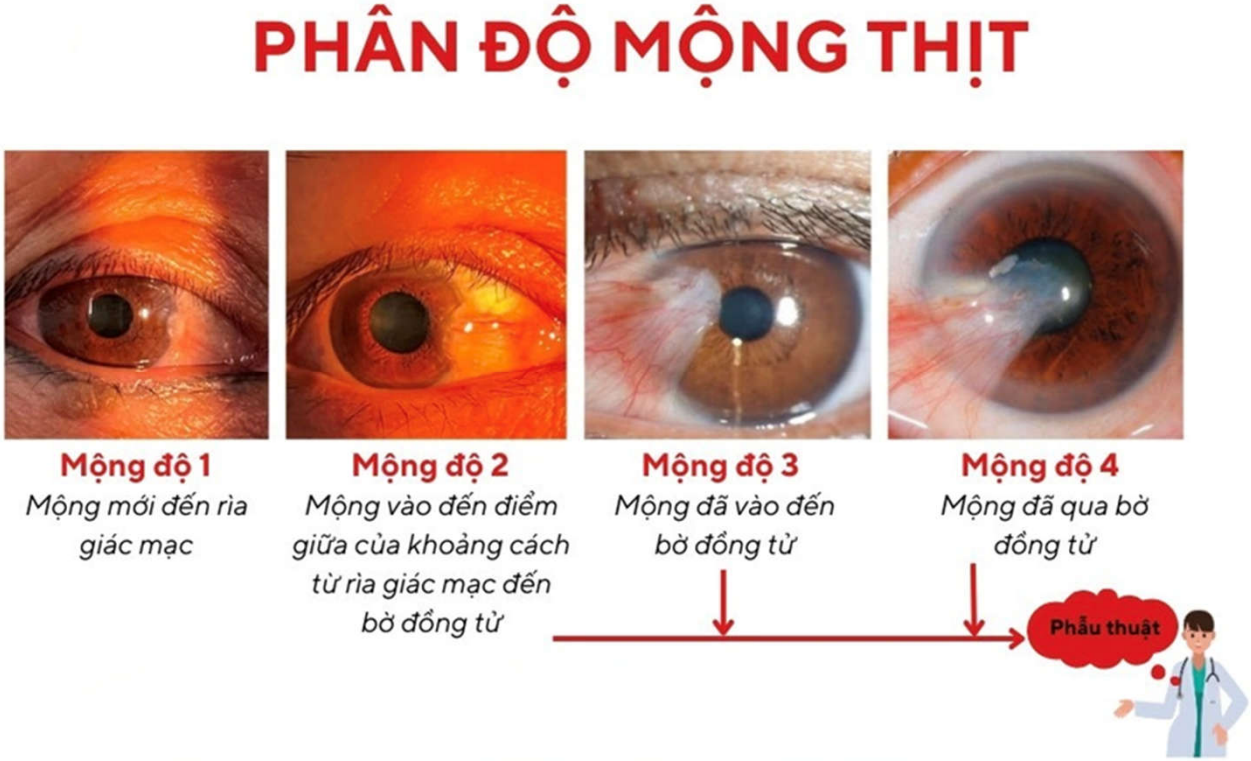
PHÂN ĐỘ MỘNG THỊT
Mộng độ 1
Mộng mới đến rìa giác mạc
Mộng độ 2
Mộng vào đến điểm giữa của khoảng cách từ rìa giác mạc đến bờ đồng tử
Mộng độ 3
Mộng đã vào đến bờ đồng tử
Mộng độ 4
Mộng đã qua bờ đồng tử
Phẫu thuật

TỔNG QUAN

* **ĐIỀU TRỊ MỘNG THỊT:**
* ĐIỀU TRỊ NỘI KHOA: Trong trường hợp Mộng thịt viêm hoặc gây kích ứng mắt làm bệnh nhân khó chịu.
* ĐIỀU TRỊ NGOẠI KHOA: Do điều trị thuốc không có kết quả, nên phẫu thuật được thừa nhận là phương pháp chính để điều trị mộng.
* CHỈ ĐỊNH PHẪU THUẬT: Mộng thịt nguyên phát hoặc tái phát từ độ 2 trở lên, mộng gây xốn cộm thường xuyên ảnh hưởng đến sinh hoạt, hoặc do vấn đề thẩm mỹ.

TỔNG QUAN

* **CÁC PHƯƠNG PHÁP PHẪU THUẬT:**
* - Phẩu thuật cắt mộng đơn thuần: dễ thực hiện, tái phát cao, trường hợp bệnh nhân không hợp tác tốt / khó ghép kết mạc
* **- Ghép kết mạc tự thân: tối ưu nhất, chi phí rẻ, dễ thực hiện, giảm tái phát**
* - Ghép màng ối: trường hợp thiếu kết mạc, ít biến chứng, giá thành cao, không sẵn có
* - Dán keo Fibrin: đơn giản, nhanh, mảnh ghép nhỏ, khó đạt thẩm mỹ, giá thành cao
* - Phẩu thuật mộng có áp thuốc chống chuyển hóa: trường hợp mộng tái phát, mộng kép, không đủ kết mạc để ghép
* - Ghép tấm biểu mô nuôi cấy từ tế bào gốc vùng rìa.

MEDIC KIEN GIANG

Xin chân thành cảm ơn quý đồng nghiệp đã lắng nghe!