BỆNH VIỆN ĐA KHOA HÒA HẢO - MEDIC CẦN THƠ

POLYP ĐẠI TRÀNG K HÓA ĐƯỢC XỬ TRÍ TRIỆT ĐỂ QUA NỘI SOI

BS.CKI. BÙI MINH HIỀN

.Phần hành chánh:

ệnh nhân: P V R, 1959

ghề nghiệp: Làm vườn

ịa chỉ: Chợ Lách – Bến Tre

gày khám: 17/10/2024

ý do khám: khám sức khỏe tầm soát tại trung tâm khám sức khỏe.

. Tiền sử - Bệnh sử:

Tăng huyết áp.

Bệnh khoảng vài tháng nay hay đau âm ỉ dọc khung đại tràng, rối loạn đi tiêu đi khám được chẩn đoán Hội chứng ruột kích thích. Nay đến Bv khám tổng quát yêu cầu Nội soi thực quản – dạ dày – tá tràng và Nội soi đại trực tràng có dùng thuốc tiền mê.

. Cận lâm sàng:

Nội soi thực quản – dạ dày – tá tràng: Nấm thực quản- Gerd a (LA) – Loét nông hang vị - Chuyển sản ruột niêm mạc hang vị - Clotest: Âm tính.

Nội soi đại trực tràng:

Lần 1: Đại tràng sigma: cách hậu môn 25cm, có 1 polyp cuống to kt# 1.8cm, nhuộm BLI, LCI và hóng đại thấy trên bề mặt polyp cấu trúc tuyến không đều và kiểu mạch máu kích thước đa dạng, hân bố không đều đặn, phân độ theo JNET độ 2B. Tiến hành tiêm nâng hoàn toàn chân polyp bằng ung dịch NaCl 0.9% và 2ml dung dịch HSE 3% dưới chân polyp, dùng Snare cắt rộng chân polyp, au cắt kẹp 3 clip tại chân polyp,lấy mẫu gửi gpb. Kèm theo đó vài polyp nhỏ kt#0.5-0.8cm rải rác ở ại trực tràng đã được xử lý cắt qua nội soi.

Lần 2: sau 6 tháng: vết cắt polyp lành tốt

Siêu âm ổ bụng: Gan nhiễm mỡ độ I – Nốt vôi hóa chủ mô tiền liệt tuyến

GPB: Carcinôm tuyến biệt hóa rõ (Haggitt 1), trên nền u tuyến ống loạn sản độ cao của trực tràng, cuống polyp không có tế bào loạn sản.

Các xét nghiệm và cận lâm sàng khác nằm trong giới hạn bình thường.

HÌNH ẢNH NỘI SOI VÀ KẾT QUẢ GPB

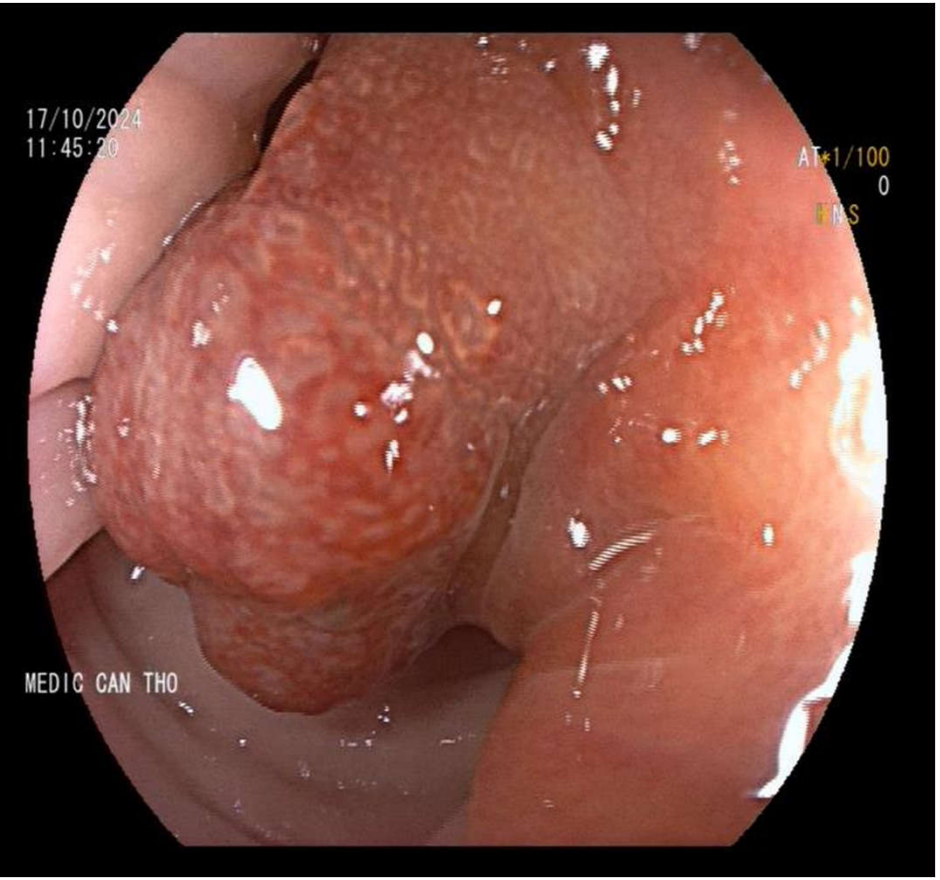

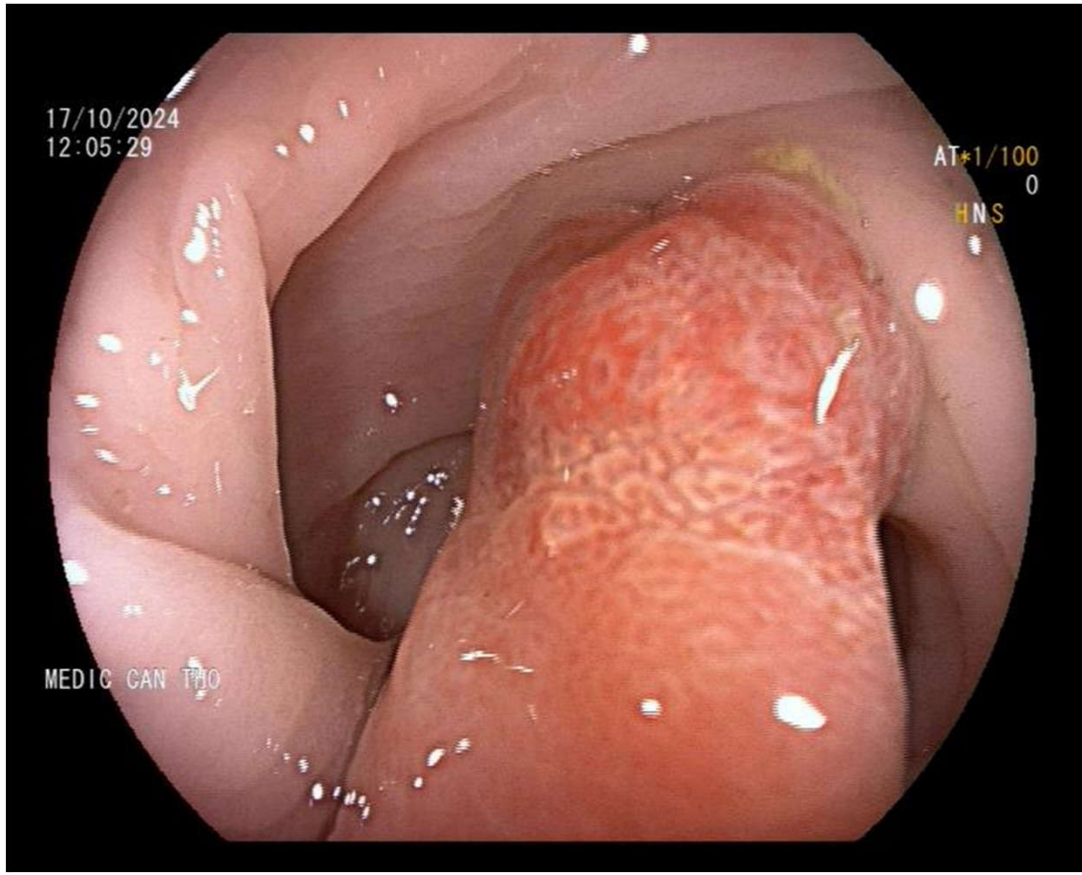

HÌNH ẢNH NỘI SOI VÀ KẾT QUẢ GPB

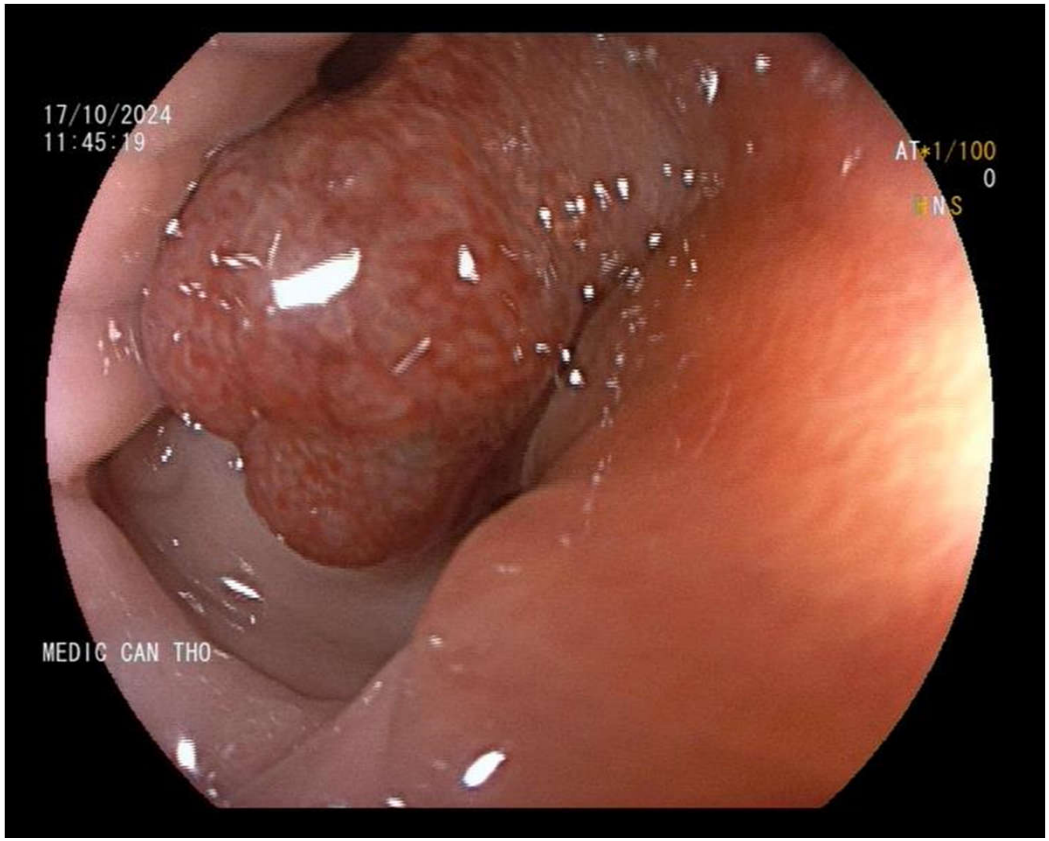

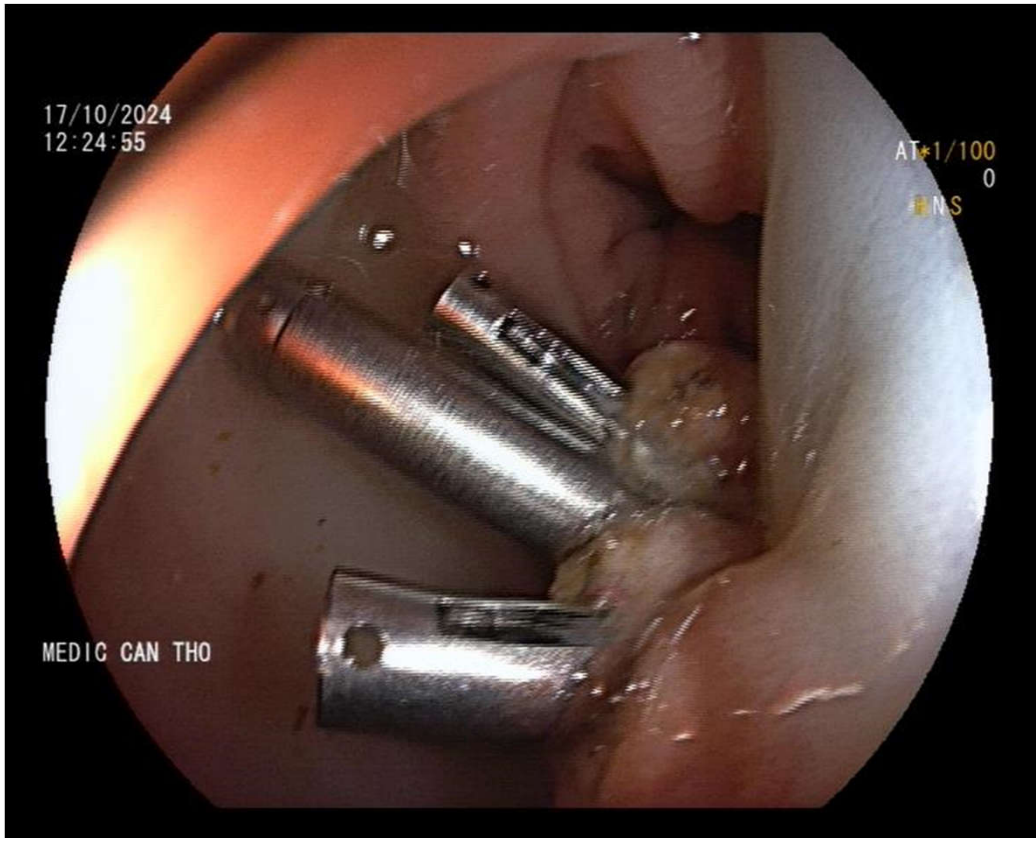

HÌNH ẢNH NỘI SOI VÀ KẾT QUẢ GPB

BỆNH VIỆN ĐA KHOA HÒA HẢO - MEDIC CẦN THƠ
Địa chỉ: 102 Cách Mạng Tháng Tám - P. Cái Khế - Q. Ninh Kiều - TP. Cần Thơ
Điện thoại: 0292 3909 999 - Email: info@medic.com

20241017-12489

KẾT QUẢ NỘI SOI
ĐẠI TRÀNG KHÔNG ĐAU

Họ và tên: [redacted] **Giới:** Nam **Tuổi:** 65
Địa chỉ: [redacted] Tỉnh Bến Tre **Bs chỉ định:** BS.CKI. HUỲNH CHÍ SONG
Chẩn đoán trước soi: **Thủ thuật:**

HÌNH ẢNH NỘI SOI

TƯỜNG TRÌNH THỦ THUẬT:

Hậu môn: cơ vòng đóng kín, Có 2 búi nội nhỏ trĩ
Trực tràng: có 1 polyp không cuống kt#0.8cm, tiêm NaCl 0.9% nâng hoàn toàn chân polyp, dùng Snare cắt polyp và vài polyp nhỏ dạng tăng sản
Đại tràng sigma: cách hậu môn 25cm, có 1 polyp có cuống to kt#1.8cm, tiêm NaCl 0.9% nâng hoàn toàn chân polyp và 2ml dung dịch Adrenalin 1mg/NaCl0.9% tỷ lệ 1/10, dùng snare cắt polyp, sau cắt kẹp 3 clip tăng cường kiểm tra không chảy máu, lấy mẫu gửi gpb. Có vài túi thừa và niêm mạc vài đốm viêm đỏ
Đại tràng trái : có 1 polyp không cuống kt#0.8cm, tiêm NaCl 0.9% nâng hoàn toàn chân polyp, dùng Snare cắt polyp
Đại tràng góc lách : bình thường
Đại tràng ngang : có 2 polyp không cuống kt#0.5-0.6cm, tiêm NaCl 0.9% nâng hoàn toàn chân polyp, dùng Snare cắt polyp
Đại tràng góc gan : có 1 polyp không cuống kt#0.6cm, tiêm NaCl 0.9% nâng hoàn toàn chân polyp, dùng Snare cắt polyp
Đại tràng phải : có nhiều túi thừa, trong đó có vài túi thừa kẹt phân
Manh tràng: có vài túi thừa
Hồi tràng:vào 1 đoạn 5 cm niêm mạc bình thường

CHẨN ĐOÁN NỘI SOI:
TRĨ NỘI
VIÊM NHẸ ĐẠI TRÀNG SIGMA
POLYP ĐẠI TRỰC TRÀNG,CẮT POLYP GỬI GPB (KẸP 3 CLIP)
ĐA TÚI THỪA ĐẠI TRÀNG

HÌNH ẢNH NỘI SOI VÀ KẾT QUẢ GPB

CÔNG TY TNHH Y TẾ HÒA HẢO - PHÒNG KHÁM ĐA KHOA
(Tên cũ: TRUNG TÂM CHẨN ĐOÁN Y KHOA - MEDIC)
254 Hòa Hảo, P.4, Q.10, TP. Hồ Chí Minh
ĐT: 028.39270284 - 028.39272136, Mail: hoahao254@medic.com.vn

Tìm và tải app "Medic Hoa Hao" để đăng kí khám và xem kết quả khám nhanh hơn

(QR code kết quả chẩn bệnh ấn của quý khách. Medic không chịu trách nhiệm nếu quý khách cung cấp QR code cho người khác.)

PHIẾU CHẨN ĐOÁN GIẢI PHẪU BỆNH

MS : H2024014730

Bệnh nhân (Patient)

Địa chỉ (Address)

Bác sĩ (Physician) : BS BÙI MINH HIỀN Bệnh viện (Hospital) : MEDIC CẦN THƠ

Chẩn đoán sơ bộ : Polype đại tràng sigma cuống to kt # 1.8 cm

Ngày nhận mẫu : 18/10/2024 Ngày trả KQ:

GPB ĐẠI THỂ : 1/ Cuống polype; 2/ Polype mô 1.2 cm

GPB Vi Thể :

Mẫu thử là mô ruột, trên bề mặt có các tế bào ác tính, sắp xếp dạng ống tuyến rõ, bên cạnh là các tuyến có loạn sản độ cao. Mô đệm thấm nhập nhiều tế bào viêm mạn. Tế bào ác tính xâm nhập qua khỏi lớp cơ niêm vào lớp dưới niêm mạc, còn khu trú ở phần đầu của polype. Cuống polype không có tế bào loạn sản

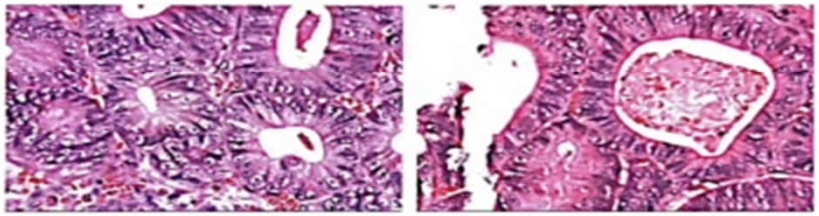

KẾT LUẬN : CARCINÔM TUYẾN BIỆT HOÁ RÕ (HAGGITT 1), TRÊN NỀN U TUYẾN ỐNG LOẠN SẢN ĐỘ CAO CỦA TRỰC TRÀNG. CUỐNG POLYPE KHÔNG CÓ TẾ BÀO LOẠN SẢN

Tp. Hồ Chí Minh, ngày 19/10/2024

GS BS. Hứa Thị Ngọc Hà

PHÂN ĐỘ JNET 2014

Phân loại JNET

	Type 1	Type 2A	Type 2B	Type 3
Kiểu mạch máu	• Không quan sát thấy • Nếu thấy, giống niêm mạc bình thường xung quanh	• KT bình thường • Phân bố đều đặn (dạng lưới hoặc xoắn ốc)	• KT đa dạng • Phân bố không đều đặn	• Vùng vô mạch • Các mạch máu dày lên gián đoạn
Kiểu bề mặt	• Chấm sáng/tối đều đặn • Tương đồng với niêm mạc bình thường	• Đều đặn (dạng ống/phân nhánh /nhú)	• Không đều/ẩn đi	• Vùng vô định hình
Kiểu mô bệnh học có thể nhất	Polyp tăng sản/ polyp răng cưa không cuống	Tổn thương loạn sản trong niêm mạc độ thấp	Tổn thương loạn sản trong niêm mạc độ cao/ung thư xâm lấn nông dưới niêm mạc	Ung thư xâm lấn sâu dưới niêm mạc

4. Bàn luận:

Ở bệnh nhân này, hoàn toàn không có triệu chứng của ung thư đại tràng, chỉ phát hiện sớm khi được nội soi tầm soát đường tiêu hóa.

Nhờ chức năng phóng đại và nhuộm BLI – LCI của máy nội soi FUJIFIM 7000 mà có thể đánh gi tương đối dựa vào phân độ JNET 2014 để có hướng xử trí triệt để cho bệnh nhân nhẹ nhàng và an toàn.

Vai trò của BS giải phải bệnh trong đọc kết quả rõ ràng, từng chi tiết: polyp, chân polyp.

5. Kết luận:

Polyp đại tràng hoàn toàn không có triệu chứng hoặc triệu chứng mơ hồ.

Trên 95% ung thư đại tràng xuất phát từ polyp.

Nội soi là tiêu chuẩn vàng để phát hiện và xử trí sớm polyp.

Khi BN có triệu chứng đường tiêu hóa, hoặc nằm trong đối tượng. Bs nên giải thích cho BN đi nội soi để tầm soát sớm bệnh lý đường tiêu hóa.

EM XIN CHÂN THÀNH CẢM ƠN!