ROMA TEST TĂNG TRONG BỆNH LÝ LÀNH TÍNH

Bs. Neáng Si Pháts - pk Phụ Khoa

- ROMA test (Risk of Ovarian Malignancy Algorithm) là một chỉ số xét nghiệm dựa trên thuật toán kết hợp kết quả của CA 125 và HE4, đi kèm với tình trạng kinh nguyệt, để từ đó đánh giá khả năng mắc ung thư buồng trứng.

- Chỉ số ROMA có khả năng phân loại bệnh nhân có nguy cơ cao lên đến 83,3% trong khi nếu chỉ sử dụng xét nghiệm CA125 là 66,6% hay HE4 là 45,84%.
- Đây là gợi ý cho bác sỹ lâm sàng khi chỉ định xét nghiệm trong chẩn đoán ung thư buồng trứng với độ nhạy chỉ số ROMA trong chẩn đoán là 76,7%. Độ đặc hiệu chỉ số ROMA trong chẩn đoán là 96,6%. Giá trị tiên đoán dương chỉ số ROMA là 79,3%. Giá trị tiên đoán âm chỉ số ROMA là 96,1%.

- Sự tăng nồng độ CA 125 có thể gặp trong: Khối u buồng trứng có nguồn gốc biểu mô, bệnh phụ khoa lành tính (u nang buồng trứng và lạc nội mạc), bệnh lý ác tính (nội mạc tử cung, vú, đường tiêu hóa), bệnh lý khác (viêm tụy, xơ gan, viêm gan, các bệnh đường tiêu hóa lành tính, suy thận), có thai.

- .

- HE4 (Human epididymal protein 4) có chủ yếu trong mô sinh dục nữ, mào tinh và ống dẫn tinh trong hệ sinh dục nam, và còn thấy trong biểu mô của đường hô hấp, ống thận xa, tuyến nước bọt, và niêm mạc đại tràng với nồng độ biến thiên. HE4 là một dấu ấn ung thư có độ nhạy cao với ung thư buồng trứng đặc biệt trong giai đoạn I của bệnh.

- U lành tính cũng có thể làm tăng chỉ số ROMA, nhưng mức độ tăng thường không cao như trong trường hợp ung thư buồng trứng.

CÔNG TY TNHH Y TẾ HÒA HẢO - PHÒNG KHÁM ĐA KHOA
(Tên cũ: TRUNG TÂM CHẨN ĐOÁN Y KHOA - MEDIC)
254 Hòa Hảo, P.4, Q.10, TP. Hồ Chí Minh
ĐT: 028.39270284 - 028.39272136, Mail: hoahao254@medic.com.vn

Tìm và tải app "Medic Hoa Hao"
để đăng kí khám nhanh hơn

QR code chứa bệnh án của quý khách. Medic không chịu trách nhiệm nếu quý khách cung cấp QR code cho người khác.

QRCode kết quả

PHIẾU KHÁM BỆNH

PHÒNG KHÁM PHỤ - PHÒNG: 2

6852777

Họ tên:
Địa chỉ: **Thôn** 1
Nghề nghiệp: **làm ruộng.**

Năm sinh: **1972 - Nữ**
ĐT: 4
Số thẻ BHYT:

Huyết áp - Mạch: **147/90-64** Cao: **155** cm; Nặng: **54** kg; Nhiệt độ: **37**°C
Lý do đi khám: KIỂM TRA
Lâm sàng: PARA: 2002, KC :02/05/25, NGỪA THAI : BCS
ÂM ĐẠO : KHÍ HƯ VẢNG , CỔ TỬ CUNG VIÊM LỘ TUYẾN TÁI TẠO 2 CM
Chẩn đoán sơ bộ: CỔ TỬ CUNG VIÊM LỘ TUYẾN TÁI TẠO

CHỈ ĐỊNH:

1. SIÊU ÂM (1): SA TVS màu
2. KHÁM BỆNH (1): Khám CK phụ khoa
3. GIẢI PHẪU BỆNH (1): Phết Tế Bào Phụ Khoa Pap _ LBC (GPB)

XÉT NGHIỆM:

Giờ	Người lấy mẫu
_ _ _ _:_ _ _ _	

TỔNG SỐ XÉT NGHIỆM: 1

HPV SCREENING 16 Genotypes			

CHỈ ĐỊNH BỔ SUNG:
.....
.....
.....

(Hoá đơn điện tử phát hành tự động. Có sau 5 ngày. Tra cứu trên web hoặc app Medic)

Ngày 22 tháng 05 năm 2025 - 07:39
Bác sĩ

BS. CK A

CÔNG TY TNHH Y TẾ HÒA HẢO - PHÒNG KHÁM ĐA KHOA
(Tên cũ: TRUNG TÂM CHẨN ĐOÁN Y KHOA - MEDIC)
254 Hòa Hảo, P.4, Q.10, TP. Hồ Chí Minh
ĐT: 028.39270284 - 028.39272136, Mail: hoahao254@medic.com.vn

Tìm và tải app "Medic Hoa Hao" để đăng kí khám và xem kết quả khám nhanh hơn

ORCode kết quả

(QR code kết quả chứa bệnh án của quý khách. Medic không chịu trách nhiệm nếu quý khách cung cấp QR code cho người khác.)

PHIẾU XÉT NGHIỆM TẾ BÀO CỔ TỬ CUNG (PAP TEST)

MS : TB2025024373

Bệnh nhân (Patient) :

Địa chỉ (Address) :

Chẩn đoán sơ bộ (cliniccal features): VIÊM CTC

Bác sĩ (Physician) : BS CKI NGUYỄN THỊ XUÂN HOA Bệnh viện (Hospital) : CTTNHHYT HÒA HẢO/ PHỤ KHOA

Ngày nhận mẫu : 23/05/2025 Ngày trả KQ: 26/05/2025 PARA :2002

KẾT QUẢ TẾ BÀO HỌC CỔ TỬ CUNG (INTERPRETATION):

LOẠI BỆNH PHẨM
- [x] Phết nhúng dịch (Liquid-based preparation)
- [ ] Phết thường quy (Conventional smear)
- [ ] Phết nhúng dịch-(80)
- [ ] Phết thường quy-(150)

KẾT QUẢ

BIẾN ĐỔI TẾ BÀO DO VI SINH (Changes due to Organisms)
- [ ] *Trichomonas vaginalis*
- [ ] *Candida spp.*
- [ ] Tạp trùng (Shift in flora, bacterial vaginosis)
- [ ] *Actinomyces spp.*
- [ ] *Herpes simplex Virus (Herpes simplex Virus)*
- [ ] *Human papilloma Virus (Human papilloma Virus)*

BIẾN ĐỔI TẾ BÀO KHÁC (Other non neoplastic findings)
- [x] Tế bào biến đổi do viêm (Inflamation)
- [ ] Tế bào biến đổi do xạ trị (Radiation)
- [ ] Tế bào biến đổi do vòng tránh thai (with IUD)
- [ ] Tế bào biểu mô teo (Atrophy)
- [ ] Tế bào tuyến sau cắt tử cung (Glandular cells status post hysterectomy)
- [ ] Tế bào nội mạc tử cung ở phụ nữ >=45 tuổi (Endometrial cells in women >=45 years old)

TẾ BÀO GAI (SQUAMOUS CELLS)
- [ ] Tế bào gai không điển hình ý nghĩa không xác định (ASC-US)
- [ ] Tế bào gai không điển hình, chưa loại trừ HSIL (ASC-H)
- [ ] Tổn thương trong biểu mô gai grade thấp (LSIL)
- [ ] Tổn thương trong biểu mô gai grade thấp (LSIL)+HPV
- [ ] Tổn thương trong biểu mô gai grade cao (HSIL)
- [ ] Carcinôm tế bào gai (Squamous cell carcinoma)

TẾ BÀO TUYẾN (GLANDULAR CELLS)
- [ ] AGC (Atypical endocervical cells)
- [ ] AGC, hướng về K tuyến (Glandular cells, favor neoplastic)
- [ ] Carcinôm tuyến tại chỗ (Endocervical adenocarcinoma in situ)
- [ ] Carcinôm tuyến cổ trong CTC (Endocervical adenocarcinoma)
- [ ] Carcinôm tuyến nội mạc tử cung (Endometrial adenocarcinoma)
- [ ] Carcinôm tuyến loại không đặc hiệu (Adenocarcinoma, NOS)
- [ ] Carcinôm tuyến ngoài tử cung (Adenocarcinoma, extrauterine)

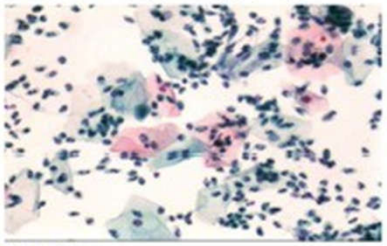

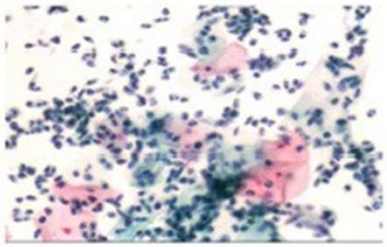

KẾT LUẬN (RESULT):

Mẫu thử có các tế bào biểu mô cổ tử cung (cổ ngoài và tuyến cổ trong) bình thường, một số tế bào thay đổi phản ứng kèm tế bào viêm. Thay đổi do viêm nhiễm không đặc hiệu. (Reactive cellular changes ascociated with inflammation)

TP. Hồ Chí Minh, ngày 24/05/2025

GS BS. Nguyễn Sào Trung

MEDIC
www.medic.com.vn

CÔNG TY TNHH Y TẾ HÒA HẢO
PHÒNG KHÁM ĐA KHOA
KHOA XÉT NGHIỆM (MEDIC - LAB)
Hotline: (028) 3834 9593
254 Hòa Hảo - P.4 - Q.10 - TP.HCM
Tel: (028) 3927 0284 (Ext:1134)
Email: hoahaomediclab@gmail.com
www.medic-lab.com/www.medic-lab.com.vn

VILAS Med 060

PID: 6852777 S.T.T.: 143158
Ngày giờ đăng ký: 07:48:08 22/05/2025
Ngày giờ lấy mẫu: 07:48:00 22/05/2025
Ngày giờ nhận mẫu: 09:54:00 22/05/2025

PHIẾU KẾT QUẢ XÉT NGHIỆM

(BM.KQ.22.1 - Ngày ban hành BM: 01/05/2024 - Phiên bản: 1.0)

Họ tên: N
Ngày tháng năm sinh: 1972
Số CCCD/Hộ chiếu:
Địa chỉ: 1
Đơn vị: *Medic*
Nơi lấy mẫu: Tầng 4
Loại mẫu: Máu/Khác

Phái: Nữ
Quốc tịch:
ĐT: 4

BS yêu cầu: BS. CKI. NGUYỄN THỊ XUÂN HOA
Tình trạng mẫu: Đạt

TÊN XÉT NGHIỆM	KẾT QUẢ	KHOẢNG THAM CHIẾU	MÃ QT
I. MIỄN DỊCH - IMMUNOLOGY			
A.F.P[1]	**<2.00**	(< 20 ng/mL)	*QTMD006*
BetaHCG/Blood[2]	**<0.200**	(< 5 mIU/mL)	*QTMD129*
* ROMA TEST :	*		*QTMD181*
HE 4 :	.		
Pre menopause	**60.60**	pmol/L	
Post menopause	.	pmol/L	
CA 125 (O.M Cancer)[2]	**11.20**	(≤ 35 U/mL)	
ROMA value:	**High Risk 11.1%**	(Pre: Low < 7.4% ; High ≥ 7.4%)	
	.	(Post:Low< 25.3%;High ≥ 25.3%)	
II. SINH HỌC PHÂN TỬ - MOLECULAR BIOLOGY			
*HPV Screening 16 Genotypes	*		
HPV 18	**Âm tính**	Âm tính	
HPV 16	**Âm tính**	Âm tính	
HPV 6	**Âm tính**	Âm tính	
HPV 11	**Âm tính**	Âm tính	
Other HR HPV	**Âm tính**	Âm tính	
(31,33,35,39,45,51	.		
52,56,58,59,66,68)	.		

Thời gian duyệt: 16:14:14 22/05/2025
Người duyệt: Bs.Hà Thị Hồng Nhung

In lần 2: 16:16:33 22/05/2025
Trưởng khoa xét nghiệm

ThS. Bs. Nguyễn Bảo Toàn

Số trang: 1/1

* Đây là kết quả dạng số trả tự động từ hệ thống Medic. Bản giấy, khoa Xét nghiệm đã ký trả bệnh nhân Mã QR phía trên chứa bệnh án của quý khách. Medic không chịu trách nhiệm nếu quý khách cung cấp cho người khác..

Lấy máu tại nhà:
0707 032 052

THỜI GIAN TRẢ KẾT QUẢ TRONG VÒNG:
- 70 Phút cho xét nghiệm thường qui (Sinh hóa, huyết học...)
- 100 Phút cho các xét nghiệm thường qui + miễn dịch

H: High - L: Low

1. Xét nghiệm đã được công nhận ISO 15189:2022
2. Xét nghiệm đã tham gia ngoại kiểm
3. (*) KQ đã kiểm tra lần 2 / (**) KQ báo động
4. KQ chỉ có giá trị trên mẫu xét nghiệm hiện tại

MEDIC
www.medic.com.vn

CÔNG TY TNHH Y TẾ HÒA HẢO - PHÒNG KHÁM ĐA KHOA
(Tên cũ: TRUNG TÂM CHẨN ĐOÁN Y KHOA - MEDIC)
254 Hòa Hảo, P.4, Q.10, TP. Hồ Chí Minh
ĐT: 028.39270284 - 028.39272136, Mail: hoahao254@medic.com.vn

Tìm và tải app "Medic Hoa Hao" để dễ dàng kí khám và xem kết quả khám nhanh hơn

QRCode kết quả

(Qr code kết quả chứa bệnh án của quý khách. Medic không chịu trách nhiệm nếu quý khách cung cấp cho người khác.)

6852777

Khoa : **SIÊU ẨM 3D - Nhũ** - Phòng 3D _ 1
Máy: **SAMSUNG WS80A**

KẾT QUẢ SIÊU ÂM MÀU

ID : **6852777** Ngày ĐK: 22/05/2025 07:51
Họ và tên :
Địa chỉ :
Chẩn đoán sơ bộ : CÒ TỬ CUNG VIÊM LỘ TUYẾN TÁI TẠO
BS chỉ định : BS. CKI. NGUYỄN THỊ XUÂN HOA BV chỉ định : MEDIC

VÙNG KHẢO SÁT : SIÊU ÂM TVS MÀU

- CỔ TỬ CUNG : KHÔNG U.
- TỬ CUNG : gập trước.
dap = 53mm LS = 86mm Nội mạc = 6mm
Thành sau thân và đáy tử cung trong cơ, dưới thanh mạc có vài nhân echo kém, d= 12X17mm, d=43X51 mm, d=354x53mm, không tăng sinh mạch máu.
- Buồng trứng Phải : d=11X17 mm, không u.
- Buồng trứng Trái : d=11X21 mm, không u.
- Túi cùng Douglas : không dịch.

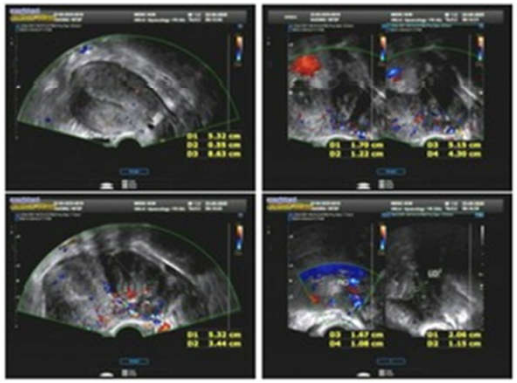

KẾT LUẬN : **ĐA NHÂN XƠ TỬ CUNG, PHÂN LOẠI L4, L5, L6 THEO FIGO.**

Đề nghị :

Tp. Hồ Chí Minh, ngày 22/05/2025 09:17
(Bác sĩ đã ký)

Bs. CKII. Thanh Xuân

CÔNG TY TNHH Y TẾ HÒA HẢO - PHÒNG KHÁM ĐA KHOA
(Tên cũ: TRUNG TÂM CHẨN ĐOÁN Y KHOA - MEDIC)
254 Hòa Hảo, P.4, Q.10, TP. Hồ Chí Minh
ĐT: 028.39270284 - 028.39272136, Mail: hoahao254@medic.com.vn

Tìm và tải app "Medic Hoa Hao" để đăng kí khám và xem kết quả khám nhanh hơn

QRCode kết quả

(QR code kết quả chứa bệnh án của quý khách. Medic không chịu trách nhiệm nếu quý khách cung cấp QR code cho người khác.)

6852777

MEDIC MRI REPORT

STT : 250522096 **Ngày ĐK : 22/05/2025 11:51**
Bệnh nhân : **Nữ - ĐT** :
Địa chỉ :
BS chỉ định : **BS. CKI. NGUYEN THỊ XUAN HOA** **BV** : **MEDIC** **Khoa : PK**
Chẩn đoán sơ bộ : **CỔ TỬ CUNG VIÊM LỘ TUYẾN TÁI TẠO + ĐA NHÂN XƠ TỬ CUNG, PHÂN LOẠI L4, L5, L6 THEO FIGO + ROMA TEST HIGH RISK 11.1%**
Vùng : **MRI BỤNG** **Máy** : **3 _ SIEMEN AVANTO** **Tiêm chất tương phản**
Kết quả : KỸ THUẬT
Hình chụp vùng chậu với máy cộng hưởng từ 1,5tesla có tiêm thuốc tương phản Gadolinium, các thông số kỹ thuật được in ở góc trái mỗi hình.
MÔ TẢ
Tử cung ngả trước , dAP= 59mm, nội mạc 10mm.
Đa nhân xơ tử cung trong cơ , KT max=55x38x40mm (cao x trước sau x ngang), tín hiệu thấp trên T2WI, trung gian trên T1WI, bắt tương phản ít hơn cơ tử cung, không hạn chế khuếch tán.
Các nang Naboth cổ tử cung.
Thương tổn vùng cổ tử cung thành trước, kích thước 13x13mm, giới hạn rõ, trên hình T2 thương tổn có tín hiệu cao hơn tín hiệu cơ tử cung, không đồng nhất, trên hình T1 có tín hiệu ngang cơ tử cung, sau khi tiêm thuốc tương phản Gado, thương tổn bắt thuốc mạnh hơn cơ tử cung, có hạn chế khuếch tán.
Thương tổn còn khu trú vùng cổ tử cung, không thấy thương tổn xâm lấn các cấu trúc lân cận.
Không thấy thương tổn buồng trứng hai bên
Bàng quang, trực tràng bình thường.
Không thấy có hạch vùng chậu và bẹn hai bên.
Không thấy tràn dịch ổ bụng
Không thấy thay đổi tín hiệu bất thường các xương vùng chậu
*** KẾT LUẬN:
Đa nhân xơ tử cung trong cơ (FIGO 3,4, 5)
Các nang Naboth cổ tử cung.
Theo dõi u vùng cổ tử cung thành trước, kích thước 13x13mm, còn khu trú vùng cổ tử cung, không thấy thương tổn xâm lấn các cấu trúc lân cận.
Không thấy có hạch vùng chậu và bẹn hai bên.

Tp. Hồ Chí Minh, ngày 22/05/2025 14:39
(Bác sĩ đã ký)

Bs. CKI. Trần Thị Hồng Vân

PK DK HOA HAO - MEDIC

Patient ID:	**Referring Physician:**
Patient Na	**Exam Type:** pelvis^MEDIC MEDICAL CENTER
Date of Bi	**Scan Date:** 22 May 2025
Gender: F	**Report Date:** 22 May 2025-02:23PM

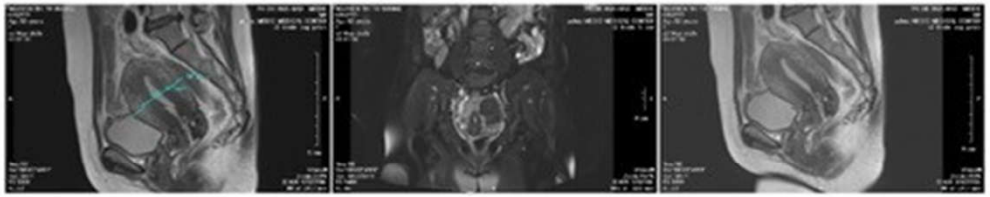

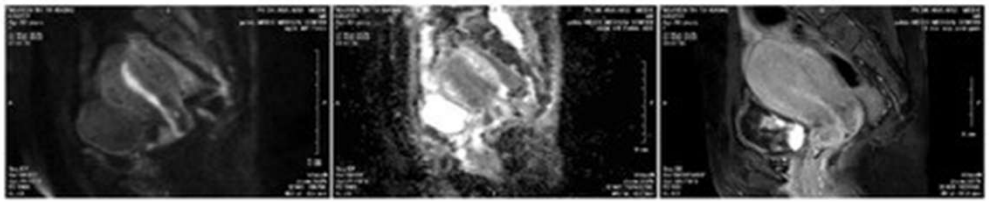

Enter the general comments here.

CÔNG TY TNHH Y TẾ HÒA HẢO - PHÒNG KHÁM ĐA KHOA
(Tên cũ: TRUNG TÂM CHẨN ĐOÁN Y KHOA - MEDIC)
254 Hòa Hảo, P.4, Q.10, TP. Hồ Chí Minh
ĐT: 028.39270284 - 028.39272136, Mail: hoahao254@medic.com.vn

Tìm và tải app "Medic Hoa Hao" để đăng kí khám và xem kết quả khám nhanh hơn

QRCode kết quả

(QR code kết quả chứa bệnh án của quý khách. Medic không chịu trách nhiệm nếu quý khách cung cấp QR code cho người khác.)

6852777

Khoa: **NỘI SOI PHỤ KHOA**
Máy: **Dio Lite**

KẾT QUẢ NỘI SOI

ID : **6852777** Ngày ĐK: 16/06/2025
Họ và tên : [redacted] Nữ
Địa chỉ : [redacted]
Chẩn đoán sơ bộ :
PARA : 2002
Bác sĩ chỉ định : BS. CKI. NEANG SIPHÁTS BV chỉ định : MEDIC

VÙNG KHẢO SÁT : SOI CỔ TỬ CUNG

- ÂĐ : NHIỀU DỊCH VÀNG
- CTC ĐK 3 CM : BIỂU MÔ LÁT CÓ VÀI CỬA TUYẾN + NANG NABOTH, BIỂU MÔ TRỤ LỘ TUYẾN 2,5CM, MÔ ĐỆM SUNG HUYẾT
- SAU ACID : KHÔNG THẤY HÌNH ẢNH BẤT THƯỜNG
- JUNCTION : MẶT NGOÀI
- LUGOL : ÂM LỘ TUYẾN

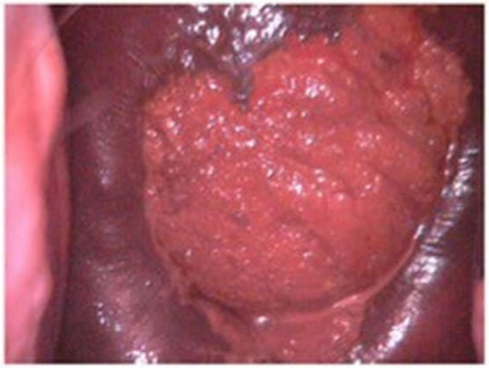

KẾT LUẬN : **CỔ TỬ CUNG VIÊM LỘ TUYẾN TÁI TẠO**

Tp. Hồ Chí Minh, ngày 16/06/2025
(Bác sĩ đã ký)

Bs. CKI. Neang Siphát

MEDIC
www.medic.com.vn

CÔNG TY TNHH Y TẾ HÒA HẢO - PHÒNG KHÁM ĐA KHOA
(Tên cũ: TRUNG TÂM CHẨN ĐOÁN Y KHOA - MEDIC)
254 Hòa Hảo, P.4, Q.10, TP. Hồ Chí Minh
ĐT: 028.39270284 - 028.39272136, Mail: hoahao254@medic.com.vn

Tìm và tải app "Medic Hoa Hao"
để đăng kí khám nhanh hơn

QR code chứa bệnh án của quý khách. Medic không chịu trách nhiệm nếu quý khách cung cấp QR code cho người khác.

QRCode kết quả

PHIẾU KHÁM BỆNH

PHÒNG KHÁM PHỤ - PHÒNG: 2

3816822

Họ tên: [redacted] Năm sinh: **1975 - Nữ**
Địa chỉ: [redacted] ĐT: [redacted]
Nghề nghiệp: **nông** Số thẻ BHYT:

Huyết áp - Mạch: **180/111-80** Cao: **153** cm; Nặng: **55** kg; Nhiệt độ: **37**°C
Tiền sử bệnh: LBC (TB VIÊM) + HPV (ÂM)
Lý do đi khám: KIỂM TRA
Lâm sàng: PARA: 1001, KC :4 THÁNG , KHÔNG QUAN HỆ 3 NĂM
ÂM ĐẠO KHÍ HƯ ĐỤC , CỔ TỬ CUNG VIÊM LỘ TUYẾN TÁI TẠO 1 CM
Chẩn đoán sơ bộ: CỔ TỬ CUNG VIÊM LỘ TUYẾN TÁI TẠO

CHỈ ĐỊNH:

1. NỘI SOI (1): Soi Cổ Tử Cung

2. GIẢI PHẪU BỆNH (1): Phết Tế Bào Phụ Khoa Pap _ LBC (GPB)

XÉT NGHIỆM:

Giờ	Người lấy mẫu
____:____	

TỔNG SỐ XÉT NGHIỆM: 4

A.F.P	ROMA Test	Beta HCG	HPV SCREENING 16 Genotypes

CHỈ ĐỊNH BỔ SUNG:
.....
.....
.....

(Hoá đơn điện tử phát hành tự động. Có sau 5 ngày. Tra cứu trên web hoặc app Medic)

Ngày 06 tháng 06 năm 2025 - 12:02
Bác sĩ

ĐD. BÙI THỊ THANH NHÀN

BS. CKI. NEANG SIPHÁTS

MEDIC
www.medic.com.vn

CÔNG TY TNHH Y TẾ HÒA HẢO - PHÒNG KHÁM ĐA KHOA
(Tên cũ: TRUNG TÂM CHẨN ĐOÁN Y KHOA - MEDIC)
254 Hòa Hảo, P.4, Q.10, TP. Hồ Chí Minh
ĐT: 028.39270284 - 028.39272136, Mail: hoahao254@medic.com.vn

Tìm và tải app "Medic Hoa Hao" để đăng kí khám và xem kết quả khám nhanh hơn

QRCode kết quả

(QR code kết quả chứa bệnh án của quý khách. Medic không chịu trách nhiệm nếu quý khách cung cấp QR code cho người khác.)

PHIẾU XÉT NGHIỆM TẾ BÀO CỔ TỬ CUNG (PAP TEST)

MS : TB2025028185

Bệnh nhân (Patient) : 3 5 1975 Nữ

Địa chỉ (Address) :

Chẩn đoán sơ bộ (cliniccal features): VIÊM CTC

Bác sĩ (Physician) : BS CKI Néang Si Phàts

Bệnh viện (Hospital) : CTTNHHYT HÒA HẢO/ PHỤ KHOA

Ngày nhận mẫu : 09/06/2025 Ngày trả KQ: 11/06/2025 PARA :

KẾT QUẢ TẾ BÀO HỌC CỔ TỬ CUNG (INTERPRETATION):

LOẠI BỆNH PHẨM
- [x] Phết nhúng dịch (Liquid-based preparation)
- [ ] Phết nhúng dịch-(80)
- [ ] Phết thường quy (Conventional smear)
- [ ] Phết thường quy-(150)

KẾT QUẢ

BIẾN ĐỔI TẾ BÀO DO VI SINH (Changes due to Organisms)
- [ ] *Trichomonas vaginalis*
- [ ] *Candida spp.*
- [ ] Tạp trùng (Shift in flora, bacterial vaginosis)
- [ ] *Actinomyces spp.*
- [ ] *Herpes simplex Virus (Herpes simplex Virus)*
- [ ] *Human papilloma Virus (Human papilloma Virus)*

BIẾN ĐỔI TẾ BÀO KHÁC (Other non neoplastic findings)
- [x] Tế bào biến đổi do viêm (Inflamation)
- [ ] Tế bào biến đổi do xạ trị (Radiation)
- [ ] Tế bào biến đổi do vòng tránh thai (with IUD)
- [ ] Tế bào biểu mô teo (Atrophy)
- [ ] Tế bào tuyến sau cắt tử cung (Glandular cells status post hysterectomy)
- [ ] Tế bào nội mạc tử cung ở phụ nữ >=45 tuổi (Endometrial cells in women >=45 years old)

TẾ BÀO GAI (SQUAMOUS CELLS)
- [ ] Tế bào gai không điển hình ý nghĩa không xác định (ASC-US)
- [ ] Tế bào gai không điển hình, chưa loại trừ HSIL (ASC-H)
- [ ] Tổn thương trong biểu mô gai grade thấp (LSIL)
- [ ] Tổn thương trong biểu mô gai grade thấp (LSIL)+HPV
- [ ] Tổn thương trong biểu mô gai grade cao (HSIL)
- [ ] Carcinôm tế bào gai (Squamous cell carcinoma)

TẾ BÀO TUYẾN (GLANDULAR CELLS)
- [ ] AGC (Atypical endocervical cells)
- [ ] AGC, hướng về K tuyến (Glandular cells, favor neoplastic)
- [ ] Carcinôm tuyến tại chỗ (Endocervical adenocarcinoma in situ)
- [ ] Carcinôm tuyến cổ trong CTC (Endocervical adenocarcinoma)
- [ ] Carcinôm tuyến nội mạc tử cung (Endometrial adenocarcinoma)
- [ ] Carcinôm tuyến loại không đặc hiệu (Adenocarcinoma, NOS)
- [ ] Carcinôm tuyến ngoài tử cung (Adenocarcinoma, extrauterine)

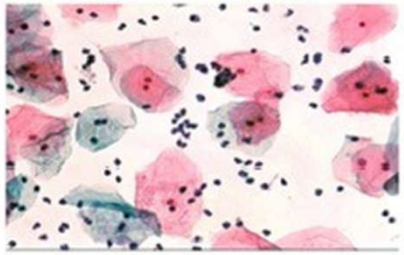

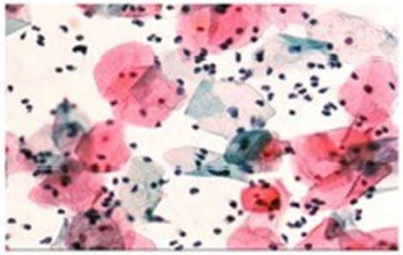

KẾT LUẬN (RESULT):

Mẫu thử có các tế bào biểu mô cổ tử cung (cổ ngoài và tuyến cổ trong) bình thường, một số tế bào thay đổi phản ứng kèm tế bào viêm. Thay đổi do viêm nhiễm không đặc hiệu. (Reactive cellular changes ascociated with inflammation)

TP. Hồ Chí Minh, ngày 09/06/2025

GS BS. Nguyễn Sào Trung

CÔNG TY TNHH Y TẾ HÒA HẢO - PHÒNG KHÁM ĐA KHOA
(Tên cũ: TRUNG TÂM CHẨN ĐOÁN Y KHOA - MEDIC)
254 Hòa Hảo, P.4, Q.10, TP. Hồ Chí Minh
ĐT: 028.39270284 - 028.39272136, Mail: hoahao254@medic.com.vn

Tìm và tải app "Medic Hoa Hao" để dễ dàng kí khám và xem kết quả khám nhanh hơn

QRCode kết quả

(QR code kết quả chứa bệnh án của quý khách. Medic không chịu trách nhiệm nếu quý khách cung cấp QR code cho người khác.)

3816822

Khoa: **NỘI SOI PHỤ KHOA**
Máy: **Dio Lite**

KẾT QUẢ NỘI SOI

ID : **3816822** Ngày ĐK: 06/06/2025
Họ và tên
Địa chỉ
Chẩn đoán sơ bộ
PARA : 1001
Bác sĩ chỉ định : BS SIPHÁTS BV chỉ định : MEDIC

VÙNG KHẢO SÁT : SOI CỔ TỬ CUNG

- ÂĐ : NHIỀU DỊCH ĐỤC
- CTC ĐK 3 CM : BIỂU MÔ LÁT CÓ VÀI CỬA TUYẾN + NANG NABOTH,BIỂU MÔ TRỤ LỘ TUYẾN MÉP TRƯỚC 1 CM , MÔ ĐỆM SUNG HUYẾT
- SAU ACID : KHÔNG THẤY HÌNH ẢNH BẤT THƯỜNG
- JUNCTION : MẶT NGOÀI
- LUGOL : ẨM LỘ TUYẾN

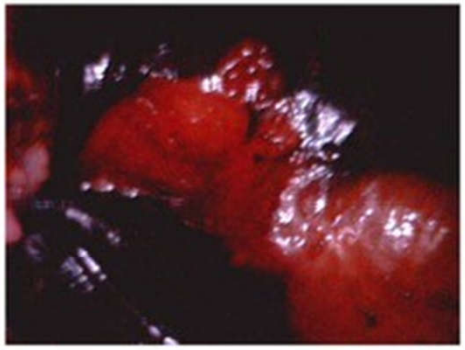

KẾT LUẬN : **CỔ TỬ CUNG VIÊM LỘ TUYẾN TÁI TẠO**

Tp. Hồ Chí Minh, ngày 06/06/2025
(Bác sĩ đã ký)

Bs. CKI. Neang Sipháts

CÔNG TY TNHH Y TẾ HÒA HẢO - PHÒNG KHÁM ĐA KHOA
(Tên cũ: TRUNG TÂM CHẨN ĐOÁN Y KHOA - MEDIC)
254 Hòa Hảo, P.4, Q.10, TP. Hồ Chí Minh
ĐT: 028.39270284 - 028.39272136, Mail: hoahao254@medic.com.vn

Tìm và tải app "Medic Hoa Hao" để đăng kí khám và xem kết quả khám nhanh hơn

QRCode kết quả

(Qr code kết quả chứa bệnh án của quý khách. Medic không chịu trách nhiệm nếu quý khách cung cấp cho người khác.)

3816822

Khoa : **SIÊU ÂM TỔNG QUÁT** - Phòng 5
Máy: **ALOKA -ProSound α5**

KẾT QUẢ SIÊU ÂM MÀU

ID : **3816822** Ngày ĐK: 06/06/2025 07:40
Họ và tên : **T**
Địa chỉ : T
Chẩn đoán sơ bộ : KIEM TRA SUC KHOE TONG QUAT
BS chỉ định : BS. CKI. BÙI BÌNH HUÂN BV chỉ định : MEDIC

VÙNG KHẢO SÁT : SIÊU ÂM BỤNG TỔNG QUÁT MÀU

- GAN: Không to, bờ đều, cấu trúc đồng dạng, gan P - T có 2 nang echo trống, d= 11 - 12 mm.
- MẬT: túi mật không sỏi, vách mỏng. Đường mật trong gan không dãn. Ống mật chủ không sỏi, không dãn.
- TỤY: Cấu trúc, kích thước bình thường. LÁCH: không to, đồng dạng.
- THẬN P: có sỏi, d= 4 mm, không ứ nước, có nang echo trống, d= 21 mm, vách nang đóng vôi.
- THẬN T: có sỏi, d= 5 mm, không ứ nước, có 2 nang echo trống, d= 8 mm, 14 mm, vách nang đóng vôi. Chủ mô thận trái có nốt echo dày, giới hạn rõ, d= 5 mm, Doppler (-).
- BÀNG QUANG: không sỏi, không bướu, vách mỏng.
- TỬ CUNG: DAP = 51 mm, nội mạc = 5 mm, thành trước sau có 3 nhân echo kém, d = 16 -> 25 mm, Doppler (-). HAI BUỒNG TRỨNG: có nang echo trống, không chồi, nang bên trái có vách mỏng, d = 21 x 15 mm/ Phải, 33 x 28 mm/ Trái, Doppler (-).
- Động mạch chủ bụng không phình.
- Ascites (-). Không hạch ổ bụng. Không tràn dịch màng phổi.

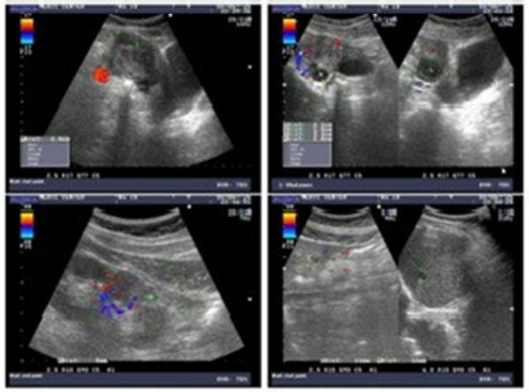

KẾT LUẬN : **NANG GAN PHẢI - TRÁI. SỎI + NANG + VÔI HAI THẬN. THEO DÕI AML NHỎ THẬN TRÁI. ĐA NHÂN XƠ TỬ CUNG. NANG ĐƠN THÙY BUỒNG TRỨNG PHẢI. NANG ĐA THÙY BUỒNG TRỨNG TRÁI.**

Đề nghị :

Tp. Hồ Chí Minh, ngày 06/06/2025 10:57
(Bác sĩ đã ký)

Bs. Trần Thị Bảo Châu

MEDIC
www.medic.com.vn

CÔNG TY TNHH Y TẾ HÒA HẢO
PHÒNG KHÁM ĐA KHOA
KHOA XÉT NGHIỆM (MEDIC - LAB)
Hotline: (028) 3834 9593
254 Hòa Hảo - P.4 - Q.10 - TP.HCM
Tel: (028) 3927 0284 (Ext: 1134)
Email: hoahaomediclab@gmail.com
www.medic-lab.com/www.medic-lab.com.vn

PID: 3816822 S.T.T.: 111853
Ngày giờ đăng ký: 07:11:19 06/06/2025
Ngày giờ lấy mẫu: 07:18:00 06/06/2025
Ngày giờ nhận mẫu: 07:21:00 06/06/2025

PHIẾU KẾT QUẢ XÉT NGHIỆM

(BM.KQ.22.1 - Ngày ban hành BM: 01/05/2024 - Phiên bản: 1.0)

Họ tên:
Phái: Nữ
Ngày tháng năm sinh: 1975
Quốc tịch:
Số CCCD/Hộ chiếu:
ĐT:
Địa chỉ: 1
Đơn vị: *Medic*
Nơi lấy mẫu: Lầu 1
BS yêu cầu: BS. CKI. BÙI BÌNH HUÂN,BS. CKI. NEANG SIPHÁTS
Loại mẫu: Máu/N.Tiểu/Khác
Tình trạng mẫu: Đạt

TÊN XÉT NGHIỆM	KẾT QUẢ	KHOẢNG THAM CHIẾU	MÃ QT
Cholesterol, Total¹	*7.36 H*	(<5.18; Ngưỡng: 5.18-6.21 mmol/L)	*QTSH003*
	.	(Cao: ≥ 6.22)	
SGOT (AST)¹	22.74	(< 35 U/L)	*QTSH005*
SGPT (ALT)¹	12.68	(< 30 U/L)	*QTSH013*
IV. MIỄN DỊCH - IMMUNOLOGY			
Troponin-I hs (Abbott)¹	<3.20	Phân tầng nguy cơ tim mạch	*QTMD011.1*
Phân tầng nguy cơ tim mạch	Nguy cơ thấp	Nữ: Thấp < 4 ng/L	
	.	Trung bình: 4 - 10 ng/L	
	.	Cao > 10 ng/L	
Ferritin¹	32.40	(F:10 - 291 ng/mL)	*QTMD010*
Vitamin D Total (25-OH Vit D)²	24.55	(20 - 50 ng/mL)	*QTMD198*
TSH u.sensitive (3rd G)¹	0.716	(0.32 -5 µIU/mL)	*QTMD009*
Free T4²	0.880	(0.71 - 1.85 ng/dL)	*QTMD036*
HBsAg (Định tính, qualitative)¹	NEG S/CO 0.614	(Index <1; S/Co <1)	*QTMD017*
Anti HBs (Định lượng,quantitative)²	*388.3 H*	(≥ 10 mUI/mL)	*QTMD123*
Anti HCV (Định tính, qualitative)¹	NEG S/CO 0.047	(S/Co < 1; Index < 1)	*QTMD018*
A.F.P¹	2.41	(< 20 ng/mL)	*QTMD006*
BetaHCG/Blood²	<2.30	(< 5 mIU/mL)	*QTMD129*
* ROMA TEST :	*		*QTMD181*
HE 4 :	.		
Pre menopause	58.97	pmol/L	
Post menopause	.	pmol/L	
CA 125 (O.M Cancer)²	*44.90 H*	(≤ 35 U/mL)	
ROMA value:	High Risk 11.3%	(Pre: Low < 7.4% ; High ≥ 7.4%)	

* Đây là kết quả dạng số trả tự động từ hệ thống Medic. Bản giấy, khoa Xét nghiệm đã ký trả bệnh nhân
Mã QR phía trên chứa bệnh án của quý khách. Medic không chịu trách nhiệm nếu quý khách cung cấp cho người khác..

Lấy máu tại nhà:
0707 032 052

THỜI GIAN TRẢ KẾT QUẢ TRONG VÒNG:
- 70 Phút cho xét nghiệm thường qui (Sinh hóa, huyết học...)
- 100 Phút cho các xét nghiệm thường qui + miễn dịch

H: High - L: Low

1. Xét nghiệm đã được công nhận ISO 15189:2022
2. Xét nghiệm đã tham gia ngoại kiểm
3. (*) KQ đã kiểm tra lần 2 / (**) KQ báo động
4. KQ chỉ có giá trị trên mẫu xét nghiệm hiện tại

CÔNG TY TNHH Y TẾ HÒA HẢO - PHÒNG KHÁM ĐA KHOA
(Tên cũ: TRUNG TÂM CHẨN ĐOÁN Y KHOA - MEDIC)
254 Hòa Hảo, P.4, Q.10, TP. Hồ Chí Minh
ĐT: 028.39270284 - 028.39272136, Mail: hoahao254@medic.com.vn

Tìm và tải app "Medic Hoa Hao" để đăng kí khám và xem kết quả khám nhanh hơn

QRCode kết quả

(QR code kết quả chứa bệnh án của quý khách. Medic không chịu trách nhiệm nếu quý khách cung cấp QR code cho người khác.)

3816822

MEDIC MRI REPORT

STT : 250607082 **Ngày ĐK** : 07/06/2025 11:34
Bệnh nhân :
Địa chỉ :
BS chỉ định : BS. CKI. NGUYỄN THỊ XUÂN HOA **BV** : MEDIC **Khoa** : PK
Chẩn đoán sơ bộ : CỔ TỬ CUNG VIÊM LỘ TUYẾN TÁI TẠO + ĐA NHÂN XƠ TỬ CUNG. NANG ĐƠN THỦY BUỒNG TRỨNG PHẢI. NANG ĐA THỦY BUỒNG TRỨNG TRÁI + ROMA TEST HIGH RISK 11.3% (CA125 44.9 U/mL)
Vùng : MRI BỤNG **Máy** : 4 _ GE EXPLORER **Không tiêm tương phản**
Kết quả : KỸ THUẬT:
Hình chụp vùng chậu với máy cộng hưởng từ 1,5tesla, không tiêm thuốc tương phản, chuỗi xung Axial và coronal T2WI fatsat, T1GRE, các thông số kỹ thuật được in ở góc trái mỗi hình
MÔ TẢ:
Vài nhân xơ trong cơ tử cung, kích thước: 10-19mm, tín hiệu thấp hơn cơ tử cung trên T2FS. Nội mạc tử cung dày 3mm. Vài nang Naboth cổ tử cung, kích thước: 5-15mm.
Nang cạnh phải tử cung, kích thước: 25x16mm và nang cạnh trái tử cung, kích thước: 33x26mm, tín hiệu cao trên T1GRE, T2FS.
Nang tuyến Bartholin, kích thước: 13mm.
Không dày thành bàng quang. Không dày thành trực tràng.
Ít dịch túi cùng sau.
Không hạch chậu.
*** KẾT LUẬN:
- Vài nhân xơ trong cơ tử cung, kích thước: 10-19mm (L4, L5 theo FIGO). Vài nang Naboth cổ tử cung, kích thước: 5-15mm.
- Nang lạc tuyến buồng trứng hai bên.
- Nang tuyến Bartholin, kích thước: 13mm.
- Ít dịch túi cùng sau.

Tp. Hồ Chí Minh, ngày 07/06/2025 13:22
(Bác sĩ đã ký)

Bs. CKII. Võ Hiếu Thành

PK DK HOA HAO - MEDIC

Patient ID: 3	**Referring Physician:**
Patient Nam	**Exam Type:** PELVIS
Date of Birth	**Scan Date:** 07 Jun 2025
Gender: F	**Report Date:** 7 Jun 2025-01:15PM

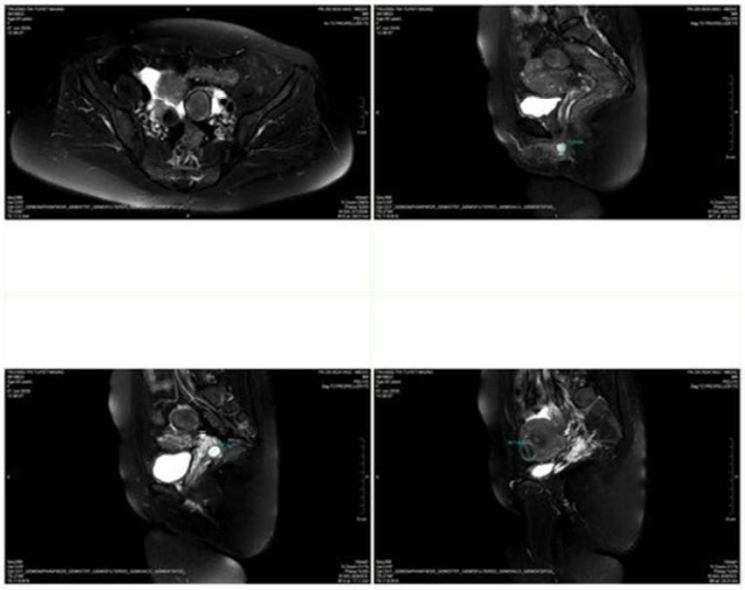

Enter the general comments here.

PK DK HOA HAO - MEDIC

Patient ID: 3	**Referring Physician:**
Patient Nam	**Exam Type:** PELVIS
Date of Birth	**Scan Date:** 07 Jun 2025
Gender: F	**Report Date:** 7 Jun 2025-01:15PM

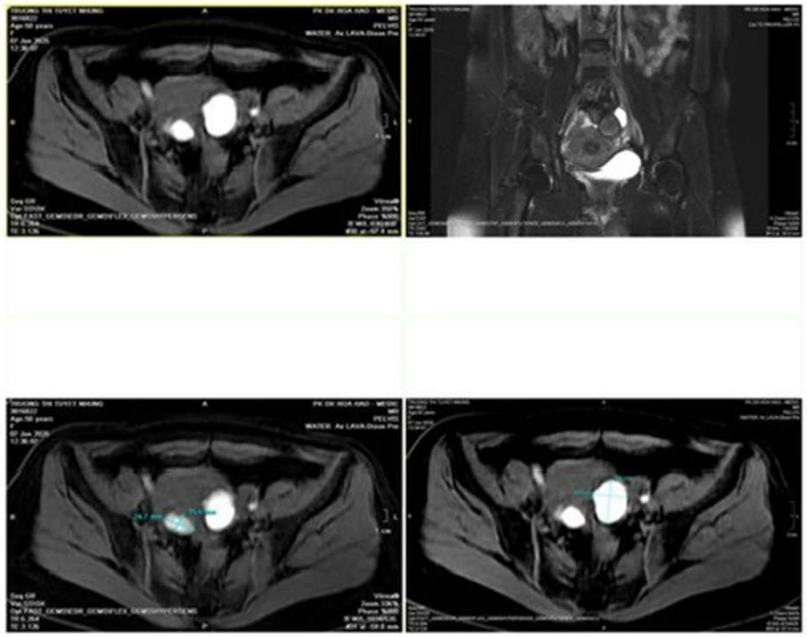

Enter the general comments here.

CÔNG TY TNHH Y TẾ HÒA HẢO - PHÒNG KHÁM ĐA KHOA
(Tên cũ: TRUNG TÂM CHẨN ĐOÁN Y KHOA - MEDIC)
254 Hòa Hảo, P.4, Q.10, TP. Hồ Chí Minh
ĐT: 028.39270284 - 028.39272136, Mail: hoahao254@medic.com.vn

Tìm và tải app "Medic Hoa Hao" để đăng kí khám nhanh hơn

QR code chứa bệnh án của quý khách. Medic không chịu trách nhiệm nếu quý khách cung cấp QR code cho người khác.

QRCode kết quả

PHIẾU KHÁM BỆNH

PHÒNG KHÁM PHỤ - PHÒNG: 2

3656782

Họ tên: **I**

Năm sinh: **1975 - Nữ**

Địa chỉ:

ĐT:

Nghề nghiệp: **nội trợ.**

Số thẻ BHYT:

Huyết áp - Mạch: **120/80-68** Cao: **156** cm; Nặng: **47** kg; Nhiệt độ: **37**°C

Tiền sử bệnh: PT LẠC NM TC # 7 NĂM

Lý do đi khám: KIỂM TRA

Lâm sàng: PARA: 2022, KC: 3 THÁNG, NGỪA THAI : XTN
ĐAU HC (P) 6 THÁNG, KHÔNG SỐT, TIÊU TIỂU BÌNH THƯỜNG
ÂM ĐẠO KHÍ HƯ ĐỤC, CỔ TỬ CUNG VIÊM TÁI TẠO
SAB PK: NHÂN XƠ TỬ CUNG 17X11MM, 29X22MM, PHÂN LOẠI L4 THEO FIGO. NANG ĐA THÙY BUỒNG TRỨNG TRÁI 37X24MM (ORADS 2).

Chẩn đoán sơ bộ: CỔ TỬ CUNG VIÊM TÁI TẠO + NHÂN XƠ TỬ CUNG, PHÂN LOẠI L4 THEO FIGO + NANG ĐA THÙY BUỒNG TRỨNG TRÁI (ORADS 2)/ RLTMK

CHỈ ĐỊNH:
Phết Tế Bào Phụ Khoa Pap _ LBC (GPB)

XÉT NGHIỆM:

Giờ	Người lấy mẫu
____:____	

TỔNG SỐ XÉT NGHIỆM: 4

A.F.P	Beta HCG	ROMA Test	HPV SCREENING 16 Genotypes

CHỈ ĐỊNH BỔ SUNG:

.....
.....
.....

(Hoá đơn điện tử phát hành tự động. Có sau 5 ngày. Tra cứu trên web hoặc app Medic)

Ngày 09 tháng 06 năm 2025 - 12:26

Bác sĩ

N

BS

MEDIC
www.medic.com.vn

CÔNG TY TNHH Y TẾ HÒA HẢO - PHÒNG KHÁM ĐA KHOA
(Tên cũ: TRUNG TÂM CHẨN ĐOÁN Y KHOA - MEDIC)
254 Hòa Hảo, P.4, Q.10, TP. Hồ Chí Minh
ĐT: 028.39270284 - 028.39272136, Mail: hoahao254@medic.com.vn

Tìm và tải app "Medic Hoa Hao" để đăng kí khám và xem kết quả khám nhanh hơn

QRCode kết quả

(QR code kết quả chứa bệnh án của quý khách. Medic không chịu trách nhiệm nếu quý khách cung cấp QR code cho người khác.)

PHIẾU XÉT NGHIỆM TẾ BÀO CỔ TỬ CUNG (PAP TEST)

MS : TB2025028200

Bệnh nhân (Patient) : 1975 Nữ

Địa chỉ (Address) :

Chẩn đoán sơ bộ (cliniccal features): VIÊM CTC

Bác sĩ (Physician) : BS CKI NGUYỄN THỊ XUÂN HOA Bệnh viện (Hospital) : CTTNHHYT HÒA HẢO/ PHỤ KHOA

Ngày nhận mẫu : 10/06/2025 Ngày trả KQ: 12/06/2025 PARA :2022

KẾT QUẢ TẾ BÀO HỌC CỔ TỬ CUNG (INTERPRETATION):

LOẠI BỆNH PHẨM
- [x] Phết nhúng dịch (Liquid-based preparation)
- [ ] Phết nhúng dịch-(80)
- [ ] Phết thường quy (Conventional smear)
- [ ] Phết thường quy-(150)

KẾT QUẢ

BIẾN ĐỔI TẾ BÀO DO VI SINH (Changes due to Organisms)
- [ ] *Trichomonas vaginalis*
- [ ] *Candida spp.*
- [ ] Tạp trùng (Shift in flora, bacterial vaginosis)
- [ ] *Actinomyces spp.*
- [ ] *Herpes simplex Virus (Herpes simplex Virus)*
- [ ] *Human papilloma Virus (Human papilloma Virus)*

BIẾN ĐỔI TẾ BÀO KHÁC (Other non neoplastic findings)
- [x] Tế bào biến đổi do viêm (Inflamation)
- [ ] Tế bào biến đổi do xạ trị (Radiation)
- [ ] Tế bào biến đổi do vòng tránh thai (with IUD)
- [ ] Tế bào biểu mô teo (Atrophy)
- [ ] Tế bào tuyến sau cắt tử cung (Glandular cells status post hysterectomy)
- [ ] Tế bào nội mạc tử cung ở phụ nữ >=45 tuổi (Endometrial cells in women >=45 years old)

TẾ BÀO GAI (SQUAMOUS CELLS)
- [ ] Tế bào gai không điển hình ý nghĩa không xác định (ASC-US)
- [ ] Tế bào gai không điển hình, chưa loại trừ HSIL (ASC-H)
- [ ] Tổn thương trong biểu mô gai grade thấp (LSIL)
- [ ] Tổn thương trong biểu mô gai grade thấp (LSIL)+HPV
- [ ] Tổn thương trong biểu mô gai grade cao (HSIL)
- [ ] Carcinôm tế bào gai (Squamous cell carcinoma)

TẾ BÀO TUYẾN (GLANDULAR CELLS)
- [ ] AGC (Atypical endocervical cells)
- [ ] AGC, hướng về K tuyến (Glandular cells, favor neoplastic)
- [ ] Carcinôm tuyến tại chỗ (Endocervical adenocarcinoma in situ)
- [ ] Carcinôm tuyến cổ trong CTC (Endocervical adenocarcinoma)
- [ ] Carcinôm tuyến nội mạc tử cung (Endometrial adenocarcinoma)
- [ ] Carcinôm tuyến loại không đặc hiệu (Adenocarcinoma, NOS)
- [ ] Carcinôm tuyến ngoài tử cung (Adenocarcinoma, extrauterine)

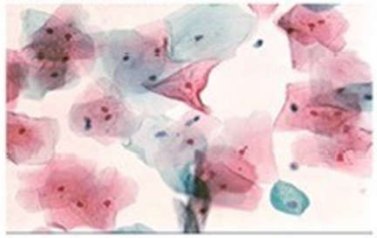

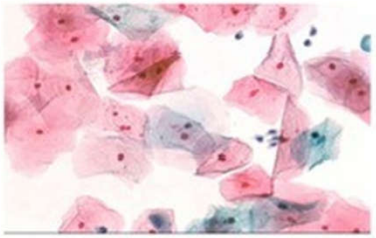

KẾT LUẬN (RESULT):

Mẫu thử có các tế bào biểu mô cổ tử cung (cổ ngoài và tuyến cổ trong) bình thường, một số tế bào thay đổi phản ứng kèm tế bào viêm. Thay đổi do viêm nhiễm không đặc hiệu. (Reactive cellular changes ascociated with inflammation)

TP. Hồ Chí Minh, ngày 11/06/2025

GS BS. Nguyễn Sào Trung

MEDIC
www.medic.com.vn

CÔNG TY TNHH Y TẾ HÒA HẢO
PHÒNG KHÁM ĐA KHOA
KHOA XÉT NGHIỆM (MEDIC - LAB)
Hotline: (028) 3834 9593
254 Hòa Hảo - P.4 - Q.10 - TP.HCM
Tel: (028) 3927 0284 (Ext 1134)
Email: hoahaomediclab@gmail.com
www.medic-lab.com/www.medic-lab.com.vn

VILAS Med 060

PID: 3656782 S.T.T.: 111964
Ngày giờ đăng ký: 08:04:53 09/06/2025
Ngày giờ lấy mẫu: 08:09:00 09/06/2025
Ngày giờ nhận mẫu: 08:13:00 09/06/2025

PHIẾU KẾT QUẢ XÉT NGHIỆM

(BM.KQ.22.1 - Ngày ban hành BM: 01/05/2024 - Phiên bản: 1.0)

Họ tên: I
Phái: Nữ
Ngày tháng năm sinh: 1975
Quốc tịch:
Số CCCD/Hộ chiếu:
ĐT:
Địa chỉ:
Đơn vị: *Medic*
Nơi lấy mẫu: Lầu 1
BS yêu cầu: BS. CKI. NGUYỄN THỊ HỒNG ANH,BS. CKI. NGUYỄN THỊ XUÂN HOA
Loại mẫu: Máu/N.Tiểu/Khác/H.Thở
Tình trạng mẫu: Đạt

TÊN XÉT NGHIỆM	KẾT QUẢ	KHOẢNG THAM CHIẾU	MÃ QT
TSH u.sensitive (3rd G)[1]	**1.31**	(0.32 -5 µIU/mL)	*QTMD009*
Free T4[2]	**0.970**	(0.71 - 1.85 ng/dL)	*QTMD036*
HBsAg (Định tính, qualitative)[1]	**NEG S/CO 0.320**	(Index <1; S/Co <1)	*QTMD017*
Anti HBs (Định lượng,quantitative)[2]	**>1000**	(≥ 10 mUI/mL)	*QTMD123*
Anti HBc Total(IgG+IgM)(Abbott)[2]	***POS S/CO 5.33***	(S/Co < 1, Index < 0.5)	*QTMD120*
Anti HCV (Định tính, qualitative)[1]	**NEG S/CO 0.130**	(S/Co < 1; Index < 1)	*QTMD018*
A.F.P[1]	**<2.00**	(< 20 ng/mL)	*QTMD006*
BetaHCG/Blood[2]	**1.24**	(< 5 mIU/mL)	*QTMD129*
* ROMA TEST :	*		*QTMD181*
HE 4 :	.		
Pre menopause	**50.73**	pmol/L	
Post menopause	.	pmol/L	
CA 125 (O.M Cancer)[2]	**9.70**	(≤ 35 U/mL)	
ROMA value:	**High Risk 7.5%**	(Pre: Low < 7.4% ; High ≥ 7.4%)	
	.	(Post:Low< 25.3%;High ≥ 25.3%)	
V. SINH HỌC PHÂN TỬ - MOLECULAR BIOLOGY			
*HPV Screening 16 Genotypes	*		
HPV 18	**Âm tính**	Âm tính	
HPV 16	**Âm tính**	Âm tính	
HPV 6	**Âm tính**	Âm tính	
HPV 11	**Âm tính**	Âm tính	
Other HR HPV	**Âm tính**	Âm tính	
(31,33,35,39,45,51	.		

Số trang: 4/5

* Đây là kết quả dạng số trả tự động từ hệ thống Medic. Bản giấy, khoa Xét nghiệm đã ký trả bệnh nhân
Mã QR phía trên chứa bệnh án của quý khách. Medic không chịu trách nhiệm nếu quý khách cung cấp cho người khác..

Lấy máu tại nhà:
0707 032 052

THỜI GIAN TRẢ KẾT QUẢ TRONG VÒNG:
- 70 Phút cho xét nghiệm thường qui (Sinh hóa, huyết học...)
- 100 Phút cho các xét nghiệm thường qui + miễn dịch

H: High - L: Low

1. Xét nghiệm đã được công nhận ISO 15189:2022
2. Xét nghiệm đã tham gia ngoại kiểm
3. (*) KQ đã kiểm tra lần 2 / (**) KQ báo động
4. KQ chỉ có giá trị trên mẫu xét nghiệm hiện tại

CÔNG TY TNHH Y TẾ HÒA HẢO - PHÒNG KHÁM ĐA KHOA
(Tên cũ: TRUNG TÂM CHẨN ĐOÁN Y KHOA - MEDIC)
254 Hòa Hảo, P.4, Q.10, TP. Hồ Chí Minh
ĐT: 028.39270284 - 028.39272136, Mail: hoahao254@medic.com.vn

Tìm và tải app "Medic Hoa Hao" để đăng kí khám và xem kết quả khám nhanh hơn

QRCode kết quả

(Qr code kết quả chứa bệnh án của quý khách. Medic không chịu trách nhiệm nếu quý khách cung cấp cho người khác.)

3656782

Khoa : **SIÊU ÂM 3D - Nhũ** - Phòng 3D _ 4
Máy: **Vinno M86**

KẾT QUẢ SIÊU ÂM MÀU

ID : **3656782** Ngày ĐK: 09/06/2025 09:29
Họ và tên tuổi **Nữ**
Địa chỉ
Chẩn đoán sơ bộ :
BS chỉ định : BS. CKI. NGUYỄN THỊ HỒNG ANH BV chỉ định : MEDIC

VÙNG KHẢO SÁT : SIÊU ÂM BỤNG TỔNG QUÁT MÀU

- GAN: Không to, bờ đều, cấu trúc echo dày, giảm âm vùng sâu, không sang thương khu trú.
- MẬT: túi mật không sỏi, vách mỏng. Đường mật trong gan không dãn. Ống mật chủ không sỏi, không dãn.
- TỤY: Cấu trúc, kích thước bình thường. LÁCH: không to, đồng dạng.
- THẬN P: không sỏi, không ứ nước. THẬN T: không sỏi, không ứ nước.
- BÀNG QUANG: không sỏi, không bướu, vách mỏng.
- TỬ CUNG: ngã trước, dap = 57mm, nội mạc = 8mm, thành trước - sau trong cơ thân tử cung có 2 nhân echo kém d= 17x11mm, 29x22mm, không tăng sinh mạch. BUỒNG TRỨNG P : không u. BUỒNG TRỨNG T: CÓ NANG ECHO TRỐNG, KHÔNG CHỒI, CÓ VÁCH NGĂN, D= 37x24MM, KHÔNG DẤU DOPPLER.
- Động mạch chủ bụng không phình.
- Ascites (-). Không hạch ổ bụng.
- Không tràn dịch màng phổi.

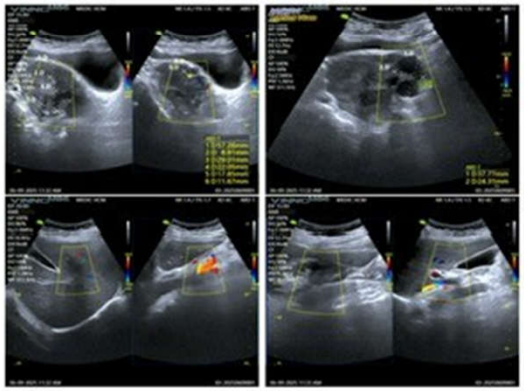

KẾT LUẬN : **GAN NHIỄM MỠ. NHÂN XƠ TỬ CUNG, PHÂN LOẠI L4 THEO FIGO. NANG ĐA THÙY BUỒNG TRỨNG TRÁI (ORADS 2).**

Đề nghị :

Tp. Hồ Chí Minh, ngày 09/06/2025 11:14
(Bác sĩ đã ký)

Bs. CKI. Trương Thị Ngọc Tiến

CÔNG TY TNHH Y TẾ HÒA HẢO - PHÒNG KHÁM ĐA KHOA
(Tên cũ: TRUNG TÂM CHẨN ĐOÁN Y KHOA - MEDIC)
254 Hòa Hảo, P.4, Q.10, TP. Hồ Chí Minh
ĐT: 028.39270284 - 028.39272136, Mail: hoahao254@medic.com.vn

Tìm và tải app "Medic Hoa Hao" để đăng kí khám và xem kết quả khám nhanh hơn

QRCode kết quả

(QR code kết quả chứa bệnh án của quý khách. Medic không chịu trách nhiệm nếu quý khách cung cấp QR code cho người khác.)

3656782

MEDIC MRI REPORT

STT : **250609146** **Ngày ĐK : 09/06/2025 15:14**
Bệnh nhân : [redacted] **Tuổi : 50 Nữ - ĐT** : [redacted]
Địa chỉ : [redacted]
BS chỉ định : **BS. CKI. DƯƠNG ĐANG NGỌC PHƯƠNG** **BV : MEDIC** **Khoa : PK**
Chẩn đoán sơ bộ : **CỔ TỬ CUNG VIÊM TÁI TẠO + NHÂN XƠ TỬ CUNG, PHÂN LOẠI L4 THEO FIGO + NANG ĐA THỦY BUỒNG TRỨNG TRÁI (ORADS 2)/ / TOM : HIGH RISK / RLTMK**
Vùng : **MRI BỤNG** **Máy : 3 _ SIEMEN AVANTO** **Không tiêm tương phản**
Kết quả : KỸ THUẬT
Hình chụp vùng bụng chậu với máy cộng hưởng từ 1,5tesla không tiêm thuốc tương phản Gadolinium, các thông số kỹ thuật được in ở góc trái mỗi hình
MÔ TẢ
Vùng buồng trứng trái có thương tổn dạng nang đa thùy d# 29x48x30 mm (cao x ngang x trước sau), giới hạn rõ, không chồi, có ít vách mỏng, có tín hiệu không đồng nhất cao trên T1WI, cao và thấp trên T2WI.
Tử cung ngả trước, dAP# 60mm, cơ thành sau tử cung tăng kích thước dAP# 28mm, tín hiệu cơ không đồng nhất cao trên T2FS
Rải rác trong cơ có vài thương tổn min# 5mm đến max# 16x12mm, tín hiệu đồng nhất thấp trên T2FS, trung gian trên T1WI
Bàng quang không thấy thương tổn hay tín hiệu bất thương
Không hạch chậu và bẹn hai bên.
Không thấy dịch vùng chậu
Không thấy thay đổi tín hiệu bất thường các xương vùng chậu
*** KẾT LUẬN:
THEO DÕI NANG LẠC NỘI MẠC BUỒNG TRỨNG TRÁI (ORADS 2) VÀ TRONG CƠ TỬ CUNG THÀNH SAU VÀI NHÂN XƠ TRONG CƠ TỬ CUNG.

Tp. Hồ Chí Minh, ngày 09/06/2025 16:19
(Bác sĩ đã ký)

Bs. Nguyễn Hồ Trúc Linh

MEDIC
www.medic.com.vn

2

PK DK HOA HAO - MEDIC

Patient ID:	**Referring Physician:**
Patient Na	**Exam Type:** pelvis^MEDIC MEDICAL CENTER
Date of Bi	**Scan Date:** 09 Jun 2025
Gender: F	**Report Date:** 9 Jun 2025-04:09PM

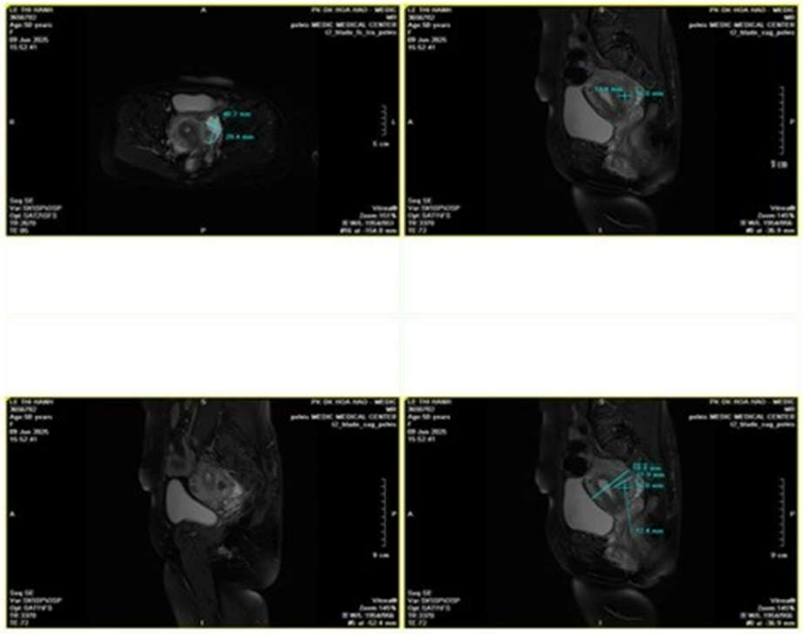

Enter the general comments here.

of 2

PK DK HOA HAO - MEDIC

Patient ID:	**Referring Physician:**
Patient Nar	**Exam Type:** pelvis^MEDIC MEDICAL CENTER
Date of Birt	**Scan Date:** 09 Jun 2025
Gender: F	**Report Date:** 9 Jun 2025-04:09PM

4

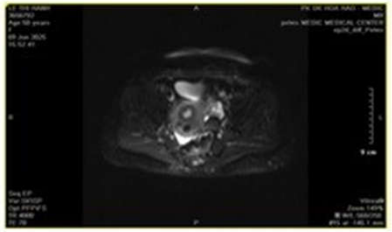

- U lành tính có thể làm tăng chỉ số ROMA, nhưng ROMA test vẫn là một công cụ hữu ích trong việc tầm soát và đánh giá nguy cơ ung thư buồng trứng.
- Kết quả ROMA cần được bác sĩ chuyên khoa đánh giá kết hợp với các yếu tố lâm sàng khác và các xét nghiệm khác (như siêu âm, chụp CT, MRI) để đưa ra kết luận cuối cùng.

- https://tapchinghiencuuyhoc.vn/index.php/tcncyh/article/download/1691/1139/20048
- https://bvdklaocai.vn/so-luoc-y-nghia-ung-dung-chi-so-roma/
- https://pmc.ncbi.nlm.nih.gov/articles/PMC4906902/