Bệnh viện MEDIC Cà Mau

TRỰC THUỘC TRUNG TÂM Y KHOA MEDIC HÒA HẢO TP.HCM

Báo cáo hoạt động MEDIC 7

14/07/2025 – 19/07/2025

Bs. Nguyễn Thanh Long
KHOA NỘI TRÚ– BỆNH VIỆN MEDIC CÀ MAU

Made with GAMMA

BÁO CÁO CA LÂM SÀNG
Tăng huyết áp do hẹp động mạch thận

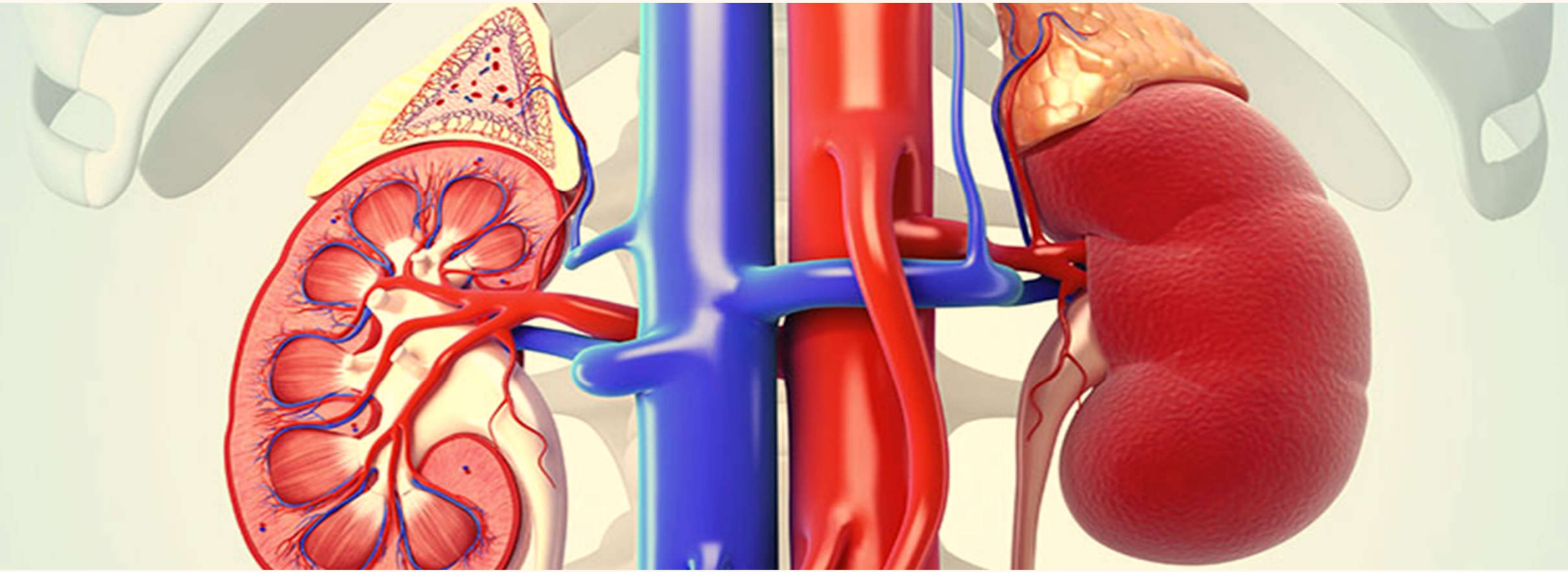

Made with GAMMA

I. HÀNH CHÍNH

Họ và tên: N.M.T

- Tuổi: 68 tuổi; Giới: Nam
- Dân tộc: Kinh
- Địa chỉ: TP Cà Mau
- Ngày vào viện: Ngày 10 tháng 05 năm 2025
- Vào viện lần thứ 1
- Lý do vào viện: Đau đầu kèm nặng ngực khó thở

II. BỆNH SỬ

1. Quá trình bệnh lý

- Cách nhập viện khoảng 3 ngày bệnh nhân thường xuyên đau đầu, chóng mặt kèm theo buồn nôn, nặng ngực từng cơn. Được người nhà đo huyết áp tại nhà phát hiện huyết áp rất cao mặc dù đã uống theo toa của bệnh viện đa khoa Cà Mau, sau đó bệnh nhân được đưa đến nhập viện tại Bệnh viện Medic Cà Mau.

2. Tiền sử bệnh lý

- Đái tháo đường type 2: (Sitagliptin 50mg + Metformin 850mg)
- Tăng huyết áp: (Amlodipine 5mg + Telmisartan 40mg)
- Rối loạn Lipid máu: (Rosuvastatin 20mg)

Made with GAMMA

III. KHÁM LÂM SÀNG

1. Toàn thân

- Bệnh tỉnh
- Mạch: 100 lần/phút
- Huyết áp: 200/100mmHg
- Nhiệt độ: 37 độC
- Nhịp thở: 20 lần/phút

2. Các cơ quan

- Tuần hoàn: Tim nhanh đều
- Hô hấp: Phổi trong
- Tiêu hoá: Bụng mềm
- Thận tiết niệu:
- Thần kinh: Không dấu thần kinh khu trú
- Cơ xương khớp: Vận động trong giới hạn bình thường
- Da – niêm mạc – hạch:

Made with GAMMA

IV. CHẨN ĐOÁN VÀ HƯỚNG XỬ TRÍ

1. Chẩn đoán sơ bộ

- Tăng huyết áp khẩn cấp
- Đái tháo đường type 2
- Rối loạn Lipid máu

2. Hướng xử trí

- Captopril 25 mg
- Amlodipine 5mg
- Bisoprolol 2.5 mg

Made with GAMMA

V. CẬN LÂM SÀNG

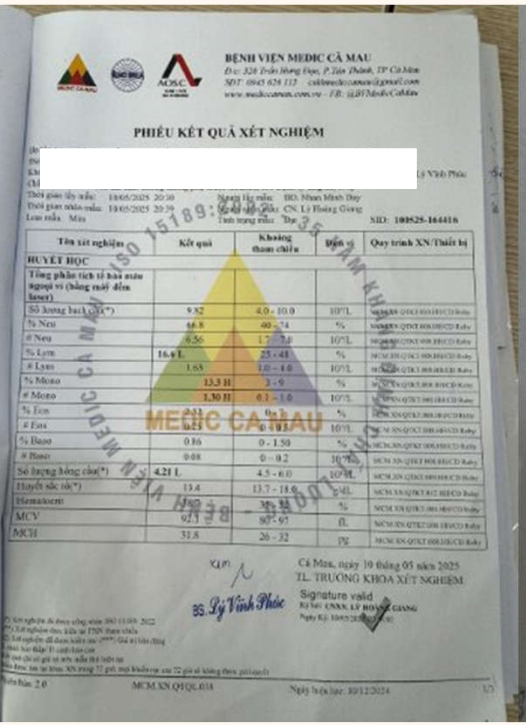

BỆNH VIỆN MEDIC CÀ MAU
Đ/c: 328 Trần Hưng Đạo, P.Tân Thành, TP Cà Mau
SĐT: 0943 626 115 - cohbmedic.camau@gmail.com
www.medic.com.vn - FB: @BVMedicCaMau

PHIẾU KẾT QUẢ XÉT NGHIỆM

[redacted]

Thời gian lấy mẫu: 18/05/2025 20:30 — Người lấy mẫu: BS. Nhan Minh Duy
Thời gian nhận mẫu: 18/05/2025 20:39 — Người nhận mẫu: CN. Lý Hoàng Giang
Loại mẫu: Máu — Tình trạng mẫu: Đạt — SID: 100525-164416

Tên xét nghiệm	Kết quả	Khoảng tham chiếu	Đơn vị	Quy trình XN/Thiết bị
HUYẾT HỌC				
Tổng phân tích tế bào máu ngoại vi (bằng máy đếm laser)				
Số lượng bạch cầu(*)	9.82	4.0 - 10.0	10^3/L	
% Neu	66.8	40 - 74	%	
# Neu	6.56	1.7 - 7.0	10^3/L	
% Lym	16.6 L	25 - 48	%	
# Lym	1.65	1.0 - 4.0	10^3/L	
% Mono	13.3 H	3 - 9	%	
# Mono	1.30 H	0.1 - 1.0	10^3/L	
% Eos	[illegible]	[illegible]	%	
# Eos	[illegible]	[illegible]	10^3/L	
% Baso	0.86	0 - 1.50	%	
# Baso	0.08	0 - 0.2	10^3/L	
Số lượng hồng cầu(*)	4.21 L	4.5 - 6.0	10^6/L	
Huyết sắc tố(*)	13.4	13.7 - 18.0	g/dL	
Hematocrit	39.9	39 - 52	%	
MCV	97.1	80 - 97	fL	
MCH	31.8	26 - 32	pg	

Cà Mau, ngày 10 tháng 05 năm 2025
TL. TRƯỞNG KHOA XÉT NGHIỆM
BS. Lý Vĩnh Phúc
Signature valid

MCM.XN.QTQL.018 — Ngày hiệu lực: 30/12/2024



BỆNH VIỆN MEDIC CÀ MAU
Đ/c: 328 Trần Hưng Đạo, P.Tân Thành, TP Cà Mau
SĐT: 0943 626 115 - cohbmedic.camau@gmail.com
www.medic.com.vn - FB: @BVMedicCaMau

PHIẾU KẾT QUẢ XÉT NGHIỆM

[redacted]

Thời gian lấy mẫu: 18/05/2025 20:30 — Người lấy mẫu: BS. Nhan Minh Duy
Thời gian nhận mẫu: 18/05/2025 20:39 — Người nhận mẫu: CN. Lý Hoàng Giang
Loại mẫu: Máu — Tình trạng mẫu: Đạt — SID: 100525-164416

Tên xét nghiệm	Kết quả	Khoảng tham chiếu	Đơn vị	Quy trình XN/Thiết bị
MCHC	34.5	31 - 36	g/dL	
RDW	12.8	11.0 - 15.7	%	
Số lượng tiểu cầu(*)	318	150 - 400	10^3/L	
MPV	6.78	4.30 - 12.0	fL	
PCT	0.22	0.1 - 0.5	%	
PDW	19.1 H	6.0 - 18.0	%	

Người thực hiện: CN. Lý Hoàng Giang — Người kiểm tra: CN. Lý Hoàng Giang

Cà Mau, ngày 10 tháng 05 năm 2025
TL. TRƯỞNG KHOA XÉT NGHIỆM
BS. Lý Vĩnh Phúc
Signature valid

MCM.XN.QTQL.018 — Phiên bản: 2.0

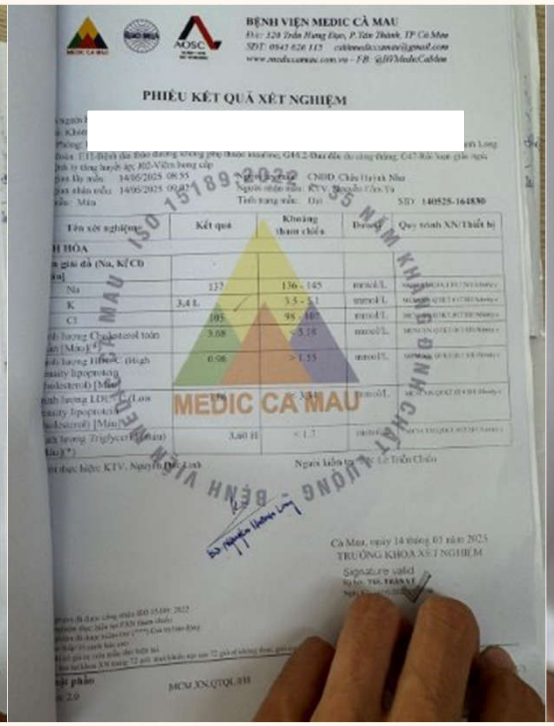

BỆNH VIỆN MEDIC CÀ MAU
Đ/c: 328 Trần Hưng Đạo, P.Tân Thành, TP Cà Mau
SĐT: 0943 626 115 - cohbmedic.camau@gmail.com
www.medic.com.vn - FB: @BVMedicCaMau

PHIẾU KẾT QUẢ XÉT NGHIỆM

[redacted]

Thời gian lấy mẫu: 14/05/2025 08:55 — Người nhận mẫu: CNHD. Châu Huỳnh Như
Thời gian nhận mẫu: 14/05/2025 09:44 — Người lấy mẫu: BS.CKI. Trần Vũ
Loại mẫu: Máu — Tình trạng mẫu: Đạt — SID: 140525-161830

Tên xét nghiệm	Kết quả	Khoảng tham chiếu	Đơn vị	Quy trình XN/Thiết bị
H HÓA				
n giải đồ (Na, K, Cl)				
Na	127	136 - 145	mmol/L	
K	3.4 L	3.5 - 5.1	mmol/L	
Cl	105	98 - 107	mmol/L	
...ượng Cholesterol toàn ...n [Máu]*	3.08	< 5.18	mmol/L	
...ượng HDL-C (High ...ensity lipoprotein cholesterol) [Máu]	0.98	> 1.55	mmol/L	
...ượng LDL-C (Low ...ensity lipoprotein cholesterol) [Máu]*	[illegible]	[illegible]	mmol/L	
...ượng Triglycerid (Máu) ...u)*	3.60 H	< 1.7	mmol/L	

Người kiểm tra: BS. Lê Trần Châu

Cà Mau, ngày 14 tháng 05 năm 2025
TRƯỞNG KHOA XÉT NGHIỆM
Signature valid

MCM.XN.QTQL.018

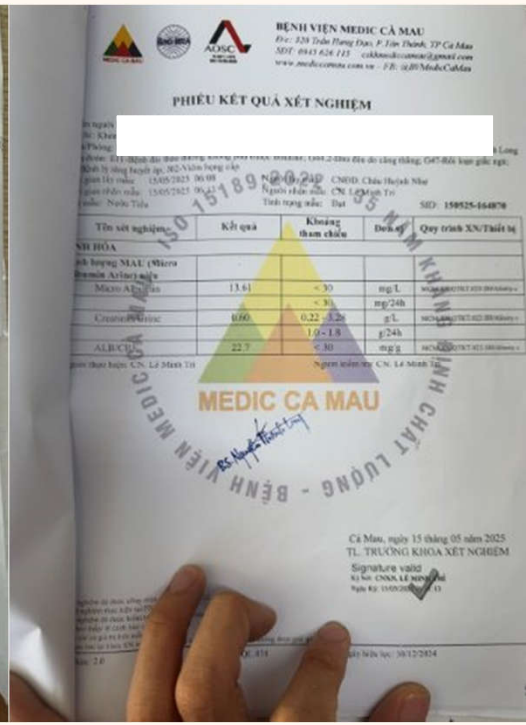

BỆNH VIỆN MEDIC CÀ MAU
Đ/c: 328 Trần Hưng Đạo, P.Tân Thành, TP Cà Mau
SĐT: 0943 626 115 - cohbmedic.camau@gmail.com
www.medic.com.vn - FB: @BVMedicCaMau

PHIẾU KẾT QUẢ XÉT NGHIỆM

[redacted]

Thời gian lấy mẫu: 15/05/2025 06:00 — Người nhận mẫu: CNHD. Châu Huỳnh Như
Thời gian nhận mẫu: 15/05/2025 06:44 — Người lấy mẫu: CN. Lê Minh Trí
Loại mẫu: Nước Tiểu — Tình trạng mẫu: Đạt — SID: 150525-164870

Tên xét nghiệm	Kết quả	Khoảng tham chiếu	Đơn vị	Quy trình XN/Thiết bị
NH HÓA				
...ượng MAU (Micro Albumin Arinary)				
Micro Albumin	13.61	< 30	mg/L	
		< 30	mg/24h	
Creatinin/Urine	0.60	0.22 - 3.26	g/L	
		1.0 - 1.8	g/24h	
ALBUM	22.7	< 30	mg/g	

Người thực hiện: CN. Lê Minh Trí

Cà Mau, ngày 15 tháng 05 năm 2025
TL. TRƯỞNG KHOA XÉT NGHIỆM
Signature valid

Made with GAMMA

V. CẬN LÂM SÀNG

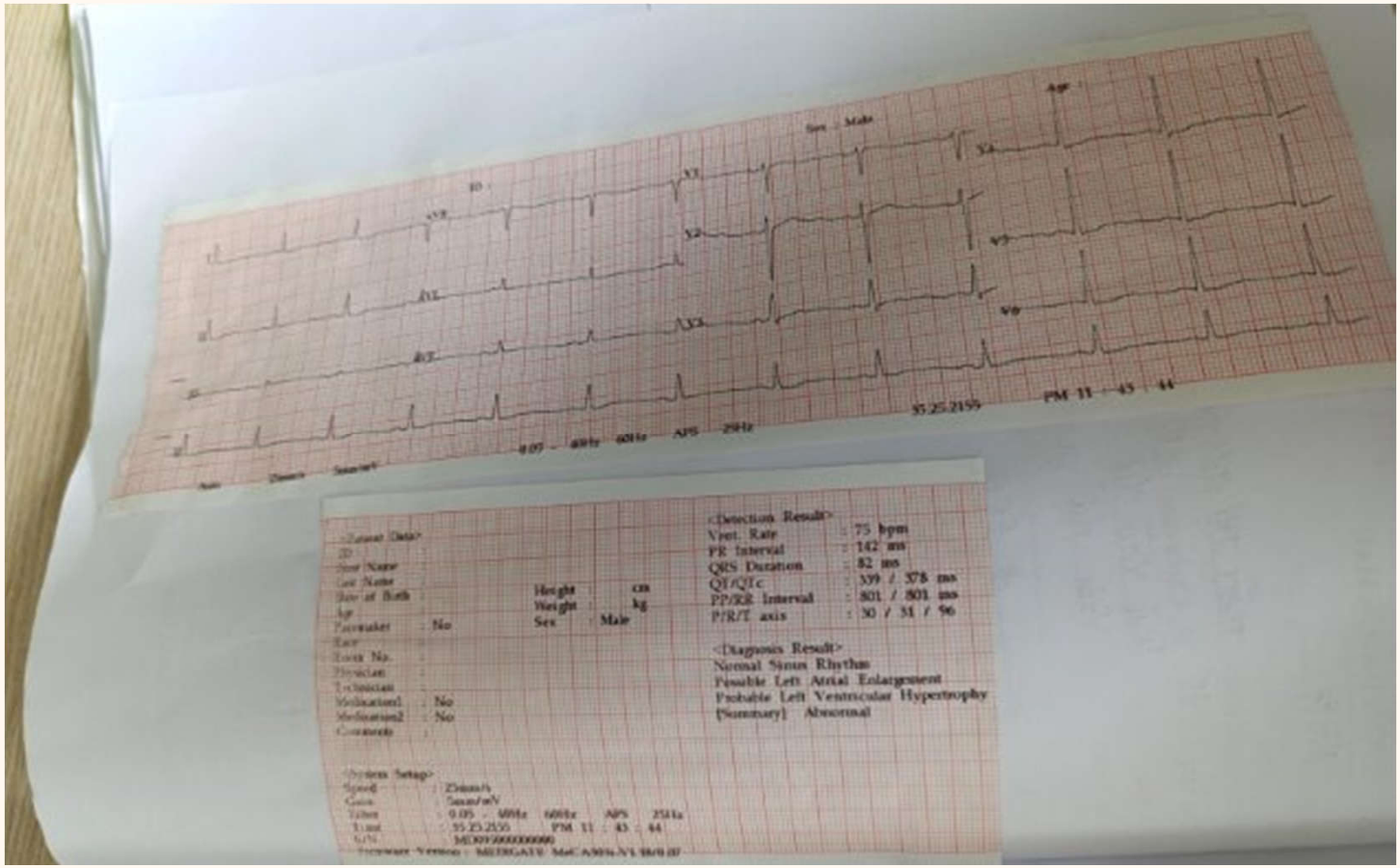

Made with GAMMA

V. DIỄN TIẾN BỆNH: Trong 7 ngày

1

Dấu hiệu sinh tồn

- Huyết áp: 190/100mmHg
- Mạch: 90 lần/phút
- Nhiệt độ: 37 độC
- Nhịp thở: 20 lần/phút

2

Tình trạng lâm sàng

Bệnh nhân ổn định hơn, các triệu chứng đau đầu, nặng ngực giảm dần.

3

Đáp ứng điều trị

Huyết áp có xu hướng giảm nhưng vẫn còn cao so với mục tiêu.

Made with GAMMA

VI. PHÁC ĐỒ ĐIỀU TRỊ HIỆN TẠIt

Huyết áp
- Telmisartan 80mg
- Nifedipin 40mg
- Bisoprolol 2.5 mg
- Spironolacton 50mg

Đái tháo đường
- Empagliflozin 10mg

Rối loạn lipid máu
- Atorvastatin 20mg

Made with GAMMA

VII. DIỄN TIẾN BỆNH

1. Chẩn đoán

- Tăng huyết áp kháng trị
- Đái tháo đường type 2
- Rối loạn Lipid máu

2. Các cận lâm sàng đề nghị

Siêu âm Doppler động mạch thận: Do bệnh nhân chưa hợp tác được nên các bác sĩ chẩn đoán hình ảnh chưa thực hiện được.

Made with GAMMA

VII. DIỄN TIẾN BỆNH

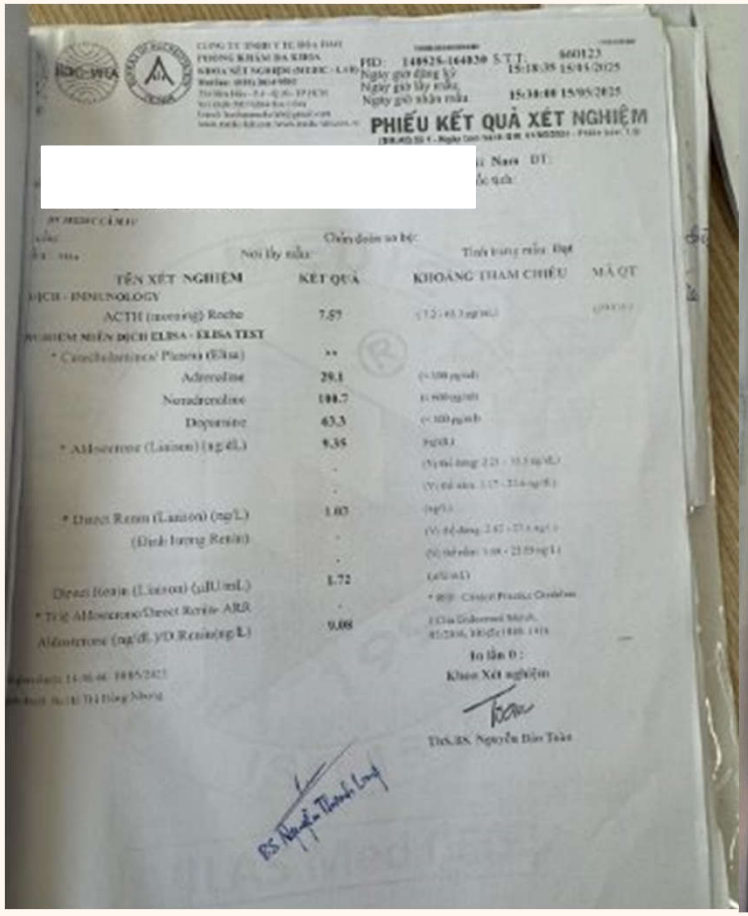

PHIẾU KẾT QUẢ XÉT NGHIỆM

TÊN XÉT NGHIỆM	KẾT QUẢ	KHOẢNG THAM CHIẾU	MÃ QT
DỊCH - IMMUNOLOGY			
ACTH (ngưỡng) Roche	7.57		
NGHIỆM MIỄN DỊCH ELISA - ELISA TEST			
* Catecholamines/ Plasma (Elisa)	--		
Adrenaline	29.1		
Noradrenaline	198.7		
Dopamine	63.3		
* Aldosterone (Liaison) (pg/dL)	9.35		
* Direct Renin (Liaison) (ng/L)	1.03		
(Định lượng Renin)			
Direct Renin (Liaison) (µIU/mL)	1.72		
* Tỷ số Aldosterone/Direct Renin ARR			
Aldosterone (pg/dL ytD Reninng/L)	9.08		

Ngày giờ đăng ký: 15:18:35 15/05/2025
Ngày giờ lấy mẫu:
Ngày giờ nhận mẫu: 15:18:48 15/05/2025

Kết luận:

Ho tên 0:
Khoa Xét nghiệm

ThS.BS. Nguyễn Đức Tuấn

BS Nguyễn Thanh Long

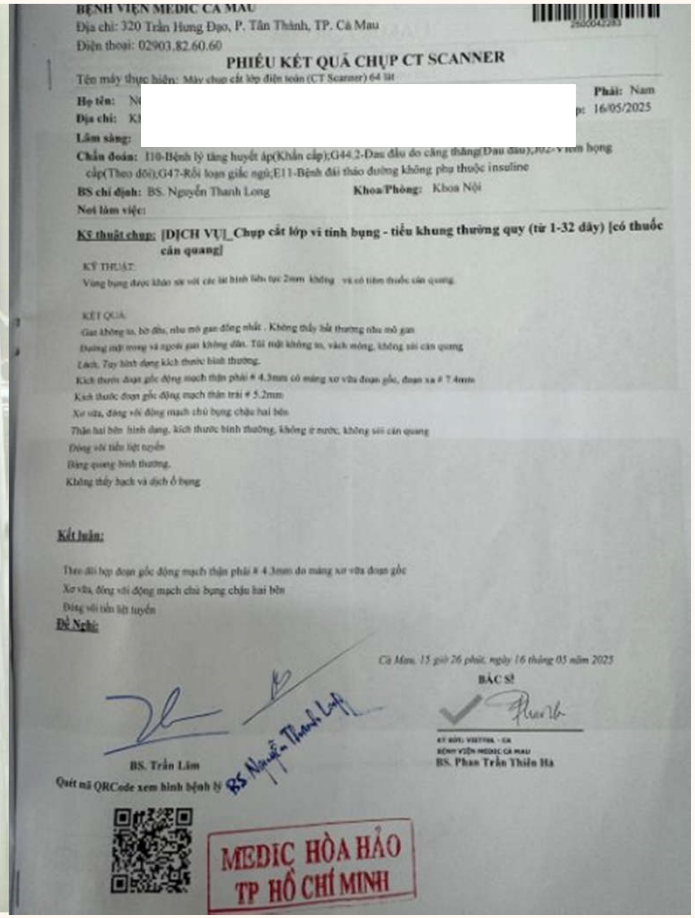

BỆNH VIỆN MEDIC CÀ MAU
Địa chỉ: 320 Trần Hưng Đạo, P. Tân Thành, TP. Cà Mau
Điện thoại: 02903.82.60.60

PHIẾU KẾT QUẢ CHỤP CT SCANNER

Tên máy thực hiện: Máy chụp cắt lớp điện toán (CT Scanner) 64 lát

Họ tên: Phái: Nam
Địa chỉ: Ngày: 16/05/2025
Lâm sàng:
Chẩn đoán: I10-Bệnh lý tăng huyết áp(Khẩn cấp);G44.2-Đau đầu do căng thẳng(Đau đầu);J02.9-Viêm họng cấp(Theo dõi);G47-Rối loạn giấc ngủ;E11-Bệnh đái tháo đường không phụ thuộc insuline
BS chỉ định: BS. Nguyễn Thanh Long Khoa/Phòng: Khoa Nội
Nơi làm việc:

Kỹ thuật chụp: [DỊCH VỤ]_Chụp cắt lớp vi tính bụng - tiểu khung thường quy (từ 1-32 dãy) [có thuốc cản quang]

KỸ THUẬT:
Vùng bụng được khảo sát với các lát hình liên tục 2mm không và có tiêm thuốc cản quang.

KẾT QUẢ:
Gan không to, bờ đều, nhu mô gan đồng nhất . Không thấy bất thường nhu mô gan
Đường mật trong và ngoài gan không dãn. Túi mật không to, vách mỏng, không sỏi cản quang
Lách, Tụy hình dạng kích thước bình thường.
Kích thước đoạn gốc động mạch thận phải # 4.3mm có mảng xơ vữa đoạn gốc, đoạn xa # 7.4mm
Kích thước đoạn gốc động mạch thận trái # 5.2mm
Xơ vữa, đóng vôi động mạch chủ bụng chậu hai bên
Thận hai bên hình dạng, kích thước bình thường, không ứ nước, không sỏi cản quang
Đóng vôi tiền liệt tuyến
Bàng quang bình thường.
Không thấy hạch và dịch ổ bụng

Kết luận:
Theo dõi hẹp đoạn gốc động mạch thận phải # 4.3mm do mảng xơ vữa đoạn gốc
Xơ vữa, đóng vôi động mạch chủ bụng chậu hai bên
Đóng vôi tiền liệt tuyến

Đề Nghị:

Cà Mau, 15 giờ 26 phút, ngày 16 tháng 05 năm 2025

BS. Trần Lâm
Quét mã QRCode xem hình bệnh lý

BS Nguyễn Thanh Long

BÁC SĨ
BS. Phan Trần Thiên Hà

MEDIC HÒA HẢO
TP HỒ CHÍ MINH

Made with GAMMA

VII. DIỄN TIẾN BỆNH

1. Chẩn đoán xác định

- Tăng huyết áp do hẹp động mạch thận
- Đái tháo đường type 2
- Rối loạn Lipid máu

2. Hướng xử trí

Bệnh nhân sau đó được tư vấn chuyển đến Bệnh viện Chợ Rẫy, tại Bệnh viện Chợ Rẫy bệnh nhân được chỉ định đặt Stent động mạch thận.

Made with GAMMA

VIII. VẤN ĐỀ CẦN BÀN LUẬN

- Trên một bệnh nhân lớn tuổi, huyết áp khó kiểm soát, có nhiều yếu tố nguy cơ, cần tầm soát sớm hẹp động mạch thận để có chiến lược điều trị thích hợp
- Có cần can thiệp hay điều trị nội khoa tối ưu
- Có nên ngưng ACE/ARB nếu creatinine tăng
- Nguy cơ tái hẹp sau can thiệp
- Lợi ích – nguy cơ khi can thiệp so với điều trị nội khoa

Made with GAMMA

MEDIC CA MAU

Cảm ơn quý Thầy/Cô & Đồng nghiệp đã lắng nghe!

Made with GAMMA