# Ca lâm sàng

# Hồng ban nút liên quan lao phổi

BS NGUYỄN THỊ HỒNG YẾN
KHOA KHÁM BỆNH BV ĐA KHOA HÒA HẢO MEDIC CẦN THƠ

# HÀNH CHÁNH

- Họ tên: BÙI VĂN T, 66 tuổi, Nam
- Địa chỉ: Cần Thơ
- Nghề nghiệp:già
- Ngày khám: 7h54 ngày 10/2/2025
- Lí do đến khám: nốt đỏ ở 2 chân

# BỆNH SỬ

- Bệnh 1 tháng, bệnh nhân nổi những nốt đỏ 2 chân, đau nhẹ, không ngứa ,kèm ăn uống kém, đắng miệng, sốt nhẹ, ớn lạnh, sụt cân (khoảng 7kg/ 1tháng), chưa điều trị gì đến khám Bv Đa Khoa Hòa Hảo Medic Cần Thơ.

# Tiền sử

- Bản thân: chưa ghi nhận bệnh lý khác, không sử dụng loại thuốc nào kéo dài, bỏ thuốc lá> 20 năm.
- Gia đình: anh trai ruột điều trị lao phổi cách nay 3 năm.

# Khám lâm sàng

- Dấu hiệu sinh tồn:HA: 120/70mmHg, M: 80 lần/ phút, T: 370C
- CC: 173cm, CN 54kg ,BMI:18.04
- Bệnh tỉnh, niêm hồng, thể trạng gầy
- Nhiều nốt màu đỏ sậm, hình oval ,kích thước 1-2cm, rải rác 2 chân, giới hạn không rõ,mật độ chắc, ấn đau nhẹ.

# Cận lâm sàng

- Công thức máu: thiếu máu nhẹ(Hb: 117g/l,MCV:75, MCH:23.5)
- Chức năng gan , thận: bình thường
- Đường huyết , mỡ máu: bình thường
- Viêm gan B: có kháng thể (HbsAb:665IU/L)
- Viêm gan C: bình thường

CTY TNHH CA.MEDIC CẦN THƠ
**BVĐK HOÀ HẢO - MEDIC CẦN THƠ**

MS: 22/BV-01
Số: 2500023511

# PHIẾU SIÊU ÂM

- Họ tên người bệnh [redacted] Tuổi: 66 tuổi Nam/Nữ: Nam
- Địa chỉ: [redacted]
- Số BHYT: GD 4 92 92 21443044 SĐT: không
- Khoa: Khoa Khám bệnh Buồng: PK23 - Da Liễu Giường:
- Chẩn đoán: L30.3-Viêm da nhiễm trùng;L52-Hồng ban nút;K77-Rối loạn chức năng gan trong bệnh phân loại nơi khác
- Yêu cầu kiểm tra: Siêu âm ổ bụng tổng quát (tầm soát bệnh lý gan, lách, thận, mật, hệ sinh dục)
- Bác sỹ điều trị: BS. CKI. Nguyễn Thị Hồng Yến

## KẾT QUẢ SIÊU ÂM

- GAN: Không to, bờ đều, cấu trúc đồng dạng, không sang thương khu trú.
- TỦI MẬT : Không to, thành không dày, không sỏi.
- ĐƯỜNG MẬT : Đường mật trong gan không giãn, không sỏi. OMC không giãn, không sỏi.
- TỤY: Không to , cấu trúc đồng nhất
- LÁCH: Không to , cấu trúc đồng nhất
- THẬN TRÁI: Không sỏi, không ứ nước, chủ mô phân biệt vỏ- tủy rõ.
- THẬN PHẢI: Không ứ nước, không sỏi, chủ mô có cấu trúc echo trống KT # 27 mm, chủ mô phân biệt vỏ - tủy rõ.
- BÀNG QUANG: Thành không dày, không sỏi, không bướu
- TIỀN LIỆT TUYẾN : KT # 41 x 32 x 39 mm, (V # 27 gram ).
- ĐỘNG MẠCH CHỦ BỤNG: Không phình.
- Ổ BỤNG: Không dịch, không hạch, Cocard Sign (-)
- CÁC CƠ QUAN KHÁC: Không dịch màng phổi hai bên

## KẾT LUẬN

**NANG THẬN PHẢI.**
**PHÌ ĐẠI NHỆ TIỀN LIỆT TUYẾN.**

*Ngày 10 tháng 02 năm 2025*
**BÁC SĨ CHUYÊN KHOA**

**BS.CKI. Phan Ngọc Hải**

**Lời dặn của BS chuyên khoa:**
** Tái khám nhớ mang theo phiếu này.*

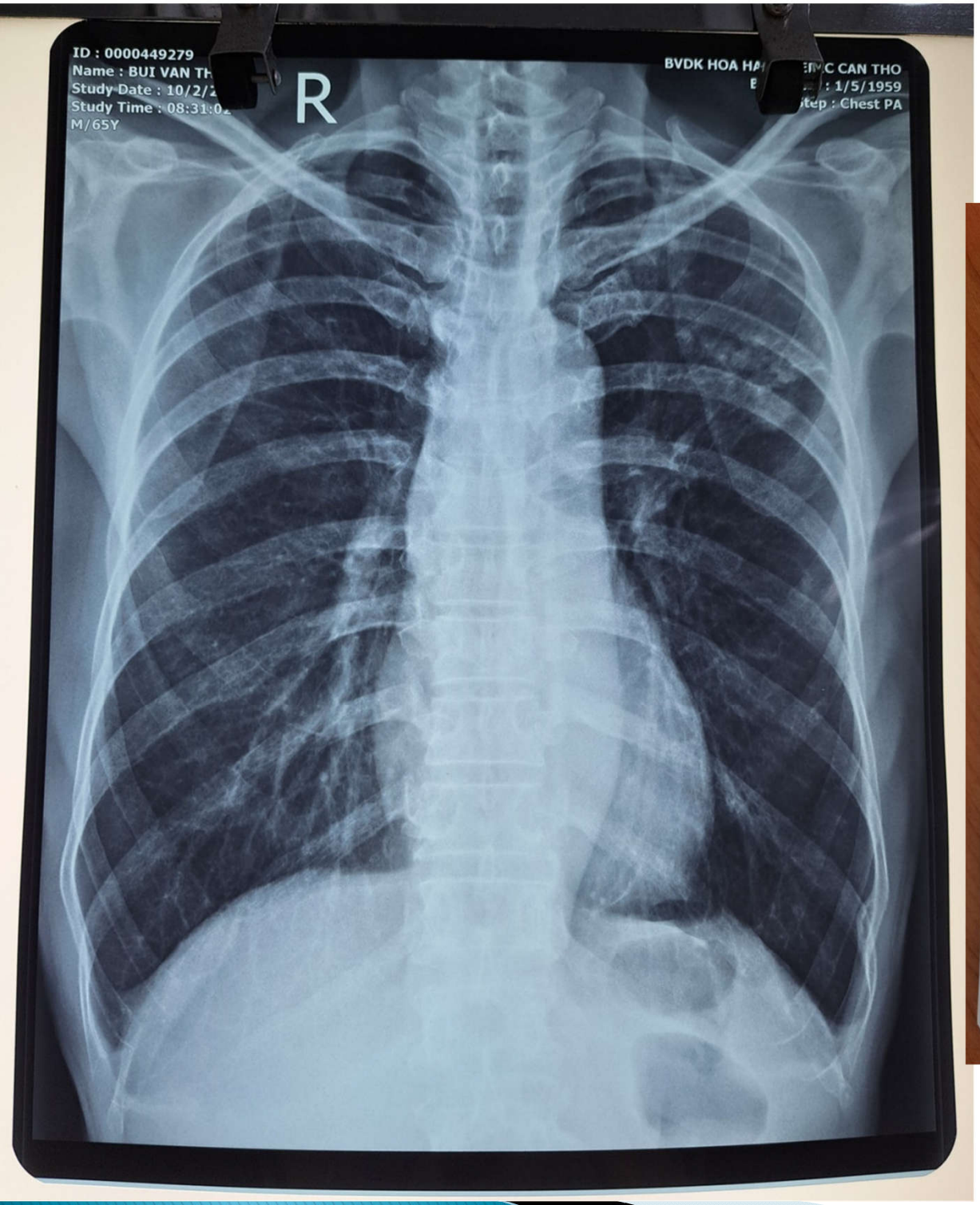


CTY TNHH CA.MEDIC CẦN THƠ
**BVĐK HOÀ HẢO - MEDIC CẦN THƠ**

MS: 19/BV-01
Mã BN: 0000449279
Mã KCB: 2500023511

## PHIẾU CHIẾU/CHỤP XQUANG

- Họ tên người bệnh: [redacted] Tuổi: 66 tuổi Nam/Nữ:Nam
- Địa chỉ: [redacted]
- Số BHYT: GD 4 92 92 21443044 SĐT: không
- Khoa: Khoa Khám bệnh Buồng: PK23 - Da Liễu Giường:
- Chẩn đoán: L30.3-Viêm da nhiễm trùng;L52-Hồng ban nút;K77-Rối loạn chức năng gan trong bệnh phân loại nơi khác
- Yêu cầu chiếu/chụp:Chụp X-quang ngực thẳng
- Bác sỹ chỉ định: BS. CKI. Nguyễn Thị Hồng Yến
- Máy: Máy chụp X-quang cố định 320 mA Toshiba

### KẾT QUẢ CHIẾU/CHỤP

- Thành ngực: Tổn thương biến dạng + hủy xương sườn 9 bên trái
- Màng phổi:Chưa ghi nhận hình ảnh bất thường
- Trung thất: Chưa ghi nhận hình ảnh bất thường
- Tim: Chưa ghi nhận hình ảnh bất thường
- Động mạch chủ: Chưa ghi nhận hình ảnh bất thường
- Huyết phế quản: Chưa ghi nhận hình ảnh bất thường
- Phổi: Mờ không đồng nhất 1/3 trên hai phổi. Nốt mờ đậm độ mô mềm 1/3 trên phổi trái
- Cơ hoành: Chưa ghi nhận hình ảnh bất thường

**KẾT LUẬN**
THEO DÕI VIÊM 1/3 TRÊN HAI PHỔI.
NỐT MỜ 1/3 TRÊN PHỔI TRÁI CHƯA LOẠI TRỪ U.
TỔN THƯƠNG XƯƠNG SƯỜN 9 BÊN TRÁI, KHẢ NĂNG LOẠN SẢN XƠ.
ĐỀ NGHỊ KẾT HỢP LÂM SÀNG VÀ CẬN LÂM SÀNG KHÁC.

**(Để xem hình XQ này, xin sử dụng**
**điện thoại thông minh quét mã QR Code)**

**Lời dặn của BS chuyên khoa:**

*Ngày 10 tháng 02 năm 2025*
**BÁC SỸ CHUYÊN KHOA**

** Tái khám nhớ mang theo phiếu này.*

***BS.CKI. Nguyễn Thị Như Quỳnh***

CTY TNHH CA.MEDIC CẦN THƠ
BỆNH VIỆN ĐA KHOA HÒA HẢO - MEDIC CẦN THƠ

MS: 20/BV-01
Mã BN: 0000449279
Mã KCB: 2500023511

# PHIẾU CHỤP CẮT LỚP VI TÍNH

- Họ tên người bệnh: **BÙI** Tuổi: 66 tuổi Nam/Nữ: Nam
- Địa chỉ: không
- Khoa: Khoa Khám bệnh Buồng: PK09 - Ung Bướu Giường:
- Chẩn đoán: L30.3-Viêm da nhiễm trùng;D38.1-U tân sinh chưa rõ tính chất của khí quản, phế quản và phổi(TD U phổi (T) PB U lao);L52-Hồng ban nút;K77-Rối loạn chức năng gan trong bệnh phân loại nơi khác
- Yêu cầu chiếu/chụp: Chụp CLVT lồng ngực không tiêm thuốc cản quang (Máy CT160)
- Bác sỹ chỉ định: BS. CKI. Cao Quốc Trung
- Máy: TOSHIBA AQUILION PRIME 160

## KẾT QUẢ CHIẾU/CHỤP

KỸ THUẬT:
Vùng ngực được khảo sát với các lát hình liên tục 2 và 10mm không có tiêm thuốc cản quang ở cửa sổ nhu mô và trung thất.

KẾT QUẢ:
Đa nốt tụ đám và có nốt đóng vôi nhu mô phổi trái thùy trên > dưới
Không thấy tràn dịch màng phổi.
Không thấy hình ảnh phì đại hạch rốn phổi và trung thất
Không thấy bất thường mạch máu lớn.
Thực quản bình thường.
Theo dõi gãy cũ xương sườn 9 trái

**KẾT LUẬN:**
VIÊM PHỔI TRÁI CÓ KHẢ NĂNG DO LAO CẦN XÁC ĐỊNH HOẠT TÍNH
Theo dõi gãy cũ xương sườn 9 trái

**(Để xem hình MSCT này, xin sử dụng điện thoại thông minh quét mã QR Code)**

**Lời dặn của BS chuyên khoa:**
Lời dặn

*Ngày 10 tháng 02 năm 2025*
**BÁC SĨ CHUYÊN KHOA**

***BS. Võ Nguyễn Thành Nhân***

** Tái khám nhớ mang theo phiếu này.*

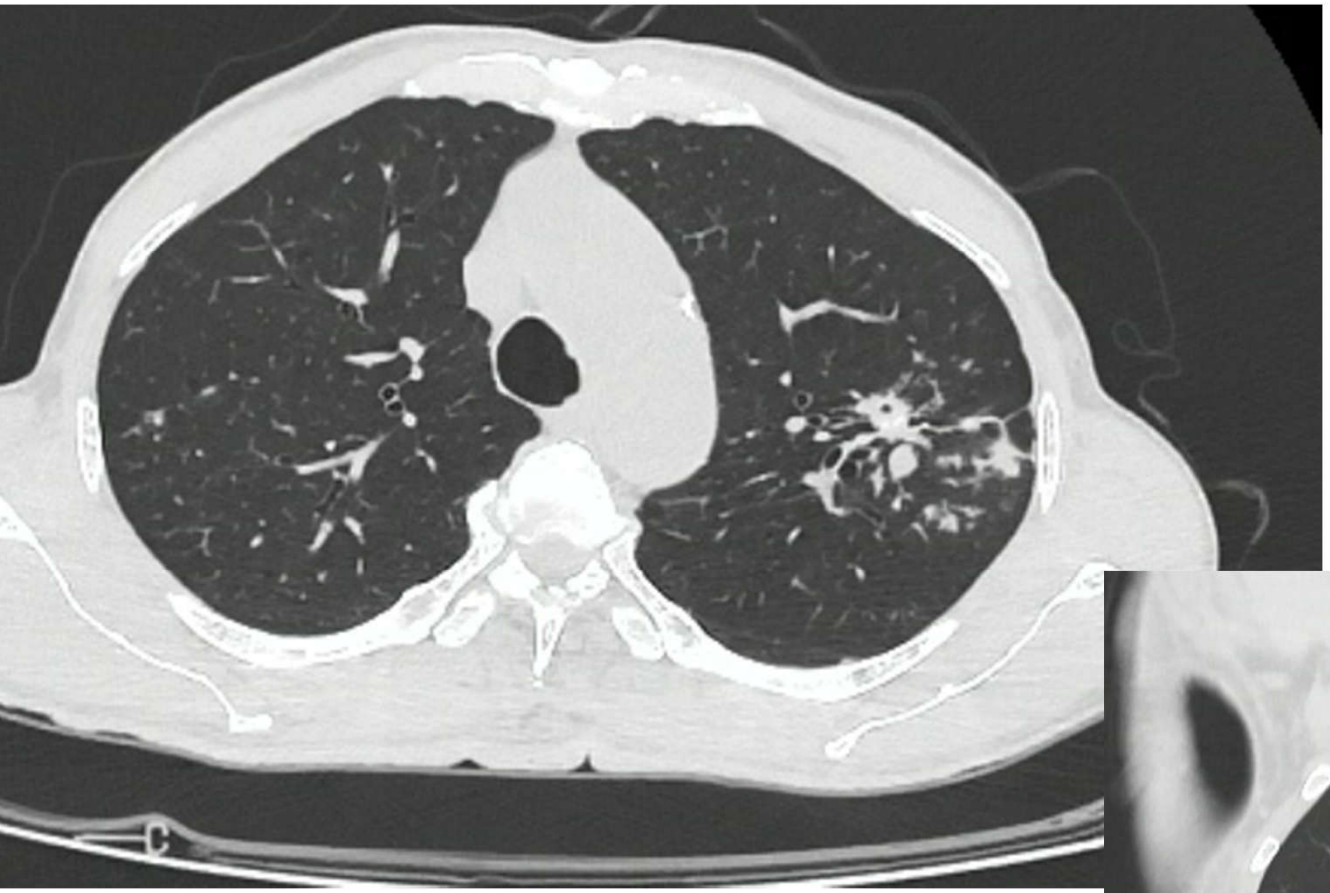

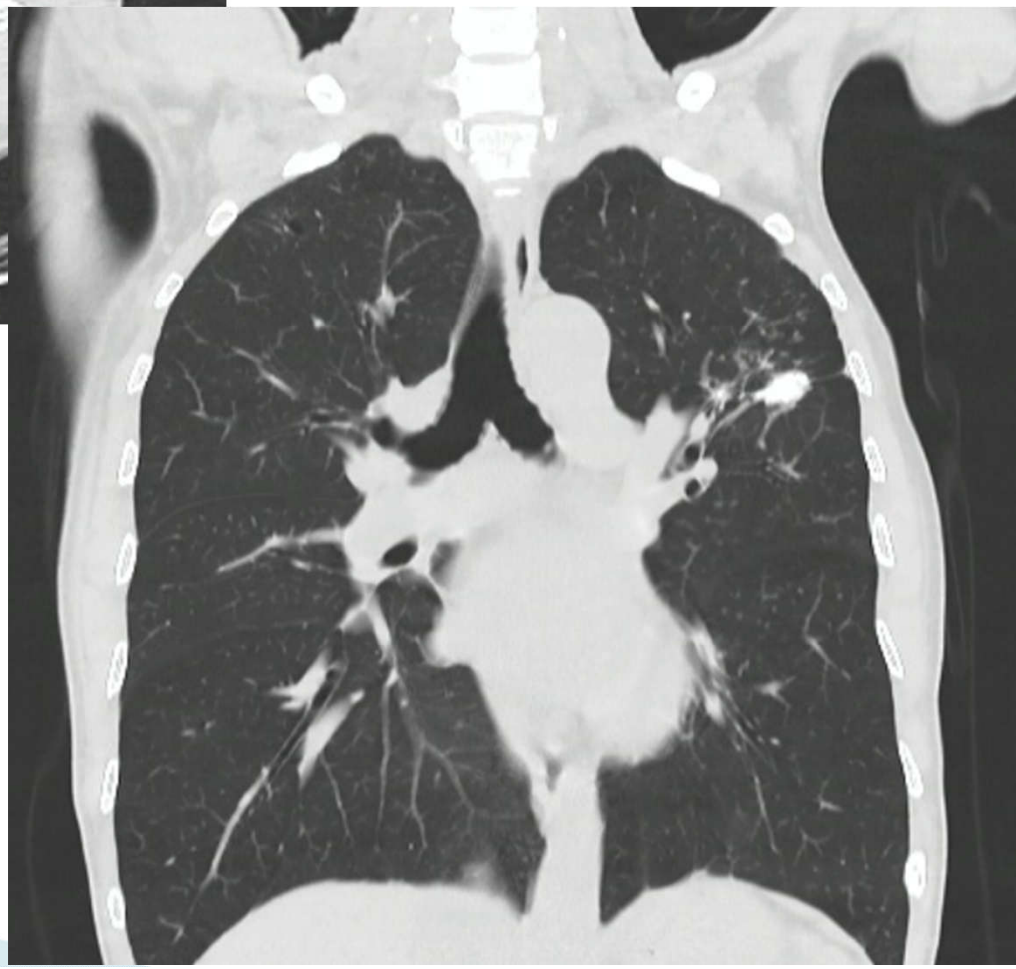

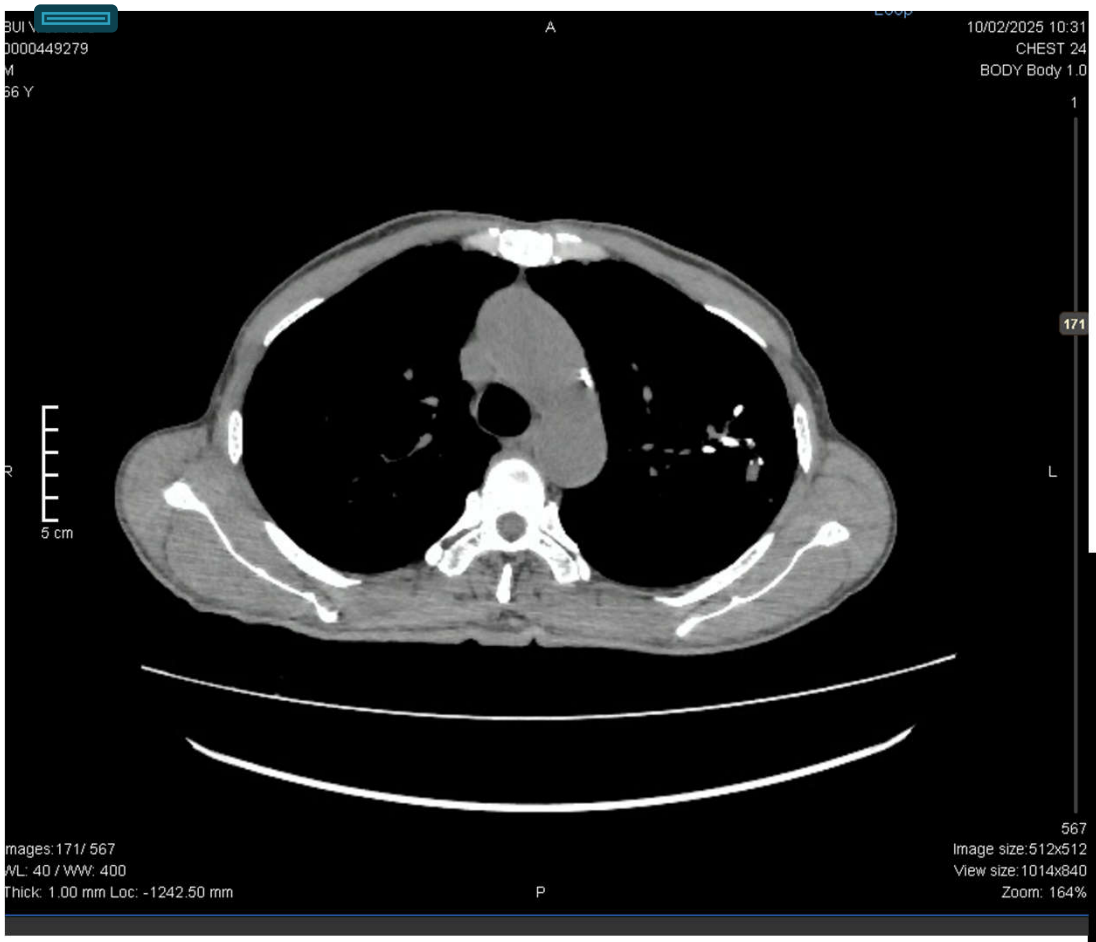
A
10/02/2025 10:31
CHEST 24
BODY Body 1.0
1
171
R
L
5 cm
567
Image size:512x512
View size:1014x840
Zoom: 164%
WL: 40 / WW: 400
Thick: 1.00 mm Loc: -1242.50 mm
P

**BỆNH VIỆN ĐA KHOA HOÀ HẢO-MEDIC CẦN THƠ**
:102 Cách Mạng Tháng 8, P. Cái Khế, Q. Ninh Kiều, TPCT
☎: 0292 390 9999 - 401 ✉: xetnghiemmediccantho@gmail.com
: http://traketquaxetnghiem.mediccantho.com.vn

# PHIẾU KẾT QUẢ XÉT NGHIỆM MTB REAL - TIME PCR

## I. THÔNG TIN HÀNH CHÍNH

Họ tên người bệnh: **BÙI**
Năm sinh: 1959 Nam/Nữ: Nam
Mã số bệnh phẩm: 10180264 Mã hồ sơ: 2500023511
Số thẻ BHYT: GD4929221443044
Địa chỉ: Quận Ninh Kiều, Thành phố Cần Thơ
SĐT: không
Khoa/Phòng: Khoa khám bệnh
BS Chỉ định: BS. CKI. Cao Quốc Trung
Chẩn đoán: D38.1- U tân sinh chưa rõ tính chất của khí quản, phế quản và phổi(TD U phổi (T) PB U lao)( ; bệnh 1 tháng nốt màu đỏ sậm, kích thước 1 cm, ấn đau, kèm ăn uống kém, sụt cân (trước đó 61kg0, ớn lạnh)
Thời gian lấy mẫu:
Người lấy mẫu: Mẫu mang đến
Loại mẫu: Dịch
Thời gian nhận mẫu: *07:00 11/02/2025*
Người nhận mẫu: CNXN. Đinh Thị Huỳnh Duyên
Tình trạng mẫu: Đạt

## II. BIỂU ĐỒ KẾT QUẢ:

***Xét nghiệm được thực hiện bằng phương pháp : Real - Time PCR.***

**Mẫu XN:** —— **IC:** ——

## III. KẾT LUẬN:

**MẪU DƯƠNG TÍNH**

07 giờ 24, ngày 12 tháng 02 năm 2025
**KHOA XÉT NGHIỆM**

ThS.XN. Bùi Phát Đạt

- Kết quả chỉ có giá trị trên mẫu xét nghiệm
- Lấy mẫu tại nhà 0896169169

Sang thương da sau 8 tuần điều trị phác đồ lao

# Tóm tắt ca lâm sàng

- Bệnh nhân nam 66 tuổi, đến khám vì nổi nốt đỏ ở hai chân, kèm sụt cân, sốt nhẹ, ăn uống kém.
- Lâm sàng: nốt đỏ sậm, chắc, giới hạn không rõ, ấn đau nhẹ, rải rác hai chân.
- Cận lâm sàng: thiếu máu nhẹ, chức năng gan thận bình thường.
- Yếu tố dịch tễ: có người nhà từng điều trị lao.
- Sau điều trị phác đồ lao 8 tuần, tổn thương da cải thiện rõ.
- → Chẩn đoán: Hồng ban nút thứ phát do lao phổi.

# Hồng ban nút

- Là một trong những dạng thường gặp nhất của viêm mô mỡ dưới da.
- Bệnh cấp tính hay mãn tính, có thể có liên quan đến nhiều bệnh lý hệ thống.
- Xảy ra mọi lứa tuổi, nhiều nhất là 18-34 tuổi, tỷ lệ nam : nữ= 1:6

# Cơ chế bệnh sinh

Hồng ban nút là một dạng phản ứng quá mẫn của cơ thể đối với nhiều tác nhân khác nhau, cơ chế vẫn chưa rõ ràng.Các giả thuyết về cơ chế bệnh sinh của hồng ban nút như sau:

- Là kết quả của sự lắng đọng phức hợp miễn dịch ở vách của mô mỡ gây nên tình trạng viêm mô mỡ tăng bạch cầu đa nhân trung tính.
- Liên quan tới gen:trong một số nghiên cứu cho thấy có hiện tượng tăng sản xuất TNF alpha.

# Nguyên nhân

- Có khoảng 50% trường hợp hồng ban nút là vô căn.

| Nhiễm trùng | Nhiễm nấm | Nhiễm virus | Bệnh lý | Ác tính | Thuốc | Khác |
|---|---|---|---|---|---|---|
| Streptococcus<br>Salmonella<br>Yersinia<br>Mycobacterium tuberculosis<br>Chlamydia | Bệnh nấm coccidioides<br>Bệnh nấm blatomyces<br>Bệnh histoplasto me | Viêm gan B, C<br>HIV<br>HSV | Sarcodosis<br>Viêm loét đại tràng<br>Bệnh Behcet | Bệnh bạch cầu cấp dòng tủy<br>Ung thư tụy | Thuốc ngừa thai<br>Sulfonamides<br>Bromides<br>Iodides | Thai |

# Lâm sàng

**Thương tổn da**: một/nhiều nốt màu đỏ tươi, sưng, đau, nóng, hình tròn hay oval, bờ không rõ, kích thước 2-6 cm, thường 1 bên hay 2 bên mặt duỗi chi.

- Hiếm gặp: tổn thương có thể tạo thành mảng to, ở cổ chân,đùi, cánh tay, mông, bắp chân, mặt.
- Sau 1-2 tuần: màu đỏ tươi → xanh → vàng → tróc vẩy, thâm đen.
- Tổn thương lành trong 1-2 tuần, xuất hiện tổn thương mới trong 3-6 tuần.
- Không bao giờ loét hay để lại sẹo.

**Triệu chứng toàn thân**: tùy thuộc vào nguyên nhân gây bệnh.

- Đau khớp, viêm khớp, đau đầu, ho,tiêu chảy, viêm kết mạc mắt, gan lách to, viêm màng phổi…
- Viêm họng, viêm amidan, viêm đường hô hấp trên ; xuất hiện trước  tổn thương da, khoảng 20-30%  xuất hiện trước tổn thương da 1-3 tuần.

# Cận lâm sàng

- **Giải phẫu bệnh**:giai đoạn sớm có hình ảnh viêm vách mô mỡ. Lớp mô mỡ dưới da bị dày nhiều. Khi tổn thương nhiều sẽ có hiện tượng xơ hóa quanh vách lớp mô mỡ, xuất hiện thêm tế bào khổng lồ và mô hạt.

- Tốc độ máu lắng tăng cao, hay CRP tăng.

# Cận lâm sàng

**Các xét nghiệm tìm nguyên nhân:**

- Công thức máu: tăng số lượng bạch cầu hay bất thường dòng tế bào trong bệnh lý ác tính.
- ASLO tăng: do nhiễm liên cầu.
- Xét nghiệm lao tiềm ẩn
- Xquang ngực thẳng: loại trừ hồng ban nút do nhiễm khuẩn , do lao, do sarcoidosis.

# Chẩn đoán

- Chẩn đoán hồng ban nút trong hầu hết trường hợp có thể dựa vào khai thác tiền sử, khám lâm sàng.
- Sinh thiết một nốt tổn thương khi cần thiết hay trong trường hợp không điển hình.
- Xác định các nguyên nhân gây hồng ban nút.

# Nguyên tắc điều trị

- Điều trị triệu chứng.
- Điều trị không dùng thuốc:nghỉ ngơi, hạn chế đi lại, nằm kê cao chân, mang vớ áp lực.
- Điều trị nguyên nhân nếu có:
- Bệnh lý toàn thân nếu có.
- Ngưng ngay những loại thuốc nghi ngờ là tác nhân gây bệnh.

# Điều trị cụ thể

**Lựa chọn 1:**

- Các thuốc giảm đau NSAID: Ibuprofen, Naproxen,..
- Kali iodid: cơ chế chưa rõ, giả thuyết cho rằng thuốc tập trung ở tổn thương, giải phóng heparin, ức chế hóa hướng động bạch cầu trung tính. Sau 2-3 tuần không giảm → ngưng thuốc.

# Điều trị cụ thể

**Lựa chọn 2**: không đáp ứng NSAID, hay Kali iodid.

- Corticosteroid (phải loại trừ do lao, nhiễm khuẩn): 0,5mg/kg * 1-2 tuần.
- Tiêm corticosteroid trong sang thương: tổn thương ít, không thể dùng corticosteroid toàn thân.
- Colchicin: đáp ứng tốt đối với hồng ban nút do Behcet
- Các thuốc khác: Dapson, Hydroxychloroquin, Methotrexat, ức chế TNF alpha,..

# Tiên lượng

- Bệnh thường lành tính và tự giới hạn, thường bệnh diễn tiến từ 3-4 tuần, trường hợp nặng là 6 tuần.
- Bệnh ít tái phát trừ trường hợp hồng ban nút vô căn, hay do nguyên  nhân nhiễm trùng đường hô hấp trên do Streptococcus hay không phải Streptococcus
- Sự thất bại trong việc xác định các bệnh tiềm ẩn hay các loại thuốc gây bệnh có thể làm bệnh nặng hơn hay tử vong.

PDF

**Ngày xuất bản:** 07/12/2023

**Số lượt xem tóm tắt**: 237
**Số lượt xem PDF**: 140

# NGHIÊN CỨU MỘT SỐ YẾU TỐ LIÊN QUAN ĐẾN BỆNH CĂN CỦA BỆNH NHÂN HỒNG BAN NÚT TẠI BỆNH VIỆN ĐẠI HỌC Y DƯỢC THÀNH PHỐ HỒ CHÍ MINH

*Lê Thái Vân Thanh[1,2], Trần Ngọc Khánh Nam[1,✉], Trần Hạnh Vy[1], Thái Thanh Yến[1]*

*[1] Bệnh viện Đại học Y Dược TP.HCM*
*[2] Trường Đại học Y Dược TP.HCM*

## Tóm tắt

**Đặt vấn đề:** Hồng ban nút (HBN) là biểu hiện của một dạng phản ứng quá mẫn bị thúc đẩy bởi nhiều tác nhân khác nhau. Có rất nhiều nguyên nhân dẫn đến HBN, tùy thuộc vào dân tộc và vị trí địa lý. Tuy nhiên, 50% trường hợp có thể không xác định được nguyên nhân. Việt Nam là nước nằm trong khu vực bệnh nhiễm trùng có tần suất lưu hành cao. **Mục tiêu:** Mô tả đặc điểm lâm sàng, cận lâm sàng giữa các nhóm bệnh căn của bệnh nhân hồng ban nút tại bệnh viện Đại học Y Dược TP HCM. Tìm hiểu mối liên quan giữa các yếu tố dịch tễ học và bệnh căn của bệnh nhân hồng ban nút tại bệnh viện Đại học Y Dược TP HCM. **Đối tượng và phương pháp:** Nghiên cứu tiến cứu, mô tả loạt ca được thực hiện trên tất cả đối tương bệnh nhân mắc hồng ban nút điều trị trong khoảng thời gian từ 08/2021 đến 03/2023 tại bệnh viện Đại học Y Dược Thành phố Hồ Chí Minh. **Kết quả:** Trong tổng số 42 bệnh nhân tham gia nghiên cứu, phần lớn bệnh nhân là nữ (nữ/nam= 5/1), bệnh nhân HBN vô căn chiếm tỉ lệ 31%. Bệnh nhân HBN thứ phát chiếm tỉ lệ 69%, trong đó các bệnh nguyên được ghi nhận gồm nghi nhiễm liên cầu khuẩn, nghi nhiễm lao tiềm ẩn và đồng nhiễm lao tiềm ẩn, liên cầu khuẩn với tỉ lệ lần lượt là 4,8%; 54,7%; 9,5%. Phân tích các đặc điểm về dịch tễ học không ghi nhận yếu tố liên quan đến bệnh căn ở bệnh nhân HBN. **Kết luận:** Mặc dù HBN nói chung là một tình trạng lành tính và tự giới hạn, nhưng nó có thể liên quan đến những bệnh căn khác nhau. Việc xác định và khoanh vùng các bệnh căn nguyên ở bệnh nhân HBN tại Việt Nam là rất quan trọng, nhằm giải quyết vấn đề nguồn gốc, đem lại hiệu quả chữa trị và nâng cao chất lượng cuộc sống ở bệnh nhân. ***Từ khóa:*** Hồng ban nút, bệnh căn.

PDF

**Ngày xuất bản:** 11/01/2024

**Số lượt xem tóm tắt**: 248
**Số lượt xem PDF**: 135

# NGHIÊN CỨU ĐẶC ĐIỂM LÂM SÀNG, CẬN LÂM SÀNG CỦA BỆNH NHÂN HỒNG BAN NÚT TẠI BỆNH VIỆN ĐẠI HỌC Y DƯỢC THÀNH PHỐ HỒ CHÍ MINH

*Lê Thái Vân Anh [1,2], Trần Ngọc Khánh Nam [1], Trần Hạnh Vy [2,✉], Thái Thanh Yến [2]*

*[1] Bệnh viện Đại học Y Dược TP.HCM*
*[2] Trường Đại học Y Dược TP.HCM*

## Tóm tắt

**Đặt vấn đề:** Hồng ban nút (HBN) là biểu hiện phổ biến nhất của viêm vách mô mỡ, là một dạng phản ứng tăng nhạy khởi phát bởi nhiễm trùng, thai kỳ, thuốc, bệnh mô liên kết hoặc bệnh ác tính. Việc tiếp cận dựa trên triệu chứng lâm sàng, cận lâm sàng và tiền sử từng người bệnh để định hướng các xét nghiệm cần thiết, giúp hướng tới chẩn đoán bệnh là rất quan trọng. Từ đó đưa ra phương pháp điều trị phù hợp và đánh giá khả năng đáp ứng điều trị ở bệnh nhân. **Mục tiêu:** Mô tả đặc điểm lâm sàng và cận lâm sàng của bệnh nhân hồng ban nút tại Bệnh viện Đại Học Y Dược TPHCM và khảo sát một số yếu tố liên quan đến khả năng đáp ứng điều trị trên đối tượng nghiên cứu. **Đối tượng và phương pháp:** Nghiên cứu tiến cứu, mô tả loạt ca được thực hiện trên tất cả đối tương bệnh nhân mắc hồng ban nút điều trị trong khoảng thời gian từ 08/2021 đến 03/2023 tại bệnh viện Đại học Y Dược Thành phố Hồ Chí Minh. **Kết quả:** Trong số 42 người tham gia, chủ yếu là nữ (nữ/nam = 5/1) với độ tuổi trung bình là 38,6 tuổi (từ 18 đến 72 tuổi). Biểu hiện lâm sàng bao gồm đau tại chỗ (100%), sốt (33,3%), đau khớp (14,3%), mệt mỏi (9,5%), chán ăn và ngứa (2,4%). Ngoài ra, 25% biểu hiện các triệu chứng liên quan như loét miệng và nổi hạch, loét sinh dục, khó thở và tiêu chảy, lở miệng và tiêu chảy. Đánh giá cận lâm sàng cho thấy tốc độ lắng hồng cầu (VS) và protein viêm phản ứng (CRP) tăng cao. Đáng chú ý, phân tích cho thấy tiền sử bệnh có liên quan đến đáp ứng điều trị ở bệnh nhân HBN. **Kết luận:** Nghiên cứu của chúng tôi đã phân tích các đặc điểm lâm sàng và cận lâm sàng đặc trưng của bệnh nhân mắc bệnh HBN. Bệnh nhân HBN có độ tuổi trung bình là 38,6 ± 13,95 tuổi, nữ giới chiếm ưu thế. Vị trí nổi ban thường gặp là cẳng chân, cánh tay, bụng và đùi. Triệu chứng lâm sàng thường gặp là đau tại chỗ, sốt, và đau khớp. Bệnh nhân cũng có các thay đổi trong công thức máu và phản ứng viêm.

# Bài học rút ra

- Hồng ban nút có thể là biểu hiện đầu tiên của bệnh lý hệ thống như lao.
- Chẩn đoán đòi hỏi khai thác kỹ tiền sử, dịch tễ, kết hợp lâm sàng và cận lâm sàng.
- Điều trị nguyên nhân giúp cải thiện rõ triệu chứng ngoài da.
- Việc không xác định được nguyên nhân dễ dẫn đến tái phát, diễn tiến kéo dài.

# Tài liệu tham khảo


- Bệnh viện Da liễu TP Hồ Chí Minh,2019.Hướng dẫn chẩn đoán và điều trị bệnh Da Liễu.Nhà xuất bản Y học.
- Bộ Y Tế,2023.Hướng dẫn chẩn đoán và điều trị các bệnh da liễu.
- Schwartz RA, Nervi SJ(2007), Erythema Nodosum: A sign of systemic disease.

# Tài liệu tham khảo


- Lê,T.V.T,Trần,N.K.N,Trần,H.V,& Thái,T.Y.(2023).Nghiên cứu một số yếu tố liên quan đến bệnh căn của bệnh nhân hồng ban nút tại Bệnh Viện Đại Học y Dược TPHCM.Tạp chí Y học Việt Nam,532(1b).
- Lê,T.V.T,Trần,N.K.N,Trần,H.V,& Thái,T.Y.(202).Nghiên cứu đặc điểm lâm sàng, cận lâm sàng của bệnh nhân hồng ban nút tại Bệnh Viện Đại Học y Dược TPHCM.Tạp chí Y học Việt Nam,533(2).

# Xin cảm ơn!