Bệnh Cơ Tim Giãn Nở Liên Quan Rượu

Alcoholic Cardiomyopathy - ACM

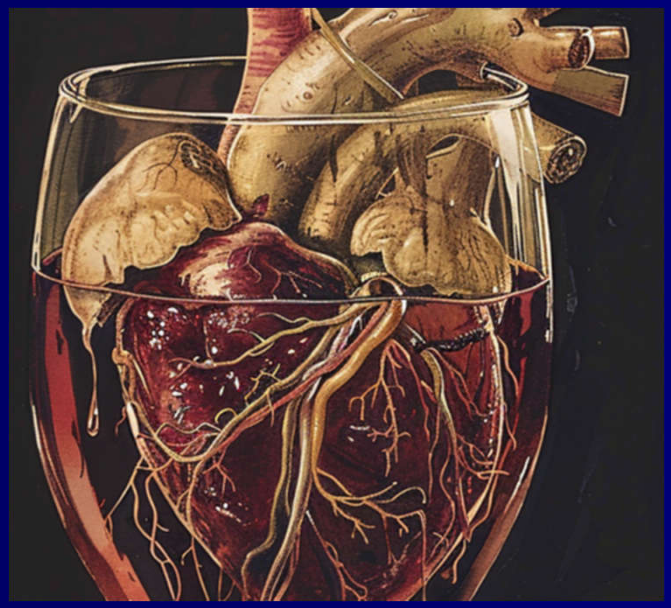

Phan Thanh Hải , Dương Phi Sơn,
*Lê Thanh Tùng, Lý Văn Khái **
Hoàng Kim Tuấn Anh, Trần Ngọc Tuấn
*Nguyễn Văn Sĩ ***

Ngày 31/10/2015

* *Medic Hoà Hảo*
** *Bệnh Viện Nguyễn Trãi*

Bệnh Cơ Tim Giãn Nở

Dilated Cardiomyopathy

Bệnh cơ tim giãn nở chủ yếu xảy ra ở người lớn < 50 tuổi.

Là rối loạn cơ tim nguyên phát, lúc này cơ tim bị kéo căng quá mức, không có bệnh mạch vành trầm trọng hoặc các tình trạng liên quan đến áp lực buồng tim như **tăng huyết áp, bệnh van tim**.

Bệnh Cơ Tim Giãn Nở

Nguyên nhân

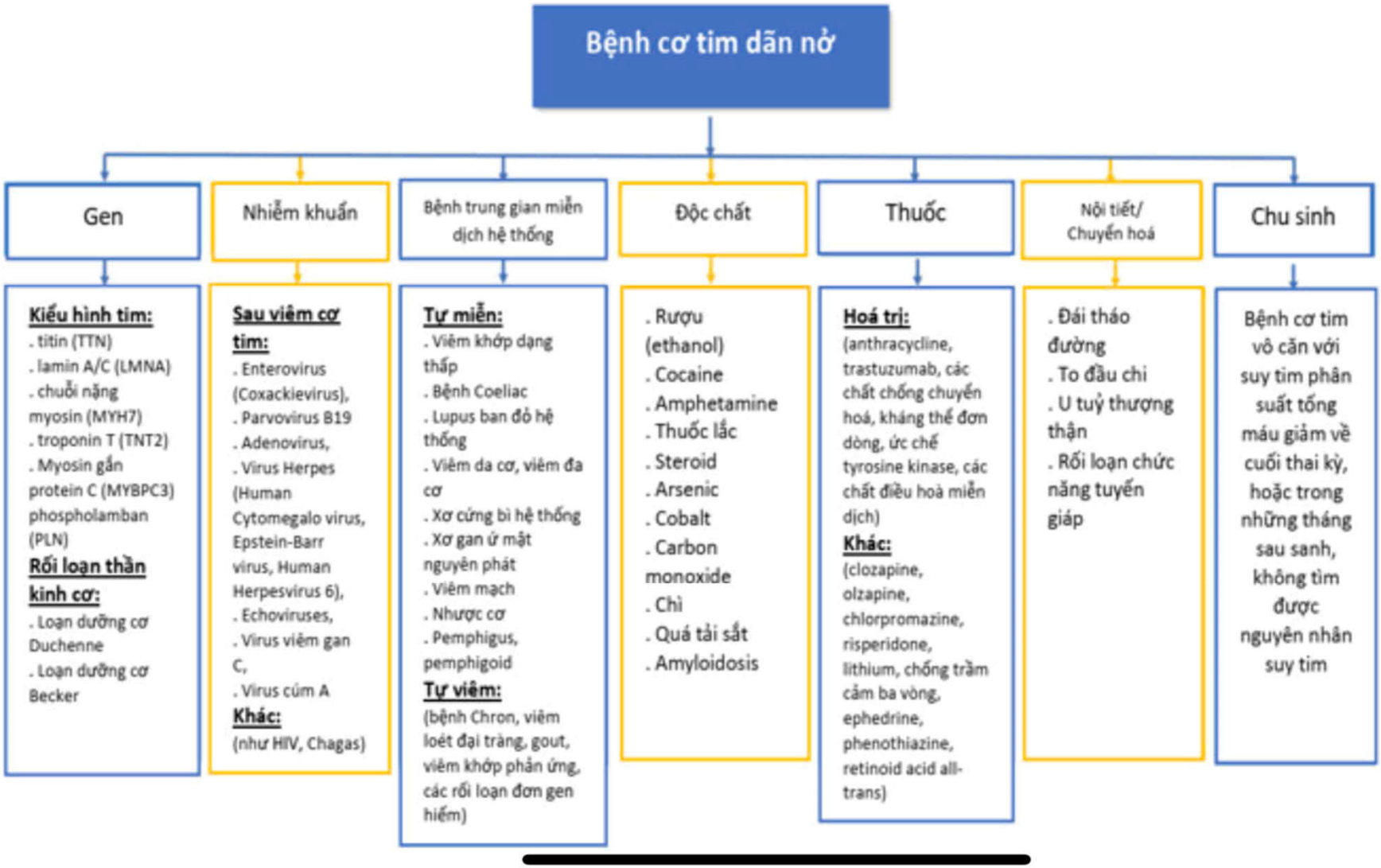

Bệnh Cơ Tim do rượu
ACM

Bệnh cơ tim do rượu là nguyên nhân **hàng đầu** gây ra **bệnh cơ tim giãn không do thiếu máu cục bộ** ở Hoa Kỳ (21-36%). Chiếm 10% bệnh cơ tim giãn nở.

Tỉ lệ mắc bệnh cơ tim do rượu dao động từ **1-2% trong số những người nghiện rượu nặng,**

Không có giá trị ngưỡng cho lượng rượu tiêu thụ. Uống **80 g rượu mỗi ngày trong ít nhất 5 năm** làm tăng đáng kể nguy cơ phát triển ACM, nhưng không phải tất cả những người lạm dụng rượu mãn tính đều mắc ACM.

Bệnh Cơ Tim do rượu
ACM

Uống rượu mãn tính có thể gây tổn thương đa cơ quan, trong đó làm **rối loạn chức năng cơ tim**.

Hiện chưa có dấu ấn Sinh học, Mô học hoặc Miễn dịch học cụ thể nào để chẩn đoán **bệnh cơ tim do rượu**.

Yếu tố chẩn đoán quan trọng nhất là **không có bệnh động mạch vành.**

Nhiều cơ chế bệnh sinh lý đã được đưa ra, tuy nhiên một yếu tố quan trọng đang được nghiên cứu tích cực là vai trò của **đột biến gen và nguy cơ mắc bệnh cơ tim**.

Bệnh cơ tim do rượu
ACM

Cơ chế bao gồm:

. **T**ổn thương ty thể

. **S**tress oxy hóa

. **A**poptosis.

. **B**iến đổi cấu trúc actin và myosin, và thay đổi cân bằng Canxi dẫn đến rối loạn chức năng tim.

. Tương tác giữa **yếu tố di truyền** (HLA , alen enzyme alcol dehydrogenase) và yếu tố **không di truyền** (**thiếu hụt Thiamine**, chất độc hại trực tiếp lên tế bào tim).

Bệnh Cơ Tim do rượu ACM

- **K**ích hoạt các cơ chế bù trừ để đáp ứng với rối loạn chức năng tim:

  . Hệ thống renin-angiotensin-aldosterone, làm **tăng tín hiệu giao cảm** và tăng giải phóng **peptide lợi niệu não**.

  . **T**ăng tiền tải, giãn thất trái và giảm cung lượng tim, tất cả đều góp phần vào biểu hiện lâm sàng của ACM

Bệnh cơ tim do rượu
ACM

Chẩn đoán bệnh cơ tim do rượu khi có đủ **3 tiêu chí**:

(1) Lạm dụng rượu > 80g mỗi ngày trong khoảng thời gian ít nhất 5 năm. (**Nữ: 7 ly/ tuần . Nam: 14 ly/ tuần**).

(2) Có các dấu hiệu / Siêu âm tim, MRI tim:

. Thất trái giãn: LVDd > 58,4 mm ở nam và > 52,2mm ở nữ (Hội siêu âm Hoa Kỳ)

. Phân xuất tống máu giảm EF <50% .

(3) Không ghi nhận được bất kỳ nguyên nhân nào khác giải thích sự giãn buồng tim và giảm chức năng tâm thu thất trái (Tăng huyết áp, bệnh van tim, bệnh mạch vành).

➡ Cần **chụp mạch vành** để loại trừ vì lạm dụng rượu cũng là một yếu tố nguy cơ cao gây ra bệnh lý này.

Lưu đồ tiếp cận Bệnh Cơ tim Giãn nở

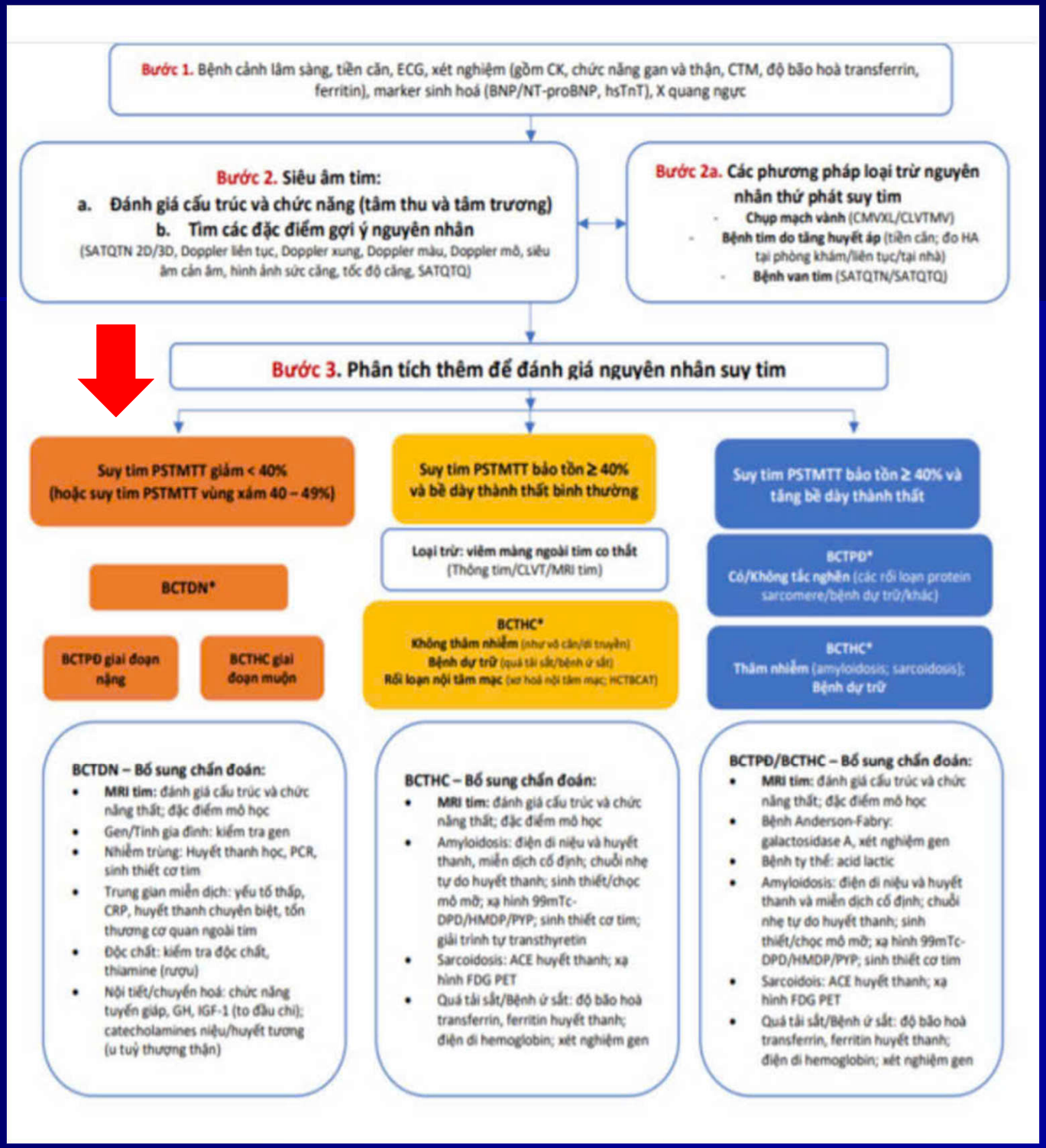

BỆNH ÁN

Nguyễn Thị H 36 t

ID: 84415….

ĐC: Đại Lãnh, Khánh Hòa

Nghề nghiệp: Lao động tại Cộng Hoà Mali (Tây Phi)

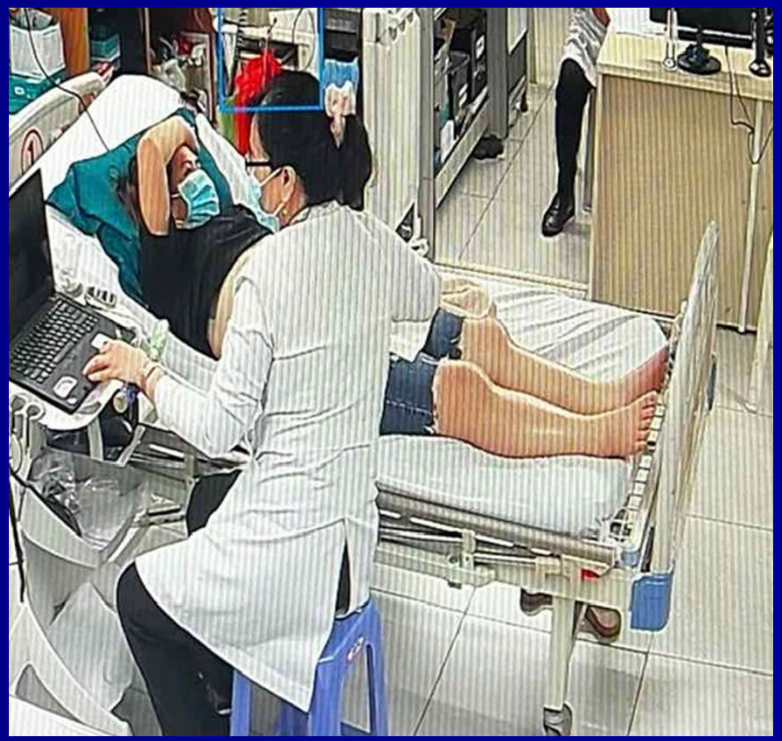

Tiền căn:

. Gia đình **không mắc bệnh tim mạch.**

. Para: 0010, Vô kinh 4 năm.

. **Không dùng chất gây nghiện.**

. Uống bia: 15 năm, 3 lần/tuần, Mỗi lần > 10 lon

. Viêm dạ dày.

BỆNH ÁN

Bênh sử:

*K*hoảng ½ năm nay **khó thở khi gắng sức**, thỉnh thoảng có **cơn khó thở về đêm** kèm ho khan phải ngồi dậy thở, ngủ **nằm đầu cao.** Thường hay đau bụng mắc đi tiêu sau ăn.

*K*hoảng 10 ngày nay **khó thở nhiều, sưng chân**, đầy bụng khó tiêu, **bụng căng chướng, ho khan ít**. BN đến khám tại địa phương được chẩn đoán bệnh về Tim, phổi, thận ? Cho truyền dịch, thuốc. Sau 2 ngày nằm viện tÌnh trạng không thuyên giảm nên BN xin xuất viện và trở về Việt Nam vào khám tại Medic. Sau siêu âm tim BN được chuyển đến Phòng Cấp cứu. Hiện tại than mệt, khó thở.

BỆNH ÁN

Khám lâm sàng:

HA: **153/122** mmHg **M**: **109** l/ph NT: **24** l/ph SpO2: 95%

Tổng trạng trung bình, tỉnh, tiếp xúc tốt,niêm hồng**,**

tĩnh mạch cổ nổi tư thế đầu cao 45o, phù nhiều 2 chi dưới, phù mềm, ấn lõm không đau,

Tim nhanh đều.

Phổi ran ẩm 2 đáy.

Bụng chướng .

BỆNH ÁN

Cận lâm sàng

Khoa : **Siêu Âm Gan - Mạch Máu D4** - Phòng Mạch Máu 2

Máy: **TOSHIBA APLIO 500**

KẾT QUẢ SIÊU ÂM MÀU

BS chỉ định : TS. BS. LÊ ĐÌNH VĨNH PHÚC BV chỉ định : MEDIC

VÙNG KHẢO SÁT : SIÊU ÂM DOPPLER MẠCH MÁU CHÂN

1. Hệ động mạch có dòng chảy từ động mạch chậu , xuống động mạch đùi , động mạch kheo , động mạch chày sau và động mạch mu chân hai bên : thành mạch mềm mại , không hẹp , vận tốc dòng chảy bình thường.
2. Hệ tĩnh mạch sâu hai chân từ tĩnh mạch chậu xuống tĩnh mạch đùi , tĩnh mạch kheo , tĩnh mạch chày trước , tĩnh mạch chày sau hai bên không dãn , không có dòng trào ngược qua van , đè xẹp hoàn toàn , không huyết khối.

- Tĩnh mạch hiển lớn - bé hai bên không có dòng trào ngược, không huyết khối

3. Phù, tụ dịch dưới da nhiều hai chân

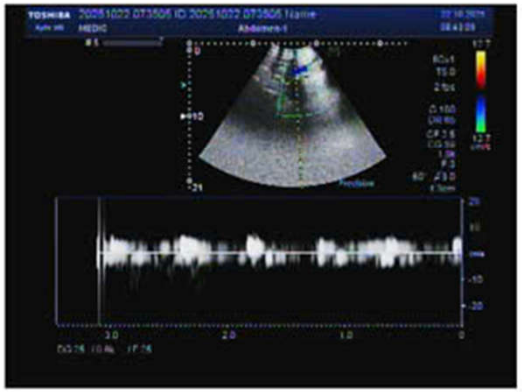

KẾT LUẬN : **KHÔNG HUYẾT KHỐI TĨNH MẠCH HAI CHÂN ,**

BỆNH ÁN

Cận lâm sàng

Xét nghiệm

Đơn vị: *Medic*
Nơi lấy mẫu: **Lầu 2** BS yêu cầu: TS. BS. LÊ ĐÌNH VĨNH PHÚC
Loại mẫu: **Máu/N.Tiểu** Tình trạng mẫu: **Đạt**

TÊN XÉT NGHIỆM	KẾT QUẢ	KHOẢNG THAM CHIẾU
I. HUYẾT HỌC / ĐÔNG MÁU - HEMATOLOGY / COAGULATION		
NFS(C.B.C)(CÔNG THỨC MÁU)[1]	*	
WBC	**8.17**	(4.0 - 10.5)10^9/L
% Neu	**63.9**	(40 - 74 %)
% Lym	**25.7**	(19 - 48 %)
% Mono	**9.5**	(3 - 9 %)
% Eos	**0.5**	(0 - 7 %)
% Baso	**0.4**	(0 - 1.5 %)
# Neu	**5.22**	(1.7 - 7.0) 10^9/L
# Lym	**2.10**	(1.0 - 4.0) 10^9/L
# Mono	**0.78**	(0.1 - 1.0) 10^9/L
# Eos	**0.04**	(0 - 0.5) 10^9/L
# Baso	**0.03**	(0 - 0.2) 10^9/L
RBC	**5.18**	(3.80 - 5.60)10^12/L
Hb	**14.2**	(12.0 - 18.0 g/dL)
Hct	**42.6**	(35 - 52 %)
MCV	**82.2**	(80 - 100 fL)
MCH	**27.4**	(26 - 32 pg)
MCHC	**33.3**	(32 - 36 g/dL)
RDW	**15.0**	(11.0 - 15.7%)
PLT	**293**	(150 - 400)10^9/L
MPV	**9.7**	(6.30 - 12.0 fL)

Đơn vị: *Medic*
Nơi lấy mẫu: **Lầu 2** BS yêu cầu: TS. BS. LÊ ĐÌNH VĨNH PHÚC
Loại mẫu: **Máu/N.Tiểu** Tình trạng mẫu: **Đạt**

TÊN XÉT NGHIỆM	KẾT QUẢ	KHOẢNG THAM CHIẾU
URINARY ANALYSIS:	*	
1)Chemistry (Sinh Hóa) :	*	
Glucose	**Âm tính**	(mmol/L)
Ketone	**Âm tính**	(<0.5 mmol/L)
Bilirubin	**Âm tính**	(µmol/L)
Urobilinogen	**Âm tính**	(µmol/L)
Color	**Vàng**	
Clarity	**Trong**	
Spe-Gravity	**1.012**	(1.005-1.030)
pH	**6.0**	(4.6-8.0)
Albumin	***150 H***	(mg/L)
Protein	***3.0 H***	(g/L)
Alb/Creat ratio-ACR (bán định lượng)	***300 H***	(Bình thường < 30 mg/gCr)
Pro/Creat ratio-PCR (bán định lượng)	***500 H***	(Bình thường < 150 mg/gCr)
Blood	***Dương tính***	(Âm tính)
Leucocytes	**Âm tính**	(Âm tính)
Nitrite	**Âm tính**	(Âm tính)
2)Urine Sediment (Cặn Lắng):	.	(particles/µL)
Red Blood Cells	**16**	(0 - 15)
Leucocytes	**7**	(0 - 15)
Calcium oxalate monohydrate	**0**	(0 - 6)
Calcium oxalate dihydrate	**0**	(0 - 6)
Amor.Phosphate	**0**	(0 - 6)
Uric acid	**0**	(0 - 6)

BỆNH ÁN

Cận lâm sàng

NT.ProBNP: **9. 333** pg/ml

Gia tăng sức căng thành thất
 # Suy tim

Troponin I hs : **34,9** (< 15,6)
Troponin T hs : **34,9** (< 15,6)

Chưa loại trừ Nhồi máu cơ tim

CÔNG TY TNHH Y TẾ HÒA HẢO
PHÒNG KHÁM ĐA KHOA
KHOA XÉT NGHIỆM (MEDIC - LAB)
Hotline: (028) 3834 9593
254 Hòa Hảo - P.4 - Q.10 - TP.HCM
Tel: (028) 3927 0284 (Ext:1134)
Email: hoahaomediclab@gmail.com
www.medic-lab.com /www.medic-lab.com.vn

VILAS Med 060

Ngày giờ lấy mẫu: 07:55:00 22/10/2025
Ngày giờ nhận mẫu: 07:59:00 22/10/2025

PHIẾU KẾT QUẢ XÉT NGHIỆM
(BM.KQ.22.1 - Ngày ban hành BM: 01/05/2024 - Phiên bản: 1.0)

Đơn vị: *Medic*
Nơi lấy mẫu: **Lấy máu CT** BS yêu cầu: BS. CKII. LÊ THANH TÙNG
Loại mẫu: **Máu** Tình trạng mẫu: **Đạt**

TÊN XÉT NGHIỆM	KẾT QUẢ	KHOẢNG THAM CHIẾU	MÃ QT
I. HUYẾT HỌC / ĐÔNG MÁU - HEMATOLOGY / COAGULATION			
D.Dimer²	***1867 H***	(< 500 ng/mL)	*QTHH026*
II. SINH HOÁ - BIOCHEMISTRY			
IONOGRAMME²:	*		*QTSH067*
Na	**136.6**	(130 - 145 mmol/L)	
K	**3.41**	(3.40 - 5.1 mmol/L)	
Ca	***2.01 L***	(2.1 - 2.80 mmol/L)	
Cl	**97.40**	(96 - 108 mmol/L)	
III. MIỄN DỊCH - IMMUNOLOGY			
* NT - ProBNP II² (Pro BNP)	***9333 H***	(pg/mL)	*QTMD172*
Diễn giải:	.	QĐ 1857 - BYT ngày 05/07/2022	
- Suy tim cấp: ngưỡng loại trừ	**tất cả độ tuổi**	(< 300 pg/mL)	
Ngưỡng chẩn đoán	**< 55 tuổi**	(> 450 pg/mL)	
	55 - 75 tuổi	(> 900 pg/mL)	
	> 75 tuổi	(> 1800 pg/mL)	
- Suy tim mạn: ngưỡng loại trừ	**tất cả độ tuổi**	(< 125 pg/mL)	
Troponin-I hs (Abbott)¹	***34.90 H***	(M < 34.2 ng/L, F < 15.6 ng/L)	*QTMD011.1*
Troponin-T hs (Roche)¹	***18.30 H***	(< 14 ng/L)	*QTMD016.3*

Thời gian duyệt: 08:29:24 22/10/2025
Người duyệt: DS.Phạm Văn Đức

In lần 0: 22/10/2025
Trưởng khoa xét nghiệm

BỆNH ÁN
Cận lâm sàng

Siêu âm tim

LA: **45** mm
RV: **29** mm
LVDd: **60** mm
> 52,2 mm

Dãn 4 buồng tim

EF: **25%**
TAPSE: **11** mm

Chức năng tâm thu 2 thất giảm nặng

IM ¾ - IA 2/4 - IT: ¾

Chẩn đoán sơ bộ : PHÙ 2 BÀN CHÂN/ TD TĂNG HUYẾT ÁP

PHÂN TÍCH ECG (ANALYSIS) :

aQRS: **50** Rhythm: **XOANG** Rate: **105** Interval : PR: **0.14** QRS: **0.08** QT: **0.34**

PWave	: Ext. Leads	**BT**
	: Pre. Leads	**BT**
QRS Complex	: Ext. Leads	**BT**
	: Pre. Leads	**SV3+RAVL>20mm**
ST Segments	: Ext. Leads	**BT**
	: Pre. Leads	**BT**
TWave	: Ext. Leads	**(-)/ VÙNG HOÀNH**
	: Pre. Leads	**T<1/8 R/V5V6**
UWave	: Ext. Leads	**BT**
	: Pre. Leads	**BT**

KẾT LUẬN : NHỊP XOANG NHANH
DÀY THẤT TRÁI, TĂNG GÁNH THẤT TRÁI

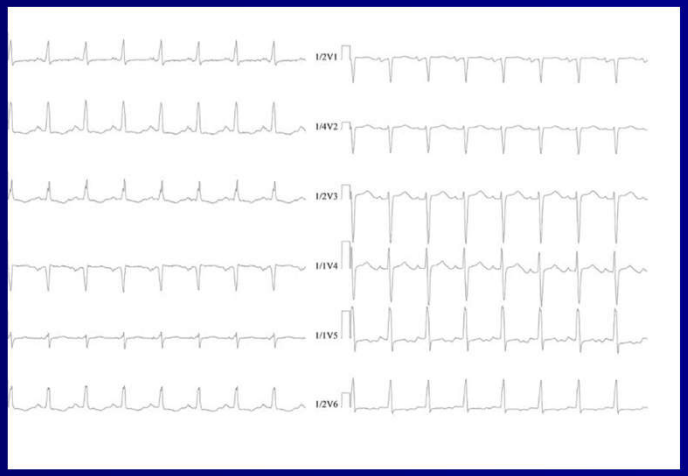

SIÊU ÂM TIM TM + 2D

Thất Phải: **29**
Vách liên thất: Tâm trương: IVSd: **12** Tâm thu: IVSs: **13** mm Rút ngắn: FS: **12**
Đường kính thất trái: Tâm trương LVDd: **60** Tâm thu: LVDS: **53** mm Đường kính gốc van ĐMC: AO: **32** AVO:
Thành sau thất trái: Tâm trương: PWd: **10** Tâm thu: PWs: **14** mm Nhĩ trái: LA: **45**
Phân xuất tống máu: EF: **25** % (Teichholt) (Simpson)

Vòng van 2 lá: Ann = Vòng van 3 lá: Nhĩ trái:
Chiều dài lá trước van 2 lá: mm Nhĩ phải:
ĐM phổi: Gốc: Ann = Phải: Vách liên thất:
Thân: Trái: Vách liên nhĩ:
Màng ngoài tim:

SIÊU ÂM DOPPLER MÀU

1. Dòng qua van 2 lá: E A
Vận tốc tối đa: Vmax: **1** m/s. Trung bình: Vmean: m/s
Độ chênh áp tối đa: Gpeak: **4** mmHg. Trung bình: mmHg
[ ] **Hở van 2 lá: Mức độ:** **3/4** Thời gian: tâm thu Vmax: m/s. Gp: mmHg.
[ ] **Hẹp van 2 lá:** Diện tích lỗ van: cm(2)

2. Dòng qua van ĐMC:
Vận tốc tối đa: Vmax: **0.7** m/s. Trung bình: m/s
Độ chênh áp tối đa: Gpeak: **2.0** mmHg. Trung bình: mmHg
[ ] **Hẹp van ĐMC:** Diện tích lỗ van: cm(2)
[ ] **Hở van ĐMC: Mức độ:** **2/4** PHT: mm/s
TDDE: Đường kính phụt ngược: mm
Mức độ lan dòng phụt ngược:

3. Dòng qua van 3 lá: [√] **Hở van 3 lá:** **Mức độ: 3/4**
Vận tốc tối đa dòng hở van: Vmax: **3.5** m/s
Áp lực tâm thu ĐM phổi: PAPs: **64** mmHg.
Độ chênh áp tối đa: Gp:

4. Dòng qua van ĐM Phổi:
Vận tốc tối đa: Vmax **0.9** m/s
Độ chênh áp tối đa: Gp: Trung bình: Gm:
Tối thiểu: mHg
[ ] **Hở van ĐM phổi:**
Áp lực ĐM phổi TB: PAPmean: mmHg.
Áp lực ĐM phổi tâm trương: mmHg.
[ ] **Hẹp van ĐM Phổi:**

Qp/Qs:

5. Dòng bất thường qua vách liên thất:
6. Dòng bất thường qua vách liên nhĩ:
7. Các vấn đề khác:

Địa chỉ : Thôn Tây Bắc 1 Xã Đại Lãnh, Tỉnh Khánh Hòa – 0326986413
Chẩn đoán sơ bộ : PHÙ 2 BÀN CHÂN/ TD TĂNG HUYẾT ÁP

VÙNG KHẢO SÁT : SIÊU ÂM TIM MÀU

1-Tim dãn bốn buồng. Các buồng tim khác trong giới hạn bình thường LVDd= 60mm. Giảm động nặng toàn bộ thất trái. .Chức năng tâm thu thất trái giảm nặng EF= 25 %(Teichholz), LVOT VTI = 9 cm.
Giảm động nặng toàn bộ thất phải. Chức năng tâm thu thất phải giảm nặng TAPSE= 11mm.
2- Van 2 lá hở 3/4. Van ĐMC hở 2/4.
Hở van ba lá 3/4 - Tăng áp động mạch phổi nặng (PAPs = 64 mmHg).
Động mạch chủ ngực dãn đoạn lên (d# 36mm), không dấu tách vách, đoạn quai và đoạn xuống có kích thước trong giới hạn bình thường.
Thân và các nhánh động mạch phổi trung tâm có kích thước trong giới hạn bình thường, không có khuyết khối.
3- Tràn dịch màng ngoài tim toàn thể lượng ít (dmax = 7mm ở thành sau nhĩ trái), không fibrin, dịch có hồi âm đồng nhất, không dấu chèn ép tim cấp. Không thấy huyết khối trong các buồng tim.
Nhịp tim nhanh lúc siêu âm, tần số 117 lần/phút.
4- Kích thước tĩnh mạch chủ dưới tối đa (dIVCmax) = 22mm, thay đổi kích thước IVC theo hô hấp < 50%.

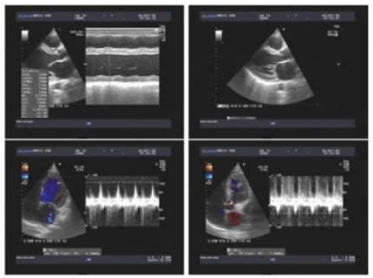

KẾT LUẬN : **NHỊP TIM NHANH LÚC SIÊU ÂM**
TIM DÃN BỐN BUỒNG - THEO DÕI BỆNH CƠ TIM DÃN NỞ.
CĐPB: THEO DÕI NHỒI MÁU CƠ TIM CẤP CHƯA XÁC ĐỊNH THỜI ĐIỂM
HAI THẤT GIẢM NẶNG CHỨC NĂNG TÂM THU
DÃN ĐỘNG MẠCH CHỦ NGỰC ĐOẠN LÊN NHẸ
HỞ VAN 2 LÁ 3/4, HỞ VAN ĐỘNG MẠCH CHỦ 2/4
TĂNG ÁP ĐỘNG MẠCH PHỔI NẶNG
Đề nghị : **CHUYỂN CẤP CỨU VÀ KẾT HỢP MEN TIM.**

Tp. Hồ Chí Minh, ngày 22/10/2025 07:07
(Bác sĩ đã ký)

BỆNH ÁN
Cận lâm sàng

Siêu âm tim

LA: 45 mm
RV: 29 mm
LVDd: 60 mm > **52,2 mm**

Dãn 4 buồng tim

EF: 25%
TAPSE: 11 mm

Chức năng tâm thu 2 thất giảm nặng

IM ¾ - IA 2/4 - IT: ¾

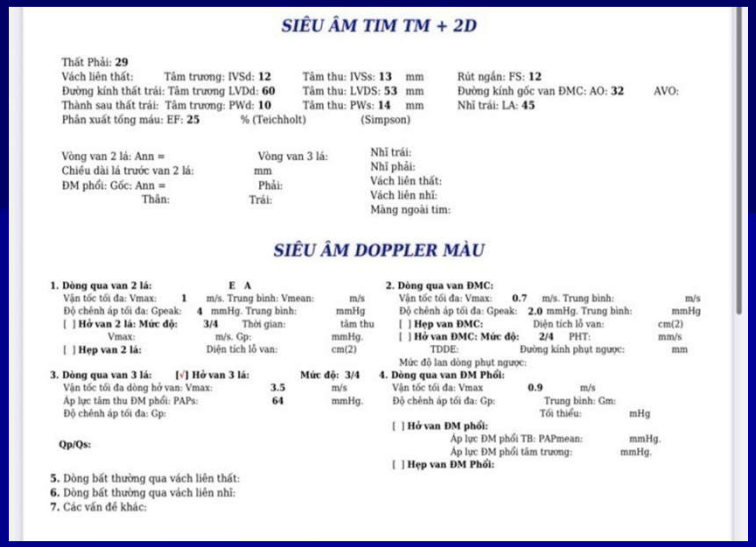

SIÊU ÂM TIM TM + 2D

Thất Phải: **29**
Vách liên thất: Tâm trương: IVSd: **12** Tâm thu: IVSs: **13** mm Rút ngắn: FS: **12**
Đường kính thất trái: Tâm trương LVDd: **60** Tâm thu: LVDS: **53** mm Đường kính gốc van ĐMC: AO: **32** AVO:
Thành sau thất trái: Tâm trương: PWd: **10** Tâm thu: PWs: **14** mm Nhĩ trái: LA: **45**
Phân xuất tổng máu: EF: **25** % (Teichholt) (Simpson)

Vòng van 2 lá: Ann = Vòng van 3 lá: Nhĩ trái:
Chiều dài lá trước van 2 lá: mm Nhĩ phải:
ĐM phổi: Gốc: Ann = Phải: Vách liên thất:
Thân: Trái: Vách liên nhĩ:
Màng ngoài tim:

SIÊU ÂM DOPPLER MÀU

1. Dòng qua van 2 lá: E A
Vận tốc tối đa: Vmax: **1** m/s. Trung bình: Vmean: m/s
Độ chênh áp tối đa: Gpeak: **4** mmHg. Trung bình: mmHg
[ ] **Hở van 2 lá: Mức độ:** **3/4** Thời gian: tâm thu
Vmax: m/s. Gp: mmHg.
[ ] **Hẹp van 2 lá:** Diện tích lỗ van: cm(2)

2. Dòng qua van ĐMC:
Vận tốc tối đa: Vmax: **0.7** m/s. Trung bình: m/s
Độ chênh áp tối đa: Gpeak: **2.0** mmHg. Trung bình: mmHg
[ ] **Hẹp van ĐMC:** Diện tích lỗ van: cm(2)
[ ] **Hở van ĐMC: Mức độ:** **2/4** PHT: mm/s
TDDE: Đường kính phụt ngược: mm
Mức độ lan dòng phụt ngược:

3. Dòng qua van 3 lá: [√] **Hở van 3 lá:** **Mức độ: 3/4**
Vận tốc tối đa dòng hở van: Vmax: **3.5** m/s
Áp lực tâm thu ĐM phổi: PAPs: **64** mmHg.
Độ chênh áp tối đa: Gp:

4. Dòng qua van ĐM Phổi:
Vận tốc tối đa: Vmax **0.9** m/s
Độ chênh áp tối đa: Gp: Trung bình: Gm:
Tối thiểu: mHg
[ ] **Hở van ĐM phổi:**
Áp lực ĐM phổi TB: PAPmean: mmHg.
Áp lực ĐM phổi tâm trương: mmHg.
[ ] **Hẹp van ĐM Phổi:**

Qp/Qs:

5. Dòng bất thường qua vách liên thất:
6. Dòng bất thường qua vách liên nhĩ:
7. Các vấn đề khác:

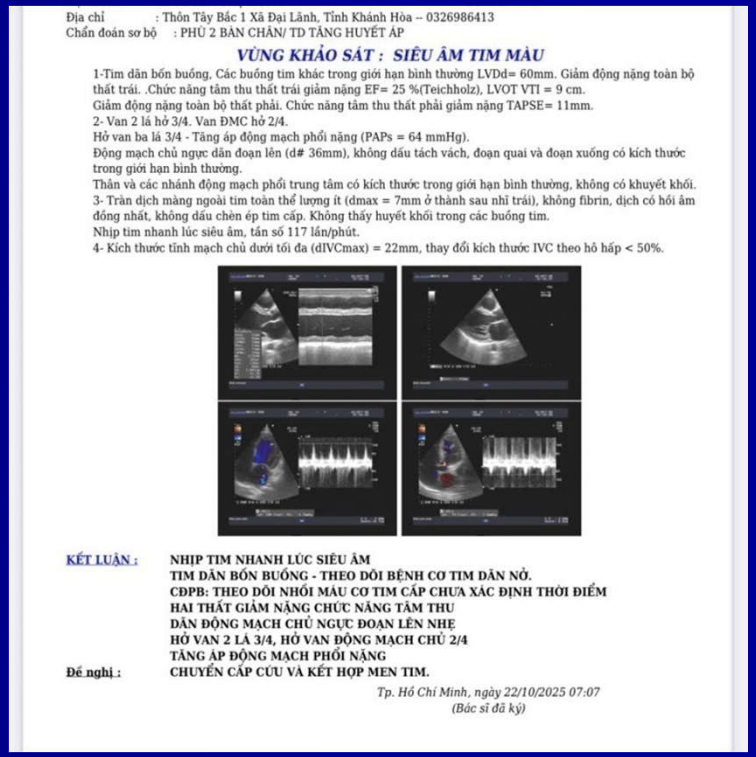

Địa chỉ : Thôn Tây Bắc 1 Xã Đại Lãnh, Tỉnh Khánh Hòa -- 0326986413
Chẩn đoán sơ bộ : PHÙ 2 BÀN CHÂN/ TD TĂNG HUYẾT ÁP

VÙNG KHẢO SÁT : SIÊU ÂM TIM MÀU

1-Tim dãn bốn buồng, Các buồng tim khác trong giới hạn bình thường LVDd= 60mm. Giảm động nặng toàn bộ thất trái. .Chức năng tâm thu thất trái giảm nặng EF= 25 %(Teichholz), LVOT VTI = 9 cm.
Giảm động nặng toàn bộ thất phải. Chức năng tâm thu thất phải giảm nặng TAPSE= 11mm.
2- Van 2 lá hở 3/4. Van ĐMC hở 2/4.
Hở van ba lá 3/4 - Tăng áp động mạch phổi nặng (PAPs = 64 mmHg).
Động mạch chủ ngực dãn đoạn lên (d# 36mm), không dấu tách vách, đoạn quai và đoạn xuống có kích thước trong giới hạn bình thường.
Thân và các nhánh động mạch phổi trung tâm có kích thước trong giới hạn bình thường, không có khuyết khối.
3- Tràn dịch màng ngoài tim toàn thể lượng ít (dmax = 7mm ở thành sau nhĩ trái), không fibrin, dịch có hồi âm đồng nhất, không dấu chèn ép tim cấp. Không thấy huyết khối trong các buồng tim.
Nhịp tim nhanh lúc siêu âm, tần số 117 lần/phút.
4- Kích thước tĩnh mạch chủ dưới tối đa (dIVCmax) = 22mm, thay đổi kích thước IVC theo hô hấp < 50%.

KẾT LUẬN : **NHỊP TIM NHANH LÚC SIÊU ÂM**
TIM DÃN BỐN BUỒNG - THEO DÕI BỆNH CƠ TIM DÃN NỞ.
CĐPB: THEO DÕI NHỒI MÁU CƠ TIM CẤP CHƯA XÁC ĐỊNH THỜI ĐIỂM
HAI THẤT GIẢM NẶNG CHỨC NĂNG TÂM THU
DÃN ĐỘNG MẠCH CHỦ NGỰC ĐOẠN LÊN NHẸ
HỞ VAN 2 LÁ 3/4, HỞ VAN ĐỘNG MẠCH CHỦ 2/4
TĂNG ÁP ĐỘNG MẠCH PHỔI NẶNG
Đề nghị : **CHUYỂN CẤP CỨU VÀ KẾT HỢP MEN TIM.**

Tp. Hồ Chí Minh, ngày 22/10/2025 07:07
(Bác sĩ đã ký)

BỆNH ÁN
Cận lâm sàng

Siêu âm tim

LVOT – VTI: 9cm (15-25) ↓

(Left Ventricular Outflow Tract Velocity Time integral) # **tích phân thời gian vận tốc đường ra thất trái** # đo lường khoảng cách máu đi ra khỏi thất trái trong 1 nhịp đập (thước đo chức năng tâm thu và cung lượng tim)

Suy tim mất bù, tiên lượng xấu

PAPs: 64 mmHg
Tràn dịch màng tim d: 7mm
IVCmax; 22mm thay đổi theo hô hấp < 50%

Quá tãi dịch

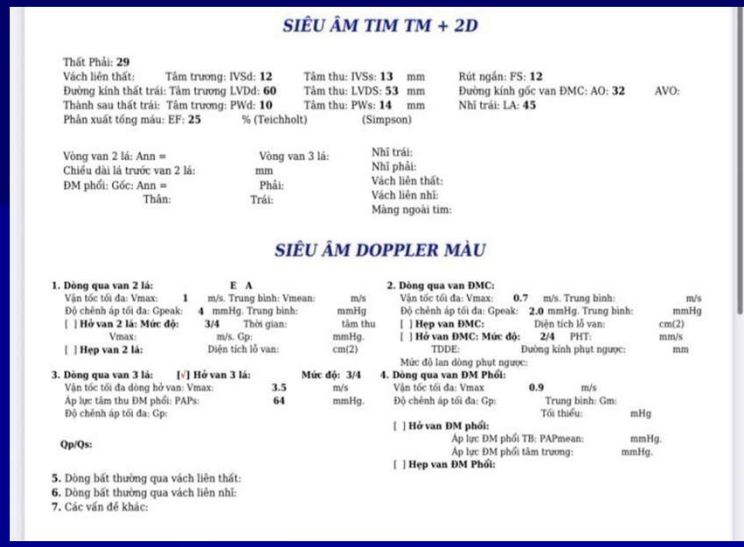

SIÊU ÂM TIM TM + 2D

Thất Phải: **29**
Vách liên thất: Tâm trương: IVSd: **12** Tâm thu: IVSs: **13** mm Rút ngắn: FS: **12**
Đường kính thất trái: Tâm trương LVDd: **60** Tâm thu: LVDS: **53** mm Đường kính gốc van ĐMC: AO: **32** AVO:
Thành sau thất trái: Tâm trương: PWd: **10** Tâm thu: PWs: **14** mm Nhĩ trái: LA: **45**
Phân xuất tống máu: EF: **25** % (Teichholt) (Simpson)

Vòng van 2 lá: Ann = Vòng van 3 lá: Nhĩ trái:
Chiều dài lá trước van 2 lá: mm Nhĩ phải:
ĐM phổi: Gốc: Ann = Phải: Vách liên thất:
Thân: Trái: Vách liên nhĩ:
Màng ngoài tim:

SIÊU ÂM DOPPLER MÀU

1. Dòng qua van 2 lá: E A
Vận tốc tối đa: Vmax: **1** m/s. Trung bình: Vmean: m/s
Độ chênh áp tối đa: Gpeak: **4** mmHg. Trung bình: mmHg
[ ] **Hở van 2 lá: Mức độ:** **3/4** Thời gian: tâm thu
Vmax: m/s. Gp: mmHg.
[ ] **Hẹp van 2 lá:** Diện tích lỗ van: cm(2)

2. Dòng qua van ĐMC:
Vận tốc tối đa: Vmax: **0.7** m/s. Trung bình: m/s
Độ chênh áp tối đa: Gpeak: **2.0** mmHg. Trung bình: mmHg
[ ] **Hẹp van ĐMC:** Diện tích lỗ van: cm(2)
[ ] **Hở van ĐMC: Mức độ:** **2/4** PHT: mm/s
TDDE: Đường kính phụt ngược: mm
Mức độ lan dòng phụt ngược:

3. Dòng qua van 3 lá: [√] **Hở van 3 lá:** **Mức độ: 3/4**
Vận tốc tối đa dòng hở van: Vmax: **3.5** m/s
Áp lực tâm thu ĐM phổi: PAPs: **64** mmHg.
Độ chênh áp tối đa: Gp:

4. Dòng qua van ĐM Phổi:
Vận tốc tối đa: Vmax **0.9** m/s
Độ chênh áp tối đa: Gp: Trung bình: Gm:
Tối thiểu: mHg
[ ] **Hở van ĐM phổi:**
Áp lực ĐM phổi TB: PAPmean: mmHg.
Áp lực ĐM phổi tâm trương: mmHg.
[ ] **Hẹp van ĐM Phổi:**

Qp/Qs:

5. Dòng bất thường qua vách liên thất:
6. Dòng bất thường qua vách liên nhĩ:
7. Các vấn đề khác:

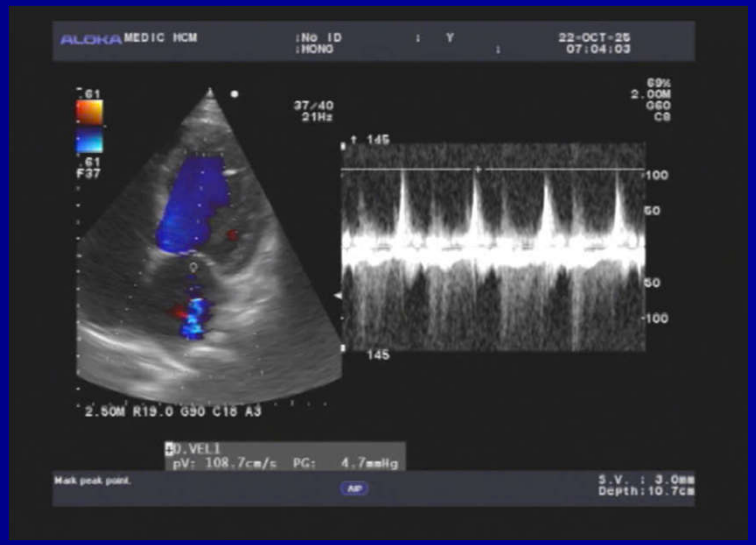

BỆNH ÁN

Cận lâm sàng

Men gan tăng cao
VGSV B,C (-)
Viêm gan mạn

Bệnh lý Gan tim
Tràn dịch đa màng

Đơn vị: *Medic*
Nơi lấy mẫu: **Lầu 2** BS yêu cầu: TS. BS. LÊ ĐÌNH VĨNH PHÚC
Loại mẫu: **Máu/N.Tiểu** Tình trạng mẫu: **Đạt**

TÊN XÉT NGHIỆM	KẾT QUẢ	KHOẢNG THAM CHIẾU
Casts	4	(0 - 6)
Epithelial Cells	10	(0 - 10)
Bacteria	10	(0 - 130)
III. SINH HOÁ - BIOCHEMISTRY		
HbA1C (HPLC)¹:	*	
HbA1c (IFCC)	43.28	(20 - 38.80 mmol/mol)
HbA1c (NGSP)	6.11	(4.0 - 5.70 %A1c)
Glucose (mmol/L) (FPG)¹	5.61	(3.90 - 5.60 mmol/L)
Glucose (mg/dL)	101.0	(70.2 - 100.8 mg/dL)
Uric Acid/Serum¹	*7.67 H*	(M: 3.4 - 7.0; F: 2.4 - 5.7 mg/dL)
*Độ Lọc Cầu Thận (CKD-EPI)	*	
Creatinin/Serum²	0.850	(M: 0.6 - 1.3; F:0.5 - 1.1 mg/dL)
eGFR (CKD-EPI)	91	(≥ 90 mL/min/1.73 m²)
LDL Cholesterol²	2.33	(<2.59; Ngưỡng: 2.59-4.13 mmol/L)
	.	(Cao: 4.14 - 4.91; Rất cao ≥ 4.92)
Triglycerides¹	1.68	(<1.70; Ngưỡng: 1.70-2.25 mmol/L)
	.	(Cao: 2.26 - 5.64; Rất cao ≥ 5.65)
GGT¹	*193.2 H*	(M < 55 U/L; F < 36 U/L)
SGOT (AST)¹	*85.43 H*	(< 35 U/L)
SGPT (ALT)¹	*110.9 H*	(< 30 U/L)
IV. MIỄN DỊCH - IMMUNOLOGY		
TSH u.sensitive (3rd G)¹	3.98	(0.32 -5 µIU/mL)
Free T4² (Roche)	1.49	(0.92 - 1.68 ng/dL)
HBsAg (Định tính, qualitative)¹	NEG S/CO 0.580	(Index <1; S/Co <1)

Chẩn đoán sơ bộ : PHÙ 2 BÀN CHÂN/ TD TĂNG HUYẾT ÁP
BS chỉ định : TS. BS. LÊ ĐÌNH VĨNH PHÚC BV chỉ định : MEDIC

VÙNG KHẢO SÁT : SIÊU ÂM DOPPLER MẠCH MÁU THẬN

- GAN: bờ đều, cấu trúc GAN THẤM MỠ, đồng dạng, không sang thương khu trú.
- MẬT: túi mật không sỏi. - Đường mật trong gan không dãn.
- Ống mật chủ không sỏi, không dãn.
- TỤY: Bình thường. LÁCH: không to.
- Không u thượng thận .THẬN P-T: không sỏi, không ứ nước. DOPPLER ĐỘNG MẠCH THẬN HAI BÊN KHÔNG HẸP
- BÀNG QUANG: không sỏi, không bướu.
- Động mạch chủ bụng không phình.
- TC - BT không u.
- Ascites (+). Không hạch bệnh lý.
- Tràn dịch màng phổi phải

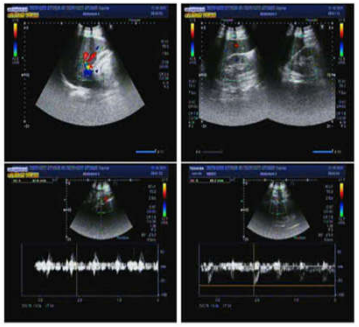

KẾT LUẬN : **TRÀN DỊCH ĐA MÀNG. GAN THẤM MỠ.**
DOPPLER ĐỘNG MẠCH THẬN HAI BÊN KHÔNG HẸP

Số CCCD/Hộ chiếu: ĐT: **0326986413**
Địa chỉ: **THÔN TÂY BẮC 1 XÃ ĐẠI LÃNH, TỈNH KHÁNH HÒA**
Đơn vị: *Medic*
Nơi lấy mẫu: **Lầu 2** BS yêu cầu: TS. BS. LÊ ĐÌNH VĨNH PHÚC
Loại mẫu: **Máu/N.Tiểu** Tình trạng mẫu: **Đạt**

TÊN XÉT NGHIỆM	KẾT QUẢ	KHOẢNG THAM CHIẾU	MÃ QT
Anti HBs (Định lượng,quantitative)²	*446.0 H*	(≥ 10 mUU/mL)	*QTMD123*
Anti HCV (Định tính, qualitative)¹	NEG S/CO 0.053	(S/Co < 1; Index < 1)	*QTMD018*

Thời gian duyệt: 07:25:43 22/10/2025
Người duyệt: DS.Phạm Văn Đức

In lần 1: 07:25:49 22/10/2025
Trưởng khoa xét nghiệm

ThS. Bs. Nguyễn Bảo Toàn

Khuyến nghị lâm sàng:
Theo QĐ 5481 /QĐ - BYT/2020
HbA1C: (< 5.7; Tiền Tiểu đường 5.7-6.4 ; Tiểu đường ≥ 6.5%)
Glucose đói: (< 100; Tiền Tiểu đường 100 - 125 ; Tiểu đường ≥ 125 mg/dL)

Địa chỉ : Thôn Tây Bắc 1 Xã Đại Lãnh, Tỉnh Khánh Hòa – 0326986413
Chẩn đoán sơ bộ :
BS chỉ định : BS KHÁI BV chỉ định : MEDIC

VÙNG KHẢO SÁT : SIÊU ÂM BỤNG TỔNG QUÁT MÀU

- GAN: Không to, bờ đều, cấu trúc echo hơi kém, không sang thương khu trú. Tĩnh mạch trên gan dãn 13mm
- MẬT: túi mật không sỏi, vách mỏng. Đường mật trong gan không dãn. Ống mật chủ không sỏi, không dãn.
- TỤY: Cấu trúc, kích thước bình thường. LÁCH: không to, đồng dạng.
- THẬN P: không sỏi, không ứ nước. THẬN T: không sỏi, không ứ nước. Hai thận có kt d=97x35mm
- BÀNG QUANG: không sỏi, không bướu, vách mỏng.
- TỬ CUNG: Đồng dạng. BUỒNG TRỨNG (T): có 1 cấu trúc dạng nang, bờ đều, không chồi vách, d=31 mm
- Động mạch chủ bụng không phình.
- Ascites (-). Không hạch ổ bụng.
- Ít dịch vùng đáy phổi P

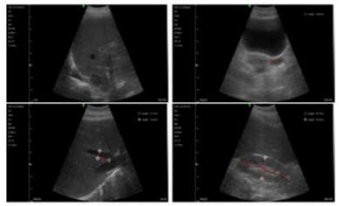

KẾT LUẬN : **THEO DÕI VIÊM GAN / DÃN TĨNH MẠCH TRÊN GAN**
ÍT DỊCH VÙNG ĐÁY PHỔI PHẢI
NANG BUỒNG TRỨNG TRÁI

Đề nghị :

Tp. Hồ Chí Minh, ngày 22/10/2025 08:22
(Bác sĩ đã ký)

BỆNH ÁN

Chup mạch vành

Ngày N2: Hệ động mạch vành không hẹp

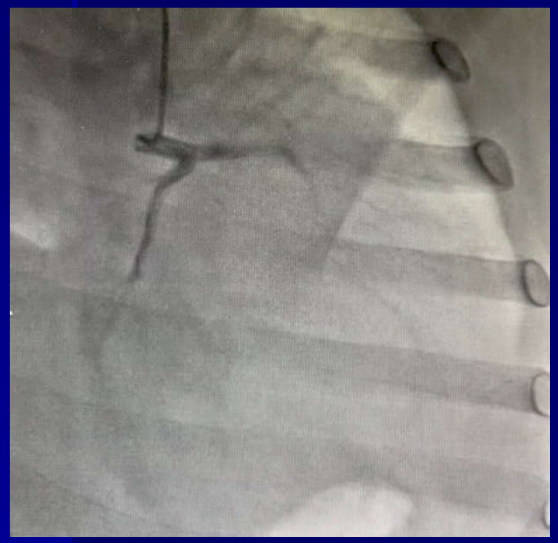

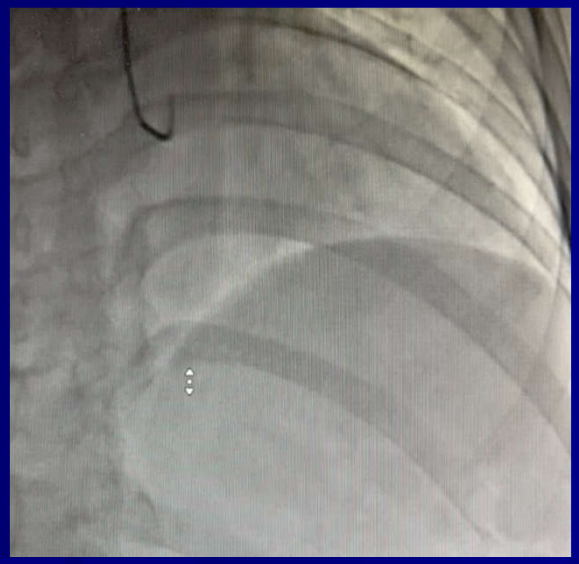

Động mạch vành trái

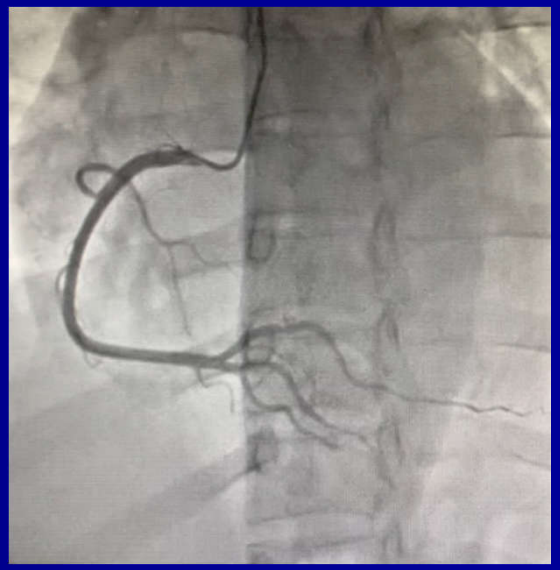

Động mạch vành phải

BỆNH ÁN

MRI tim

Ngày N3:

BN được đưa về Medic chụp MRI tim

Tình trạng BN

+ HA: 128/84 M:110
+ Hết khó thở
+ 2 chân hết phù
+ Bụng bớt căng chướng
+ Tim nhanh đều
+ Phổi hết ran ẩm

BỆNH ÁN
MRI Tim

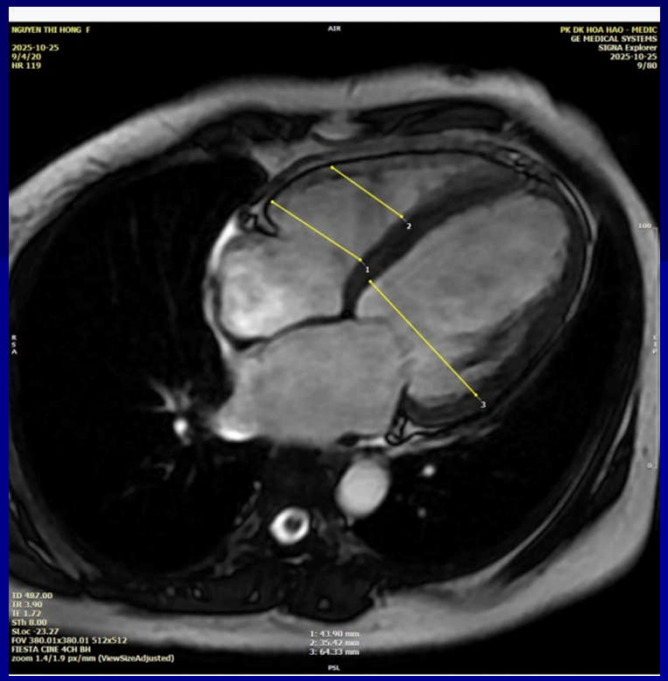

* Dãn và tăng thể tích 4 buồng tim
* Chức năng 2 thất giảm

Bệnh cơ tim dãn nở

•Van tim hở nhiều, mềm mại, không co rút. **Ít nghĩ BCTDN do van tim**

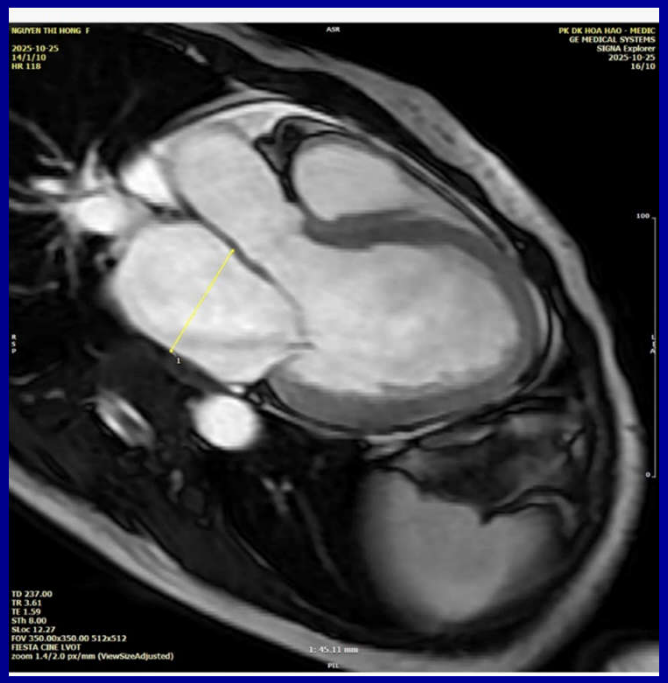

Không thấy tín hiệu:

Bệnh cơ tim chưa biệt hoá

Viêm cơ tim cấp.

Cơ tim thâm nhiễm

BỆNH ÁN

MRI tim

. Hình ảnh khiếm khuyết tưới máu cơ tim vách liên thất đáy và giữa

. Không thấy sẹo ngấm thuốc muộn cơ tim các thánh thất trái, phải

. Không dày đồng tâm và tăng nhẹ V khoang gian bào

Ít nghĩ đến BCTDN do Tăng huyết áp

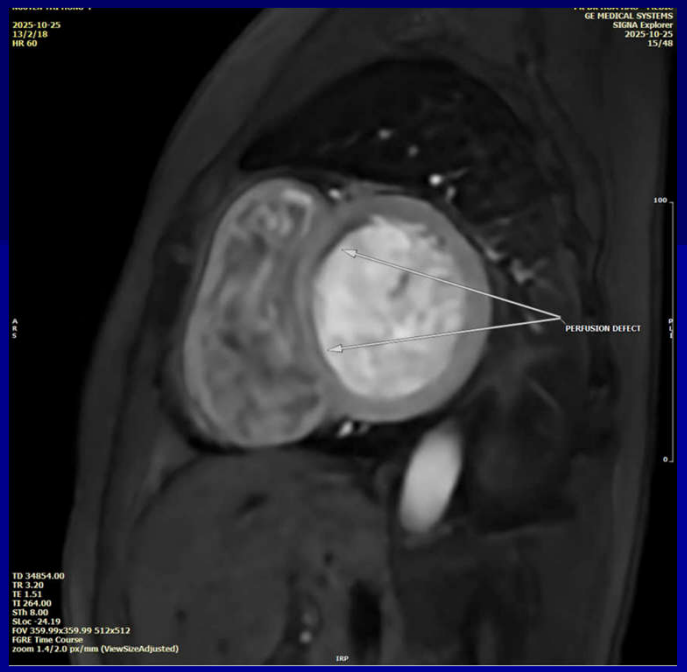

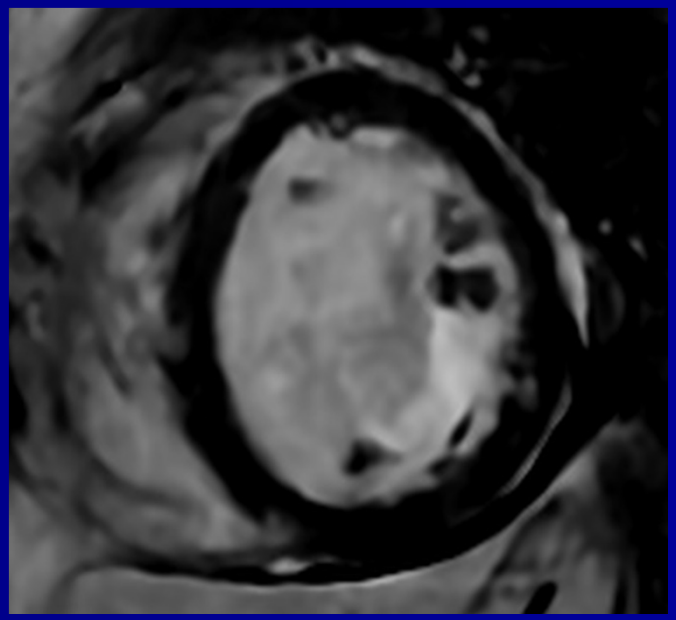

BỆNH ÁN

MRI tim

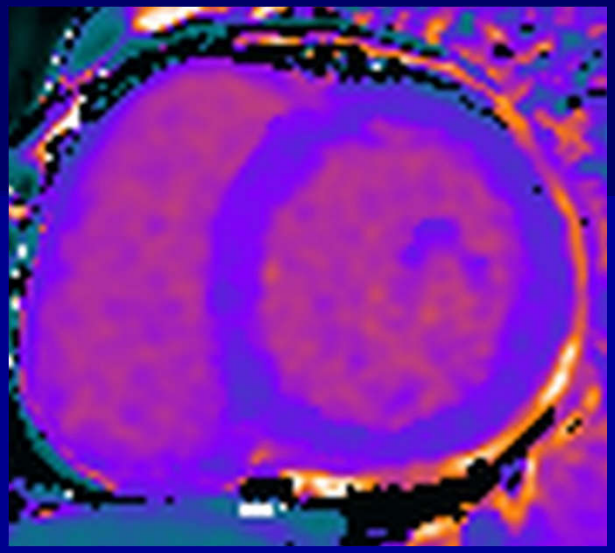

* Thời gian không tăng T1 mapping = 998ms

* Tăng thể tích khoang gian bào (ECV=35%)

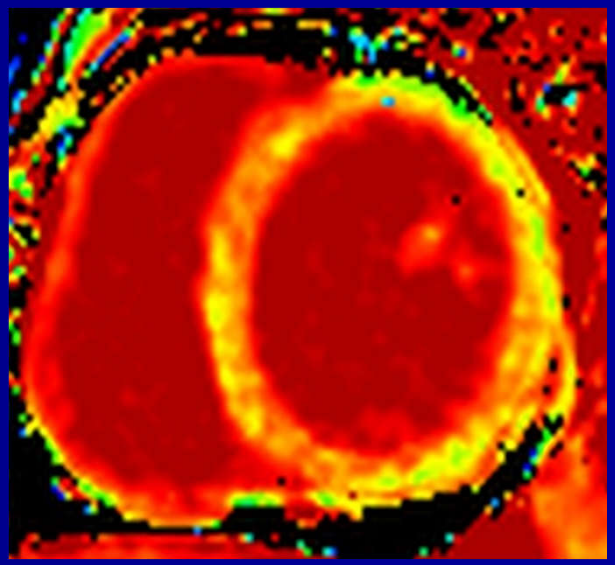

Tổn thương cơ tim giai đoạn sớm

BỆNH ÁN

MRI Tim

KL: Bệnh Cơ tim dãn nở vô căn hay liên quan đến đột biến gen

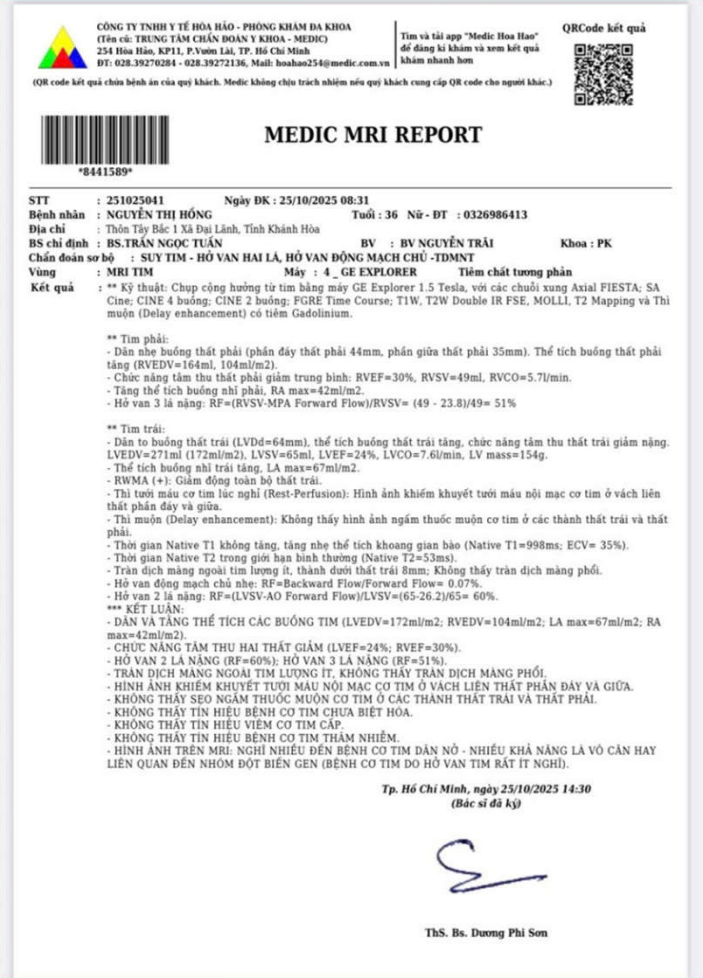

CÔNG TY TNHH Y TẾ HÒA HẢO - PHÒNG KHÁM ĐA KHOA
(Tên cũ: TRUNG TÂM CHẨN ĐOÁN Y KHOA - MEDIC)
254 Hòa Hảo, KP11, P.Vườn Lài, TP. Hồ Chí Minh
ĐT: 028.39270284 - 028.39272136, Mail: hoahao254@medic.com.vn

Tìm và tải app "Medic Hoa Hao" để đăng kí khám và xem kết quả khám nhanh hơn

QRCode kết quả

(QR code kết quả chứa bệnh án của quý khách. Medic không chịu trách nhiệm nếu quý khách cung cấp QR code cho người khác.)

8441589

MEDIC MRI REPORT

STT : **251025041** **Ngày ĐK : 25/10/2025 08:31**
Bệnh nhân : **NGUYỄN THỊ HỒNG** **Tuổi : 36** **Nữ - ĐT : 0326986413**
Địa chỉ : Thôn Tây Bắc 1 Xã Đại Lãnh, Tỉnh Khánh Hòa
BS chỉ định : **BS.TRẦN NGỌC TUẤN** **BV : BV NGUYỄN TRÃI** **Khoa : PK**
Chẩn đoán sơ bộ : **SUY TIM - HỞ VAN HAI LÁ, HỞ VAN ĐỘNG MẠCH CHỦ -TDMNT**
Vùng : **MRI TIM** **Máy : 4 _ GE EXPLORER** **Tiêm chất tương phản**
Kết quả : ** Kỹ thuật: Chụp cộng hưởng từ tim bằng máy GE Explorer 1.5 Tesla, với các chuỗi xung Axial FIESTA; SA Cine; CINE 4 buồng; CINE 2 buồng; FGRE Time Course; T1W, T2W Double IR FSE, MOLLI, T2 Mapping và Thì muộn (Delay enhancement) có tiêm Gadolinium.

** Tim phải:
- Dãn nhẹ buồng thất phải (phần đáy thất phải 44mm, phần giữa thất phải 35mm). Thể tích buồng thất phải tăng (RVEDV=164ml, 104ml/m2).
- Chức năng tâm thu thất phải giảm trung bình: RVEF=30%, RVSV=49ml, RVCO=5.7l/min.
- Tăng thể tích buồng nhĩ phải, RA max=42ml/m2.
- Hở van 3 lá nặng: RF=(RVSV-MPA Forward Flow)/RVSV= (49 - 23.8)/49= 51%

** Tim trái:
- Dãn to buồng thất trái (LVDd=64mm), thể tích buồng thất trái tăng, chức năng tâm thu thất trái giảm nặng. LVEDV=271ml (172ml/m2), LVSV=65ml, LVEF=24%, LVCO=7.6l/min, LV mass=154g.
- Thể tích buồng nhĩ trái tăng, LA max=67ml/m2.
- RWMA (+): Giảm động toàn bộ thất trái.
- Thì tưới máu cơ tim lúc nghỉ (Rest-Perfusion): Hình ảnh khiếm khuyết tưới máu nội mạc cơ tim ở vách liên thất phần đáy và giữa.
- Thì muộn (Delay enhancement): Không thấy hình ảnh ngấm thuốc muộn cơ tim ở các thành thất trái và thất phải.
- Thời gian Native T1 không tăng, tăng nhẹ thể tích khoang gian bào (Native T1=998ms; ECV= 35%).
- Thời gian Native T2 trong giới hạn bình thường (Native T2=53ms).
- Tràn dịch màng ngoài tim lượng ít, thành dưới thất trái 8mm; Không thấy tràn dịch màng phổi.
- Hở van động mạch chủ nhẹ: RF=Backward Flow/Forward Flow= 0.07%.
- Hở van 2 lá nặng: RF=(LVSV-AO Forward Flow)/LVSV=(65-26.2)/65= 60%.
*** KẾT LUẬN:
- DÃN VÀ TĂNG THỂ TÍCH CÁC BUỒNG TIM (LVEDV=172ml/m2; RVEDV=104ml/m2; LA max=67ml/m2; RA max=42ml/m2).
- CHỨC NĂNG TÂM THU HAI THẤT GIẢM (LVEF=24%; RVEF=30%).
- HỞ VAN 2 LÁ NẶNG (RF=60%); HỞ VAN 3 LÁ NẶNG (RF=51%).
- TRÀN DỊCH MÀNG NGOÀI TIM LƯỢNG ÍT, KHÔNG THẤY TRÀN DỊCH MÀNG PHỔI.
- HÌNH ẢNH KHIẾM KHUYẾT TƯỚI MÁU NỘI MẠC CƠ TIM Ở VÁCH LIÊN THẤT PHẦN ĐÁY VÀ GIỮA.
- KHÔNG THẤY SẸO NGẤM THUỐC MUỘN CƠ TIM Ở CÁC THÀNH THẤT TRÁI VÀ THẤT PHẢI.
- KHÔNG THẤY TÍN HIỆU BỆNH CƠ TIM CHƯA BIẾT HÓA.
- KHÔNG THẤY TÍN HIỆU VIÊM CƠ TIM CẤP.
- KHÔNG THẤY TÍN HIỆU BỆNH CƠ TIM THÂM NHIỄM.
- HÌNH ẢNH TRÊN MRI: NGHĨ NHIỀU ĐẾN BỆNH CƠ TIM DÃN NỞ - NHIỀU KHẢ NĂNG LÀ VÔ CĂN HAY LIÊN QUAN ĐẾN NHÓM ĐỘT BIẾN GEN (BỆNH CƠ TIM DO HỞ VAN TIM RẤT ÍT NGHĨ).

Tp. Hồ Chí Minh, ngày 25/10/2025 14:30
(Bác sĩ đã ký)

ThS. Bs. Dương Phi Sơn

Chẩn đoán & Điều trị

Phòng khám Medic Hoà Hảo

- Chẩn đoán: Suy tim EF giảm – HFrEF-EF: 25%- Hở van 2 lá ¾- Hở van động mach chủ 2/4- Tăng áp ĐMP nặng- Tăng huyết áp- Tràn dịch đa màng chưa loại trừ NSTEMI

- Xử trí:

Lợi tiểu

Kháng Aldosterone

SGLT2

Chuyển viện

Chẩn đoán & Điều trị

Bệnh viện Nguyễn Trãi

- Tư vấn cai rượu
- Thuốc:

* Tứ trụ trong suy tim:

. Lợi tiểu, Kháng Aldosterone,

. ARNI

. Ức chế Beta

. SGLT2. i

* Vit B1, B6, B12

SỞ Y TẾ TP HỒ CHÍ MINH
Bệnh Viện Nguyễn Trãi
Điện thoại: (028) 39.235.020

[redacted]

Mã đơn thuốc: P013817322

[redacted]

Mã BN: BN00397276

ĐƠN THUỐC *(Bản lưu tại cơ sở khám, chữa bệnh)*

Họ tên: NGUYỄN THỊ HỒNG

Số định danh cá nhân/số căn cước công dân/số căn cước/số hộ chiếu của người bệnh (nếu có): 056189002210

Ngày sinh: 12/04/1989 Cân nặng: 58 Kg Giới tính: ☐ Nam ☒ Nữ

Địa chỉ: Thôn Tây Bắc 1-Xã Đại Lãnh-Tỉnh Khánh Hòa

BHYT | GD4 | 56 | 79 | 140 | 70481 | 56073 (01/07/2025 - 30/06/2026)

Chẩn đoán: **Bệnh cơ tim giãn (I42.0)** Tràn dịch màng ngoài tim (không do viêm) (I31.3);Tràn dịch màng phổi, không phân loại nơi khác (J90);Nhồi máu cơ tim cấp, không đặc hiệu (I21.9);Bệnh lý tăng huyết áp (I10);Vàng da không xác định (R17)

1. Sacubitril và Valsartan (dưới dạng muối phức hợp sacubitril valsartan natri) (UPERIO 100MG) - Sacubitril 48,6mg và Valsartan 51,4mg (dưới dạng muối phức hợp sacubitril valsartan natri 113,103mg) — 01 Viên
   Uống, 1 ngày, Sáng 0.5 Viên, Chiều 0.5 Viên
2. Furosemid + spironolacton (SAVISPIRONO-PLUS) - 50mg + 20mg — 01 Viên
   Uống, 1 ngày, Sáng 1 Viên
3. Empagliflozin (JARDIANCE) - 10mg — 01 Viên
   Uống, 1 ngày, Sáng 1 Viên
4. Bisoprolol (CONCOR COR) - 2,5mg — 01 Viên
   Uống, 1 ngày, Sáng 1 Viên
5. Vitamin B1 + B6 + B12 (COSYNDO B) - 175mg; 175mg; 125mcg — 02 Viên
   Uống, 1 ngày, Sáng 1 Viên, Chiều 1 Viên

BỆNH ÁN

Cận lâm sàng

Hb: 14,2 g/dL

Ferritin: 176 ug/L

Transferin 416,3 ↗

Transferin saturation: 9,79% ↘

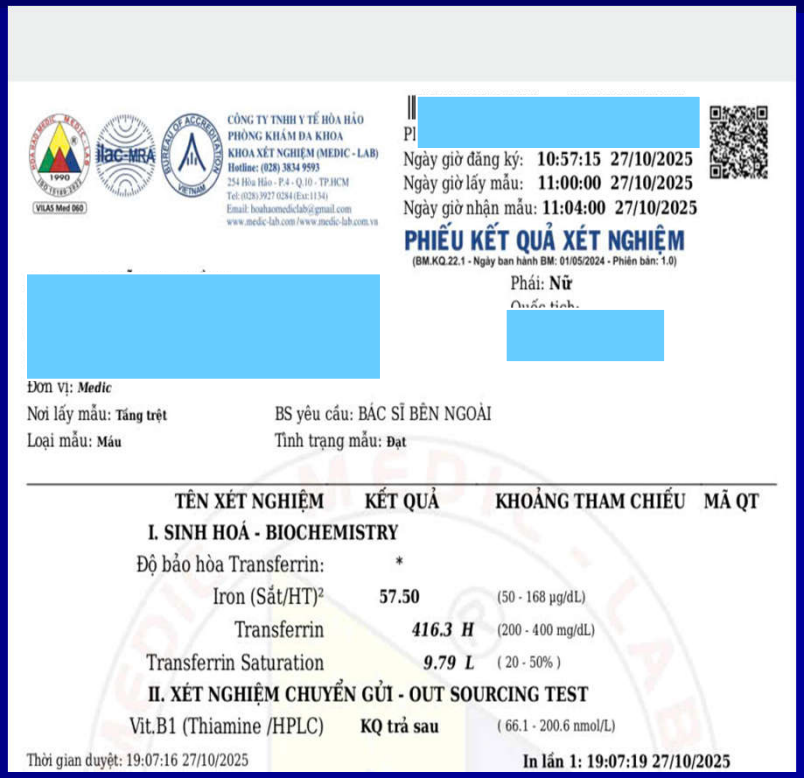

CÔNG TY TNHH Y TẾ HÒA HẢO
PHÒNG KHÁM ĐA KHOA
KHOA XÉT NGHIỆM (MEDIC - LAB)
Hotline: (028) 3834 9593
254 Hòa Hảo - P.4 - Q.10 - TP.HCM
Tel: (028) 3927 0284 (Ext:1134)
Email: hoahaomediclab@gmail.com
www.medic-lab.com/www.medic-lab.com.vn

Ngày giờ đăng ký: 10:57:15 27/10/2025
Ngày giờ lấy mẫu: 11:00:00 27/10/2025
Ngày giờ nhận mẫu: 11:04:00 27/10/2025

PHIẾU KẾT QUẢ XÉT NGHIỆM

(BM.KQ.22.1 - Ngày ban hành BM: 01/05/2024 - Phiên bản: 1.0)

Phái: Nữ

Đơn vị: *Medic*

Nơi lấy mẫu: Tầng trệt — BS yêu cầu: BÁC SĨ BÊN NGOÀI

Loại mẫu: Máu — Tình trạng mẫu: Đạt

TÊN XÉT NGHIỆM	KẾT QUẢ	KHOẢNG THAM CHIẾU	MÃ QT
I. SINH HOÁ - BIOCHEMISTRY			
Độ bảo hòa Transferrin:	*		
Iron (Sắt/HT)²	57.50	(50 - 168 µg/dL)	
Transferrin	*416.3 H*	(200 - 400 mg/dL)	
Transferrin Saturation	*9.79 L*	(20 - 50%)	
II. XÉT NGHIỆM CHUYỂN GỬI - OUT SOURCING TEST			
Vit.B1 (Thiamine /HPLC)	KQ trả sau	(66.1 - 200.6 nmol/L)	

Thời gian duyệt: 19:07:16 27/10/2025 — In lần 1: 19:07:19 27/10/2025

*** Thiếu sắt** chưa gây thiếu máu

* Có thể ảnh hưởng đến tình trạng suy tim nhưng không phải là nguyên nhân gây ra suy tim

Bổ sung Sắt

Kết luận

1. *N*hiều nguyên nhân gây Bệnh cơ tim dãn nỡ, việc chẩn đoán khó khăn **cần nhiều phương tiện**.

2. ***B***ệnh cơ tim **do rượu** được nghĩ đến sau khi loại trừ nguyên nhân mạch vành, van tim, tăng huyết áp ở BN có thói quen uống bia rượu lâu năm # **Yếu tố nguy cơ có thể can thiệp được**.

3. ***C***ần chú ý khai thác **thói quen uống rượu bia ngay cả ở phụ nữ.**

4. Thông tin y khoa trao đổi giữa 2 tuyến **phòng khám ngoại trú và Nội viện** góp phần nâng cao chất lượng khám điều trị cho bệnh nhân.

Tài liệu tham khảo

1. ThS.BS. Trần Công Duy. Suy tim do bệnh cơ tim dãn nở

2. PGS. TS. Phạm Nguyễn Vinh. Các bệnh cơ tim dãn nở

3. Adnan Shaaban; Manesh Kumar Gangwani; Venkata Satish Pendela; Mohinder R. Vindhyal- Alcoholic Cardiomyopathy

4. Defining Iron Deficiency in Heart Failure: Importance of Transferrin Saturation- Pieter Martens, MD,MSc,PhD and W.H.Wilson Tang,

5. Fernando Domínguez, Eric Adler, Pablo García-Pavía. Alcoholic cardiomyopathy. *European Heart Journal*, Volume 45, Issue 26, 7 July 2024, Pages 2294 2305, https://doi.org/10.1093/eurheartj/ehae362

6. Fang W, Luo R, Tang Y, Hua W, Fu M, Chen W, Lai L, Li X. The Prognostic Factors of Alcoholic Cardiomyopathy: A single-center cohort study. Medicine (Baltimore). 2018 Aug;97(31):e11744. [PMC free article] [PubMed]

Tài liệu tham khảo

7. Ninh VK, El Hajj EC, Mouton AJ, El Hajj MC, Gilpin NW, Gardner JD. Chronic Ethanol Administration Prevents Compensatory Cardiac Hypertrophy in Pressure Overload. Alcohol Clin Exp Res. 2018 May 30; [PMC free article] [PubMed]

8. Piano MR. Alcoholic cardiomyopathy: incidence, clinical characteristics, and pathophysiology. Chest. 2002 May;121(5):1638-50. [PubMed]

9. Wang S, Ren J. Role of autophagy and regulatory mechanisms in alcoholic cardiomyopathy. Biochim Biophys Acta Mol Basis Dis. 2018 Jun;1864(6 Pt A):2003-2009. [PubMed]

MEDIC
www.medic.com.vn
Xin chân thành cảm ơn
Quý vị đã lắng nghe !