UNG THƯ THẦN KINH NỘI TIẾT TIỀN LIỆT TUYẾN

case report

Bs CKII Võ Hiếu Thành
Bs Phạm Thế Anh
ThsBs Nguyễn Minh Thiền
Bs Phan Thanh Hải

TỔNG QUAN (1)

- GLOBOCAN 2022: trên thế giới có khoảng 1,3 triệu TH; 359,000 TH TV/ năm.

- VN: 5,875- 2,800.

- 95% ung thư biểu mô tuyến.

Freddie B., Mathieu L., Hyuna S., Jacques F., Rebecca L.S., Isabelle S., Ahmedin J. "Global cancer statistics 2022: GLOBOCAN estimates of incidence and mortality worldwide for 36 cancers in 185 countries". *CA: A Cancer Journal for Clinicians. (2024). Vol 74. Iss.3, pp: 205-313*

TỔNG QUAN (2)

- UT TKNT TLT thường XH sau điều trị nội tiết thất bại của UT BM tuyến.

- Loại UT TKNT TLT nguyên phát cực kỳ hiếm.

- Chúng tôi báo cáo TH: UT TKNT nguyên phát với PSA tăng nhẹ.

CA LÂM SÀNG (1)

- BN, 52 T: tiểu khó, tiểu nhiều lần ban đêm.

- DRE: TLT to, cứng.

- PSA: 5,58ng/mL (bình thường < 4ng/mL).

- BN không có TC UT, không ĐT hormone trước đây.

CA LÂM SÀNG (2)

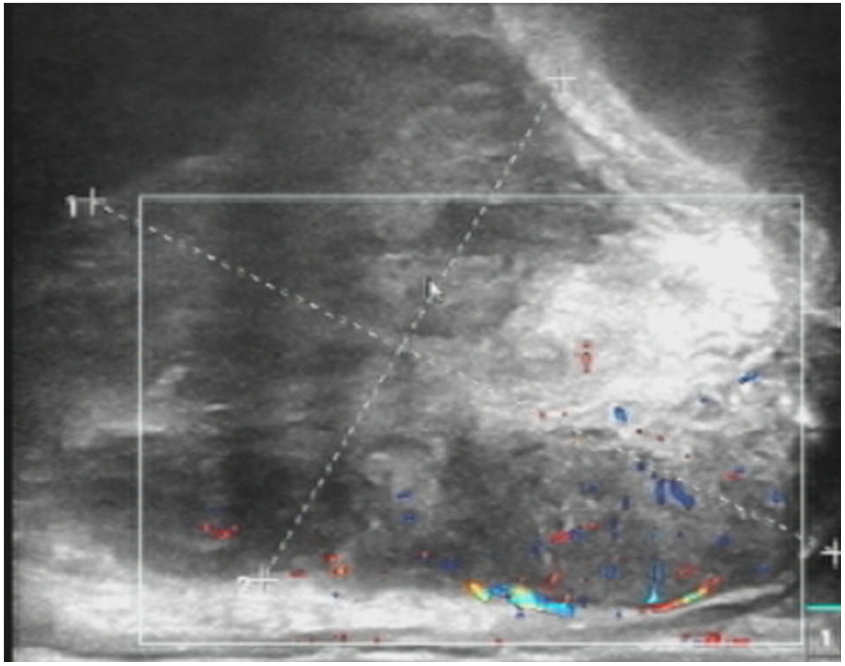



TRUS: TLT to, bờ không đều

CA LÂM SÀNG (3)

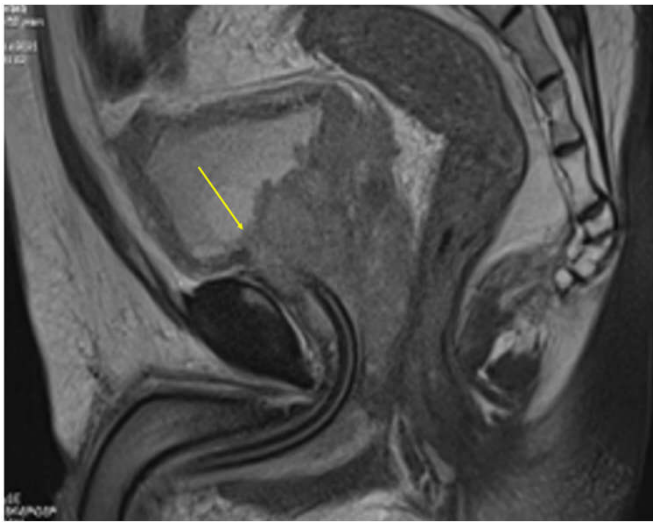

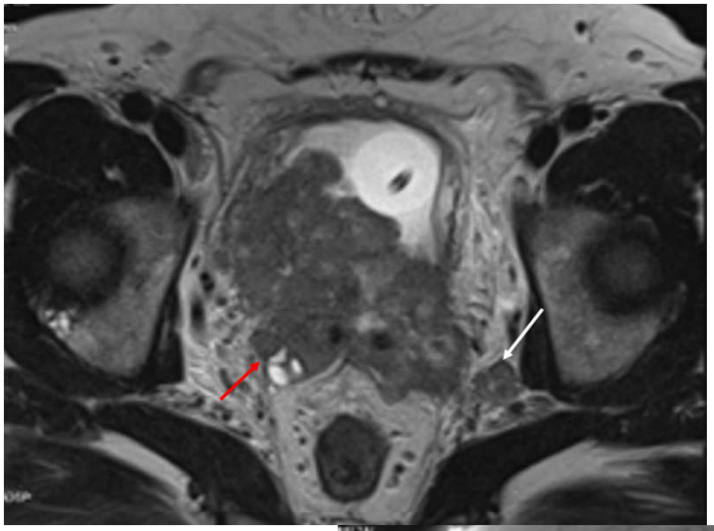

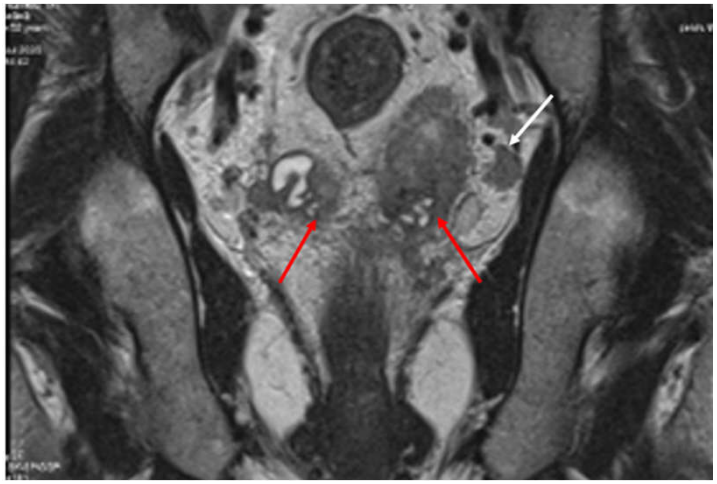

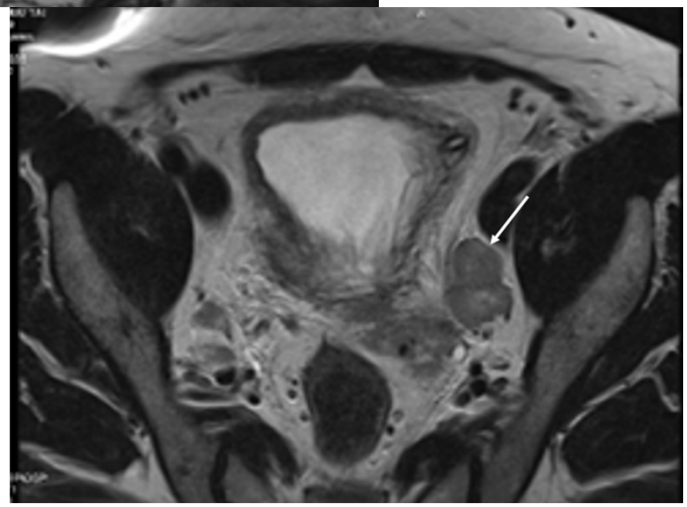

MRI (PI RADS 5): TLT to, bờ không đều, xâm lấn cổ bq (mũi tên vàng), xâm lấn túi tinh hai bên (mũi tên đỏ), hạch chậu (mũi tên trắng)

CA LÂM SÀNG (4)

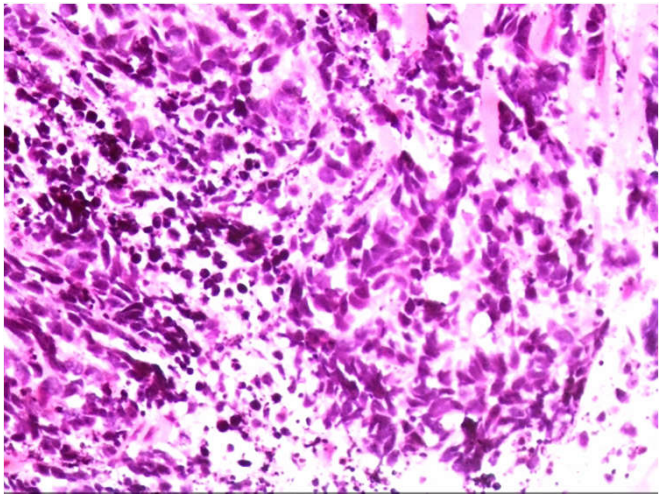

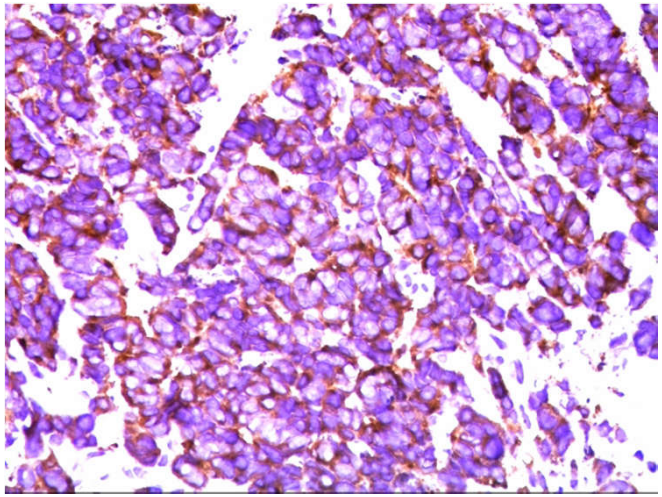

GPB-HMMD: UT TKNT TLT với synaptophysin (SYN) dương tính, neuron-specific enolase (NSE) dương tính, CD56 dương tính, Ki67 dương tính 95%.

BÀN LUẬN (1)

- UT TLT: tiểu nhiều lần ban đêm, dòng tiểu yếu, đau xương hay- ho do di căn.
- Tiêu chuẩn vàng: ST TLT.
- UT TKNT: in-androgen, PSA tăng nhẹ hoặc không tăng.
- Không có chuẩn nào PSA để QĐ ST. TH này: TLT to, xâm lấn cổ BQ, TT, hạch chậu.

Bostwick, D.G.; Qian, J.; Pacelli, A.; Zincke, H.; Blute, M.; Bergstralh, E.J.; Slezak, J.M.; Cheng, L. Neuroendocrine expression in node positive prostate cancer: Correlation with systemic progression and patient survival. *J. Urol.* **2002**, *168*, 1204–1211.

BÀN LUẬN (2)

- UT TKNT TLT: 1977 bởi Wenk và cs.

- Bệnh có độ ác tính rất cao, tiên lượng xấu, không đáp ứng với ĐT hormone.

- 75% TH phát hiện bệnh GĐ muộn, không thể PT được, thời gian sống còn 9,8 đến 13,1 tháng.

- Wenk R.E., Bhagavan B.S., Levy R., Miller D., Weisburger W. “Ectopic ACTH, prostatic oat cell carcinoma, and marked hypernatremia”. Cancer. 1977;40(2):773–778.
- Spiess P.E., Pettaway C.A., Vakar-Lopez F., Kassouf W., Wang X., Busby J.E., Do K.A., Davuluri R., Tannir N.M. “Treatment outcomes of small cell carcinoma of the prostate: a single-center study”. Cancer. 2007;110:1729–1737.

BÀN LUẬN (3)

- CĐHA: SA, CT, MRI, PET/CT, PET/ MRI

- SA thành bụng, TRUS, SA chất tương phản, SA đàn hồi. Tổn thương giảm âm nghi UT có thể lầm với tăng sản lành tính hay viêm.

- TRUS có thể bỏ sót 47% TH UT và 60% nghi UT là lành tính (5).

Taher A, Jensen CT, Yedururi S, Surasi DS, Faria SC, Bathala TK, et al. “Imaging of neuroendocrine prostatic carcinoma”. Cancers (2021) 13(22):5765

BÀN LUẬN (4)

CT ít có vai trò trong việc tìm UT, có vai trò trong việc đánh giá gđ như tìm di căn xương, di căn phổi.

BÀN LUẬN (5)

- mpMRI: một lựa chọn trong việc tìm tổn thương nghi ngờ, cũng như đánh giá sự xâm lấn vỏ bao.

- mpMRI: phân biệt được UT TKNT và UT BMT.

- TRUS, MRI: dẫn đường ST.

Muehlematter, U.J.; Burger, I.A.; Becker, A.S.; Schawkat, K.; Hötker, A.M.; Reiner, C.S.; Müller, J.; Rupp, N.J.; Rüschoff, J.H.; Eberli, D.; et al. "Diagnostic accuracy of multiparametric MRI versus 68Ga-PSMA-11 PET/MRI for extracapsular extension and seminal vesicle invasion in patients with prostate cancer". *Radiology* **2019**, *293*, 350–358.

BÀN LUẬN (6)

- PET/ CT, PET/ MRI: tìm hạch, tìm di căn đến các cơ quan.

- Gđ UT TKNT cũng đánh giá như UT BMT.

BÀN LUẬN (7)

GPB:

- Chromogranin A (CgA)
- Synaptophysin (SYN)
- Neuron-specific enolase (NSE)
- CD56

TH này: Ki67 dương tính 95%, chứng tỏ tỏa tốc độ nhân lên của TB UT rất nhanh.

Huang J., Wu C., di Sant'Agnese P.A., Yao J.L., Cheng L., Na Y. Function and molecular mechanisms of neuroendocrine cells in prostate cancer. Anal. Quant. Cytol. Histol. 2007;29:128–138.

BÀN LUẬN (8)

- ĐT: HT- PT.
- Đa số TH phát hiện gđ tiến xa do đó chủ yếu HT.
- PĐ HT: UTTBN ở phổi.

Spetsieris N, Boukovala M, Patsakis G, Alafis I, Efstathiou E. Neuroendocrine and aggressive-variant prostate cancer. Cancers (2020) 12:1–20

KẾT LUẬN

- UT TKNT nguyên phát cực hiếm.

- LS nghi: khám hay khảo sát hình ảnh thấy TLT to, phá vỡ vỏ bao, PSA không tăng hoặc tăng nhẹ.

CÁM ƠN SỰ CHÚ Ý LẮNG NGHE CỦA QUÍ VỊ!