MỘT CA ĐAU BỤNG

Bs Lê Thống Nhất
Trung Tâm Y Khoa Medic TpHCM

Case:

QR code kết quả chứa bệnh án của quý khách. Medic không chịu trách nhiệm nếu quý khách cung cấp QR code

QRCode kết quả

1 / 1

PHIẾU KHÁM BỆNH

PHÒNG KHÁM TIÊU HÓA-GAN MẬT - PHÒNG: 7

Họ tên: Năm sinh: **1**

Địa chỉ:

Nghề nghiệp: **nông** Số thẻ BHYT

Huyết áp - Mạch: **114/77-101** Cao: **165** cm; Nặng: **60** kg; Nhiệt độ: **37**°C

Lý do đi khám: đau hông phải

Lâm sàng: đau hông phải từ 2-3 ngày trước, đi cầu 1-2 ngày một lần,

CHỈ ĐỊNH:

1. SIÊU ÂM (1): SA Bụng Tổng Quát Màu

2. KHÁM BỆNH (1): Khám CK Tiêu hóa gan mật

XÉT NGHIỆM:

Giờ	Người lấy mẫu
_ _ _ _:_ _ _ _	

TỔNG SỐ XÉT NGHIỆM: 2

NFS (C.B.C)	hsCRP		

CHỈ ĐỊNH BỔ SUNG: (Hoá đơn điện tử phát hành tự động. Có sau 5 ngày. Tra cứu trên web hoặc app Medic)

..... ***Ngày 23 tháng 05 r***

Bác

MEDIC

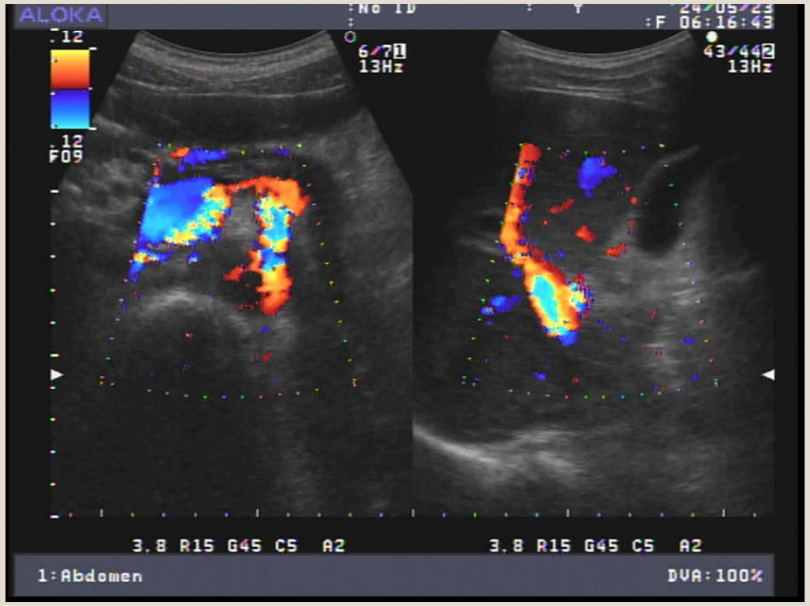
ALOKA
:F 06:16:43
6/71
13Hz
43/442
13Hz
.12
.12
F09
3.8 R15 G45 C5 A2
3.8 R15 G45 C5 A2
1:Abdomen
DVA:100%

ALOKA
:F 06:17:26
88/891
35Hz
5.0 R15 G54 C5 A2
1:Abdomen
DVA:100%

MEDIC

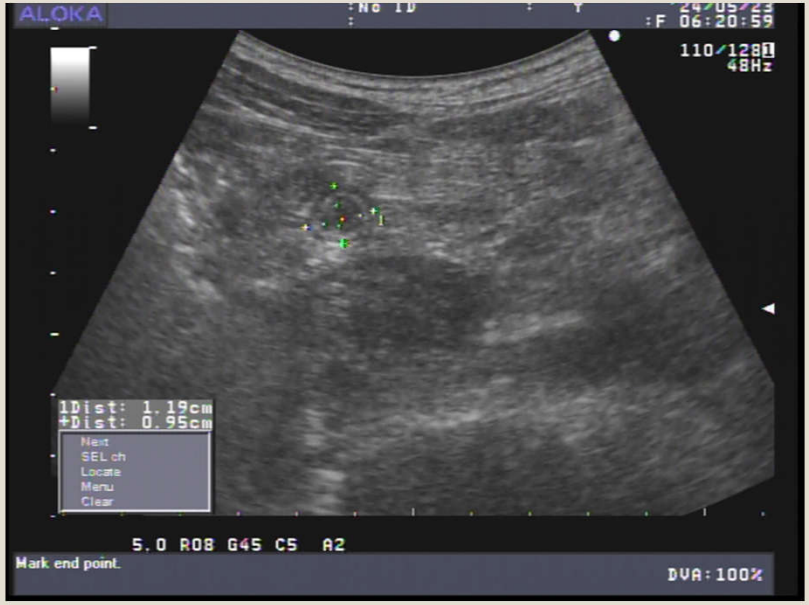
ALOKA
:F 06:20:59
110/128
48Hz
1Dist: 1.19cm
+Dist: 0.95cm
Next
SEL ch
Locate
Menu
Clear
5.0 R08 G45 C5 A2
Mark end point.
DVA:100%

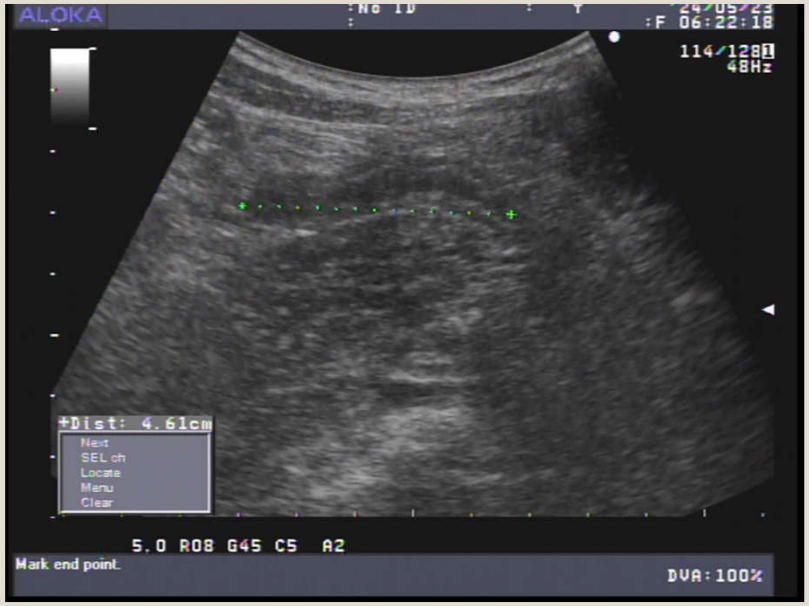
ALOKA
:F 06:22:18
114/128
48Hz
+Dist: 4.61cm
Next
SEL ch
Locate
Menu
Clear
5.0 R08 G45 C5 A2
Mark end point.
DVA:100%

MEDIC

Họ và tên : |
Địa chỉ : [redacted]
Chẩn đoán sơ bộ : THEO DÕI VIÊM RUỘT THỪA
BS chỉ định : BS. CKI. LÊ ĐÌNH TÍN BV chỉ định : MEDIC

VÙNG KHẢO SÁT : SIÊU ÂM BỤNG TỔNG QUÁT MÀU

- GAN: Không to, bờ đều, cấu trúc đồng dạng, không sang thương khu trú.
- MẬT: túi mật không sỏi, vách mỏng. Đường mật trong gan không dãn. Ống mật chủ không sỏi, không dãn.
- TỤY: Cấu trúc, kích thước bình thường. LÁCH: không to, đồng dạng.
- THẬN P: không sỏi, không ứ nước. THẬN T: không sỏi, không ứ nước.
- BÀNG QUANG: không sỏi, không bướu, vách mỏng.
- TIỀN LIỆT TUYẾN: không to
- Động mạch chủ bụng không phình. Ascites (-). Không hạch ổ bụng. Không tràn dịch màng phổi.

+ CHẬU (P): RT to nhẹ, thành mõng, đk ngang # 12mm, dài 46mm, không tụ dịch chậu (P).

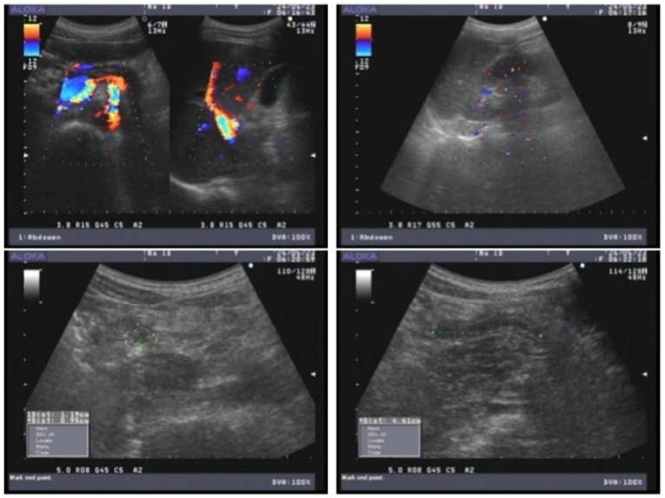

KẾT LUẬN : **RUỘT THỪA TO NHẸ, Ứ DỊCH.**

Đề nghị : **CT**

Tp. Hồ Chí Minh, ngày 23/05/2024 07:17

MEDIC

Nơi lấy mẫu: **Lầu 1** BS yêu cầu: BS. CKI. LÊ DINH TIN

Loại mẫu: **Máu** Tình trạng mẫu: **Đạt**

TÊN XÉT NGHIỆM	KẾT QUẢ	KHOẢNG THAM CHIẾU	MÃ QT
I. HUYẾT HỌC / ĐÔNG MÁU - HEMATOLOGY / COAGULATION			
NFS(C.B.C)(CÔNG THỨC MÁU)¹	*		
WBC	**10.28**	(4.0 - 10.5)10^9/L	*QTHH019*
% Neu	**65.2**	(40 - 74 %)	
% Lym	**20.1**	(19 - 48 %)	
% Mono	**7.2**	(3 - 9 %)	
% Eos	**6.8**	(0 - 7 %)	
% Baso	**0.3**	(0 - 1.5 %)	
# Neu	**6.70**	(1.7 – 7.0) 10^9/L	
# Lym	**2.07**	(1.0 – 4.0) 10^9/L	
# Mono	**0.74**	(0.1 – 1.0) 10^9/L	
# Eos	***0.70 H***	(0 – 0.5) 10^9/L	
# Baso	**0.03**	(0 – 0.2) 10^9/L	
RBC	**4.85**	(3.80 - 5.60)10^12/L	*QTHH020*
Hb	**14.9**	(12.0 - 18.0 g/dL)	*QTHH025*
Hct	**45.4**	(35 - 52 %)	
MCV	**93.8**	(80 - 97 fL)	
MCH	**30.8**	(26 - 32 pg)	
MCHC	**32.8**	(31 - 36 g/dL)	
RDW	**13.5**	(11.0 - 15.7%)	
PLT	**366**	(150 - 400)10^9/L	*QTHH021*
MPV	**7.5**	(6.30 - 12.0 fL)	
II. SINH HOÁ - BIOCHEMISTRY			
hs CRP	***56.91 H***	(≤ 3 mg/L)	*QTSH028*

Thời gian duyệt: 06:52:13 23/05/2024

Người duyệt: DS.Phạm Văn Đức

In lần 1: 06:52:56 23/05/2024

Trưởng khoa xét nghiệm

Đây là kết quả dạng số trả tự động từ hệ thống Medic. Bản giấy, khoa Xét nghiệm đã ký trả bệnh nhân.

MEDIC

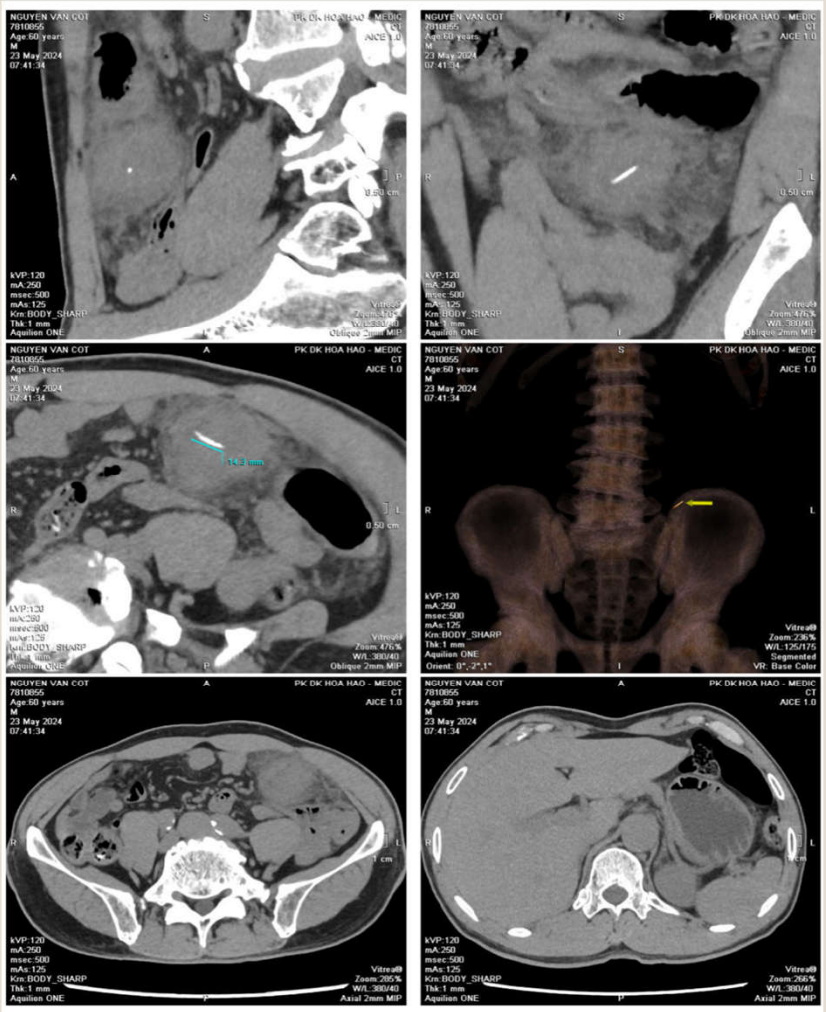
NGUYEN VAN COT
7810855
Age:60 years
M
23 May 2024
07:41:34
PK DK HOA HAO - MEDIC
CT
AICE 1.0
kVP:120
mA:250
msec:500
mAs:125
Krn:BODY_SHARP
Thk:1 mm
Aquilion ONE
Vitrea®
Zoom:476%
W/L:380/40
Oblique 2mm MIP
Zoom:236%
W/L:125/175
Segmented
VR: Base Color
Orient: 0°,-2°,1°
Zoom:205%
Axial 2mm MIP
Zoom:264%

MEDIC

STT : **240523055** **Ngày ĐK : 23/05/2024 07:28**
Bệnh nhân :
Địa chỉ : [illegible]
BS chỉ định : **BS. LÊ ĐÌNH TÍN** **BV** : **MEDIC** **Khoa : PK**
Chẩn đoán sơ bộ :
Vùng : **CT VÙNG BỤNG** **Máy** : **MSCT 640 _ 2** **Không tiêm tương phản**
Kết quả : ** KỸ THUẬT:
Vùng bụng - chậu được khảo sát với các lát hình liên tục 1mm với máy MSCT Aquilion, không có tiêm thuốc cản quang.

** KẾT QUẢ:
Gan không to, bờ đều, nhu mô gan đồng nhất. Không thấy focal bất thường trong nhu mô gan.
Đường mật trong và ngoài gan không dãn.
Lách và tụy hình dạng kích thước bình thường.
Hai thận hình dạng kích thước bình thường, không sỏi cản quang, không ứ nước.
Bàng quang hình dạng kích thước bình thường, vách mỏng.
Tiền liệt tuyến 46x40x44mm
Ghi nhận hình ảnh dị vật có độ cản tia cao (xương cá), dài #14mm, trong ổ bụng vùng hông chậu trái.
Thương tổn có mạc nối lớn bao quanh tạo mass 43mm.
Ruột thừa bình thường và còn hơi bên trong
Không thấy dịch tự do trong vùng khảo sát.
*** KẾT LUẬN:
DỊ VẬT (XƯƠNG CÁ), DÀI #14MM, TRONG Ổ BỤNG VÙNG HÔNG CHẬU TRÁI CÓ MẠC NỐI LỚN BAO QUANH
PHÌ ĐẠI TIỀN LIỆT TUYẾN

Tp. Hồ Chí Minh, ngày 23/05/2024 07:58
(Bác sĩ đã ký)

Bs. CKII. Võ Nguyễn Thành Nhân

MEDIC

Lược Đồ Phẫu Thuật / Thủ Thuật

- Lý do phẫu thuật: Áp xe ổ bụng
- Phương pháp vô cảm: Mê NKQ
- Tư thế bệnh nhân: nằm ngửa
- Đường rạch da, đường vào : Vào bụng 2 trocar 10mm ở rốn và hố chậu (P), 2 trocar 5mm ở hông (P) và hố chậu (T). Chuyển mổ mở đường giữa trên rốn #10cm
- Mô tả sang thương và cơ quan khác: Vào bụng thấy có khối viêm cứng d# 6x8cm ở vùng hông (T), sát đại tràng ngang, ổ bụng không dịch, các cơ quan khác chưa ghi nhận bất thường.
- Xử trí: Bóc tách gỡ dính khó khăn, khối áp xe viêm cứng dính sát với đại tràng ngang khó phẫu tích. Quyết định chuyển mổ mở đường giữa trên rốn, bóc tách gỡ dính thấy khối áp xe nằm ở mạc treo tách biệt với đại tràng, có nhiều dịch mủ đục bên trong. Dùng harmonic bóc tách cắt bỏ khối áp xe mạc treo. Kiểm tra đốt + khâu cầm máu diện cắt. Kiểm tra đại tràng và ruột non không thấy tổn thương, Lau sạch ổ bụng. Xẻ khối áp xe thấy có dị vật mảnh dạng đường đầu nhọn nghĩ xương cá d#15mm.
- Đặt ống dẫn lưu oxy ở rãnh đại tràng (T). Cố định dẫn lưu.
- Kiểm tra đủ gạc và dụng cụ.
- Khâu đóng các lớp cân cơ, Khâu da.
- Lượng máu mất:.50 ml
- Dự kiến rút các ống DL: sau 3-5 ngày
- Cấy mủ + KSĐ
- Tiên lượng: chảy máu, tụ dịch, áp xe tồn lưu, rò tiêu hóa,...

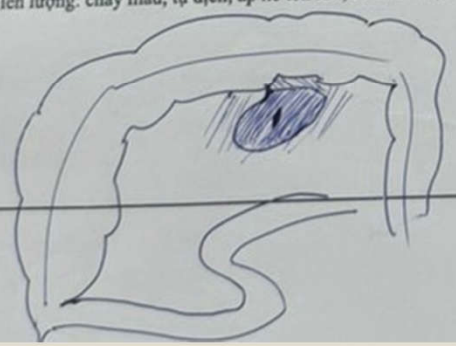

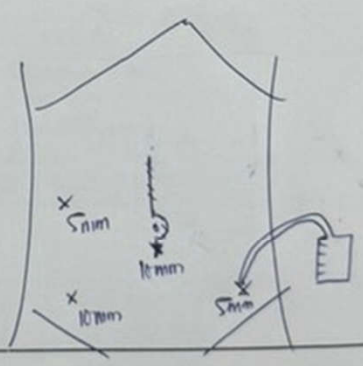

Ngày 23 tháng 05 năm 2024

Bác sĩ phẫu thuật

MEDIC

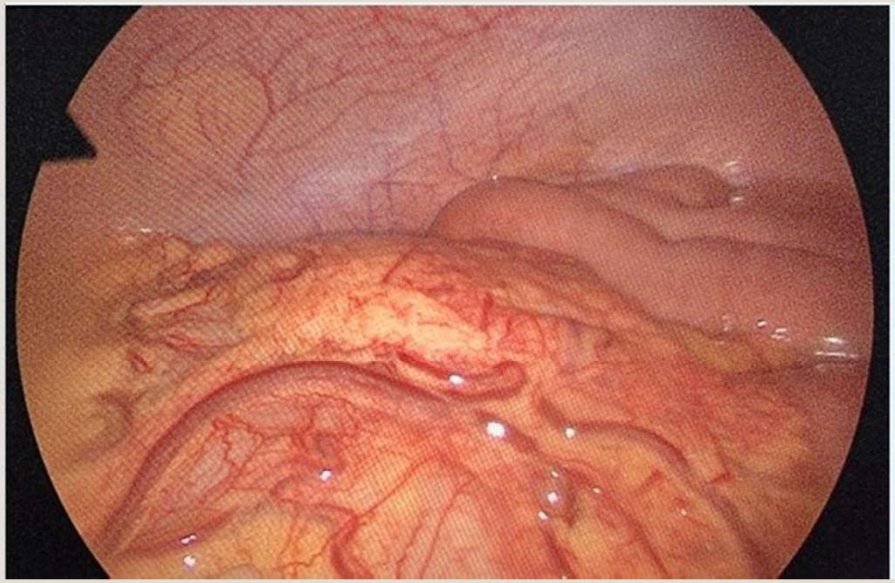

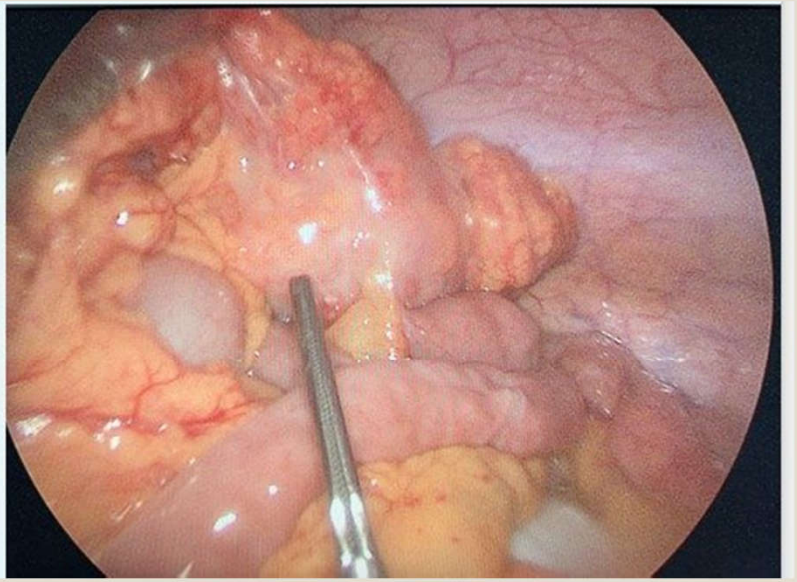

MEDIC

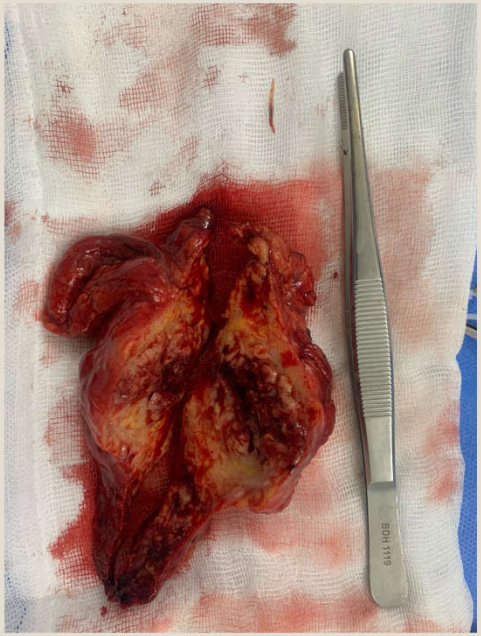

Bàn luận:

1. Điểm đau vùng bụng và siêu âm chẩn đoán.
2. Hiệu quả chẩn đoán của siêu âm và MSCT trong bệnh lý đau vùng bụng.

1. Siêu âm tiếp cận bệnh nhân: nắm triệu chứng, khám có trọng điểm, phân tích tương quan hình ảnh siêu âm với triệu chứng lâm sàng.
Nhược điểm: cục bộ (nên dễ bỏ sót vùng khác), chủ quan (nên có thể gặp "bẫy hình ảnh")...
+++ CT Scan : toàn cảnh, khách quan, độ nhạy độ đặc hiệu cao.

2. Siêu âm chẩn đoán bệnh lý, mức độ (cấp cứu? siêu âm đàn hồi đánh giá độ xơ hóa gan..), năng động... cần phát huy vai trò này.

Bàn luận: hiệu quả chẩn đoán

Siêu âm

- Bệnh lý gan - mật, thận - niệu…siêu âm POCUS.

MSCT

- Chẩn đoán nhanh và chính xác các bệnh lý : viêm tụy cấp, viêm ruột thừa, viêm túi thừa, loét thủng tá tràng, viêm ruột hoại tử, viêm hoại tử mạc treo, phình bóc tách ĐMCB… **dị vật** (tăm, xương cá, vòng tránh thai lạc chỗ, gạc phẫu thuật…)

Kết luận:

- Chú ý các " cạm bẫy" trong siêu âm.
- Chú ý các bệnh lý ruột, mạc treo…
- Kết hợp nhiều phương tiện, kỹ thuật cao (MSCT, MRI) trong chẩn đoán bệnh lý vùng bụng.

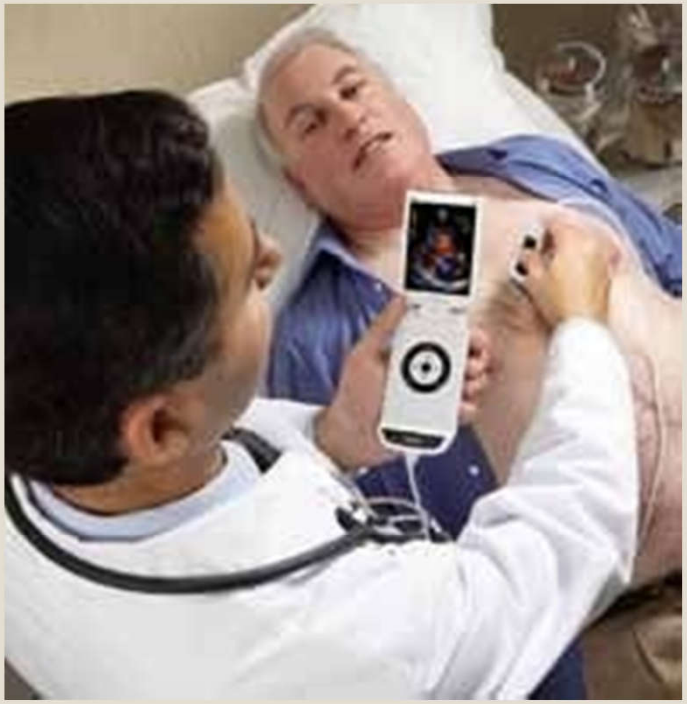

- Tài liệu tham khảo:
- 1. Multislice computed tomography evaluation of primary abdominal fat necrosis: a rare cause of acute abdominal pain - PMC
  https://www.ncbi.nlm.nih.gov/pmc/articles/PMC6964330/
- 2. Role of MSCT (multi-slice computed tomography) in acute abdomen using 64-slice technology - ScienceDirect
  https://www.sciencedirect.com/science/article/pii/S0378603X11000908