



**TẦM SOÁT TỶN THƯƠNG TÂN SẢN BÈ
MẶT THỰC QUẢN QUA NỘI SOI (UNG
THƯ SỚM THỰC QUẢN)**

**THS.BS. LÝ QUỐC HÒA
ĐƠN VỊ NỘI SOI TIÊU HÓA**

CA LÂM SÀNG 1



Bệnh nhân nam sn 1967 (58 tuổi)

Triệu chứng: nuốt vướng, nuốt nghẹn xuất hiện vài tháng tăng dần

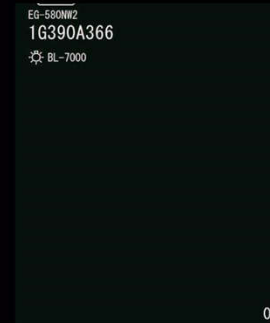
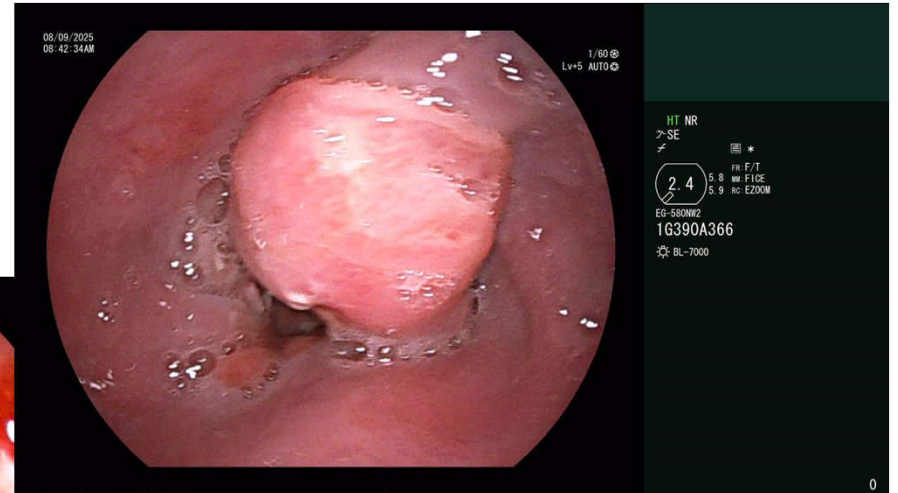
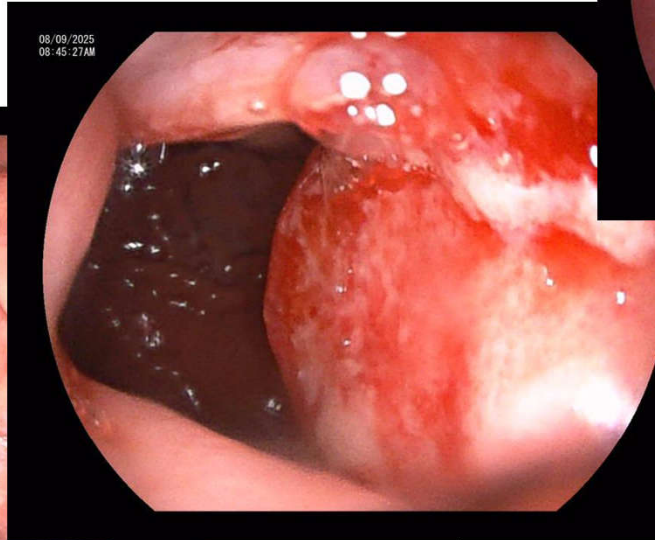
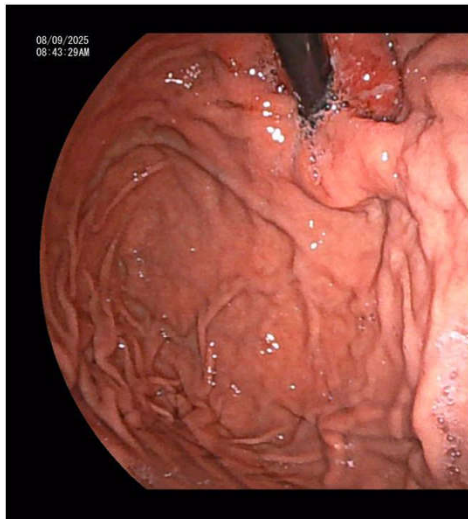
Yếu tố nguy cơ : hút thuốc lá nhiều, uống rượu bia thường xuyên

Tiền sử nội soi: đã nội soi thực quản dạ dày cách khám bệnh tầm 2-3 năm chỉ ghi nhận viêm dạ dày, trào ngược dạ dày thực quản

Dấu hiệu báo động khác: sụt cân, thiếu máu, không rõ

Bệnh nhân được chỉ định nội soi thực quản, dạ dày kiểm tra

CA LÂM SÀNG 1



CA LÂM SÀN



Quy trình nhận mẫu và tư vấn giải phẫu bệnh. K47-QTQL-S1.BM-01

BỆNH VIỆN ĐA KHOA HÒA HẢO - MEDIC CẦN THƠ
T: 102 Cách Mạng Tháng 8, P. Cái Khế, Q.Ninh Kiều, TPCT.
☎: 0292 390 9999 - 401 ☎: sethghoemediccantho@gmail.com
w: http://traktexquansnghiem.mediccantho.com.vn

PHIẾU XÉT NGHIỆM GIẢI PHẪU BỆNH
(Histopathology Report)

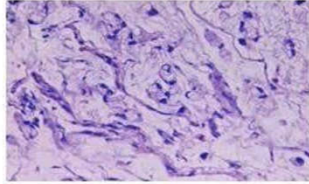
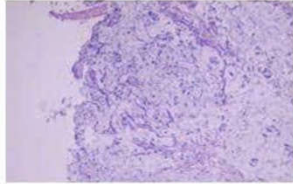
Mã số lame/block (ID): 080925-1151

Họ tên (name): _____ Năm sinh (age): 1967 Nam/Nữ (sex): Nam
Địa chỉ (address): _____ Điện thoại (tel): _____
Mã số bệnh phẩm (Specimen ID): **KD25218713** Bác sĩ chỉ định (requesting doctor): BS. CKI. Châu Phước Hữu
Ngày lấy mẫu (specimen collection date): 08/09/2025 Ngày nhận mẫu (date received): 08/09/2025
Chẩn đoán lâm sàng (clinical diagnosis): U sùi thực quản dưới - tầm vĩ TD K thực quản

ĐẶC ĐIỂM GIẢI PHẪU BỆNH
(specimen details)

Mô tả đại thể: Mô vụn màu trắng ngà đường kính 0.2-0.3cm.
(macroscopic description)

Mô tả vi thể: Mẫu mô cho thấy hình ảnh tân sản tế bào tuyến, nhân dị dạng ái kiềm, tỉ lệ N/C > 1, bào tương chế tiết nhầy, các tế bào xếp thành tuyến không điển hình.
(microscopic description)





KẾT LUẬN: CARCINÔM TUYẾN NHẦY XÂM NHẬP THỰC QUẢN.
(Conclusion) (MUCINOUS ADENOCARCINOMA INVADES EOSOPHAGUS)

Đề nghị (suggestion):

(date) Ngày 17 tháng 09 năm 2025

Bác sĩ Giải phẫu bệnh hội chẩn (consultant pathologists) Bác sĩ Giải phẫu bệnh (consultant pathologist)

 BV ĐK HÒA HẢO - MEDIC CẦN THƠ  BV ĐK HÒA HẢO - MEDIC CẦN THƠ
Ký số bởi: Khoa Xét Nghiệm Ký số bởi: Khoa Xét Nghiệm
2025.09.15 7:56:03 +07:00 2025.09.15 7:52:07 +07:00

TS.BS. Ngô Thị Tuyết Hạnh ThS.BS. Nguyễn Thị Minh Thái

Phiếu kết quả chỉ có giá trị trên mẫu tissue nghiên cứu

Phiên bản: 1.0 Ngày áp dụng: 02/01/2025 Trang 1/1

CA LÂM SÀNG 2

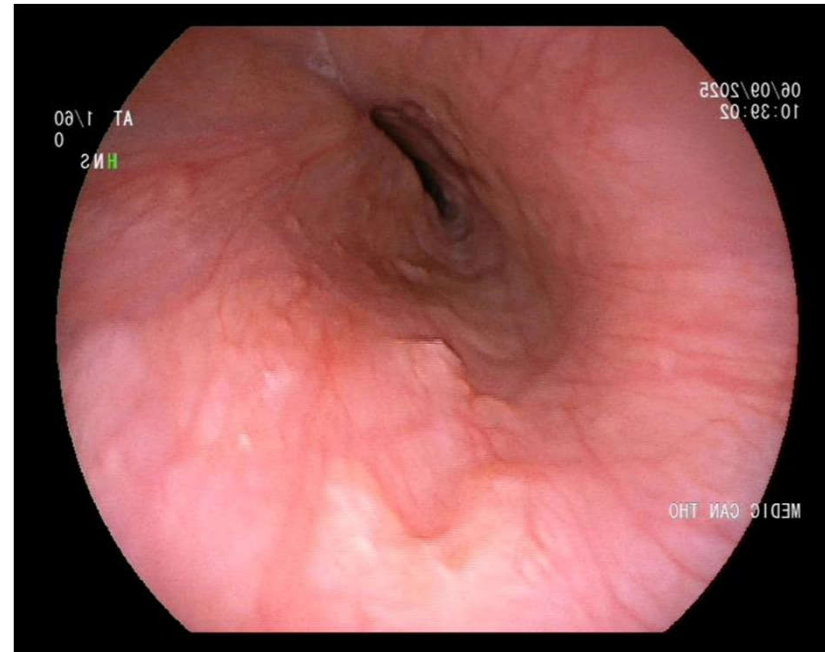
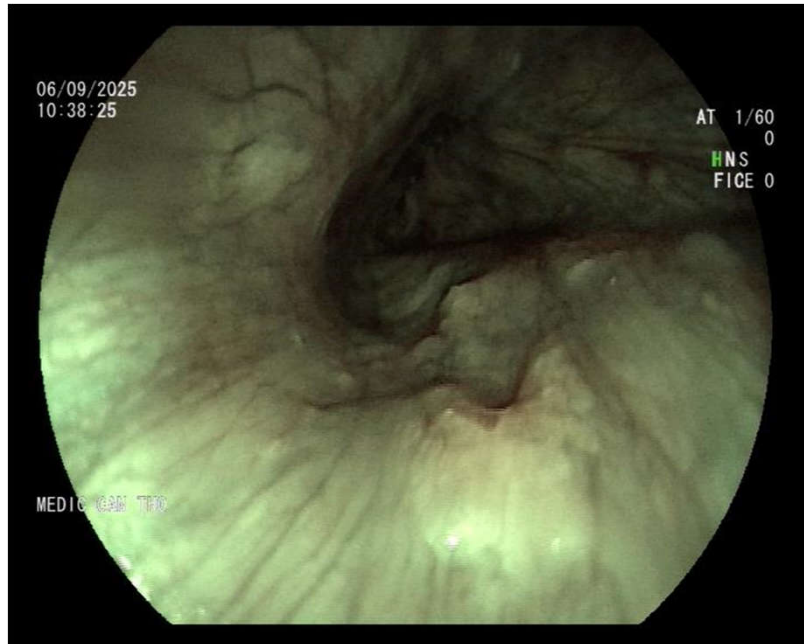
- Bệnh nhân nam sn 1977, 48 tuổi
- Triệu chứng ợ chua, đau thượng vị, khó tiêu
- Ts bản thân : chưa ghi nhận bất thường
- Ts gia đình: chưa ghi nhận bất thường
- Tc báo động: không
- Thói quen sinh hoạt: hút thuốc lá nhiều





CA LÂM SÀNG 2

Kq nội soi thực quản: 1/3 trên thực quản có tổn thương nhô cao, dạng răng cưa kt# 0,5 cm, mạch máu bề mặt không dẫn, tăng sinh rõ



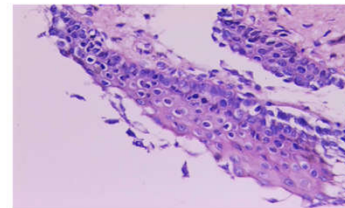
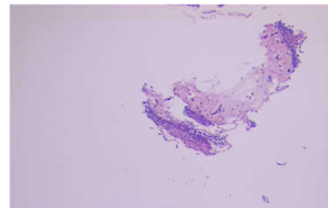
CA LÂM SÀNG 2



(specimen details)

Mô tả đại thể: Hai mô đường kính 0.1cm và 0.2cm.
(macroscopic description)

Mô tả vi thể: Mẫu thử bao phủ bởi lớp biểu mô gai sắp xếp hơi lộn xộn, lớp cận đáy dày.
(microscopic description)
Thấm nhập lympho bào, bạch cầu trung tính.



KẾT LUẬN: NGỊCH SẢN BIỂU MÔ GAI THỰC QUẢN ĐỘ THẤP.
(Conclusion) (LOW GRADE ESOPHAGEAL SQUAMOUS DYSPLASIA)

Đề nghị (suggestion):

Yc sĩ Giải phẫu bệnh hội chẩn (consultant pathologist)

BV ĐK HÒA HẢO - MEDIC CẦN THƠ
Ký số bởi : Khoa Xét Nghiệm
2025.09.15 7:55:09 +07:00

TS.BS. Ngô Thị Tuyết Hạnh

(date) Ngày 28 tháng 10 năm 2025

Bác sĩ Giải phẫu bệnh (consultant pathologist)

BV ĐK HÒA HẢO - MEDIC CẦN THƠ
Ký số bởi : Khoa Xét Nghiệm
2025.09.15 7:42:23 +07:00

ThS.BS. Nguyễn Thị Minh Thái

CA LÂM SÀNG 3

Bệnh nhân nam, sinh năm 1987 (38 tuổi)

Ts bản thân khỏe

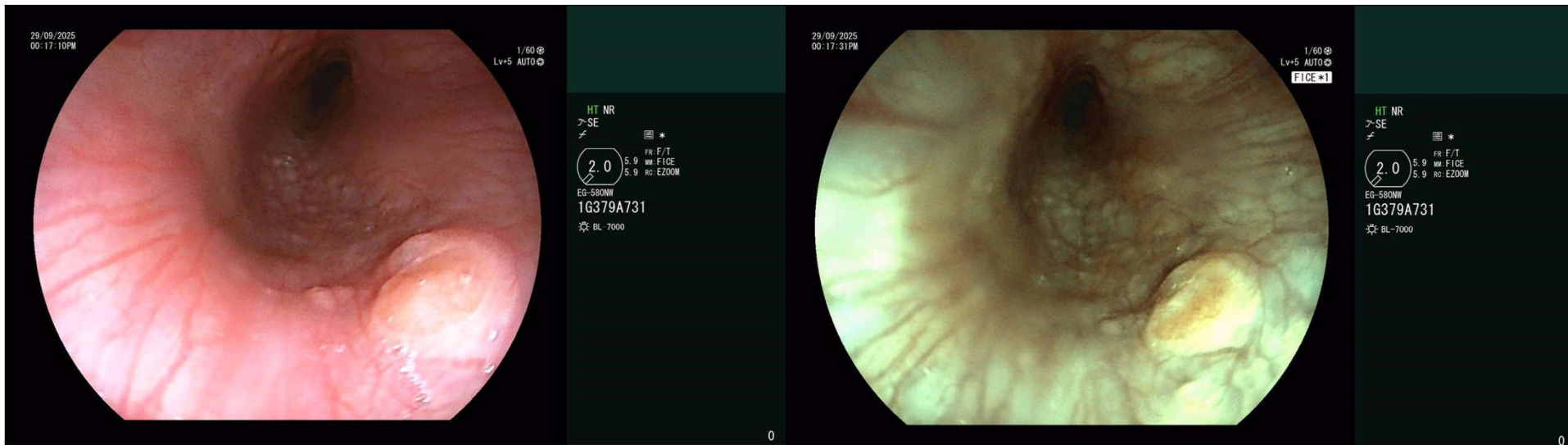
Ts gia đình khỏe

Khám sức khỏe tổng quát

Thói quen sinh hoạt: không hút thuốc lá, uống rượu bia



CA LÂM SÀNG 3



CA LÂM SÀNG 3

Tồn thương thực quản trên, nhô cao nhẹ, dạng phẳng là chủ yếu, kt# 0,5 cm, ranh giới rõ với xung quanh, mạch máu không dẫn, không tăng sinh, cấu trúc mạch máu niêm mạc bề mặt thực quản bình thường

Khả năng:

Lạc niêm mạc dạ dày thực quản

Barrett thực quản trên

Loạn sản niêm mạc độ thấp



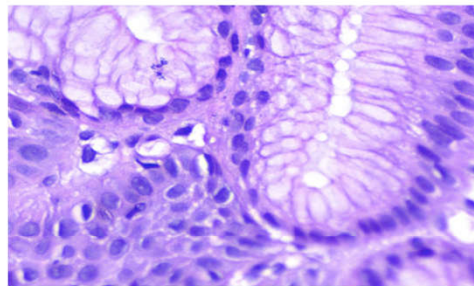
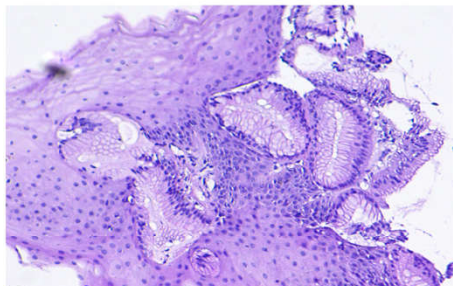
CA LÂN

Mô tả đại thể:
(macroscopic description)

Mô vụn đường kính 0.1-0.2cm.

Mô tả vi thể:
(microscopic description)

Mẫu mô sinh thiết niêm mạc thực quản cho thấy biểu mô loét, thay thế bởi biểu mô tuyến tăng sinh, chế tiết nhầy. Tế bào tuyến chuyển sản tuyến ruột. Mô đệm xâm nhập tế bào viêm lymphô bào, mô bào và bạch cầu đa nhân trung tính.



KẾT LUẬN: BỆNH BARRETT THỰC QUẢN, LOẠI TUYẾN TÂM VỊ, KHÔNG KÈM
(CONCLUSION) NGHỊCH SẢN
(BARRETT'S ESOPHAGUS WITH GASTRIC CARDIA MUCOSA. NO
DYSPLASIA)

Đề nghị (suggestion):

Giải phẫu bệnh hội chẩn (consultant pathologist)

BV ĐK HÒA HẢO - MEDIC CẦN THƠ
Ký số bởi : Khoa Xét Nghiệm
2025.10.05 19:07:20 +07:00

TS.BS. Ngô Thị Tuyết Hạnh

(date) Ngày 29 tháng 10 năm 2025

Bác sĩ Giải phẫu bệnh (consultant pathologist)

BV ĐK HÒA HẢO - MEDIC CẦN THƠ
Ký số bởi : Khoa Xét Nghiệm
2025.10.01 8:21:08 +07:00

ThS.BS. Nguyễn Thị Minh Thái

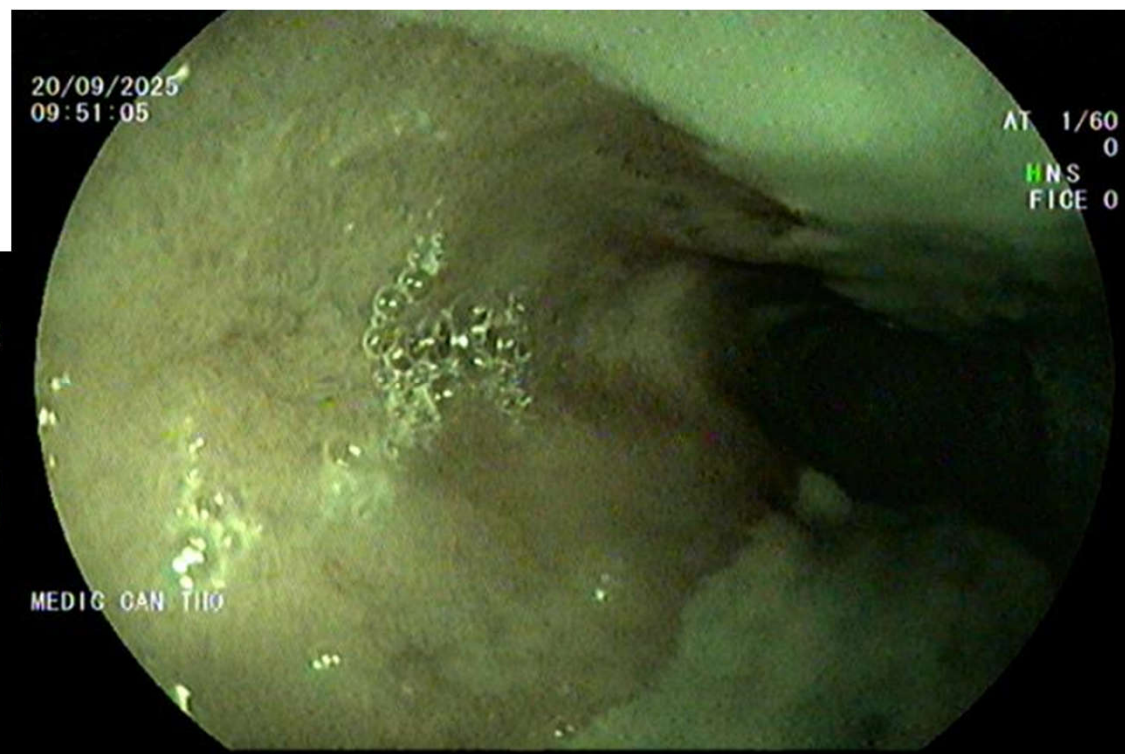
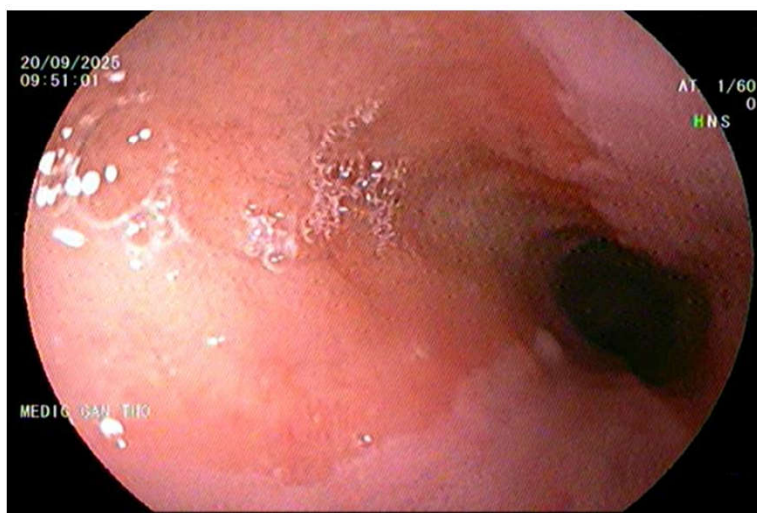


CA LÂM SÀNG 4



- Bn nam sinh năm 1954 (71 tuổi)
- Triệu chứng: ợ chua nuốt nghẹn
- Tiền sử bản thân: chưa ghi nhận bất thường
- Tiền sử gia đình: chưa ghi nhận bất thường
- Thói quen sinh hoạt: hút thuốc lá nhiều, uống rượu bia không thường xuyên
- Đã từng nội soi trước đây vài lần kết quả chưa ghi nhận bất thường

CA LÂM SÀNG 4



CA LÂM SÀNG 4



- Tổn thương 1/3 giữa thực quản ngay cung động mạch chủ, dạng phẳng, kích thước to, giới hạn rõ, mạch máu trung tâm tổn thương dẫn nhẹ, không tăng sinh

Nghĩ:

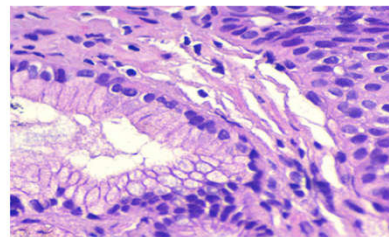
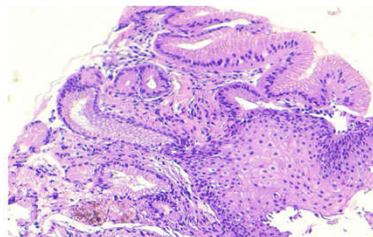
- 1/ lạc niêm mạc dạ dày thực quản
- 2/ loạn sản độ thấp niêm mạc thực quản

CA LÂM SÀNG 1

ĐẶC ĐIỂM GIẢI PHẪU BỆNH (specimen details)

Mô tả đại thể: Hai mô đường kính 0.1cm và 0.3cm.
(macroscopic description)

Mô tả vi thể: Mẫu mô bao phủ biểu mô gai liên tục với biểu mô tuyến trụ kiểu dạ dày. Ít tế bào viêm
(microscopic description)



**Y LUẬN: PHÙ HỢP LẠC NIÊM MẠC DẠ DÀY Ở THỰC QUẢN, KHÔNG KÈM
(inclusion) NGHỊCH SẢN
(SUGGESTIVE OF ECTOPIC GASTRIC MUCOSA IN THE ESOPHAGUS. NO
DYSPLASIA)**

Đề nghị (suggestion):

Y tá Giải phẫu bệnh hội chẩn (consultant pathologist)

BV ĐK HÒA HẢO - MEDIC CẦN THƠ
Ký số bởi : Khoa Xét Nghiệm
2025.09.28 17:51:41 +07:00

TS.BS. Ngô Thị Tuyết Hạnh

(date) Ngày 29 tháng 10 năm 2025

Bác sĩ Giải phẫu bệnh (consultant pathologist)

BV ĐK HÒA HẢO - MEDIC CẦN THƠ
Ký số bởi : Khoa Xét Nghiệm
2025.09.24 8:10:16 +07:00

ThS.BS. Nguyễn Thị Minh Thái



TỔNG QUAN



- Ung thư thực quản là loại ung thư đứng hàng thứ 8 trong các ung thư thường gặp và hàng thứ 6 về tỷ lệ tử vong (WHO 2012)
- Ung thư thường gặp 2 loại : ung thư tế bào vảy (thường gặp thực quản trên và giữa) và ung thư biểu mô niêm mạc thực quản (thực quản dưới)
- Yếu tố nguy cơ : nam giới lớn tuổi, hút thuốc lá, uống rượu bia thường xuyên, barrett thực quản
- Ung thư thực quản giai đoạn sớm thường không có triệu chứng lâm sàng

TỔNG QUAN

CÁC ĐỊNH NGHĨA:



SIN (squamous intraepithelial neoplasia): tân sinh trong biểu mô vảy, là tổn thương tiền ung thư

EP (epithelium- biểu mô): ung thư biểu mô tế bào vảy thực quản sớm, chỉ nằm trong lớp biểu mô, chưa xâm lấn xuống lớp niêm mạc, nguy cơ di căn hạch gần như bằng 0

LPM (Lamina propria mucosae- lớp đệm niêm mạc): ung thư xâm nhập xuống lớp đệm niêm mạc, nguy cơ di căn hạch rất thấp là nhóm điển hình có chỉ định ESD

TỔNG QUAN

CÁC ĐỊNH NGHĨA:

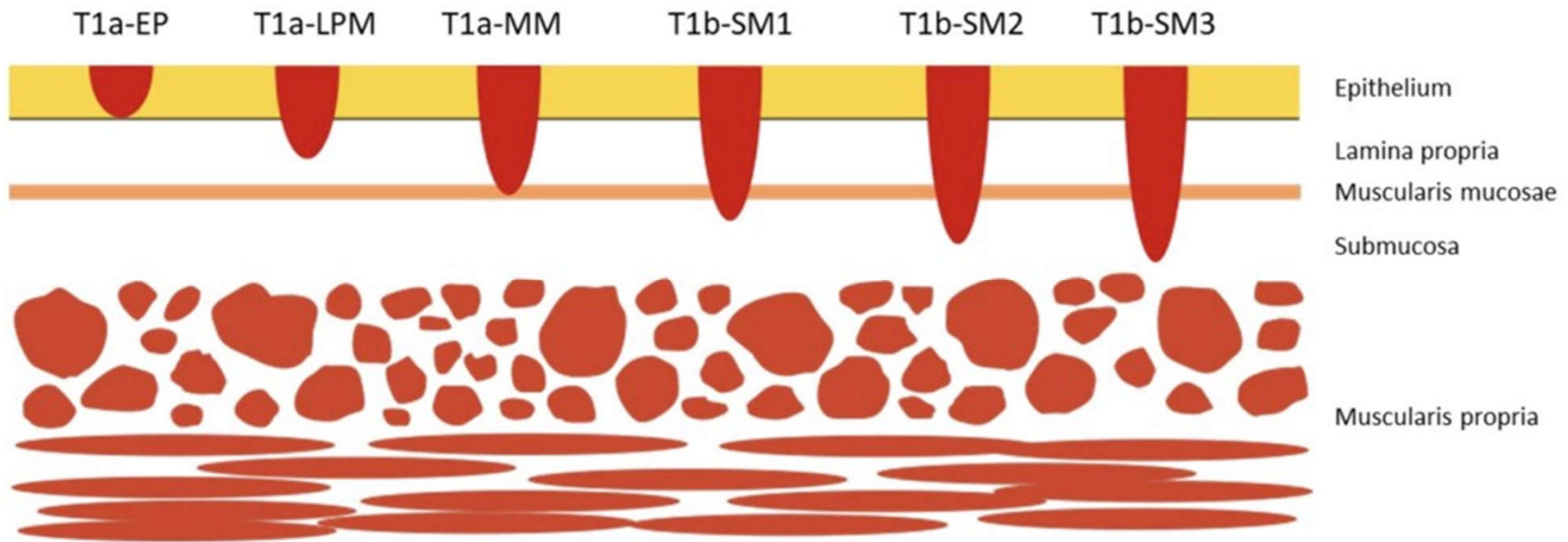


MM(Muscularis mucosae- lớp cơ niêm): ung thư đã di căn tới lớp cơ niêm, nguy cơ di căn hạch tăng hơn LPM

SM (Submucosa- lớp dưới niêm mạc): ung thư đã xâm nhập xuống lớp dưới niêm mạc, được chia thành hai mức độ xâm lấn:

- SM1: xâm nhập nông, $\leq 200 \mu m$ dưới cơ niêm
- SM2: xâm nhập sâu hơn lớp dưới niêm

TỔNG QUAN



TỔNG QUAN



Phân độ JES:

Dựa trên hình thái vòng mao mạch nhú trong biểu mô (IPCL) quan sát được bằng nội soi phóng đại, tăng cường hình ảnh cho phép dự đoán đáng tin cậy độ sâu xâm lấn của ung thư biểu mô tế bào vảy thực quản (SSCC)

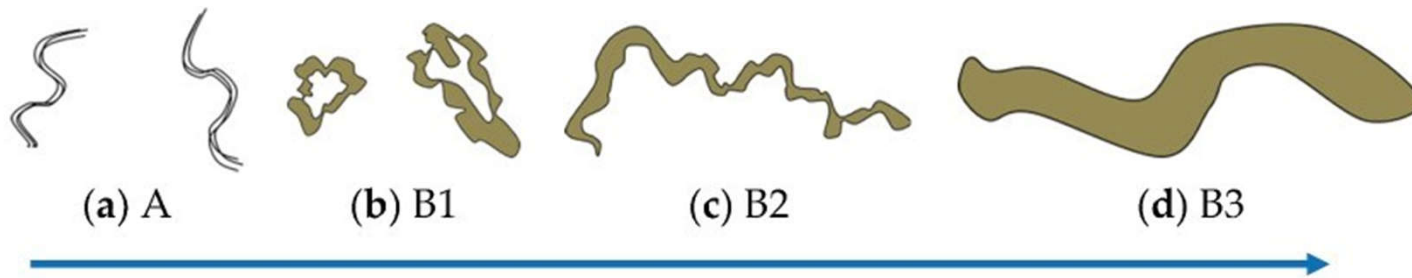
Type A: IPCL bình thường hoặc chỉ bất thường nhẹ, tương ứng trong tổn thương viêm hoặc loạn sản độ thấp (SIN)

Type B1: IPCL dạng vòng nhỏ (loop- like) xuất hiện các chấm dưới NBI-> gợi ý tổn thương nông T1a- EP/LPM

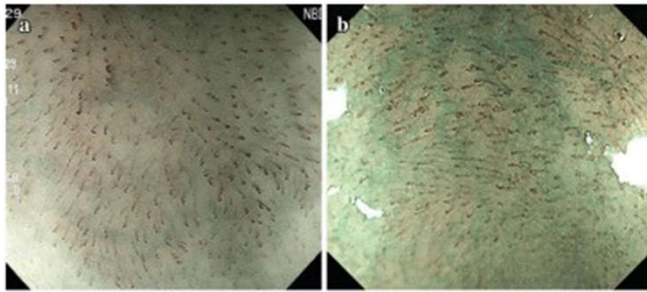
Type B2: IPCL mất cấu trúc vòng, kéo dài, giãn bất thường-> dự đoán T1a- MM hoặc T1b- SM1, tức đã bắt đầu xâm nhập cơ niêm hoặc dưới niêm nông.

Type B3: IPCL giãn quá mức, kích thước > 3 lần B2, thường có màu xanh-> liên quan đến T1b- SM2 hoặc sâu hơn, nguy cơ di căn hạch cao

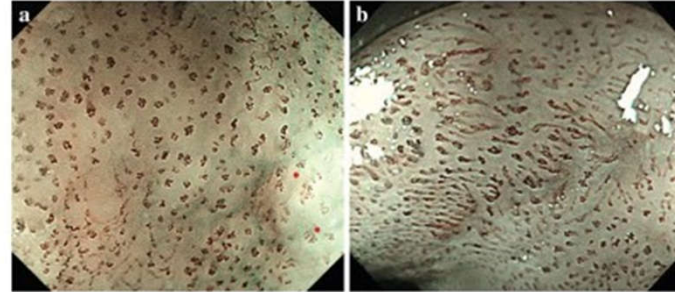
TỔNG QUAN



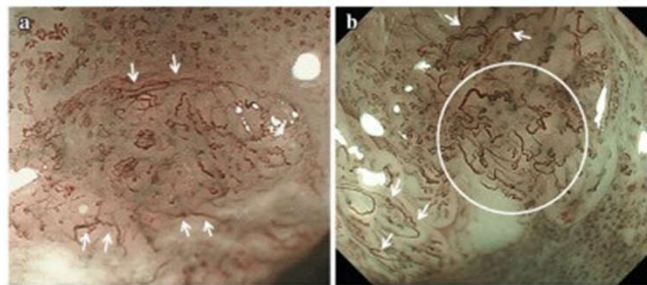
TỔNG QUAN



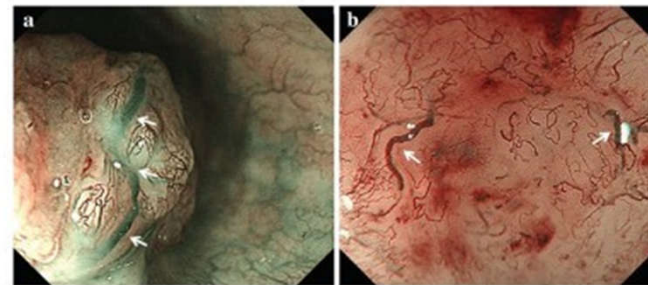
TYPE A



TYPE B1



TYPE B2



TYPE B3

ÁP DỤNG THỰC TẾ:



- Tổn thương thường gặp 1/3 trên thực quản (dễ bỏ sót)
- Tổn thương dễ nhầm với niêm mạc bình thường và các tổn thương lành tính thường gặp như như gai thực quản, u hạt vàng....
- Tổn thương tân sản thực quản thường là dạng phẳng, những mảng màu nhạt, không tăng sinh mạch máu hay biến dạng rõ
- Nên sử dụng ống nội soi lớn, bơm hơi đủ căng và nên kết hợp nhuộm màu điện tử
- Nên nội soi có tiền mê để tăng thời gian khảo sát đặc biệt trên các đối tượng có nguy cơ (nam giới lớn tuổi, hút thuốc lá, uống rượu bia thường xuyên)
- Sinh thiết khi nghi ngờ tổn thương

TÀI LIỆU THAM KHẢO



- 1/ Philip W.Y. Chiu, et al: “ Nội soi trong ung thư sớm đường tiêu hóa” tập 1 và 2.
- 2/ Lenus Vietnam : “ Các case lâm sàng về tầm soát ung thư sớm”.
- 3/ Yuko kitagawa, et al (2022): “ Esophageal cancer practice guidelines”
- 4/ Katsuyuki Sakanak (2024): “ Treatment strategy for early- stage esophageal cancer” .