



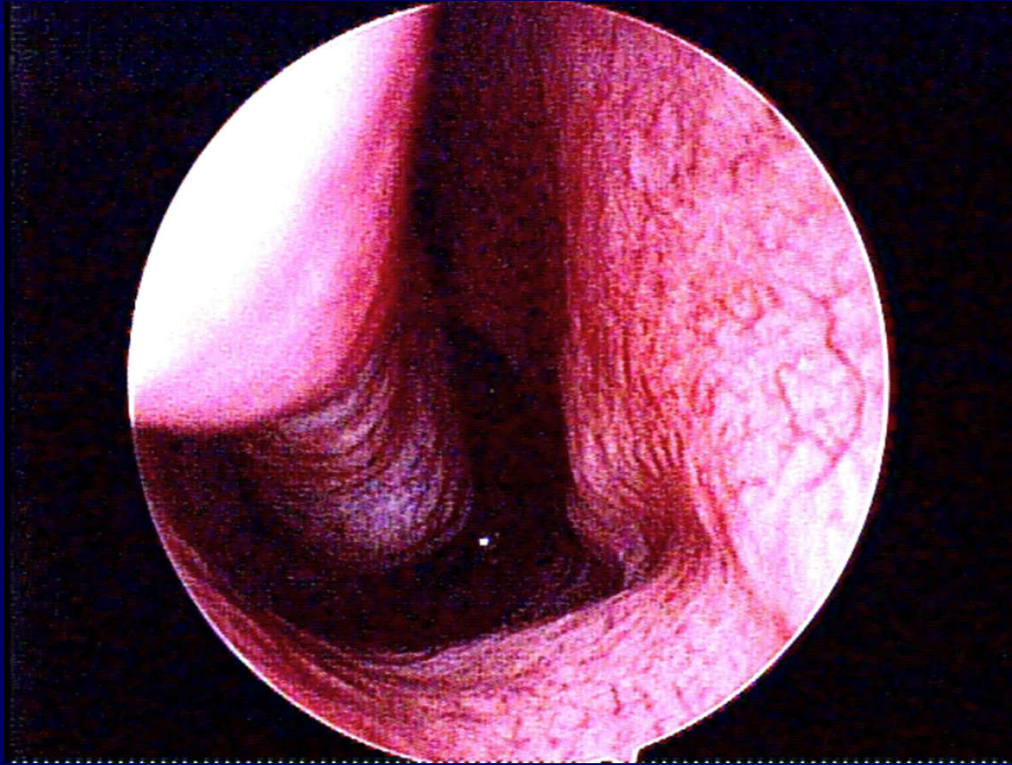
Case report:

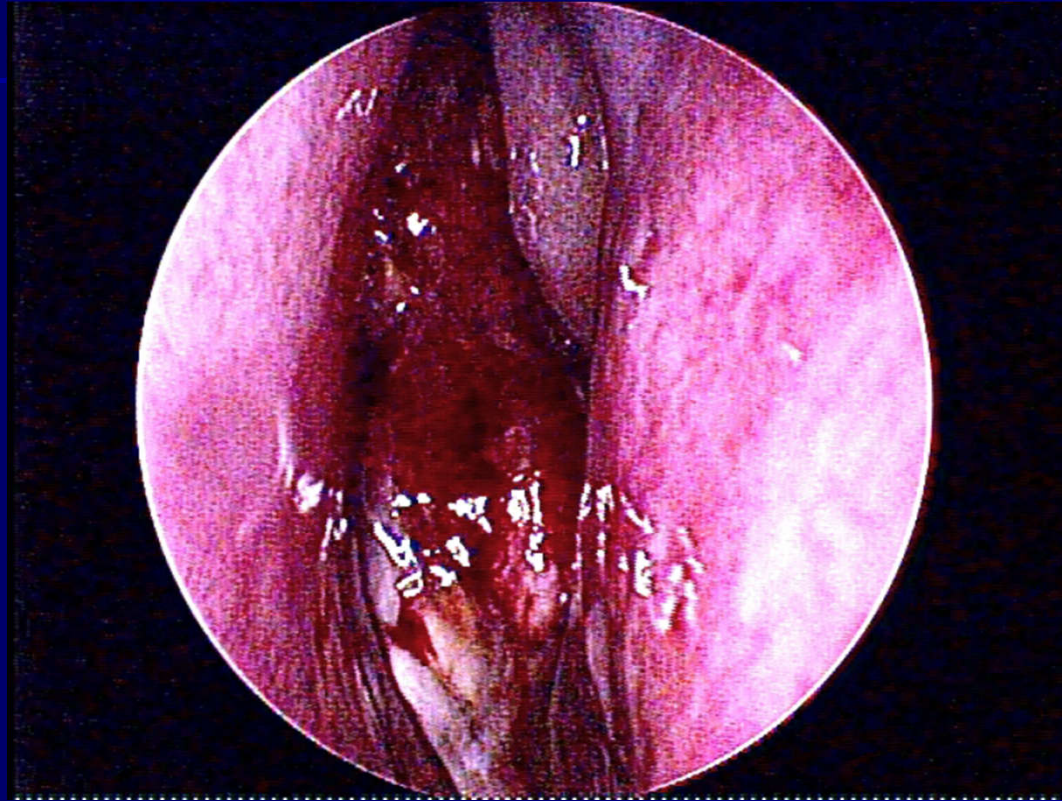
K xoang mũi

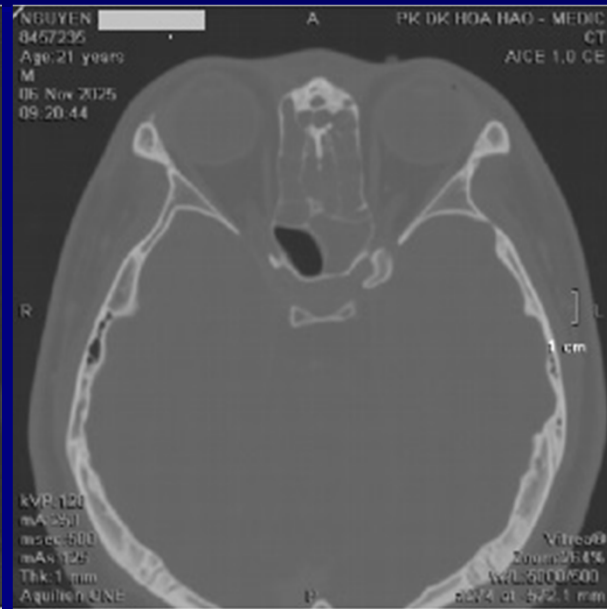
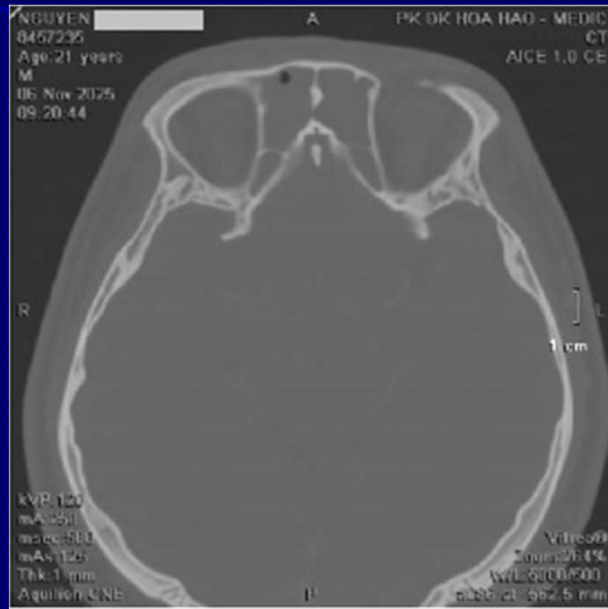BS. Phạm Võ Minh Thắng

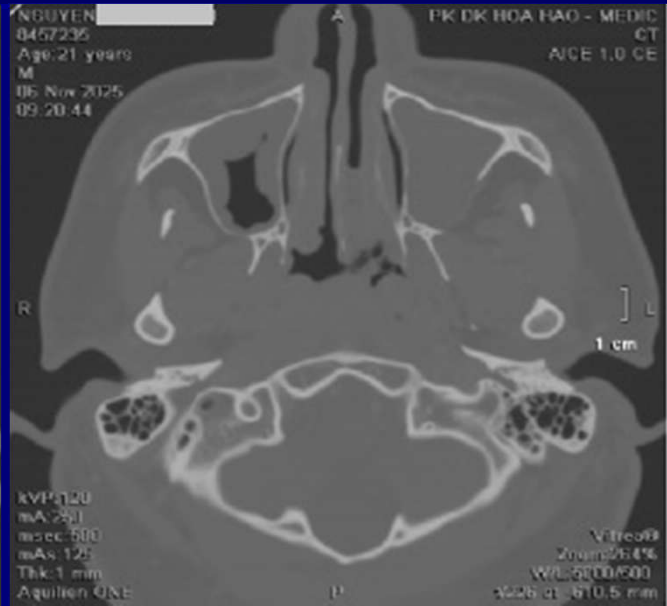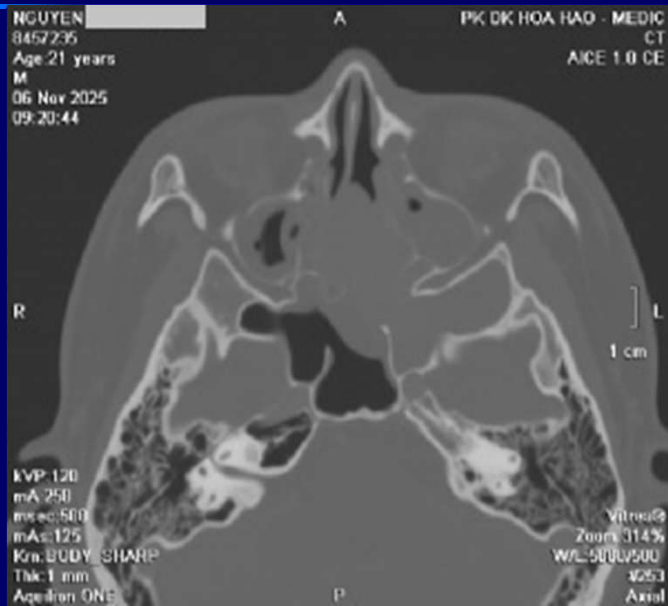PK TMH

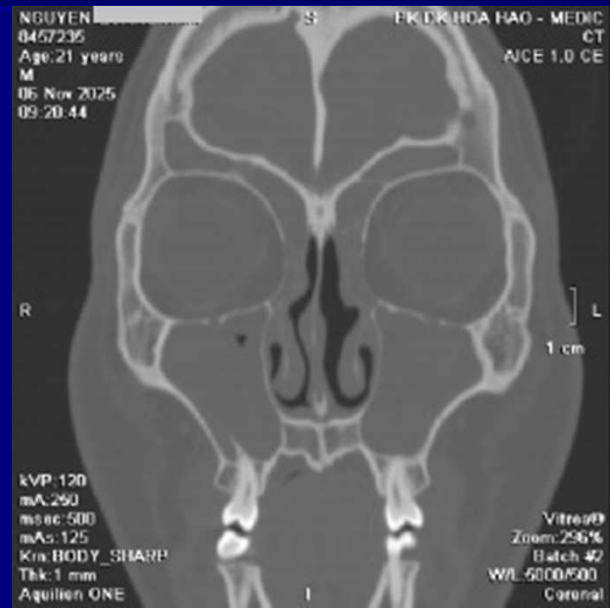
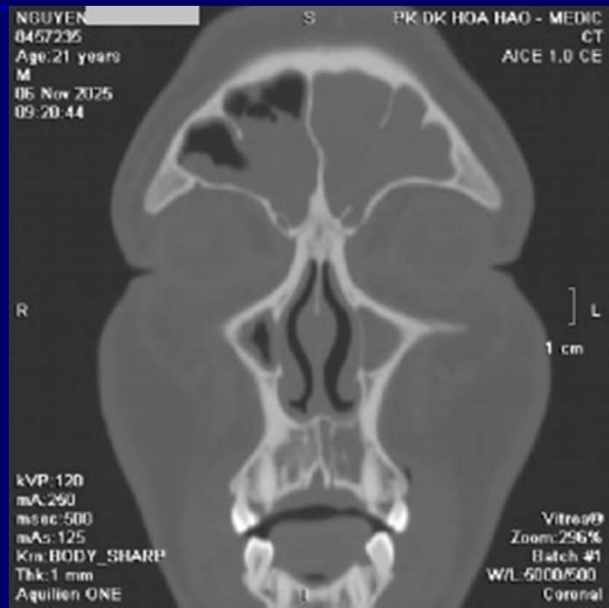Nơi chỉ định:	BS. PHẠM VÕ MINH THẮNG	Chẩn đoán sơ bộ:	
Huyết áp:	139 / 80 Mạch: 100 Lăn đo HA, Mạch	Phân loại bệnh:	Nhấn F3
Cao:	174 Nặng: 81.00 Nhiệt độ: 37	Chẩn đoán:	U HỐC MŨI TRÁI
Tiền sử bệnh:	TIỂU ĐƯỜNG		
Lý do khám:	NGHỆT MŨI 2 THÁNG CHẢY MÁU MŨI TRÁI 2 TUẦN		

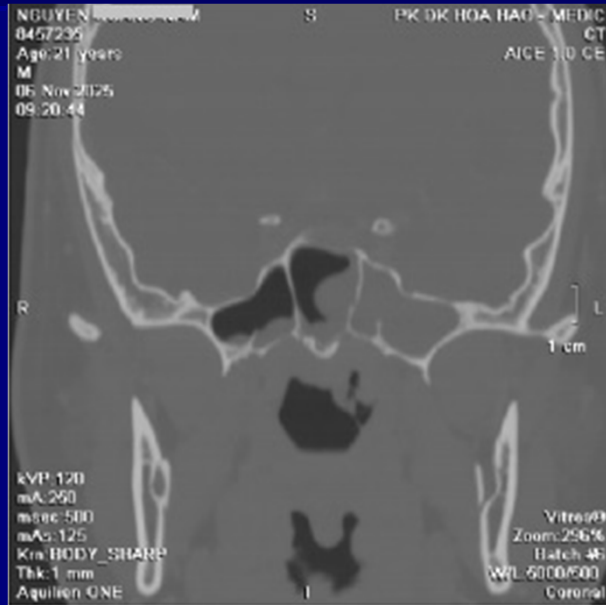
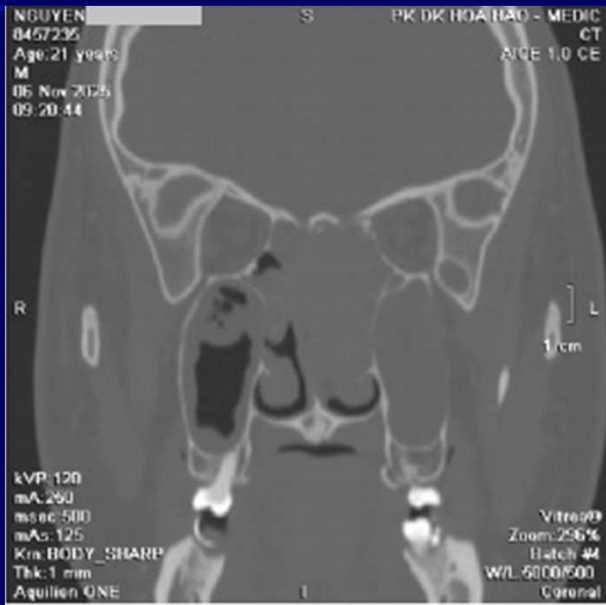

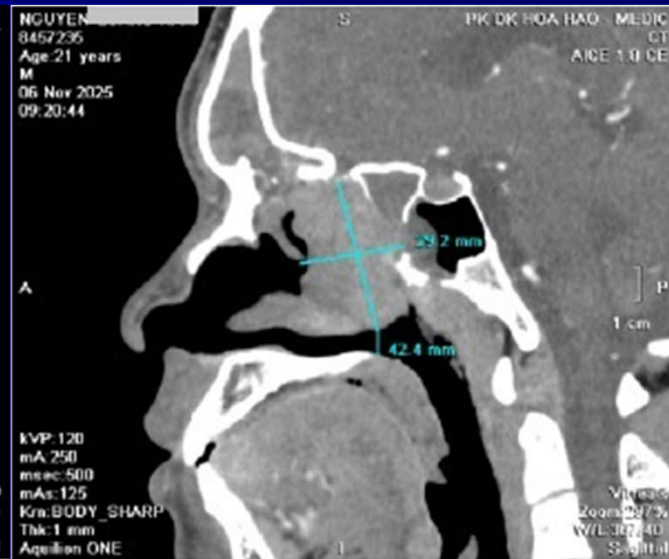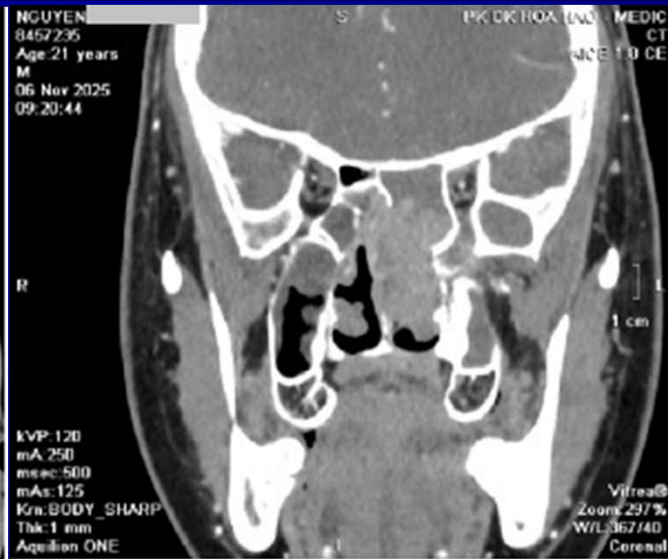


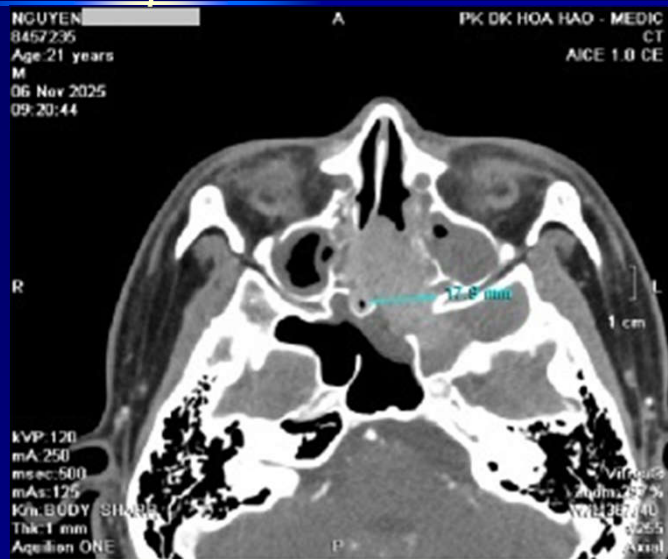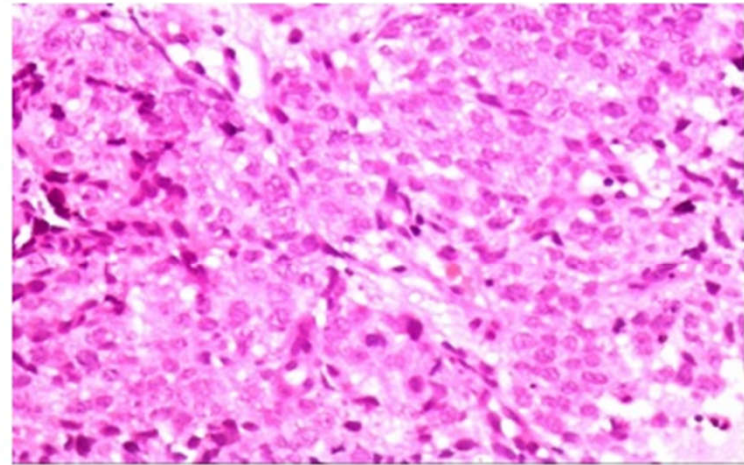
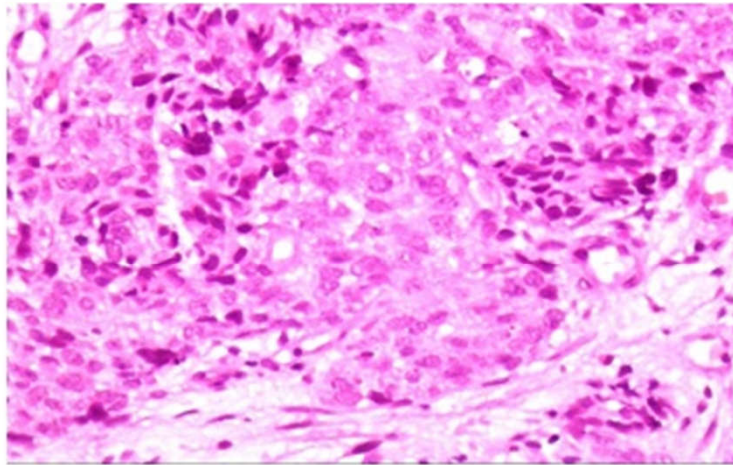












KẾT LUẬN : CARCINÔM TẾ BÀO GAI, KHÔNG SÙNG HÓA, BIỆT HÓA KÉM

Thank you!

