



BÁO CÁO MEDIC 7

CASE REPORT

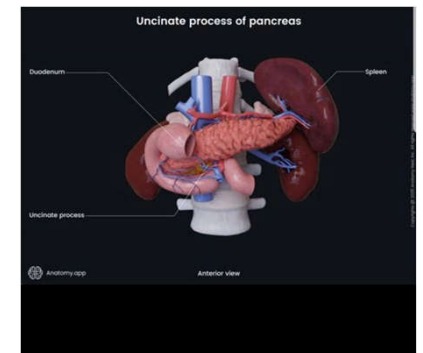
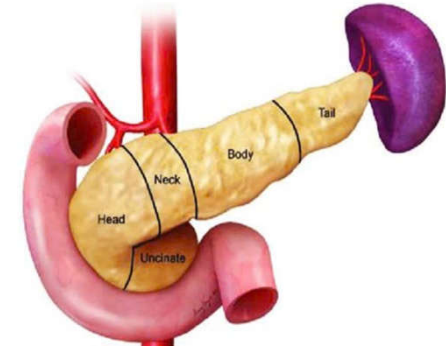
NHÂN MỘT TRƯỜNG HỢP SIÊU ÂM PHÁT HIỆN U MỎM MÓC TỤY GÂY DẪN LỚN DẠ DÀY

BS. TRẦN MỘC HIỆP
Khoa Siêu Âm - Trung tâm Y khoa MEDIC



GIỚI THIỆU

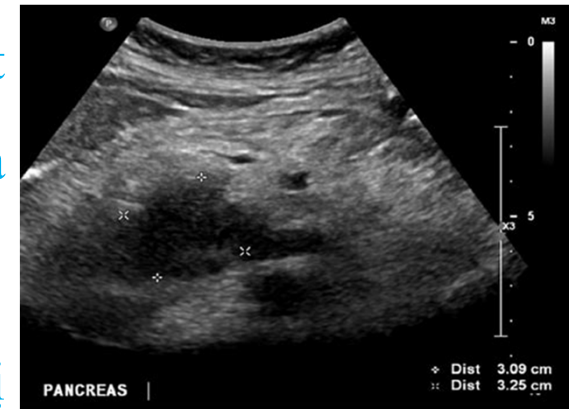- Ung thư tụy tại mỏm móc (Uncinate process) là thể hiếm (2%-5%) gặp của ung thư đầu tụy.
- Do vị trí nằm sâu sau các mạch máu lớn như SMA và SMV các khối u tại đây thường khó phát hiện qua siêu âm thông thường.
- Tuy nhiên các dấu hiệu gián tiếp do khối u chèn ép gây dẫn ống mật chủ (CBD), ống tụy chính (Wirsung) và dẫn dạ dày có thể giúp định hướng chẩn đoán bệnh.






GIỚI THIỆU

- Trên siêu âm, u tụy mòm móc thường là khối giảm âm hoặc hỗn hợp ở vị trí đặc trưng, bờ có thể không đều liên quan sát SMA/SMV, ít gây giãn đường mật nhưng có thể gây giãn dạ dày - tá tràng và xâm lấn mạch máu.
- Kích thước thay đổi, thường phát hiện khi đã khá lớn do vị trí khó. Có thể xâm lấn hoặc dính vào các mạch máu lớn (SMA, SMV, tĩnh mạch cửa).



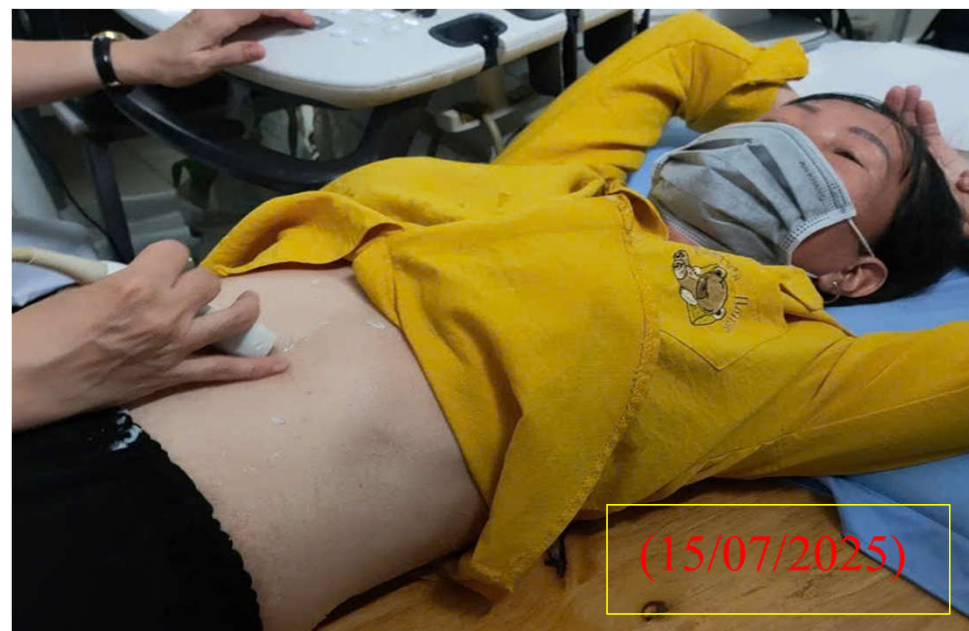

MEDIC

Case present

(15/07/2025)

- BN Nữ 55 Tuổi
- Huyết áp: 140/91 mmHg Mạch: 94 lần/phút
- Chiều cao: 165cm nặng: 50kg nhiệt độ: 37°C
- Lý do đi khám: Đau thượng vị, ăn khó tiêu .
- Bệnh sử: Cách ngày khám 2 tháng BN thường ăn không tiêu, 2 ngày nay chướng bụng, ói thức ăn cũ của buổi sáng, không sụt cân, tiêu tiểu bình thường.
- * Bn có khám ở địa phương được siêu âm bụng, nội soi, xét nghiệm máu, điện tim, ...
- Tiền sử bản thân, gia đình: không gì lạ.
- CHỈ ĐỊNH:
 - + SA Bụng Tổng Quát Màu
 - + Xét nghiệm





CÔNG TY TNHH Y TẾ HOÀ HẢO
PHÒNG KHÁM ĐA KHOA
KHOA XÉT NGHIỆM (MEDIC - LAB)
Hotline: (028) 3834 9593
254 Hòa Hảo - P.4 - Q.10 - TP.HCM
Tel: (028) 3927 0284 (Ext 1134)
Email: hoahaomediclab@gmail.com
www.medic-lab.com/www.medic-lab.com.vn

PID: **8323769** S.T.T.: **111721**
Ngày gi` đăng ký: **06:21:10 15/07/2025**
Ngày gi` lấy mẫu: **06:26:00 15/07/2025**
Ngày gi` nhận mẫu: **06:28:00 15/07/2025**

PHIẾU KẾT QUẢ XÉT NGHIỆM
(BM.KQ.22.1 - Ngày ban hành BM: 01/05/2024 - Phiên bản: 1.0)

Họ tên: _____
Ngày tháng năm sinh: **1970**
Số CCCD/Ho chiếu: _____
Địa chỉ: _____
Đơn vị: **Medic**
Nơi lấy mẫu: **Lau 1**
Loại mẫu: **Máu**

Phái: **N**
Quốc tịch: _____

BS yêu cầu: **BS. CKII. NGUYEN VĂN HIEN**
Tình trạng mẫu: **Đạt**

TÊN XÉT NGHIỆM	KẾT QUẢ	KHOẢNG THAM CHIẾU	MÃ QT
I. HUYẾT HỌC / ĐÔNG MÁU - HEMATOLOGY / COAGULATION			
NFS(C.B.C)(CÔNG THỨC MÁU)¹	*		
WBC	11.8 H	(4.0 - 10.5)10 ⁹ /L	QTHH019
% Neu	77.0	(40 - 74 %)	
% Lym	14.4	(19 - 48 %)	
% Mono	6.8	(3 - 9 %)	
% Eos	0.9	(0 - 7 %)	
% Baso	0.9	(0 - 1.5 %)	
# Neu	9.1 H	(1.7 - 7.0) 10 ⁹ /L	
# Lym	1.7	(1.0 - 4.0) 10 ⁹ /L	
# Mono	0.8	(0.1 - 1.0) 10 ⁹ /L	
# Eos	0.1	(0 - 0.5) 10 ⁹ /L	
# Baso	0.1	(0 - 0.2) 10 ⁹ /L	
RBC	4.49	(3.80 - 5.60)10 ¹² /L	QTHH020
Hb	13.3	(12.0 - 18.0 g/dL)	QTHH025
Hct	38.9	(35 - 52 %)	
MCV	86.8	(80 - 100 fL)	
MCH	29.7	(26 - 32 pg)	
MCHC	34.2	(32 - 36 g/dL)	
RDW	13.2	(11.0 - 15.7%)	
PLT	443 H	(150 - 400)10 ⁹ /L	QTHH021
MPV	7.0	(6.30 - 12.0 fL)	

II. SINH HOÁ - BIOCHEMISTRY

Glucose (mmol/L) (FPG)¹ **6.15** (3.90 - 5.60 mmol/L) QTSH001

Số trang: 1/2

* Đây là kết quả đang so trả t đồng t` hệ thống Medic. Bản giay, khoa Xét nghiệm đã ký trả bệnh nhân
Mã QR phía trên ch` a bệnh án của quý khách. Medic không chịu trách nhiệm nếu quý khách cung cấp cho ngư`i khác.

THỜI GIAN TRẢ KẾT QUẢ TRONG VÒNG:
- 70 Phút cho xét nghiệm thường qui (Sinh hóa, huyết học...)
- 100 Phút cho các xét nghiệm thường qui + miễn dịch
H: High - L: Low

1. Xét nghiệm đã được công nhận ISO 15189:2022
2. Xét nghiệm đã tham gia ngoại kiểm
3. (*) KQ đã kiểm tra lần 2 / (**) KQ báo động
4. KO chỉ có giá trị trên mẫu xét nghiệm hiện tại

Lấy máu tại nhà:
0707 032 052



CÔNG TY TNHH Y TẾ HOÀ HẢO
PHÒNG KHÁM ĐA KHOA
KHOA XÉT NGHIỆM (MEDIC - LAB)
Hotline: (028) 3834 9593
254 Hòa Hảo - P.4 - Q.10 - TP.HCM
Tel: (028) 3927 0284 (Ext 1134)
Email: hoahaomediclab@gmail.com
www.medic-lab.com/www.medic-lab.com.vn

PID: **8323769** S.T.T.: **111721**
Ngày gi` đăng ký: **06:21:10 15/07/2025**
Ngày gi` lấy mẫu: **06:26:00 15/07/2025**
Ngày gi` nhận mẫu: **06:28:00 15/07/2025**

PHIẾU KẾT QUẢ XÉT NGHIỆM
(BM.KQ.22.1 - Ngày ban hành BM: 01/05/2024 - Phiên bản: 1.0)

Họ tên: _____
Ngày tháng năm sinh: **1970**
Số CCCD/Ho chiếu: _____
Địa chỉ: _____
Đơn vị: **Medic**
Nơi lấy mẫu: **Lau 1**
Loại mẫu: **Máu**

Phái: **N**
Quốc tịch: _____
ĐT: _____

BS yêu cầu: **BS. CKII. NGUYEN VĂN HIEN**
Tình trạng mẫu: **Đạt**

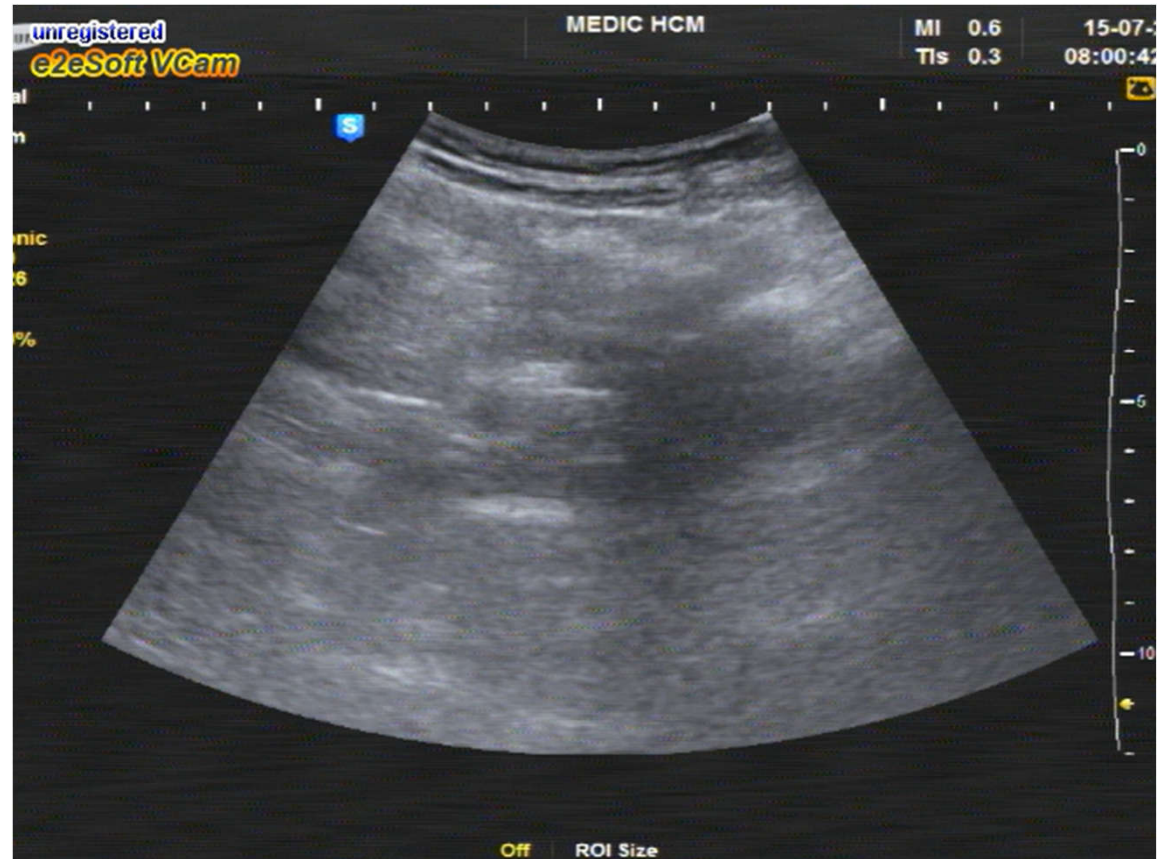
TÊN XÉT NGHIỆM	KẾT QUẢ	KHOẢNG THAM CHIẾU	MÃ QT
Glucose (mg/dL)	110.7	(70.2 - 100.8 mg/dL)	
hs CRP	0.252	(≤ 3 mg/L)	QTSH028
*Đo Loc Cau Than (CKD-EPI)	*		
Creatinin/Serum ²	0.600	(M: 0.6 - 1.3; F:0.5 - 1.1 mg/dL)	QTSH027
eGFR (CKD-EPI)	106	(≥ 90 mL/min/1.73 m ²)	
SGOT (AST)¹	63.00 H	(< 35 U/L)	QTSH005
SGPT (ALT)¹	107.4 H	(< 30 U/L)	QTSH013
III. MIỄN DỊCH - IMMUNOLOGY			
A.F.P¹	2.36	(< 20 ng/mL)	QTMD006
C.E.A¹	3.27	(< 5 ng/mL)	QTMD007
C.A 19-9 (Roche)¹	46.40 H	(< 31 U/mL)	QTMD008
CA 72-4 (Cancer antigen 72-4)	<1.50	(<8.20 U/mL)	QTMD032

Th` i gian duyệt: 09:32:33 15/07/2025
Ngư` i duyệt: **ĐS. Tran Hoàng Nguyễn**

In lan 2: 09:33:06 15/07/2025
Trư` ng khoa xét nghiệm

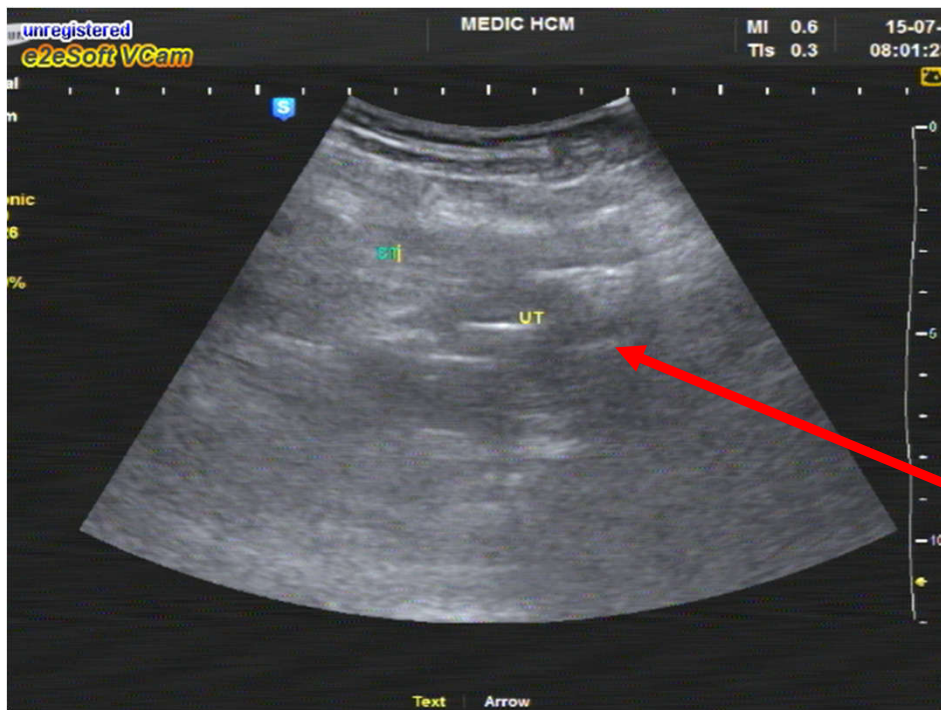


HÌNH ẢNH SIÊU ÂM

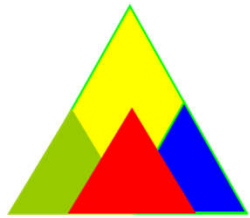




HÌNH ẢNH SIÊU ÂM

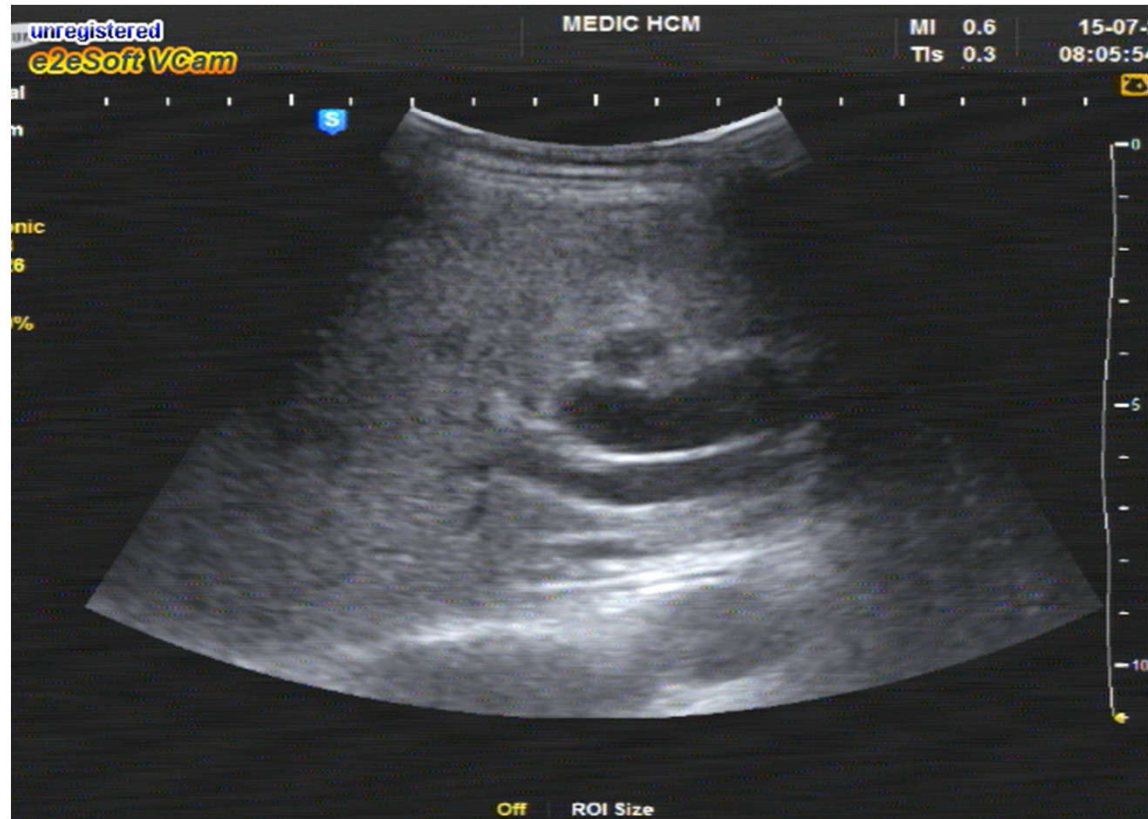


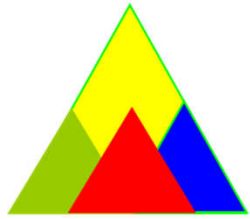
Dạ dày dẫn lớn đến vùng hạ vị chứa nhiều dịch, không tìm thấy dấu dày vách (mặt cắt vùng chậu thấy tử cung)



MEDIC

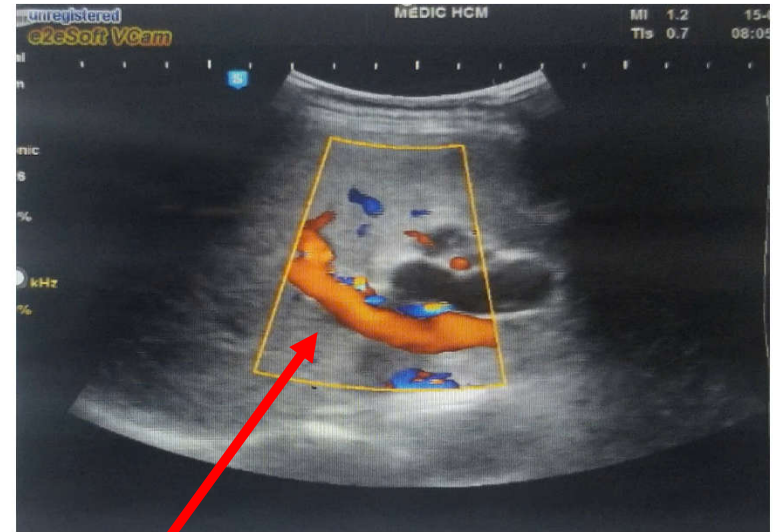
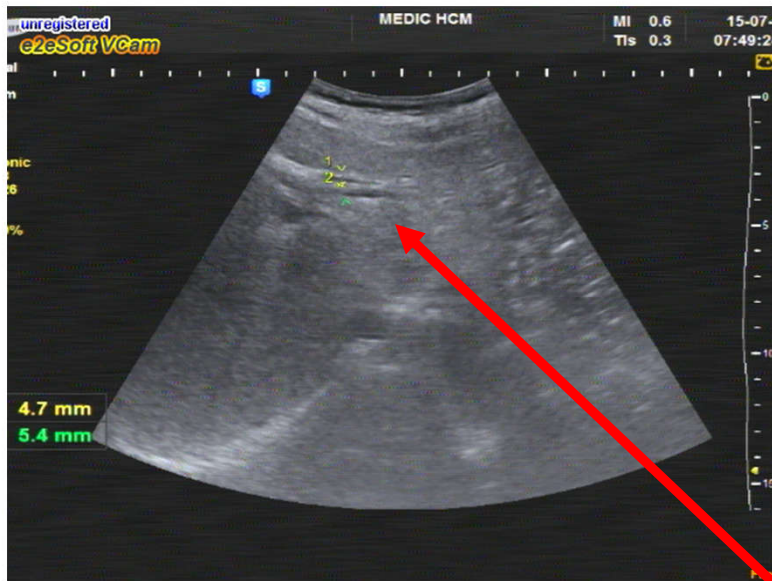
HÌNH ẢNH SIÊU ÂM



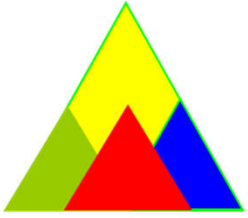


MEDIC

HÌNH ẢNH SIÊU ÂM

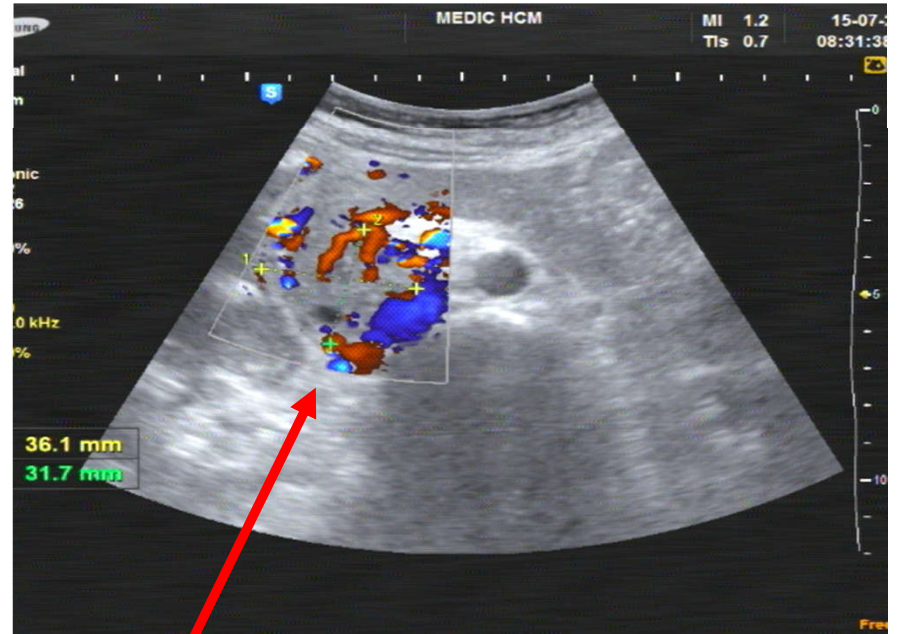
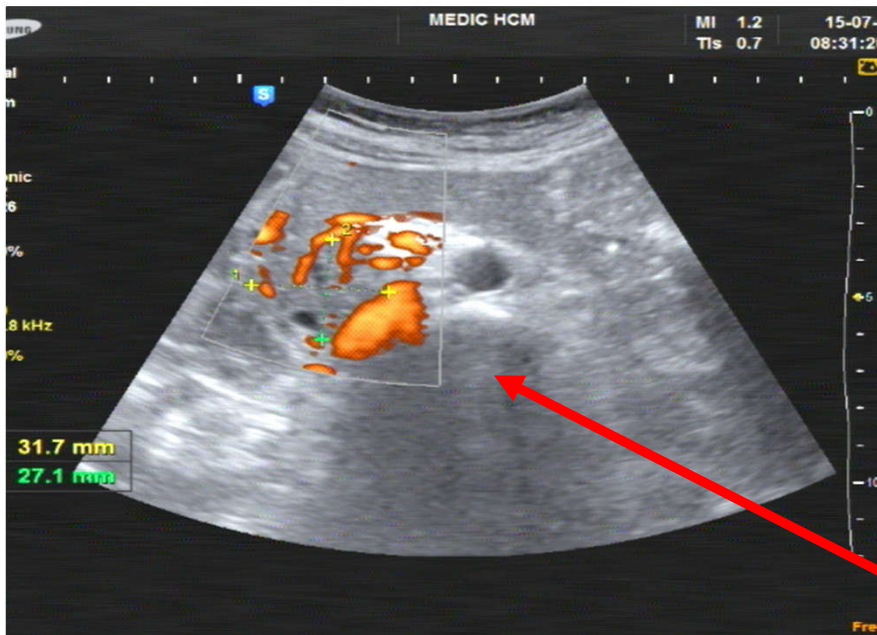


OMC dẫn 15→17mm đến vùng đầu tụy
Đường mật gan trái dẫn nhẹ, ống tụy
chính không dẫn



MEDIC

HÌNH ẢNH SIÊU ÂM



Đoạn đầu tụy vị trí mỏm móc có cấu trúc dẫn kt= 34x30mm, phù nề xung quanh, bờ không rõ



BIỆN LUẬN CHẨN ĐOÁN

- Dạ dày dẫn lớn nghĩ đến nguyên nhân gây tắc nghẽn đường ra.
- Chèn ép OMC (dẫn OMC) gợi ý khối vùng đầu tụy hoặc sau phúc mạc (u đầu tụy mòm móm).
- Đặc điểm ói ra thức ăn cũ gợi ý: có tắc nghẽn mạn tính, u chèn ép môn vị hoặc tá tràng D2-D3.



CÔNG TY TNHH Y TẾ HÒA HẢO - PHÒNG KHÁM ĐA KHOA
(Tên cũ: TRUNG TÂM CHẨN ĐOÁN Y KHOA - MEDIC)
254 Hòa Hảo, KP11, P.Vũ'n Lái, TP. Hồ Chí Minh
ĐT: 028.39270284 - 028.39272136, Mail: hoahao254@medic.com.vn

Tìm và tải app "Medic Hoa Hao"
để đăng kí khám và xem kết quả
khám nhanh hơn

QRCode kết quả

(Qr code kết quả chỉ a bệnh án của quý khách. Medic không chịu trách nhiệm nếu quý khách cung cấp cho người khác.)



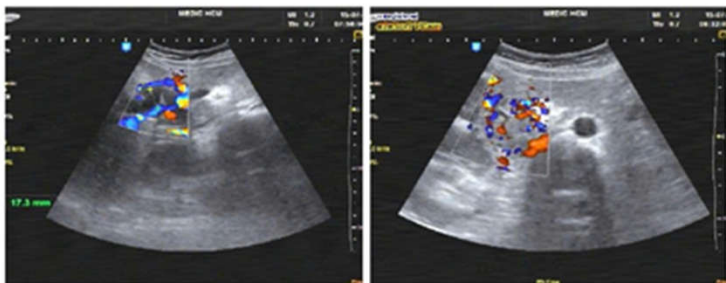
8323769

Khoa : SIÊU ÂM TONG QUÁT - Phòng 2
Máy: Samsung H60
KẾT QUẢ SIÊU ÂM MÀU

ID : 8323769 Ngày ĐK: 15/07/2025 06:10
Họ và tên : [] ioi N"
Địa chỉ :
Chẩn đoán sơ bộ :
BS chỉ định : BS. CKII. NGUYEN VĂN HIEN BV chỉ định : MEDIC

VÙNG KHẢO SÁT : SIÊU ÂM BỤNG TONG QUÁT MÀU

- GAN: Không to, b' đều, cấu trúc đồng dạng, không sang thương khu trú.
- MAT: túi mật không sỏi, vách mỏng. Đư' ng mật trong gan không T dẫn nhẹ. Ong mật chủ không sỏi, dẫn 15->17mm đen vùng đầu tụy
- TUY: Cấu trúc, kích thur' c bình thur' ng, đoạn đầu tụy móm móc kích thur' c 34x30mm, phù nề . LÁCH: không to, đồng dạng.
- THAN P: không sỏi, không ' nư' c. THAN T: không sỏi, không ' nư' c.
- BÀNG QUANG: không sỏi, không bur' u, vách mỏng.
- Vùng chậu không u (có nhân xơ t' cung nhỏ)
- Động mạch chủ bụng không phình.
- Ascites (-). Không hạch ổ bụng.
- Không tràn dịch màng phổi.
- Da dày dẫn l' n đen ha vi

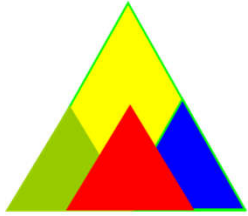


KẾT LUẬN : DẪN L' N DA DÀY + DẪN ONG MẬT CHỦ VÀ DẪN NHE ĐƯ' NG MẬT GAN TRÁI NGHĨ BỆNH LÝ VÙNG ĐẦU TUY - BÓNG VATER (CĐPB U TÁ TRÀNG D2-3)

Đề nghị : KẾT H P MSCT

Tp. Hồ Chí Minh, ngày 15/07/2025 08:30
(Bác sĩ đã ký)

15/07/2025
KẾT QUẢ
DẪN LỚN DA DÀY+ DẪN OMC VÀ DẪN NHE ĐƯỜNG MẬT GAN TRÁI NGHĨ BỆNH LÝ VÙNG ĐẦU TUY – BÓNG VATER
CĐPB: U TÁ TRÀNG D2- D3



MEDIC

BỆNH VIỆN TRIỀU AN
425 Kinh Dương Vương, P. An Lạc, Q. Bình Tân, Tp. HCM. *ĐT: (028) 37508888 - 37509999 * Fax: 37510915

KẾT QUẢ ĐIỆN TIM THƯỜNG QUY

Số phiếu: 25.0306.017233 Mã y tế: 2001005531 Số vào viện:

Bệnh nhân: [Redacted] Tuổi: 55 Giới tính: Nữ
Địa chỉ: [Redacted]
BS chỉ định: LÝ THANH PHONG Nơi gửi: Khoa khám bệnh
Ngày chỉ định: 19/05/2025 07:44:17 Ngày thực hiện: 19/05/2025 08:33:35
Chẩn đoán: Đau bụng và vùng chậu

Nội dung	Kết quả	Đơn vị tính
Nhịp	85	lần/phút
Trục	42	độ
Tư thế tim		
P (thời gian)	0.08	giây
P (biên độ)		mm
PQ	0.12	giây
QRS (thời gian)	0.08	giây
QRS (biên độ)		mm
ST		
T		
QT		giây
Bất thường khác		

KẾT LUẬN:
+ NHỊP XOANG, TS: 85 L/PH.

Ngày 19 tháng 05 năm 2025
BÁC SĨ KẾT LUẬN

BỆNH VIỆN TRIỀU AN
425 Kinh Dương Vương, P. An Lạc, Q. Bình Tân, Tp. HCM. *ĐT: (028) 37508888 - 37509999 * Fax: 37510915

KẾT QUẢ SIÊU ÂM


Số phiếu: 25.0209.031066 Mã y tế: 2001005531 Số vào viện:

Bệnh nhân: [Redacted] Tuổi: 55 Giới tính: Nữ
Địa chỉ: [Redacted]
BS chỉ định: LÝ THANH PHONG Nơi gửi: Khoa khám bệnh
Ngày chỉ định: 19/05/2025 07:44:17 Ngày thực hiện: 19/05/2025 08:35:55
Chẩn đoán: Đau bụng và vùng chậu

Nội dung: Siêu âm bụng
Thiết bị: Máy siêu âm màu Alpha6

KẾT QUẢ:
SIÊU ÂM BỤNG TỔNG QUÁT NL-Nữ

GAN: không to, cấu trúc đồng nhất, bờ đều, góc nhọn
TÚ L MẬT: thành mỏng, không sỏi.
DUYỆNG MẬT: không dẫn.
LÁCH: cấu trúc, kích thước bình thường.
TỤY: cấu trúc, kích thước bình thường
THẬN: cấu trúc bình thường, không sỏi, không trường nước
BÀNG QUANG: thành mỏng, không sỏi
ĐỒNG MẠCH CHỦ BỤNG: không phình
TRẦN DỊCH MÀNG BỤNG: âm tính
TRẦN DỊCH MÀNG PHỔI: âm tính



KẾT LUẬN:
HIỆN TẠI CHƯA THẤY HÌNH ẢNH BẤT THƯỜNG QUA SIÊU ÂM

Ngày 19 tháng 05 năm 2025
BÁC SĨ KẾT LUẬN

BỆNH VIỆN TRIỀU AN
425 Kinh Dương Vương, P. An Lạc, Q. Bình Tân, Tp. HCM. *ĐT: (028) 37508888 - 37509999 * Fax: 37510915


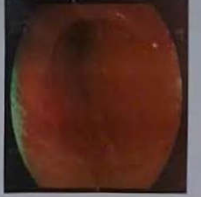
KẾT QUẢ NỘI SOI TIÊU HÓA

Số phiếu: 25.0304.006219 Mã y tế: 2001005531 Số vào viện:

Bệnh nhân: [Redacted] Tuổi: 55 Giới tính: Nữ
Địa chỉ: [Redacted]
Bs chỉ định: LÝ THANH PHONG Nơi gửi: Khoa khám bệnh
Ngày chỉ định: 19/05/2025 07:44:17 Ngày thực hiện: 19/05/2025 08:52:14
Chẩn đoán: Đau bụng và vùng chậu
Nội dung: Nội Soi dạ dày + thực quản + tá tràng + Clotest ống mềm không sinh thiết

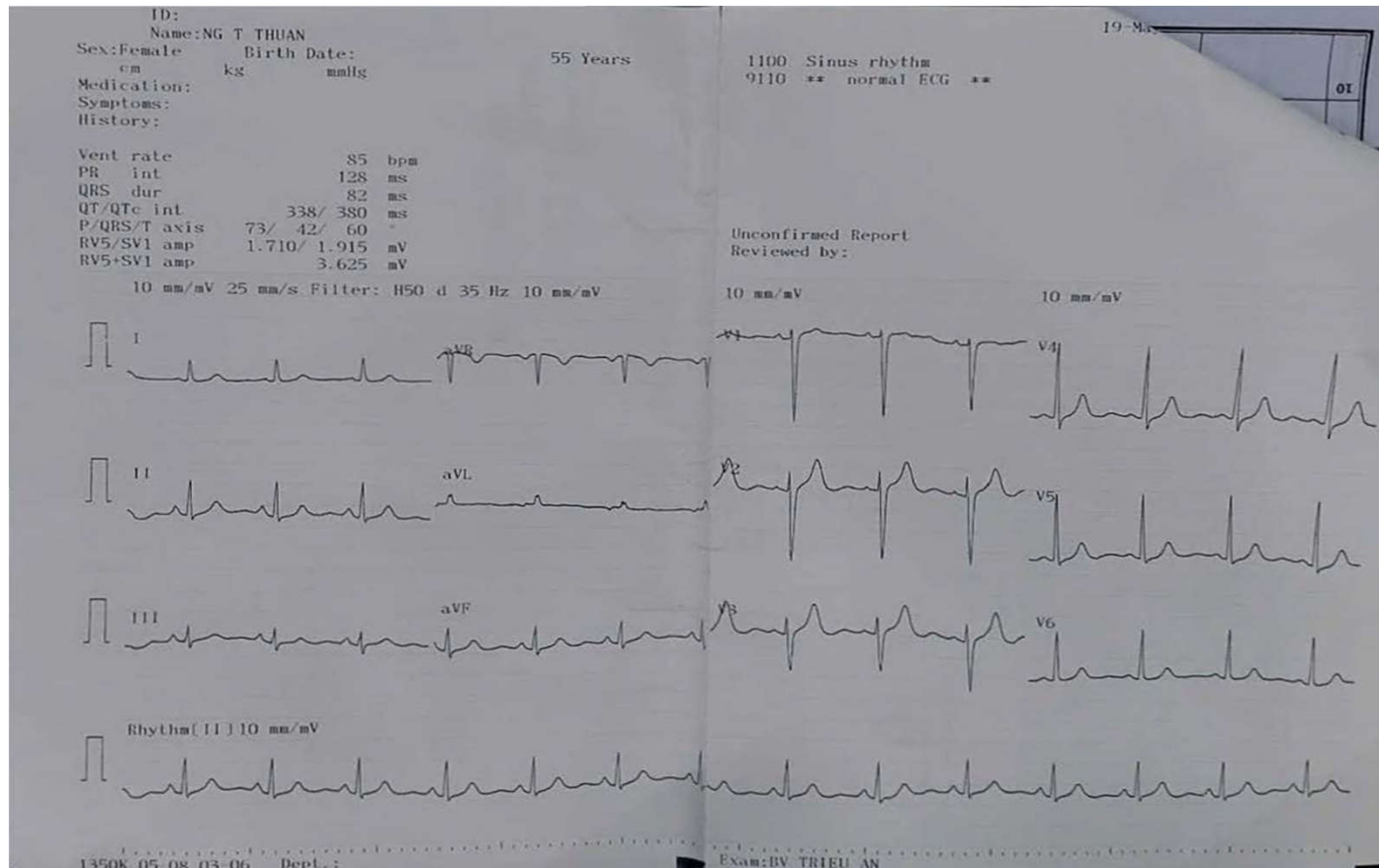
KẾT QUẢ:
Clotest: [X]

THỰC QUẢN
Gerd LA-A.
TĂM VỊ
Đường Z cách cung răng 40cm.
DẠ DÀY
Dạ dày còn đọng thức ăn cũ, hạn chế khảo sát. Phần khảo sát được ghi nhận:
Viêm chợt cấp hang vị
MỎN VỊ
Tròn đều, co bóp tốt
TÁ TRĂNG
Hành tá tràng còn đọng thức ăn cũ, hạn chế khảo sát. Phần khảo sát được ghi nhận niêm mạc bình thường

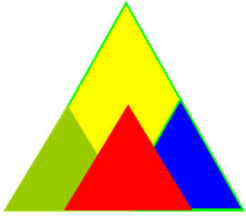



ĐỀ NGHỊ:
KẾT LUẬN:
1. GERD LA-A.
2. VIÊM CHỢT CẤP HANG VỊ
CLO TEST: ÂM TÍNH

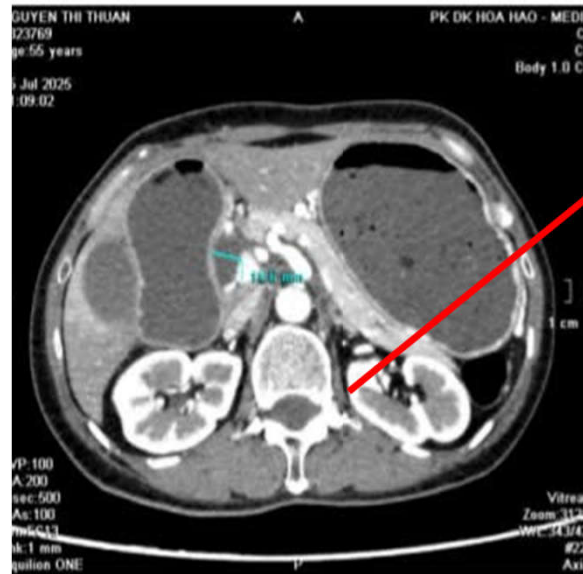
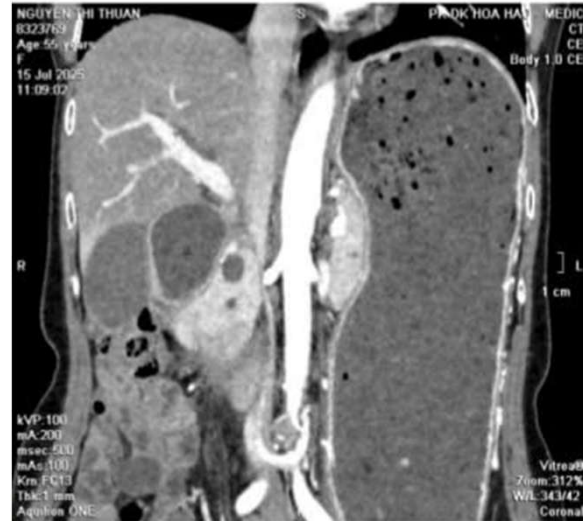
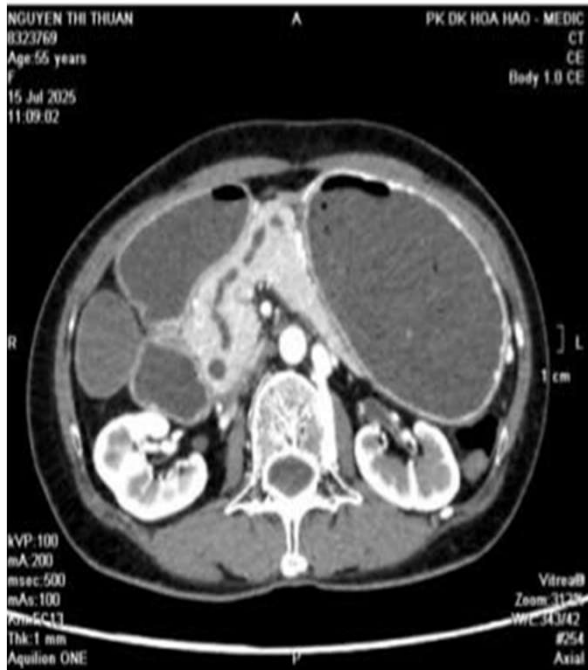
Ngày 19 tháng 5 năm 2025
BÁC SĨ KẾT LUẬN



- Trong quá trình bệnh lý BN có khám ở địa phương với tiền sử viêm dạ dày được siêu âm, nội soi và xét nghiệm máu: kết quả (-).



MEDIC



Dạ dày và đoạn đầu tá tràng dẫn
Đường mật trong và ngoài gan dẫn
OMC DẪN 15mm đến đầu tụy



CÔNG TY TNHH Y TẾ HOÀ HẢO - PHÒNG KHÁM ĐA KHOA
(Tên cũ: TRUNG TÂM CHẨN ĐOÁN Y KHOA - MEDIC)
254 Hòa Hảo, KP11, P.Vườn Lài, TP. Hồ Chí Minh
ĐT: 028.39270284 - 028.39272136, Mail: hoahao254@medic.com.vn

Tìm và tải app "Medic Hoa Hao"
để đăng kí khám và xem kết quả
khám nhanh hơn

QRCode kết quả

(QR code kết quả chỉ là bệnh án của quý khách. Medic không chịu trách nhiệm nếu quý khách cung cấp QR code cho người khác.)



8323769

MEDIC CT SCAN REPORT

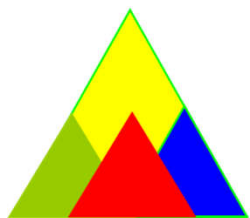
STT : 250715111 Ngày ĐK : 15/07/2025 08:57
 Bệnh nhân : Tuổi : 55 N - ĐT :
 Địa chỉ :
 BS chỉ định : BS. CKII. NGUYEN VĂN HIEN BV : MEDIC Khoa : PK
 Chẩn đoán sơ bộ :
 Vùng : CT VÙNG BUNG Máy : MSCT 640_1 Tiềm chất tương phản
 Kết quả : ** KỸ THUẬT:
 Vùng bụng - chậu được khảo sát với các lát hình liên tục 2mm với máy MSCT Aquilion, không có tiêm thuốc cản quang.
 ** KẾT QUẢ:
 Gan không to, bờ đều, nhu mô gan đồng nhất. Không thấy focal bất thường trong nhu mô gan.
 Đường mật trong và ngoài gan giãn. Ống mật chủ giãn 15mm đến đầu tụy
 Ống tụy giãn. Móc tụy có thương tổn giảm đậm đo 20mm. Thương tổn bất thường cản quang nhẹ và van có đo cản tia thấp hơn nhu mô tụy xung quanh.
 Dạ dày và đoạn đầu tá tràng giãn. Dạ dày thành tá tràng đoạn D2 gây hẹp lòng. Thương tổn bất thường cản quang nhẹ và dính đầu tụy.
 Lách hình dạng kích thước bình thường.
 Hai thận hình dạng kích thước bình thường, không sỏi cản quang, không giãn niệu.
 Bàng quang hình dạng kích thước bình thường, vách mỏng.
 Phụ nữ bình thường.
 Không thấy hạch trong vùng khảo sát.
 Không thấy dịch tự do trong vùng khảo sát.
 *** KẾT LUẬN:
 TÁC MẬT + DẪN ỐNG TUY NGHĨ DO U ĐẦU TUY XÂM LAN TÁ TRÀNG GÂY DẪN DẠ DÀY
 CĐPB: U TÁ TRÀNG XÂM LAN ĐẦU TUY

Tp. Hồ Chí Minh, ngày 15/07/2025 12:31
(Bác sĩ đã ký)

15/07/2025

KẾT QUẢ

TÁC MẬT + DẪN ỐNG NGHĨ DO U ĐẦU TUY XÂM LAN
TÁ TRÀNG GÂY DẪN DẠ DÀY
CĐPB: U TÁ TRÀNG XÂM LAN ĐẦU TUY



MEDIC

(15/07/2025)

**BN ĐƯỢC CHUYỂN ĐẾN BV BÌNH DÂN
ĐIỀU TRỊ VỚI CHẨN ĐOÁN: U mồm móc tỵ xâm lấn
mạc treo đại tràng ngang, xâm lấn tá tràng**



24/07/2025

Chẩn đoán: U mòm móm tụy xâm lấn mạc treo đại tràng ngang, xâm lấn tá tràng
Phẫu thuật nội soi chuyển mô hở nối ống gan chung - hồng tràng nối vị tràng

ĐƠN VIỆN ĐÌNH LƯƠNG
Khoa: Tổng Quát 2

Địa chỉ: [redacted]

Ngày bắt đầu PT: 24/07/2025 TG bắt đầu PT: 08:00
Ngày kết thúc PT: 24/07/2025 TG kết thúc PT: 13:00

Tên bệnh nhân: [redacted] Phái: Nữ - Năm sinh: 1970
Địa chỉ: [redacted] Ngày vào viện: 15/07/2025

TƯỜNG TRÌNH PHẪU THUẬT

- Chẩn đoán trước phẫu thuật: U mòm móm tụy xâm lấn mạc treo đại tràng ngang, xâm lấn tá tràng
- Chẩn đoán sau phẫu thuật: U mòm móm tụy xâm lấn mạc treo đại tràng ngang, xâm lấn tá tràng
- Phương pháp phẫu thuật: PTNS thám sát, chuyển mô hở nối ống gan chung - hồng tràng, nối vị tràng

- Mã phẫu thuật: 1 NO0298
- Phương pháp vô cảm: Mê NKQ
- Bác sĩ phẫu thuật: - TS. BS. Nguyễn Tạ Quyết
- Bác sĩ phụ phẫu thuật: - BS. Nguyễn Việt Trung
- Ths. Bs. Nguyễn Huỳnh Hoàng Huy
- Bác sĩ tham vấn gây mê: Nguyễn Thị Phương Mai - Bác sĩ gây mê: BS. Ngô Thị Ngọc Liễu
- Điều dưỡng gây mê: Đinh Vũ Ngọc Hà
- Y CỤ trong /ngoài: Nguyễn Thị Ngọc Ngân

Lược Đồ Phẫu Thuật / Thủ Thuật

- Lý do phẫu thuật: U mòm móm tụy xâm lấn mạc treo đại tràng ngang, xâm lấn tá tràng
- Phương pháp vô cảm: mê nội khí quản
- Tư thế bệnh nhân: nằm ngửa
- Đường rạch da, đường vào: như hình vẽ
- Mô tả sang thương và cơ quan khác: vào bụng trocar rốn, thám sát thấy gan hồng trơn láng, không ghi nhận nốt di căn trên bề mặt, dạ dày giãn lớn tới vách chậu, tá tràng giãn lớn. Hạn chế thao tác, ghi nhận khối u xâm lấn dính vào đại tràng ngang, quyết định chuyển mô hở.
- Xử trí: Vào bụng đường giữa trên rốn. Vào hậu cung mạc nối thám sát thấy khối u mòm móm tụy xâm lấn dính vào mạc treo đại tràng ngang.
- ống mật chủ dẫn #14mm. Quyết định tiến hành nối ống gan chung hồng tràng. Di động ống mật chủ khỏi tĩnh mạch cửa. Bóc tách bộc lộ động mạch túi mật + cổ túi mật, kẹp cắt cổ + động mạch túi mật. Cắt ngang ống mật chủ vị trí chỗ đổ ống túi mật. Bấm hem-o-lok đầu dưới ống mật chủ. Lấy quai hồng tràng đầu tiên, cắt ngang, đóng mòm đầu xa, nối chân Y cách stump 80cm, Nối vị tràng 2 lớp bằng monosyn 3.0. Nối ống gan chung hồng tràng bằng chỉ vicryl 4.0. Kiểm tra cầm máu các miệng nối, kiểm tra không thấy rò mật.
- Đặt ống dẫn lưu Pezzer cạnh miệng nối mật ruột. Cố định dẫn lưu.
- Kiểm tra đủ gạc và dụng cụ.
- Khâu đóng các lớp cân cơ, Khâu da.
- Lượng máu mất: 150ml
- Dự kiến rút các ống DL: tùy diễn tiến
- Gửi GPB: 1) hạch cạnh ống mật chủ 2) nối di căn đại tràng ngang 3) túi mật
- Tiên lượng: chảy máu, tụ dịch, rò mật, ...

Ngày 24 tháng 07 năm 2025
Bác sĩ phẫu thuật



KẾT QUẢ

29/07/2025

- 1/ Hạch cạnh ống mật chủ : Mô mỡ sợi không thấy mô hạch, không hình ảnh ác tính.
- 2/ Nốt di căn đại tràng ngang: Carcinôm tuyến, biệt hóa vừa, di căn mô mỡ.
- 3/ Viêm túi mật mạn tính .

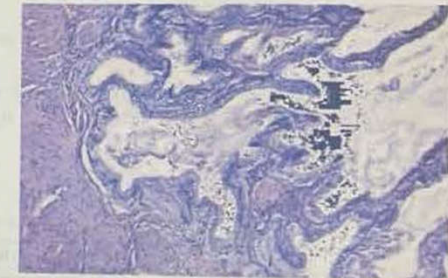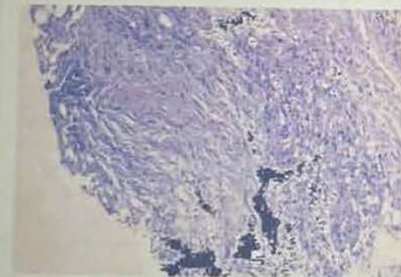PHIẾU CHẨN ĐOÁN GIẢI PHẪU BỆNH

Bệnh nhân : ██████████ Giới : Nữ Năm sinh : 1970
Địa chỉ : ██████████ SĐT :
Bác sĩ CĐ : BS. Nguyễn Việt Trung Nơi gửi : Gây mê hồi sức 1
Ngày chỉ định : Ngày thực hiện : 29/07/2025 09:36
Chẩn đoán: U ác của đầu tụy
Phương pháp thực hiện : Nhuộm hai màu Hematoxyline- Eosin

MÔ TẢ KẾT QUẢ

GPB đại thể:
1/ Hạch cạnh ống mật chủ: Mô màu nâu 0,7cm → A (-)
2/ Nốt di căn đại tràng ngang: Mô màu nâu 0,7cm → B(-)
3/ Túi mật 7 x 3cm vách mỏng → C

GPB vi thể:
2/ Trên sinh thiết thấy các tế bào có nhân tăng sắc, tương đối dị dạng, phân bào vừa phải, sắp xếp thành từng cụm, dài, đôi chỗ tạo được lòng ống.
3/ Túi mật có hiện tượng tăng sinh sợi, thành túi dày, các mạch máu có thành dày. Các tế bào viêm mạn như lymphô bào, tương bào thâm nhập rải rác. Lớp niêm mạc thoái hóa teo dẹt.
1/ Hiện diện mô bình thường, không có hình ảnh ác tính.



Kết luận:
2/ Nốt di căn đại tràng ngang: CARCINÔM TUYẾN, BIỆT HÓA VỪA, DI CĂN MÔ MỠ.
3/ VIÊM TÚI MẬT MẠN TÍNH.
1/ Hạch cạnh ống mật chủ: MÔ MỠ SỢI, KHÔNG THẤY MÔ HẠCH, KHÔNG HÌNH ẢNH ÁC TÍNH.

Ngày 29 tháng 07 năm 2025
Bác sĩ thực hiện



THÔNG TIN INTERNET

► Case Rep Gastroenterol. 2017 Sep 6;11(3):511–515. doi:
[10.1159/000480070](https://doi.org/10.1159/000480070)

Malignant Gastric Outlet Obstruction from Pancreatic Cancer


[Clare McGrath](#)^a, [Adrian Tsang](#)^b, [Harrish Nithianandan](#)^b,
[Eric Nguyen](#)^b, [Patrick Bauer](#)^c, [Kristopher Dennis](#)^{c,*}

► [Author information](#) ► [Article notes](#)
► [Copyright and License information](#)
PMCID: PMC5637001 PMID: [29033771](https://pubmed.ncbi.nlm.nih.gov/29033771/)

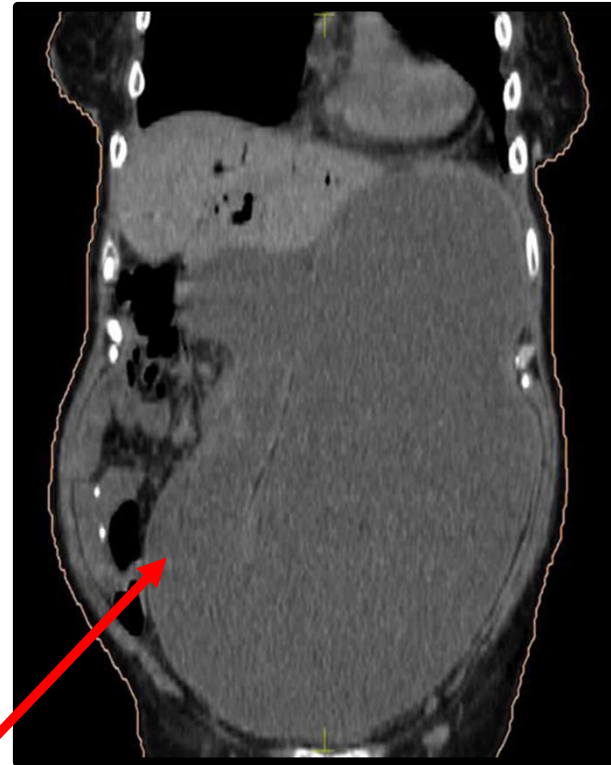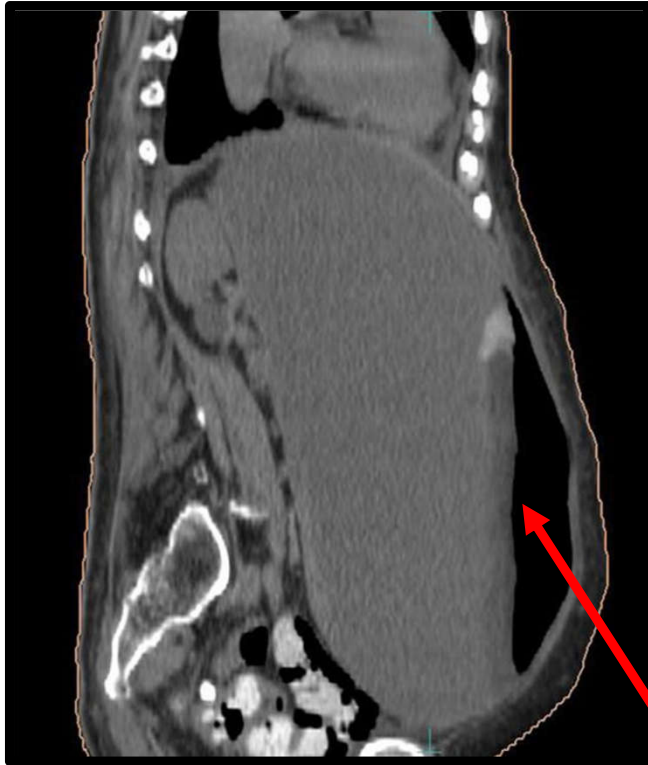
Abstract

Patients with advanced-stage pancreatic cancer are typically burdened by many symptoms that impair functioning and worsen quality of life. We report an exceptional case of a 73-year-old woman with T4N1M0 adenocarcinoma of the uncinate process of the pancreas who developed significant gastric outlet obstruction – an uncommon yet potentially life-threatening complication of disease progression. **Feedback**

- Có 1 trường hợp tương tự trên trang Pub Med Central: K móm móc tụy gây dẫn lớn dạ dày (Malignant gastric outlet obstruction from pancreatic cancer) ở BN nữ 73 tuổi đến Bs gia đình với tình trạng sụt cân không rõ nguyên nhân từ 90 kg xuống còn 65 kg trong vòng 5 tháng qua kèm đau bụng trên và buồn nôn, phân bạc màu, vàng da.



THÔNG TIN INTERNET



- Các CLS và CT cho thấy u mỡ mọc tụy chèn ép gây dẫn lớn dạ dày trái dài khắp khoang ổ bụng trên mặt phẳng Coronal và dọc.

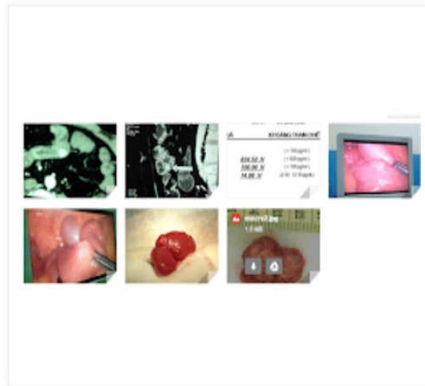


VIETNAMESE MEDIC ULTRASOUND

VIETNAMESE MEDIC ULTRASOUND

Wednesday, 18 May 2016

CASE 379: ECTOPIC PANCREAS
TISSUE in JEJUNUM, Dr PHAN
THANH HẢI, MEDIC MEDICAL
CENTER, HCMC, VIETNA



Man 41 yo, headache, high BP, clinical looked like pheochromocytoma.
Ultrasound detected nothing abnormal in abdomen.
CT scan of abdomen with CE detected small tumor in jejunum wall size of 2.5 cm, very high contrast enhancement (see CT1).

VIETNAMESE MEDIC ULTRASOUND

Monday, 24 February 2020

CASE 582: INSULINOMA, Dr PHAN
THANH HAI, Dr HUYNH TRAC
LUAN, MEDIC MEDICAL CENTER,
HCMC, VIETNAM.

WOMAN 25YO with HYPOGLYCEMIA COMA MANY
TIMES IN EMERGENCY HOSPITAL.

AT MEDIC, BLOODTESTS:

FASTING GLUCOSE (FPG) = 2.4 (N=3.9-5.9
mmol/mL)

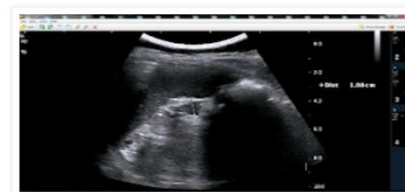Insuline= 71.3 (N= 2.6-24.9 microUI/mL)


C-PEPTIC FASTING = 7.45 ng/mL (N =1.1-4.4 mUI/mL)

BLOOD TEST RESULTS SUSPECTED INSULINOMA.

ULTRASOUND of PANCREAS IS NORMAL BUT SMALL

ACCESSORY SPLEEN EXISTS (US 1, US 2, US 3).





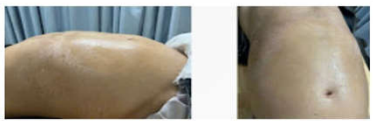
VIETNAMESE MEDIC ULTRASOUND

VIETNAMESE MEDIC ULTRASOUND

Thursday, 15 May 2025

CASE 830: PANCREATIC CANCER and a REVIEW of the PERITONEAL CARCINOMATOSIS, Dr PHAN THANH HẢI, Dr TRẦN NGÂN CHÂU, MEDIC MEDICAL CENTER, HCMC, VIETNAM

A 58 year-old man with epigastric pain and flatulence for one month.

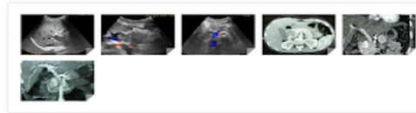


Ultrasound detected a # 21x27mm hypoechoic tumor of the pancreatic body and peritoneal carcinomatosis [PC]: a large amount # 4 liters of malignant ascites, metastatic lymph nodes and peritoneal cake.

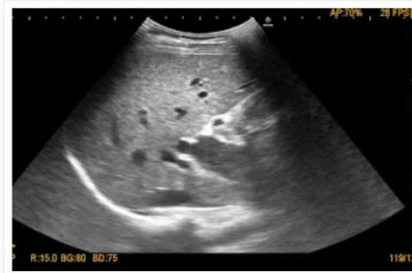VIETNAMESE MEDIC ULTRASOUND

Wednesday, 22 August 2018

CASE 509: PANCREAS TUMOR, Dr PHAN THANH HẢI, Dr NGO VIET THI, MEDIC MEDICAL CENTER, HCMC, VIETNAM.



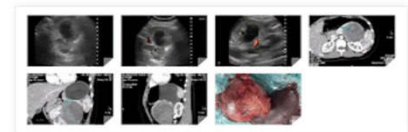
Woman 25 yo with history of epigastric pain and jaundice slowly for one month.
Ultrasound of liver: big liver with dilatation of the biliary system.
US 1= CBD is in dilatation # 2cm.



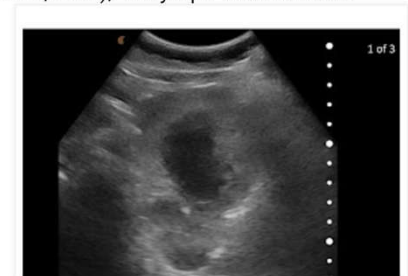
VIETNAMESE MEDIC ULTRASOUND


Friday, 5 October 2018

CASE 516: PANCREAS TUMOR, Dr PHAN THANH HAI, Dr TRUONG DINH KHAI, MEDIC MEDICAL CENTER, HCMC, VIETNAM



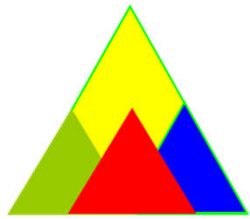
Girl 10yo with epigastric pain.
Ultrasound of abdomen detected one mass of 8cm at the body of pancreas, cystic structure, well bordered (US 1, US 2, US 3), no lymph node around.






VIETNAMESE MEDIC ULTRASOUND

- Rất nhiều trường hợp u tụy đã phát hiện tại Medic và được ghi nhận trên trang Medic Ultrasound vị trí thân tụy, đầu tụy, đuôi tụy, tụy lạc chỗ vùng hông tràng với các triệu chứng lâm sàng rầm rộ như dẫn đường mật, BN vàng da, sụt cân...
- Đây là trường hợp u tụy nghiêm trọng ở vị trí mỏm móc xâm lấn cơ quan lân cận: tá tràng, mạc treo, đại tràng... Nhưng tổng trạng BN khá tốt, chưa có dấu hiệu sụt cân, vàng da...Đặc điểm nổi bật là dạ dày dẫn rất lớn.



KẾT LUẬN

- U vùng sau phúc mạc (mỏm móc tụy) thường phát hiện muộn do vị trí giải phẫu và triệu chứng lâm sàng nghèo nàn, đến khi gây chèn ép (ứ trệ dạ dày và dẫn đường mật) là dấu hiệu gián tiếp giúp tìm kiếm để phát hiện tổn thương.
- Siêu âm giúp phát hiện dấu hiệu bất thường, nhưng không khảo sát được rõ chính xác được tụy vì vậy cần phối hợp với các xét nghiệm cận lâm sàng khác.
- Cần theo dõi bệnh nhân đến kết quả cuối cùng để rút ra bài học kinh nghiệm qua từng trường hợp lâm sàng.



TÀI LIỆU THAM KHẢO

- 1/ McGrath C, Tsang A, Nithianandan H, Nguyen E, Bauer P, Dennis K. Malignant Gastric Outlet Obstruction from Pancreatic Cancer. Case Rep Gastroenterol. 2017 Sep 6;11(3):511-515. doi: 10.1159/000480070. PMID: 29033771; PMCID: PMC5637001.
- 2/ Maingot sAbdominal operations. T1, T2 – Appleton & Lange, A. Simon & Schuter company, Printed in the United State of America 1997
- 3/ David Sabiton; Textbbook of Su rgery, the bilogical basis of mordem sugical practice, T1, T2 Sauders Company, Printed in the United State of America 1997
- 4/ Encyclopédie Médico – Chirurgicale, Technipues chirurgicals, Appareil digestif, T1, T2, T3, Printed in France, 75015 Paris

Kính cảm ơn quý Thầy Cô
cùng đồng nghiệp
đã quan tâm theo dõi!

