



Nhân một trường hợp

UNG THƯ ĐẠI TRÀNG

Bs. Lê Đình Tín

Phòng Khám Tiêu Hóa – Gan Mật



CÔNG TY TNHH Y TẾ HÒA HẢO - PHÒNG KHÁM ĐA KHOA
 (Tên cũ: TRUNG TÂM CHẨN ĐOÁN Y KHOA - MEDIC)
 254 Hòa Hảo, KP11, P.Vườn Lài, TP. Hồ Chí Minh
 ĐT: 028.39270284 - 028.39272136, Mail: hoahao254@medic.com.vn

Tìm và tải app "Medic Hoa Hao"
 để đăng kí khám nhanh hơn

QR code chứa bệnh án của quý khách. Medic không chịu trách nhiệm nếu quý khách cung cấp QR code cho người khác.

QRCode kết quả

PHIẾU KHÁM BỆNH

PHÒNG KHÁM TIÊU HÓA-GAN MẬT - PHÒNG: 7

Họ tên: **NGUYỄN THỊ H**

Năm sinh: **1982 - Nữ**

Địa chỉ: **Ấp 6 , Xã**

ĐT: **0866**

Nghề nghiệp: **Nội trợ.**

Số thẻ BHYT:

Huyết áp - Mạch: **96/70-107** Cao: **160** cm; Nặng: **45** kg; Nhiệt độ: **37°C**

Tiền sử bệnh: 1 tháng trước khám ở tỉnh, nội soi dạ dày: Viêm dạ dày, nội soi đại tràng: bình thường.

Lý do đi khám: đau quanh rốn

Lâm sàng: đau quanh rốn dây dưa > 1 năm qua, đi cầu 1-2 lần/ngày. Ăn được ít.

Chẩn đoán sơ bộ: Viêm dạ dày, Hội chứng ruột kích thích

CHỈ ĐỊNH:

1. SIÊU ÂM (1): Siêu Âm Bụng Tổng Quát Màu

2. KHÁM BỆNH (1): Khám CK Tiêu hóa gan mật

XÉT NGHIỆM:

Giờ	Người lấy mẫu

TỔNG SỐ XÉT NGHIỆM: 3

NFS (C.B.C)	HP test (IgM)	HP test (IgG)	
-------------	-----------------	-----------------	--

CHỈ ĐỊNH BỔ SUNG:

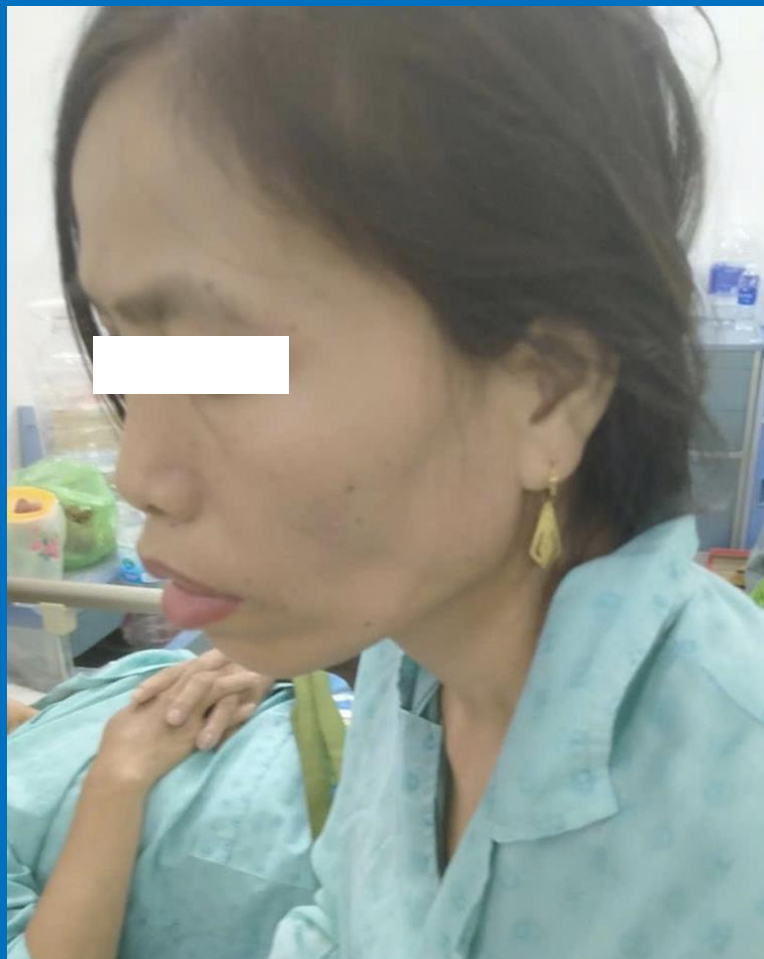(Hoá đơn điện tử phát hành tự động. Có sau 5 ngày. Tra cứu trên web hoặc app Medic)

Ngày 10 tháng 10 năm 2025 - 06:05

Bác sĩ

BS. CKI. LÊ ĐÌNH TÍN

ĐD. LÝ MỸ THANH





CÔNG TY TNHH Y TẾ HÒA HẢO
PHÒNG KHÁM ĐA KHOA
KHOA XÉT NGHIỆM (MEDIC - LAB)
Hotline: (028) 3834 9593
254 Hòa Hảo - P.4 - Q.10 - TP.HCM
Tel: (028) 3927 0284 (Ext:1134)
Email: hoahaomediclab@gmail.com
www.medic-lab.com / www.medic-lab.com.vn

Ngày giờ đăng ký: **06:15:44 10/10/2025**
Ngày giờ lấy mẫu: **06:24:00 10/10/2025**
Ngày giờ nhận mẫu: **06:28:00 10/10/2025**

PHIẾU KẾT QUẢ XÉT NGHIỆM
(BM.KQ.22.1 - Ngày ban hành BM: 01/05/2024 - Phiên bản: 1.0)

Họ tên: **NGUYỄN THỊ H**
Ngày tháng năm sinh: **1982**
Số CCCD/Hộ chiếu:
Địa chỉ: **ÁP 6, XÃ**
Đơn vị: **Medic**
Nơi lấy mẫu: **Lâu 1**
Loại mẫu: **Máu**

Phái: **Nữ**
Quốc tịch:
ĐT: **086**

BS yêu cầu: **BS. CKI. LÊ ĐÌNH TÍN**
Tình trạng mẫu: **Đạt**

TÊN XÉT NGHIỆM	KẾT QUẢ	KHOẢNG THAM CHIẾU	MÃ QT
I. HUYẾT HỌC / ĐÔNG MÁU - HEMATOLOGY / COAGULATION			
NFS(C.B.C)(CÔNG THỨC MÁU)¹	*		
WBC	11.6 H	(4.0 - 10.5)10 ⁹ /L	QTHH019
% Neu	80.2	(40 - 74 %)	
% Lym	13.2	(19 - 48 %)	
% Mono	5.8	(3 - 9 %)	
% Eos	0.7	(0 - 7 %)	
% Baso	0.1	(0 - 1.5 %)	
# Neu	9.3 H	(1.7 - 7.0) 10 ⁹ /L	
# Lym	1.5	(1.0 - 4.0) 10 ⁹ /L	
# Mono	0.7	(0.1 - 1.0) 10 ⁹ /L	
# Eos	0.1	(0 - 0.5) 10 ⁹ /L	
# Baso	0.0	(0 - 0.2) 10 ⁹ /L	
RBC	3.51 L	(3.80 - 5.60)10 ¹² /L	QTHH020
Hb	8.1 L	(12.0 - 18.0 g/dL)	QTHH025
Hct	26.0 L	(35 - 52 %)	
MCV	74.0 L	(80 - 100 fL)	
MCH	23.1 L	(26 - 32 pg)	
MCHC	31.2 L	(32 - 36 g/dL)	
RDW	23.9 H	(11.0 - 15.7%)	
PLT	491 H	(150 - 400)10 ⁹ /L	QTHH021
MPV	7.1	(6.30 - 12.0 fL)	
HP Test-IgG (CLIA)	POS 2.85 U/mL	(< 0.9 U/mL; GRAYZONE: 0.9 - <1.1)	
HP Test-IgM (Elisa)	NEG 25.44 U/mL	(< 30 U/mL; GRAYZONE: 30 - 40)	

Thời gian duyệt: 13:35:22 10/10/2025
Người duyệt: DS.Phan Thị Thu Hồng

In lần 3: **13:35:25 10/10/2025**
Trưởng khoa xét nghiệm



(Qr code kết quả chứa bệnh án của quý khách. Medic không chịu trách nhiệm nếu quý khách cung cấp cho người khác.)

Khoa : **SIÊU ÂM TỔNG QUÁT** - Phòng 14

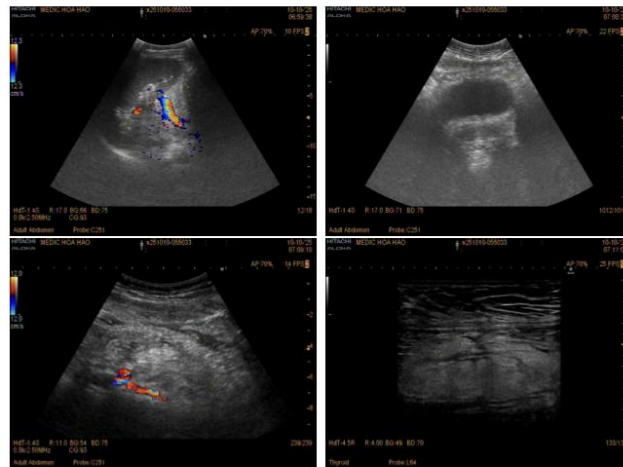
Máy: **Aloka Hitachi arietta V60**

KẾT QUẢ SIÊU ÂM MÀU

ID : **84** Ngày ĐK: 10/10/2025 06:26
Họ và tên : **NGUYỄN THỊ H** 43 tuổi Nữ
Địa chỉ : **Ấp 6 , Xã**
Chẩn đoán sơ bộ : **VIÊM DẠ DÀY, HỘI CHỨNG RUỘT KÍCH THÍCH**
BS chỉ định : **BS. CKI. LÊ ĐÌNH TÍN** BV chỉ định : **MEDIC**

VÙNG KHẢO SÁT : SIÊU ÂM BỤNG TỔNG QUÁT MÀU

- GAN: Không to, bờ đều, cấu trúc đồng dạng, không sang thương khu trú.
 - MẬT: túi mật không sỏi, vách mỏng. Đường mật trong gan không giãn. Ống mật chủ không sỏi, không giãn.
 - TỤY: Cấu trúc, kích thước bình thường. LÁCH: không to, đồng dạng.
 - THẬN P: không sỏi, không ứ nước. THẬN T: không sỏi, không ứ nước.
 - BÀNG QUANG: không sỏi, không bứu, vách mỏng.
 - Vùng chậu không u.
 - Động mạch chủ bụng không phình.
 - Ascites (-). Không hạch ổ bụng.
 - Không tràn dịch màng phổi.
- + PHÙ NẾ MÔ MỠ MẠC TREO VÙNG CHẬU (P) + HẠ VỊ, ÍT DỊCH KHU TRÚ.



KẾT LUẬN : VIÊM PHÙ NẾ MÔ MỠ MẠC TREO VÙNG CHẬU (P) + HẠ VỊ, ÍT DỊCH KHU TRÚ, NGHI VIÊM RUỘT THỪA VỠ

Đề nghị : CT bụng - chú ý chậu P, hạ vị.

Tp. Hồ Chí Minh, ngày 10/10/2025 07:23
(Bác sĩ đã ký)

*Chuyển phòng Cấp cứu
lúc 10 giờ 50 cùng ngày
với chẩn đoán: Theo dõi
Viêm ruột thừa vỡ.*



CÔNG TY TNHH Y TẾ HÒA HẢO - PHÒNG KHÁM ĐA KHOA
(Tên cũ: TRUNG TÂM CHẨN ĐOÁN Y KHOA - MEDIC)
254 Hòa Hảo, KP11, P.Vườn Lài, TP. Hồ Chí Minh
ĐT: 028.39270284 - 028.39272136, Mail: hoahao254@medic.com.vn

Tìm và tải app "Medic Hoa Hao"
để đăng kí khám nhanh hơn

QR code chứa bệnh án của quý khách. Medic không chịu trách nhiệm nếu quý khách cung cấp QR code cho người khác.

QRCode kết quả

PHIẾU KHÁM BỆNH

PHÒNG KHÁM CẤP CỨU - PHÒNG: CẤP CỨU 2

Họ tên: **NGUYỄN THỊ H**

Địa chỉ: **Ấp 6, Xã**

Nghề nghiệp: **Nội trợ.**

Năm sinh: **1982 - Nữ**

ĐT: **086**

Số thẻ BHYT:

Huyết áp - Mạch: **106/69-100** Cao: **160** cm; Nặng: **45** kg; Nhiệt độ: **37°C**

Tiền sử bệnh: para: 1021

ngừa thai bằng thuốc uống không đều

Lý do đi khám: đau bụng

Lâm sàng: Đau bụng quanh rốn hơn 1 năm nay khám tại địa phương chẩn đoán Viêm đại tràng thường hay tái phát.

Bốn ngày nay đau bụng nhiều quanh rốn và 2 hố chậu, kèm sốt, không tiêu chảy, chóng mặt. Hiện tại còn đau lâm

râm hạ vị và 2 hố chậu

Khám: Tổng trạng trung bình, tỉnh, tiếp xúc tốt.

Tim đều nhanh.

Phổi không nghe ran.

Bụng phản ứng thành bụng, ấn đau HCP

Chẩn đoán sơ bộ: Viêm phúc mạc ruột thừa- thiếu máu

CHỈ ĐỊNH:

1. XQUANG (1): XQ Lồng Ngực Thẳng [Film]

2. ĐIỆN CHẨN ĐOÁN (1): Điện tâm đồ (ECG)

3. MRI-CT SCAN (1): CT Vùng Bụng

XÉT NGHIỆM:

Giờ	Người lấy mẫu
-----:-----	

TỔNG SỐ XÉT NGHIỆM: 9

AST (SGOT)	ALT (SGPT)	HbA1C	
Urea / BUN	Creatinine/máu (eGFR)	Beta HCG	
Glucose (Random)	Triglycerides	ColonFlag	

CHỈ ĐỊNH BỔ SUNG:

.....

.....

(Hoá đơn điện tử phát hành tự động. Có

sau 5 ngày. Tra cứu trên web hoặc app

Medic)

Ngày 10 tháng 10 năm 2025 - 11:03

Bác sĩ

ColonFlag

Colon

II. SINH HOÁ - B

HbA1C (HP

HbA1c (I

HbA1c (N

Glucose (mmol/L) (E

Glucose (m

Urea/ Se

*Độ Lọc Cầu Thận (CKD

Creatinin/Se

eGFR (CKD

Triglycer

SGOT (A

SGPT (A

III. MIỄN DỊCH -

BetaHCG/B



CÔNG TY TNHH Y TẾ HÒA HẢO - PHÒNG KHÁM ĐA KHOA
(Tên cũ: TRUNG TÂM CHẨN ĐOÁN Y KHOA - MEDIC)
254 Hòa Hảo, KP11, P.Vườn Lài, TP. Hồ Chí Minh
ĐT: 028.39270284 - 028.39272136, Mail: hoahao254@medic.com.vn

Tìm và tải app "Medic Hoa Hao"
để đăng kí khám và xem kết quả
khám nhanh hơn

QRCode kết quả

(QR code kết quả chứa bệnh án c



CÔNG TY TNHH Y TẾ HÒA HẢO - PHÒNG KHÁM ĐA KHOA
(Tên cũ: TRUNG TÂM CHẨN ĐOÁN Y KHOA - MEDIC)
254 Hòa Hảo, KP11, P.Vườn Lài, TP. Hồ Chí Minh
ĐT: 028.39270284 - 028.39272136, Mail: hoahao254@medic.com.vn

Tìm và tải app "Medic Hoa Hao"
để đăng kí khám và xem kết quả
khám nhanh hơn

QRCode kết quả

(Qr code kết quả chứa bệnh án của quý khách. Medic không chịu trách nhiệm nếu quý khách cung cấp cho người khác.)

ID : 84

Bệnh nhân : N

Địa chỉ : ẤP

Bác sĩ chỉ định :

Chẩn đoán sơ bộ :

PHÂN TÍCH ECG (AN

aQR

PWa

QRS

ST S

TWa

UWa

KẾT LUẬN : GH

Họ và tên : **NGUYỄN THỊ H**

Địa chỉ : Ấp 6 , Xã

BS chỉ định :

Chẩn đoán sơ bộ :

XQ Lồng Ngực Thẳng [Film]

Thành ngực : Không có ảnh bất thường

Màng phổi : Không có ảnh bất thường

Trung thất : Không có ảnh bất thường

Tim : Không có ảnh bất thường

Động mạch chủ : Không có ảnh bất thường

Huyết phế quản : Không có ảnh bất thường

Phổi : Không có ảnh bất thường

Cơ hoành : Không có ảnh bất thường

Tuổi : **43**

Phái : **Nữ**

Số KTC : **1**

ID: **84**

Số TT : **6**

Ngày ĐK : 10/10/2025

Giờ ĐK : 12:18 PM KQ : 12:23 PM

KẾT QUẢ X QUANG

Cảm nghĩ : **KHÔNG PHÁT HIỆN BỆNH LÝ TRÊN PHIM XQ NGỰC (NORMAL CHEST FILM)**

Đề nghị :

Ngày 10 tháng 10 năm 2025

Bác sĩ X Quang



CÔNG TY TNHH Y TẾ HÒA HẢO - PHÒNG KHÁM ĐA KHOA
(Tên cũ: TRUNG TÂM CHẨN ĐOÁN Y KHOA - MEDIC)
254 Hòa Hảo, KP11, P.Vườn Lài, TP. Hồ Chí Minh
ĐT: 028.39270284 - 028.39272136, Mail: hoahao254@medic.com.vn

Tìm và tải app "Medic Hoa Hao"
để đăng kí khám và xem kết quả
khám nhanh hơn

QRCode kết quả

(QR code kết quả chứa bệnh án của quý khách. Medic không chịu trách nhiệm nếu quý khách cung cấp QR code cho người khác.)

MEDIC CT SCAN REPORT

STT : 251010 Ngày ĐK : 10/10/2025 11:47
Bệnh nhân : NGUYỄN THỊ H Tuổi : 43 Nữ - ĐT : 086
Địa chỉ : Ấp 6 , Xã
BS chỉ định : BS LÊ THANH TÙNG BV : MEDIC Khoa :
Chẩn đoán sơ bộ :
Vùng : CT VÙNG BỤNG Máy : MSCT 640 _ 2 Tiêm chất tương phản
Kết quả : ** KỸ THUẬT:
Vùng bụng - chậu được khảo sát với các lát hình liên tục 1mm với máy MSCT Aquilion, không và có tiêm thuốc cản quang.

** KẾT QUẢ:

Gan không to, bờ đều, nhu mô gan đồng nhất. Thương tổn đồng đậm độ nhu mô gan (P), kích thước 14.5mm. Thương tổn bắt thuốc cản quang mạnh đồng nhất thì động mạch và có mật độ bằng nhu mô gan xung quanh ở thì tĩnh mạch cửa.

Đường mật trong và ngoài gan không dẫn.

Lách và tụy hình dạng kích thước bình thường.

Hai thận hình dạng kích thước bình thường, không sỏi cản quang, không ú nước.

Bàng quang hình dạng kích thước bình thường, vách mỏng.

Thương tổn dày chổi sùi thành đại tràng ngang, xâm lấn dạ dày, xâm lấn ổ bụng, xóa mờ mô mỡ xung quanh.

Thương tổn bắt thuốc cản quang mạnh lớp niêm tới lớp thanh mạc.

Ruột thừa bình thường.

Đa nốt mật độ mô mềm rải rác trong ổ bụng kích thước vài mm đến 26mm, bờ đa cung. Các Thương tổn bắt thuốc cản quang ngoại vi.

Vài hạch mạc treo vùng thượng vị quanh rốn, đường kính ngang 5-.6.5mm. Các hạch bắt thuốc cản quang mạnh.

Vài Nhân xơ tử cung, lớn nhất #24mm.

Ít dịch tự do vùng chậu.

*** KẾT LUẬN:

- THEO DÕI K ĐẠI TRÀNG NGANG XÂM LẤN DẠ DÀY, XÂM LẤN Ổ BỤNG, DI CĂN HẠCH VÀ DI CĂN Ổ BỤNG.
- THƯƠNG TỔN GAN (P), NGHĨ HEMANGIOMA.
- VÀI NHÂN XƠ TỬ CUNG.
- ÍT DỊCH TỰ DO VÙNG CHẬU.

Tp. Hồ Chí Minh, ngày 10/10/2025 13:14
(Bác sĩ đã ký)

Chuyển Bv Bình Dân ngày
10/10/2025 với chẩn đoán:
Theo dõi K đại tràng ngang
xâm lấn dạ dày, ổ bụng và
hạch, Thiếu máu.



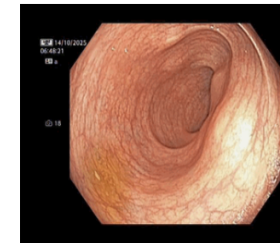
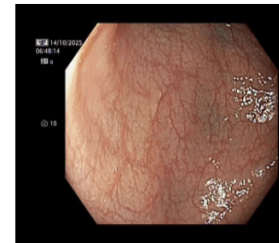
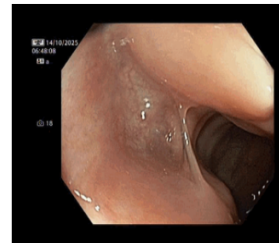
KẾT QUẢ NỘI SOI ĐẠI TRÀNG

Bệnh nhân : **Nguyễn Thị H** Giới tính : **Nữ** Năm sinh : **1982**
Địa chỉ : **Ấp 6 Xã** Số ĐT :
Bác sĩ CĐ : **Bs. CKI.** Nơi gửi : **Tổng Quát 1**
Ngày chỉ định : **14/10/2025 1:** Ngày thực hiện : **14/10/2025**
Chẩn đoán: **U ác của đại tràng ngang di căn xâm lấn dạ dày, xâm lấn ổ bụng**

MÔ TẢ KẾT QUẢ

SOI CAO 30CM CBHM

- **ĐẠI TRÀNG SIGMA**: trơn láng, không túi thừa, viêm dính gập góc không soi qua được
- **TRỰC TRÀNG**: không máu, chèn ép từ vùng chậu
- **HẬU MÔN** : dư da - trĩ nội độ II - cơ vòng đóng kín



Kết luận : VIÊM DÍNH ĐẠI TRÀNG SIGMA / CARCINOMATOSIS Ổ BỤNG
DA THỪA HẬU MÔN
TRĨ NỘI ĐỘ II

Đề nghị:

Ng

Tường trình phẫu thuật

- Lý do phẫu thuật: U đại tràng xâm lấn

- Phương pháp vô cảm: Mê NKQ

- Tư thế bệnh nhân: Nằm ngửa

- Đường rạch da, đường vào : Vào bụng bằng trocar 10mm trên rốn thám sát, thấy u đại tràng ngang xâm lấn di căn phúc mạc, mạc nối lớn nên quyết định chuyển mổ mở

- Xử trí: Rạch da đường giữa trên dưới rốn dài d#20cm. Thám sát thấy mạc nối lớn di căn dính lên thành bụng và vùng chậu và mạc treo ruột non. Thám sát thấy khối u đại tràng ngang xâm lấn mạc nối lớn và bờ cong lớn dạ dày, mặt sau thân vị, buồng trứng hai bên. Quyết định sinh thiết nốt di căn mạc nối lớn. Chọn đoạn hồi tràng cách góc hồi manh tràng #30cm, nối tắt đại tràng Sigma kiểu bên bên bằng 1 reload stapler 60mm. Khâu đóng

lỗ mở đưa stapler bằng chỉ Surgicryl 4.0 hai lớp. Sau khâu nối kiểm tra thấy miệng nối kín, không căng, không chảy máu. Kiểm tra cầm máu kỹ diện sinh thiết..

- Đặt ống dẫn lưu Pezzer tại Douglas. Cố định dẫn lưu.

- Kiểm tra đủ gạc và dụng cụ.

- Khâu đóng các lớp cân cơ, Khâu da.

- Lượng máu mất: 50 ml

- Dự kiến rút các ống DL: 3-5 ngày

- Gửi GPB: nốt di căn mạc nối lớn

- Tiên lượng: chảy máu, nhiễm trùng, xi rò tiêu hóa



BỆNH VIỆN BÌNH DÂN

Kỹ thuật Chuyên sâu-Chăm sóc Chuyên nghiệp

Trụ sở chính : 371 Điện Biên Phủ - P. Bàn cờ - TP.HCM

Khu Điều trị Kỹ thuật cao : 326-328 Điện Biên Phủ - P. Vườn Lài - TP.HCM

ĐT : (028)38394747 Tổng đài CSKH: 19007123

Email CSKH : cskhbvbd@gmail.com Website : www.bvbinhdan.com.vn

Mã hồ sơ: 701412251004869

Số lưu trữ:

Khoa: TQ1

Mã tiêu bản: 2025_20028

PHIẾU CHẨN ĐOÁN GIẢI PHẪU BỆNH

Bệnh nhân : Nguyễn Thị H

Địa chỉ : Ấp 6 Xã

Bác sĩ CD : Bs. CKII.

Ngày chỉ định :

Chẩn đoán: Theo dõi u đại tràng

Phái : Nữ Năm sinh : 1982

SĐT :

Nơi gửi : Nội Soi Tiêu Hóa Ngoại Trú

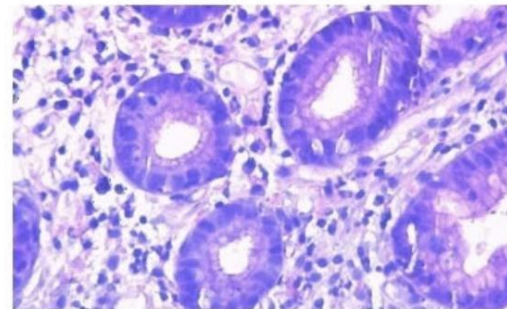
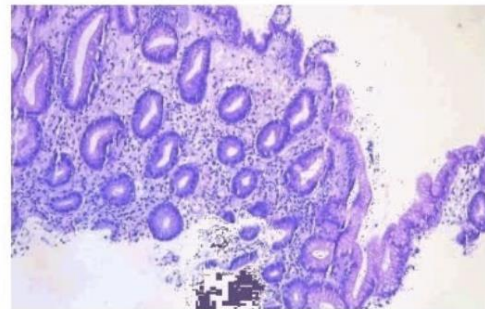
Ngày thực hiện : 20/10/2025 10:32

Phương pháp thực hiện : Nhuộm hai màu Hematoxyline- Eosin

MÔ TẢ KẾT QUẢ

GPB đại thể: 02 mô nhỏ màu nâu kích thước 0.1cm (-).

GPB vi thể: Trên sinh thiết thấy lớp biểu mô tuyến tăng sản, tế bào tương đối bình thường, mô đệm có phản ứng viêm.



Kết luận: TĂNG SẢN TUYẾN KÈM VIÊM.
ĐỀ NGHỊ KẾT HỢP LÂM SÀNG ĐÁNH GIÁ THÊM.

Ngày 20 tháng 10 năm 2025

Bác sĩ thực hiện



BỆNH VIỆN BÌNH DÂN

Trụ sở chính : 371 Điện Biên Phủ - P.4 - Q.3 - TP.HCM
Khu Điều trị Kỹ thuật cao : 408 Điện Biên Phủ - P.11 - Q.10 - TP.HCM
ĐT : (08)38394747 - (08)38330205 Fax : 84.8.38391315
Email : bvbinhdan@hcm.vnn.vn Website : www.bvbinhdan.com.vn

Mã số cơ: 70141.2251.004899
Số lưu trữ:
Khoa: TQ1
Mã hồ sơ: 2025_20071

PHIẾU CHẨN ĐOÁN GIẢI PHẪU BỆNH

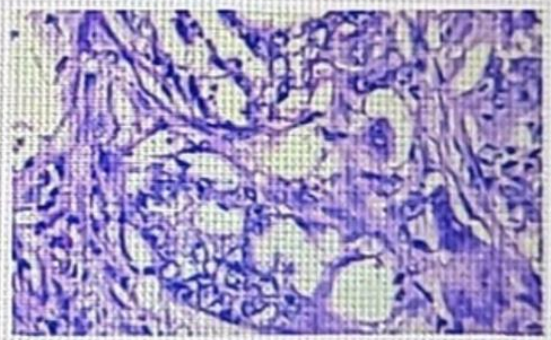
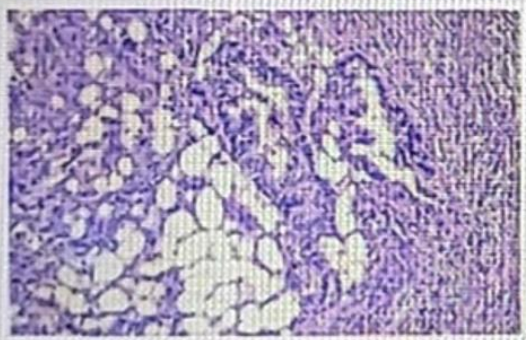
Bệnh nhân : Nguyễn Thị H [redacted] Giới : Nữ Năm sinh : 1982
Địa chỉ : Ấp 6 Xã [redacted] SĐT :
Bác sĩ CD : ThS. BS. Trần Thiện Hòa Nơi gửi : Gây mê hồi sức 1
Ngày chỉ định : Ngày thực hiện : 22/10/2025 10:20
Chẩn đoán : U ác của đại tràng ngang di căn xâm lấn da dày, xâm lấn ổ bụng

Phương pháp thực hiện : Nhuộm hai màu Hematoxyline- Eosin

MÔ TẢ KẾT QUẢ

GPB đại thể: Mô nhỏ 2 x 2 cm mặt cắt trắng sượng (-).

GPB vi thể: Trên sinh thiết thấy các tế bào có nhân tăng sắc, tương đối dị dạng, phân bào vừa phải, sắp xếp thành từng cụm, dải, đôi chỗ tạo được lòng ống



Kết luận: CARCINOM TUYẾN, BIẾT HÓA VỪA, DI CĂN MÔ MỀM SƠ MẠC NỎI.

Ngày 22 tháng 10 năm 2025
Bác sĩ thực hiện

Xin cảm ơn Bác sỹ Nguyễn Phú Hữu và Bác sỹ Trần Thiện Hoà (Bv Bình Dân) đã cho thông tin.

Tài khoản Ung
Bầu Sau 3
tuần

CỘNG HÒA XÃ HỘI CHỦ NGHĨA VIỆT NAM
Độc lập - Tự do - Hạnh phúc

M.S: 02
Số hồ sơ: 701412251004869
Số lưu trữ:

GIẤY RA VIỆN

Họ tên bệnh nhân: NGUYỄN THỊ H [redacted]
Ngày/tháng/năm sinh: 01/01/1982 (Tuổi: 43) Nam/nữ: Nữ
Dân tộc: *Kinh Nghề nghiệp: Nội Trợ
Số CCCD/ Định danh công dân/ Hộ chiếu: 072182001469 Ngày cấp: 24/02/2022
Thẻ BHYT số: GD 4 72 722263703672009 Khoa: Tổng Quát I
Địa chỉ: Ấp 6 Xã Tân Hòa, Tây Ninh
Vào viện lúc: 13:46 Ngày: 10/10/2025
Ra viện lúc: 11:30 Ngày: 23/10/2025

Chẩn đoán: U ẮC CỦA ĐẠI TRÁNG NGANG XÂM LẤN, DI CẢN Ở BỤNG CT4BN1M1 (GIAI ĐOẠN IV) - C18.4; BỆNH TRÁO NGƯỢC DẠ DÀY - TRỰC QUẢN - K21;

Phương pháp điều trị: PHẪU THUẬT NỘI SOI THĂM SÁT CHUYÊN MÔ MỎ, NỐI BÓI TĂNG - ĐẠI TRÁNG SIGMA, SINH THIẾT NỐT DI CẢN

Ghi chú: PHÒNG KHÁM B.020(SÁNG)

Thời gian: 05/11/2025

Cảnh báo dị ứng:

Lời dặn: UỐNG THUỐC THEO TOA, TÁI KHÁM THEO HẸN. CẮT CHỈ TAY TẾ ĐỊA PHƯƠNG NGÀY 27/10/2025.

BỆNH NHÂN ĐƯỢC NGHỈ HƯỞNG BHXH 28 NGÀY TỪ 24/10/2025 ĐẾN HẾT NGÀY 20/11/2025

Ngày 23 tháng 10 năm 2025

Đại diện đơn vị



Ngày 23 tháng 10 năm 2025
Người hành nghề khám bệnh, chữa bệnh

Ký số: Nguyễn Phúc Minh
Ngày ký: 09:40:12 23/10/2025
Chứng nhận bởi

SỞ Y TẾ TP. HỒ CHÍ MINH
BỆNH VIỆN BÌNH DÂN
371 Điện Biên Phủ, Phường Bàn Cờ, TP. HCM
Điện thoại: (028) 38394747

Mã đơn thuốc: 79397ACF4618-c
Phòng khám: Hòa trị Ung thư - P2
Ngày khám: Ngày 05 tháng 11 năm 2025
Mã hồ sơ: 701412251004869

ĐƠN THUỐC



Họ tên: NGUYỄN THỊ H [redacted] Phái: Nữ
Số Căn cước công dân / Số hộ chiếu: 072 [redacted]
Ngày/tháng/ năm sinh: 01/01/1982 Cân nặng: 50kg
Đối tượng: BHYT Mã thẻ: GD472722263703672009
Nơi thường trú / tạm trú / nơi ở hiện tại:
Ấp 6 Xã Tân Hòa, Tây Ninh

Chẩn đoán U ắc của đại tràng ngang DI CẢN Ở BỤNG (C18.4); Đau mãn tính khó chữa (R52.1);

1. Paracetamol + Tramadol (Ultradol 325mg+37.5mg) 40 Viên
Ngày uống 4 lần, mỗi lần 1 Viên(/6H)

SỞ Y TẾ TP. HỒ CHÍ MINH
BỆNH VIỆN BÌNH DÂN
Mã hồ sơ: 701412251004869
Phòng: Hòa trị Ung thư - P2
Số chuyên tuyến: Tkcc
Ngày chuyển tuyến: 05/11/2025

CỘNG HÒA XÃ HỘI CHỦ NGHĨA VIỆT NAM
Độc lập - Tự do - Hạnh phúc

PHIẾU HẸN KHÁM LẠI

Họ tên: Nguyễn Thị Hồng Phái: Nữ NS: 1982
Địa chỉ: Ấp 6 Xã Tân Hòa, Tây Ninh SĐT: 84332281152
Số căn cước: 072182001469
Số thẻ BHYT: GD472722263703672009
Hạn sử dụng: Từ: 26/03/2025 Đến: 25/03/2026
Ngày khám bệnh: Ngày 05 tháng 11 năm 2025
Ngày vào viện: Ngày ra viện:
Chẩn đoán: U ắc của đại tràng ngang (C18.4)
Bệnh kèm theo: Đau mãn tính khó chữa (R52.1);
Hẹn khám lại vào Ngày 24 tháng 11 năm 2025, hoặc đến bất kỳ thời gian nào trước ngày được hẹn khám lại nếu có dấu hiệu (triệu chứng) bất thường.
Phiếu hẹn khám lại chỉ có giá trị sử dụng 01 (một) lần. Trường hợp không đúng hẹn cần liên hệ với cơ sở khám bệnh chữa bệnh để được giải quyết.
Ngày 05 tháng 11 năm 2025
Đại diện cơ sở khám bệnh, chữa bệnh

Hiện bệnh nhân
bỏ tái khám, chỉ
uống thuốc nam,
suy kiệt.



Kết luận

Mặc dù hiện tại vẫn đóng vai trò trung tâm để chẩn đoán ung thư đại tràng nhưng vẫn có những trường hợp đặc biệt không thể chỉ dựa vào nội soi đại tràng mà cần phối hợp các phương tiện khác để chẩn đoán được bệnh.



Cảm ơn sự chú ý lắng nghe của quý vị.