

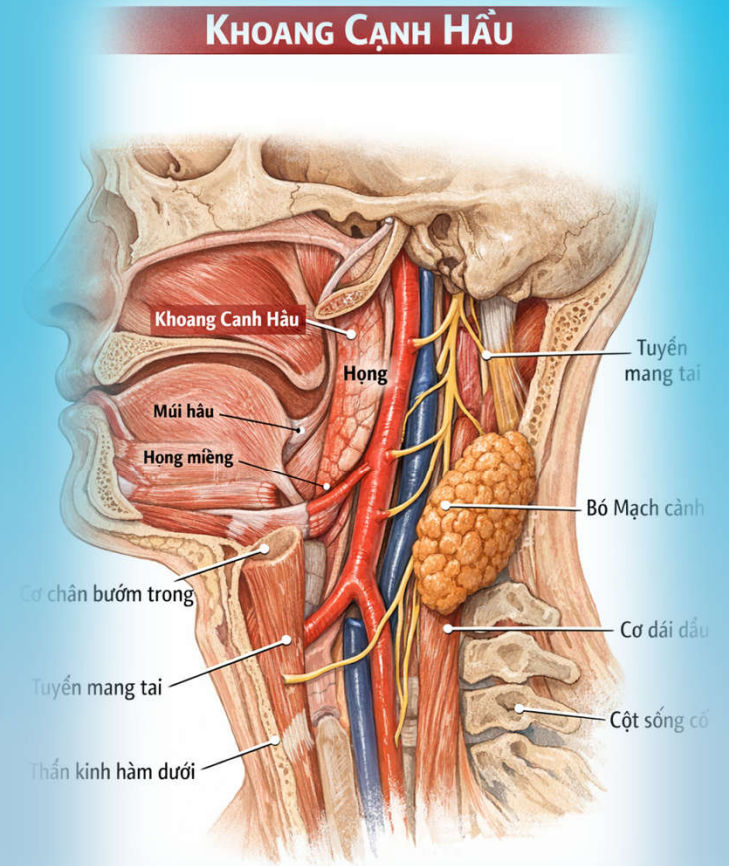


# BƯỚU TUYẾN ĐA DẠNG KHOANG CẠNH HẦU

Pleomorphic Adenoma of the Parapharyngeal Space

THS.BS. ÂU CHÍ NGHĨA

Tai Mũi Họng



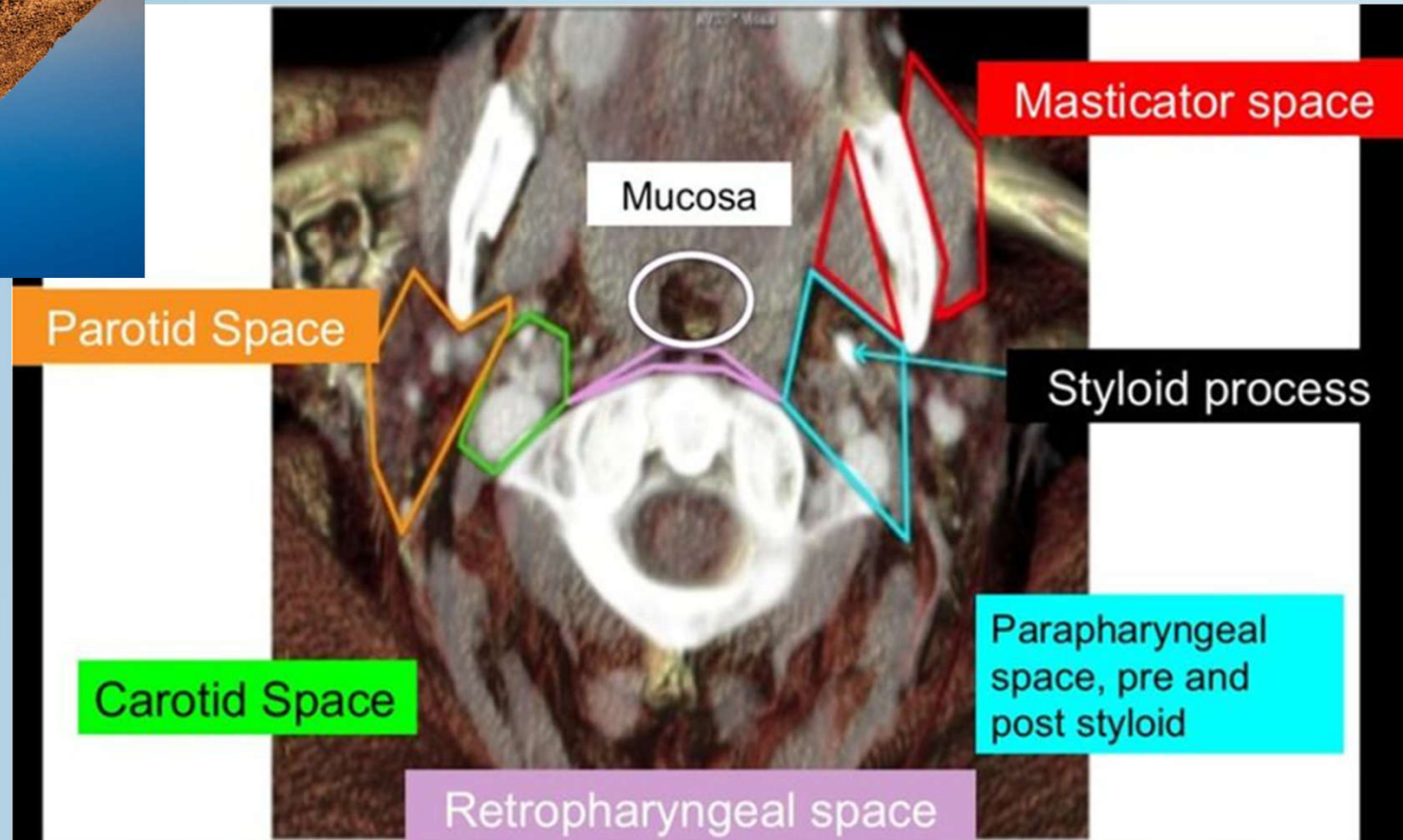



# ĐẠI CƯƠNG

- Khoảng cạnh hầu (Parapharyngeal Space – PPS) là khoang sâu vùng cổ – hầu
- U khoang cạnh hầu chiếm < 1% các khối u đầu cổ
- **Bướu tuyến đa dạng** là u lành tính thường gặp nhất trong PPS
- Nguồn gốc chủ yếu:
  - Tuyến nước bọt mang tai (thùy sâu)
  - Tuyến nước bọt phụ vùng hầu



# GIẢI PHẪU KHOANG CẠNH HẦU





# SINH BỆNH HỌC

- U tuyến đa dạng là u lành tính của tuyến nước bọt
  - Thành phần biểu mô + trung mô (nhày, sụn, xơ)
  - Có bao giả
  - Phát triển chậm
  - Có nguy cơ tái phát và hóa ác nếu điều trị không triệt để
- Nguồn gốc PPS:
  - Thùy sâu tuyến mang tai
  - Tuyến nước bọt phụ thành hầu
    - ⚠ □ Bao u mỏng → dễ vỡ khi mổ → gieo rắc tế bào → tái phát



# TRIỆU CHỨNG LÂM SÀNG

- Triệu chứng mơ hồ, tiến triển chậm:
  - Nuốt vướng
  - Cảm giác đầy họng
  - Giọng mũi kín nhẹ
- Khám:
  - Phồng thành bên họng
  - Lệch lưỡi gà
  - Niêm mạc bình thường
- Ít đau, ít liệt TK
- ⚠ □ Dễ bỏ sót giai đoạn sớm



# CHẨN ĐOÁN HÌNH ẢNH

- **MRI – tiêu chuẩn vàng**
  - T1: giảm tín hiệu
  - T2: tăng tín hiệu không đồng nhất
  - Ranh giới rõ
  - Đẩy bó mạch cảnh ra sau (u khoang trước trâm)
- **CT Scan**
  - Đánh giá xương, vôi hóa
  - Chuẩn bị phẫu thuật



# VAI TRÒ CỦA SINH THIẾT

- FNA dưới hướng dẫn siêu âm/CT
- Chỉ định khi:
  - Hình ảnh không điển hình
  - Nghi ngờ ác tính
- **KHÔNG sinh thiết mở**
  - Nguy cơ chảy máu
  - Gieo rắc tế bào u



# CHẨN ĐOÁN PHÂN BIỆT

Bệnh lý	Đặc điểm
Schwannoma	U khoang sau trâm, dấu hiệu đẩy mạch
Paraganglioma	Tăng sinh mạch, bắt thuốc mạnh
Carcinoma tuyến nước bọt	Xâm lấn, đau, liệt TK
U lympho	To nhanh, đa ổ



# ĐIỀU TRỊ

- Phẫu thuật là phương pháp duy nhất
- Nguyên tắc:
  - Cắt trọn khối u
  - Không làm vỡ bao
- Đường mổ:
  - Đường cổ ± mang tai (ưu tiên)
  - Qua miệng: chỉ u nhỏ, chọn lọc



# BIẾN CHỨNG PHẪU THUẬT

- Tổn thương:
  - Dây VII (nếu liên quan mang tai)
  - Dây IX–X–XII
- Chảy máu
- Nhiễm trùng
- Tái phát muộn



# THEO DÕI VÀ TIÊN LƯỢNG

- Theo dõi lâu dài  $\geq 5-10$  năm
- Khám + MRI khi nghi ngờ
- Nguy cơ hóa ác:  $<5\%$



# CA LÂM SÀNG

- Bệnh nhân: Nam, 56 tuổi
- Lý do đến khám: kiểm tra sức khỏe định kỳ
- Triệu chứng:
  - Thỉnh thoảng đau đầu, hay hắt hơi, chảy mũi
  - Vùng họng miệng (-)
- Tiền sử:
  - Cắt Amidan + Viêm mũi xoang dị ứng + Hút thuốc lá
  - Gia đình (-)



# CA LÂM SÀNG

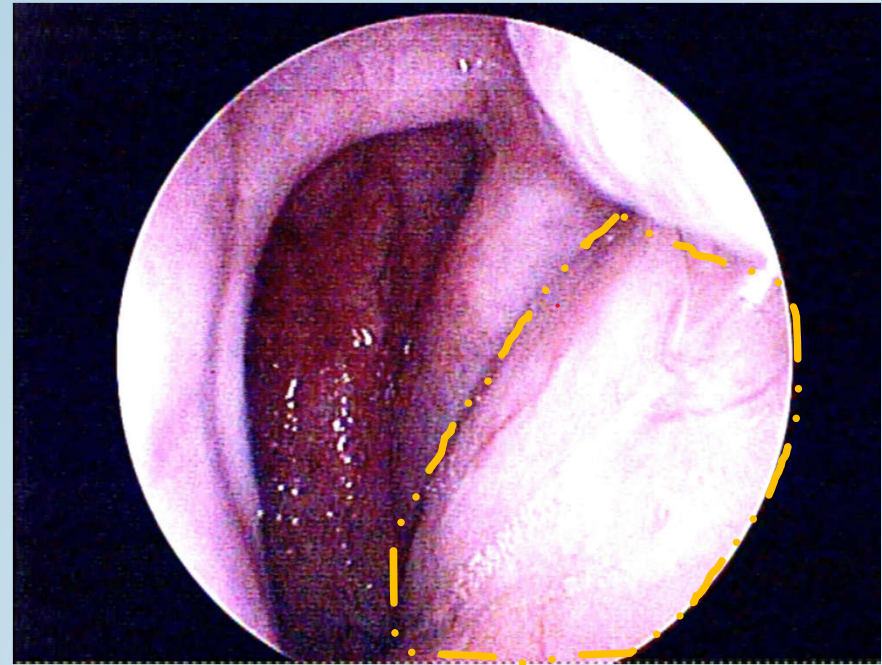
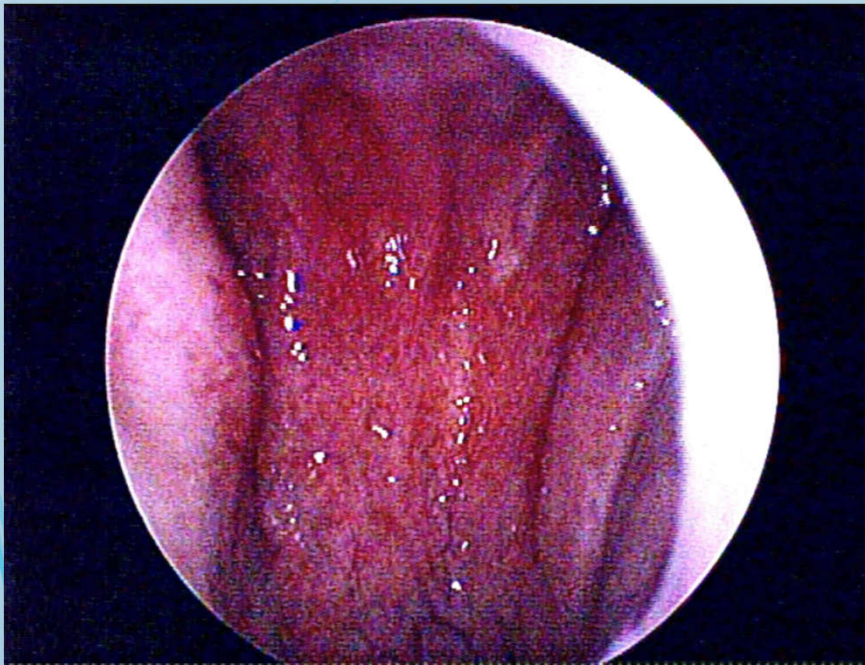
- Khám:
  - Tai: 2 bên khô màng nhĩ lành
  - Mũi niêm nhợt, xuất tiết trong
  - Họng miệng có khối mô đầy, cứng chắc, di động kém mặt sau trụ sau amidan (t) và khẩu cái mềm (t), đẩy lệch màn hầu xuống dưới vào trong, màn hầu (t) kém di động, ấn không đau



# CA LÂM SÀNG

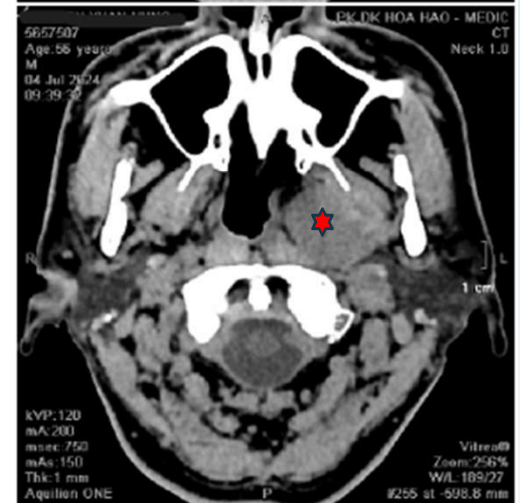
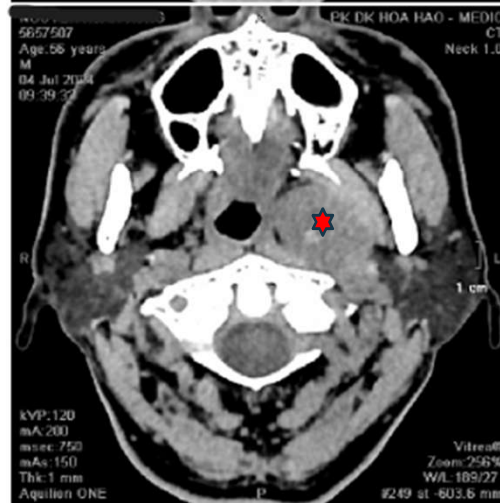
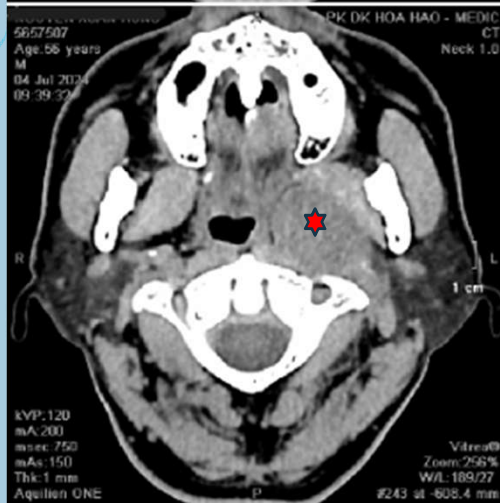
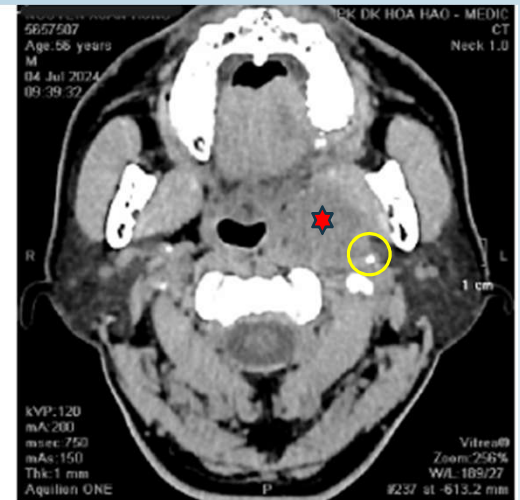
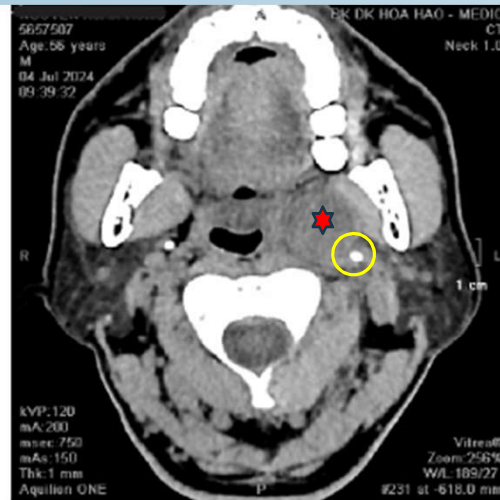
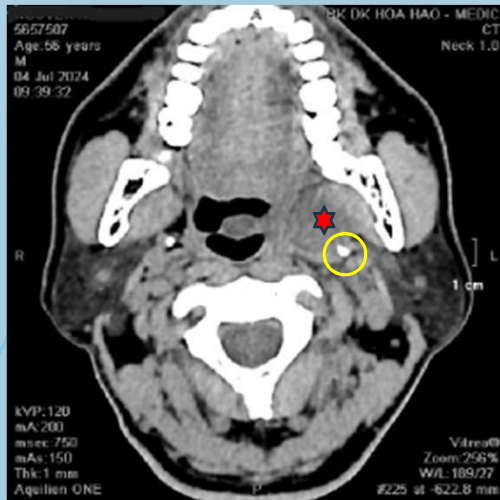
Bên phải

Bên trái



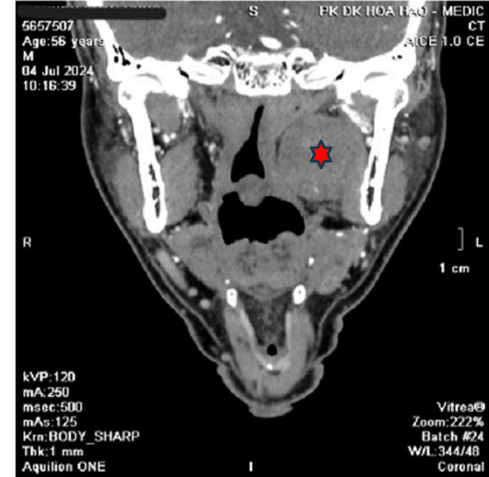
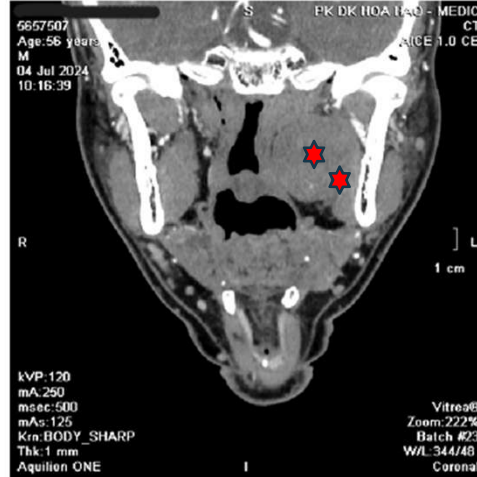
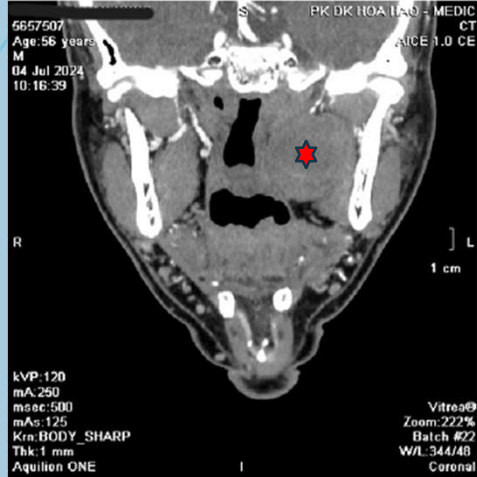
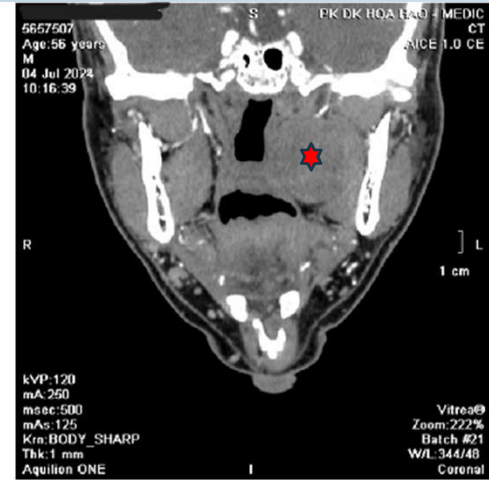
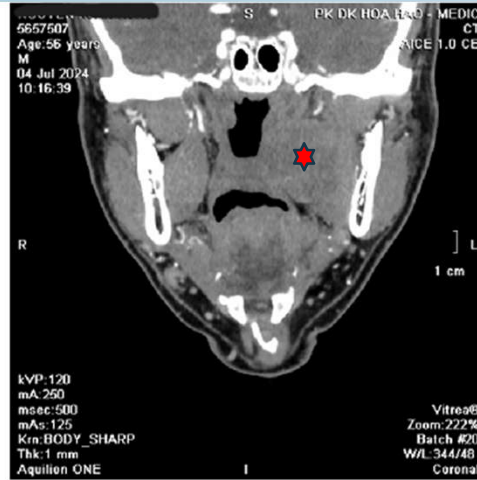
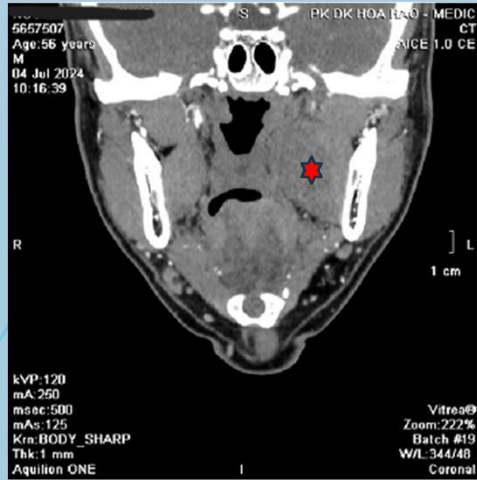


# CA LÂM SÀNG





# CA LÂM SÀNG





# Hướng điều trị

## ► Khám và điều trị tại BV Ung Bướu

SỞ Y TẾ TP. HỒ CHÍ MINH  
BỆNH VIỆN UNG BƯỚU TP.HCM - CƠ SỞ 2  
KHOA NGOẠI 4 (NGOẠI ĐẦU CỘ, TAI MŨI HỌNG)

CỘNG HÒA XÃ HỘI CHỦ NGHĨA VIỆT NAM  
Độc lập - Tự do - Hạnh phúc

GIẤY RA VIỆN

Năm sinh : 1968

- Họ tên người bệnh: *Nguyễn Văn Cường*  
- Dân tộc: Kinh *nguồn nghiệp: Khác*  
- BHYT: giá trị từ: ngày: 01/01/2024 đến ngày: 31/12/2024

- Số: DN 4 79 44 960 05249

- Địa chỉ: 9/14, Khu Phố Bình Phú, Phường Bình Chuẩn, Thành Phố Thuận An, Tỉnh Bình Dương  
- Vào viện lúc: 08 giờ 08 phút Ngày 12 tháng 09 năm 2024  
- Ra viện lúc: 08 giờ 49 phút Ngày 12 tháng 09 năm 2024

- Chẩn đoán: Bướu khoang cạnh hầu trái (D37.0)  
- Giải phẫu bệnh: Bướu tuyến đa dạng  
- Phương pháp điều trị: MTS- Cắt bướu khoang cạnh hầu+ Cắt 1 phần thùy nông tuyến mang tai trái (PTV: Bs Lê Văn Cường, mổ ngày :29/08/2024)  
- Ghi Chú: Xuất viện tái khám 01 tháng sau tại khoa khám bệnh thứ 2,3,5

Ngày 12 tháng 09 năm 2024

TRƯỜNG KHOA  
PHÓ TRƯỞNG KHOA  
*Lm*  
BS.Lê Văn Cường

Ngày 12 tháng 09 năm 2024

GIÁM ĐỐC BỆNH VIỆN  
BỆNH VIỆN UNG BƯỚU TP.HCM  
UNG BƯỚU  
*Phi Vũ*  
BS.Võ Duy Phi Vũ

MS: 01/BV-01  
Mã y tế: 240057400  
Số BA: 0024547/24  
Mã đợt: 24C.0199976/NT  
Số lưu trữ: LT027238/24  
Nam/Nữ: Nam




# Sau mổ 1 tháng

SỞ Y TẾ TP. HỒ CHÍ MINH  
BỆNH VIỆN UNG BƯỚU TP.HCM - CƠ SỞ 2  
Phòng 04 Siêu Âm DVTG

Mã YT: 240057400  
Số hồ sơ: TN241014.04700  
Số phiếu: 2402250033595

## PHIẾU KẾT QUẢ SIÊU ÂM

**I. THÔNG TIN HÀNH CHÍNH:**  
Bệnh nhân: **Đ. K. K.** Năm sinh: 1968  
Địa chỉ: 9/14, Khu Phố Bình Phú, Phường Bình Chuẩn, Thành Phố Thuận An, Tỉnh Bình Dương. Giới tính: Nam  
Bác sĩ chỉ định: **Đ. K. K.** Ngày chỉ định: 14:47, ngày 14 tháng 10 năm 2024  
Kỹ thuật viên 1: **Đ. K. K.** Kỹ thuật viên 2:  
Nơi chỉ định: **KKB (T1) P10B Đâu Cổ bệnh cũ**  
Chẩn đoán: U tân sinh chưa rõ tính chất của mô, xoang miệng và hầu(D37.0); Khám theo dõi sau điều trị u ác tính (Z08)  
Nội dung: **SIÊU ÂM DOPPLER U TUYẾN, HẠCH VÙNG CỔ**



**II. MÔ TẢ KẾT QUẢ:**  
TUYẾN GIÁP: không to.  
THỤY T: echo dày, đồng nhất, không tăng sinh mạch máu.  
THỤY P: giữa thùy, mặt sau có nhân echo hỗn hợp đặc và nang, giới hạn rõ, kt=12 mm, vôi hóa thô, không tăng sinh mạch máu.  
TUYẾN DƯỚI HẠM T: đã phẫu.  
TUYẾN MANG TAI HAI BÊN, TUYẾN DƯỚI HẠM P: bình thường.  
Hạch cổ hai bên không thấy hạch bệnh lý.

**III. KẾT LUẬN:** PHÌNH GIÁP HẠT THỤY PHẢI (T1 - RADS 3, 3 ĐIỂM THEO ACR 2017).  
**ĐỀ NGHỊ:**  
Ngày 14 tháng 10 năm 2024  
Bác sĩ chuyên khoa


# Sau mổ 4 tháng

SỞ Y TẾ TP. HỒ CHÍ MINH  
BỆNH VIỆN UNG BƯỚU TP.HCM - CƠ SỞ 2  
Phòng 04 Siêu Âm DVTG

Mã YT: 240057400  
Số hồ sơ: TN250121.0039550  
Số phiếu: 2502251477704

## PHIẾU KẾT QUẢ SIÊU ÂM

**I. THÔNG TIN HÀNH CHÍNH:**  
Bệnh nhân: **Đ. K. K.** Năm sinh: 1968  
Địa chỉ: 9/14, Khu Phố Bình Phú, Phường Bình Chuẩn, Thành Phố Thuận An, Tỉnh Bình Dương. Giới tính: Nam  
Bác sĩ chỉ định: **Đ. K. K.** Ngày chỉ định: 8:32, ngày 21 tháng 1 năm 2025  
Kỹ thuật viên 1: **Đ. K. K.** Kỹ thuật viên 2:  
Nơi chỉ định: **KKB (T1) P10A Đâu Cổ bệnh cũ**  
Chẩn đoán: U tân sinh chưa rõ tính chất của mô, xoang miệng và hầu(D37.0)  
Nội dung: **SIÊU ÂM DOPPLER U TUYẾN, HẠCH VÙNG CỔ**



**II. MÔ TẢ KẾT QUẢ:**  
Phần mềm vùng trước cổ trên sụn giáp trước xương móng có cấu trúc dạng nang, echo trống, giới hạn rõ, kt = 5mm, Doppler (-)  
TUYẾN GIÁP: không to  
THỤY P: giữa thùy có nhân echo hỗn hợp đặc và nang, giới hạn rõ, kt= 12x8mm, không vôi hóa, không tăng sinh mạch máu.  
THỤY T: echo dày, đồng nhất, không tăng sinh mạch máu.  
TUYẾN MANG TAI, TUYẾN DƯỚI HẠM HAI BÊN: bình thường.  
Hạch cổ P không thấy hạch bệnh lý.  
Hạch cổ T nhóm II có khối hạch echo kém, không rõ rón hạch, kt= 6x3mm.

**III. KẾT LUẬN:** - HẠCH CỔ TRÁI KHÔNG BIỂU HÌNH HẠCH VIÊM.  
- PHÌNH GIÁP HẠT THỤY PHẢI.  
- NANG GIÁP - LƯỚI

**ĐỀ NGHỊ:**  
Ngày 21 tháng 1 năm 2025  
Bác sĩ chuyên khoa




# Sau mổ 10 tháng

SỞ Y TẾ TP. HỒ CHÍ MINH  
BỆNH VIỆN UNG BƯỚU TP.HCM - CƠ SỞ 2  
Phòng 04 Siêu Âm DVTG

Mã YT: 240057400  
Số hồ sơ: TN250722.0392563  
Số phiếu: 2502254239997

## PHIẾU KẾT QUẢ SIÊU ÂM

**I. THÔNG TIN HÀNH CHÍNH:**  
Bệnh nhân: **ĐỖ VĂN THỊ**  
Địa chỉ: 9/14, Khu Phố Bình Phú, Phường Bình Chuẩn, Thành Phố Thuận An, Tỉnh Bình Dương  
Bác sĩ chỉ định: **Đ. Văn T.** Ngày chỉ định: 8:33, ngày 22 tháng 7 năm 2025  
Kỹ thuật viên 1: **Đ. Văn T.** Kỹ thuật viên 2:  
Nơi chỉ định: **KKB (T1) P10A Đâu Có bệnh cũ**  
Chẩn đoán: U tân sinh chưa rõ tính chất của mô, xoang miệng và hầu(D37.0)  
Nội dung: **SIÊU ÂM DOPPLER U TUYẾN, HẠCH VÙNG CỔ**  
Năm sinh: 1968  
Giới tính: Nam



**II. MÔ TẢ KẾT QUẢ:**  
TUYẾN GIÁP: Thủy T không to, echo dày, đồng nhất, không tăng sinh mạch máu.  
THUY P: giữa thủy có nhân echo hỗn hợp đặc và nang, giới hạn rõ, kt= 14mm, không vôi hóa, không tăng sinh mạch máu.  
TUYẾN MANG TAI, TUYẾN DƯỚI HẠM HAI BÊN: bình thường.  
TUYẾN DƯỚI HẠM T: đã phẫu  
Hạch cổ hai bên không thấy hạch bệnh lý.  
Phần mềm vùng trước cổ trên sụn giáp trước xương móng có cấu trúc dạng nang, echo trống, giới hạn rõ, kt = 4mm, Doppler (-)  
Hạch cổ T nhóm II có khối hạch echo kém, còn rốn hạch, vỏ hạch dày kt= 7mm.

**III. KẾT LUẬN:** - HẠCH CỔ TRÁI THEO DÔI HẠCH VIÊM,  
- PHÌNH GIÁP HẠT THUY PHAI  
- NANG GIÁP - LƯỠI

**ĐỀ NGHỊ:**

Ngày 22 tháng 7 năm 2025  
Bác sĩ chuyên khoa



# Sau mổ 11 tháng



\*5657507\*

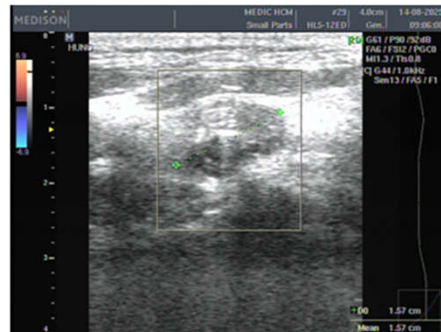
Khoa : SIÊU ÂM CHƯƠNG TRÌNH - Phòng 1  
Máy: Medison Sonoace X6

## KẾT QUẢ SIÊU ÂM MÀU

ID : 5657507 Ngày ĐK: 14/08/2025 07:14  
Họ và tên : *Đ. Văn Minh* 57 tuổi Nam  
Địa chỉ : TCTY ĐƯỜNG SẮT VIỆT NAM - KHAI THÁC ĐƯỜNG SẮT SÀI GÒN - 2025 -- 0917616192  
Chẩn đoán sơ bộ : KIỂM TRA SỨC KHỎE  
BS chỉ định : BV chỉ định : MEDIC

### VÙNG KHẢO SÁT : SIÊU ÂM TUYẾN GIÁP MÀU

- TUYẾN GIÁP: KHÔNG TO, MÔ GIÁP HAI THỤY CÓ ECHO DÀY, THỤY PHẢI CÓ 1 NANG CÓ VÁCH 15mm, MẠCH MÁU NUÔI MÔ GIÁP HAI THỤY TRONG GIỚI HẠN BÌNH THƯỜNG.
- TUYẾN MANG TAI VÀ TUYẾN DƯỚI HÀM HAI BÊN BÌNH THƯỜNG.
- HẠCH CỔ (-)
- HỆ MẠCH CẢNH VÀ THỰC QUẢN CỔ BÌNH THƯỜNG

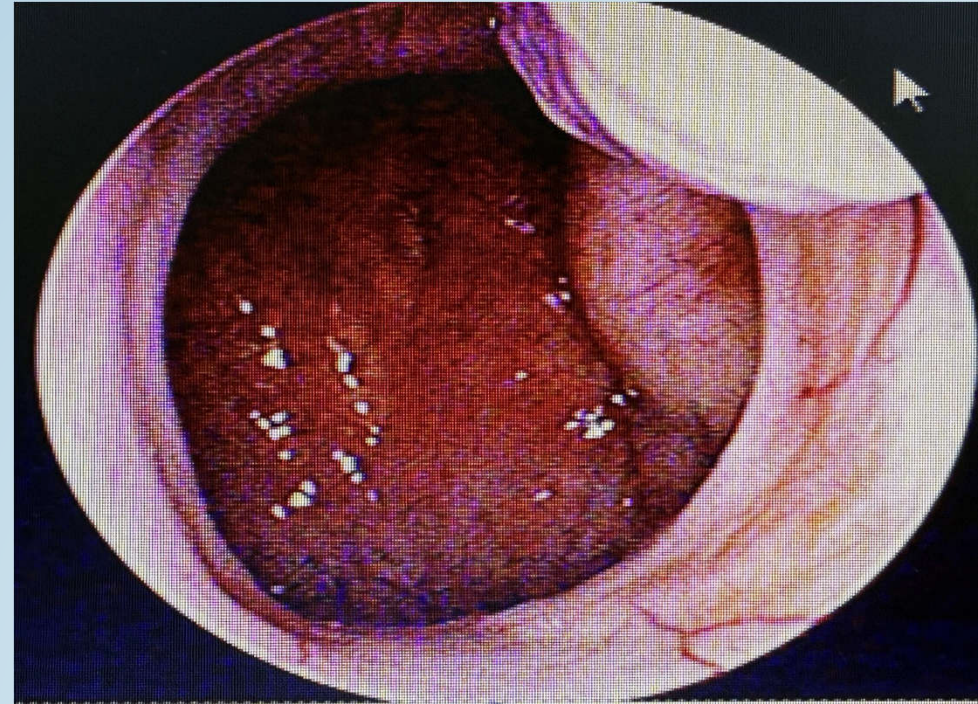
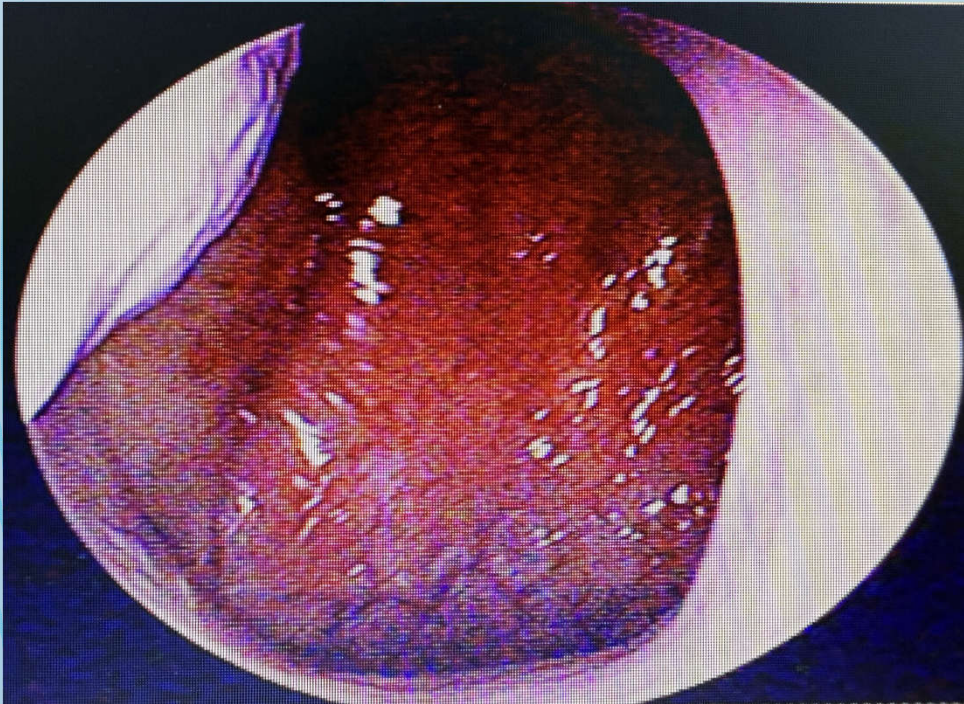


**KẾT LUẬN:** NANG THỤY PHẢI GIÁP (TI-RADS 2)

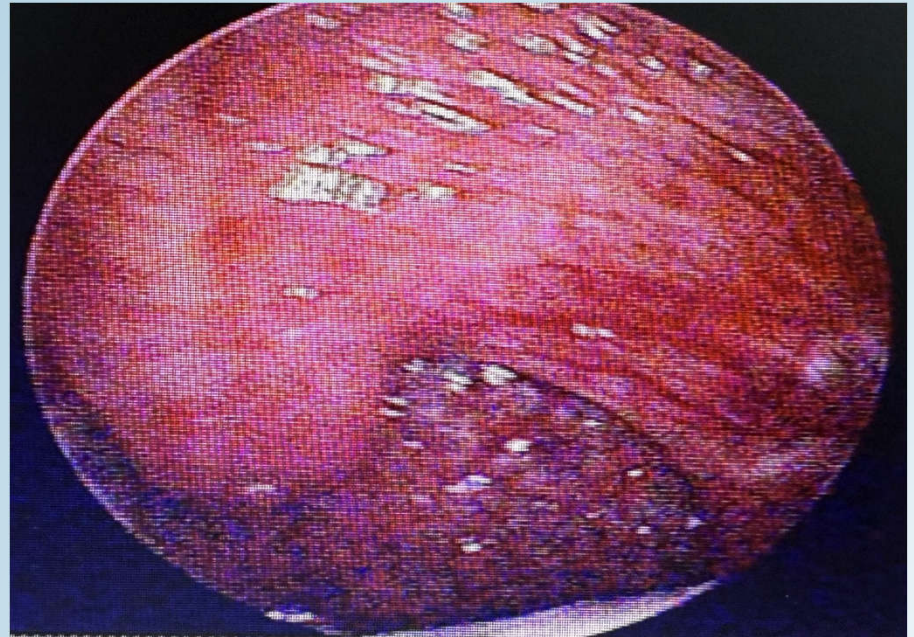
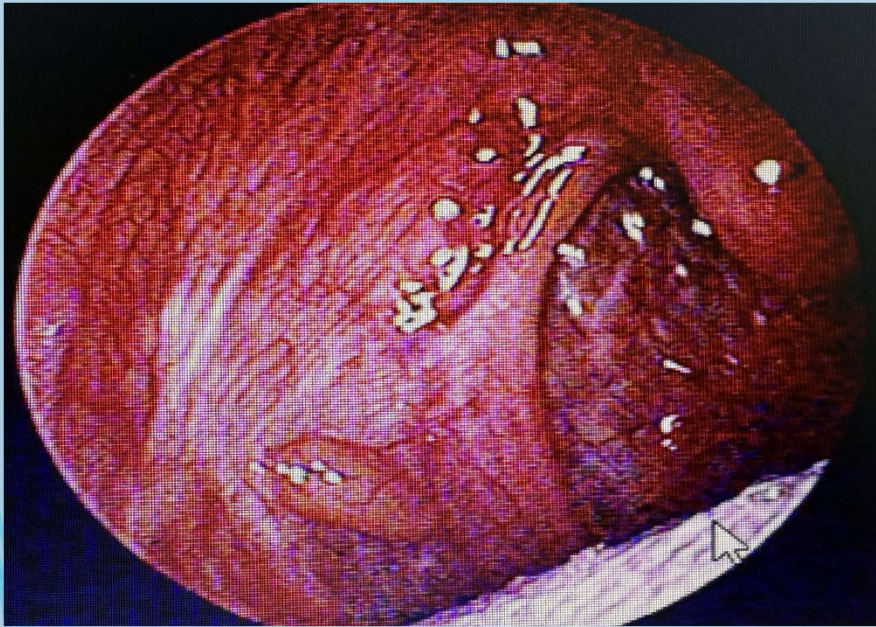**Đề nghị:** TÁI KHÁM SAU 6 THÁNG



## Sau mổ 11 tháng

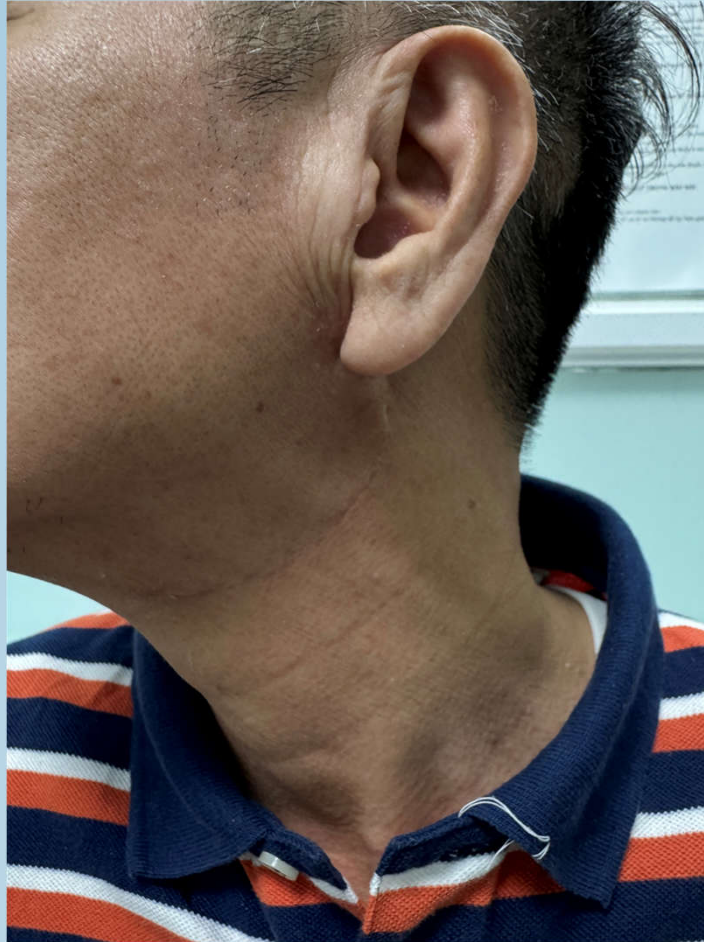

# Sau mổ 11 tháng





Sau mổ 11 tháng





Thank You!