



K vòm/case sinh thiết khó

Bs Trần Duy Hưng

Phòng Khám TMH PKĐK Medic Hoà Hảo

CÔNG TY TNHH Y TẾ HOA HẢO - PHÒNG KHÁM DA KHOA
(Tên cũ: TRUNG TÂM CHẨN ĐOÁN Y KHOA - MEDIC)
254 Hòa Hảo, KP11, P.Vườn Lài, TP. Hồ Chí Minh
ĐT: 028.39270284 - 028.39272136; Mail: hoa hao254@medic.com.vn

(QR code chứa bệnh án của quý khách. Medic không chịu trách nhiệm nếu quý khách cung cấp QR code cho người khác.)

Tìm và tải app "Medic Hoa Hảo"
để đăng kí khám và xem kết quả
khám nhanh hơn



PHIẾU KHÁM BỆNH PHÒNG KHÁM TỔNG QUÁT - PHÒNG: 3

Họ tên: [Redacted] Năm sinh: 1982 - Nữ
Địa chỉ: [Redacted] Số thẻ BHYT: [Redacted]
Nghề nghiệp: Công chức
HA - Mạch: 130/82 - 85; Nhiệt độ: 37 °C; Chiều cao: 155 cm; Cân nặng: 53 kg;
Lý do khám: Kiểm tra sức khỏe tổng quát.
Lâm sàng: Bệnh nhân tỉnh, tiếp xúc tốt, da niêm hồng và chưa ghi nhận bất thường khác..

CHỈ ĐỊNH:

CAN LÂM SÀNG: (TỔNG SỐ: 7 mục)

1. SIÊU ÂM (S): Siêu Âm Bụng Tổng Quát Màu; Siêu Âm
Tuyến Vu máu; Siêu Âm Vùng Cổ

2. XQUANG (I): [Redacted] Lồng Ngực T/N [In Giấy]

3. ĐIỆN CHẨN ĐOÁN (I): Điện tâm đồ (ECG)

4. KHÁM BỆNH (2): Khám CK Tai Mũi Họng; Khám Tổng Quát

XÉT NGHIỆM: (TỔNG SỐ: 22)

Giờ: [Redacted] Người lấy máu: [Redacted]
Máu Nước tiểu Đám Phân Dịch Khác

ĐÃ XÉT NGHIỆM
Thanh Phương

NGŨ THI TIÊN
100284 1982 F 18/08/25 07:21
PID: 7889721
Tầng 10

NFS (C.B.C)	ALT (SGPT)	Uric acid	TSH (Thế hệ 3)
Glucose (FPG)	Creatinine/máu (eGFR)	Ion đồ chung	Free T4
AST (SGOT)	Triglycerides	HBsAg (Định Tính)	Test H.Pylori C13 (XN Hơi Thở)
Cholesterol Total	HDL.C	Anti HBc Total	Nhóm máu ABO (GS + Rh)
LDL.C	HbA1C	Anti HCV (Thế hệ 3)	
Tổng Phân Tích Nước Tiểu	GGT	Anti HBs	

CB BỔ SUNG:

(Số HD: 4709365, Số tiền: 3,100,000 đ)

Ngày 18 tháng 08 năm 2025 - 07:12

Bác sĩ

DD. TRƯỞNG THÀNH BẢNG

ĐÓNG TIỀN QUA APP

BS. CKII. NGUYỄN TẤN DŨNG

MOMO (Không phí thanh toán)

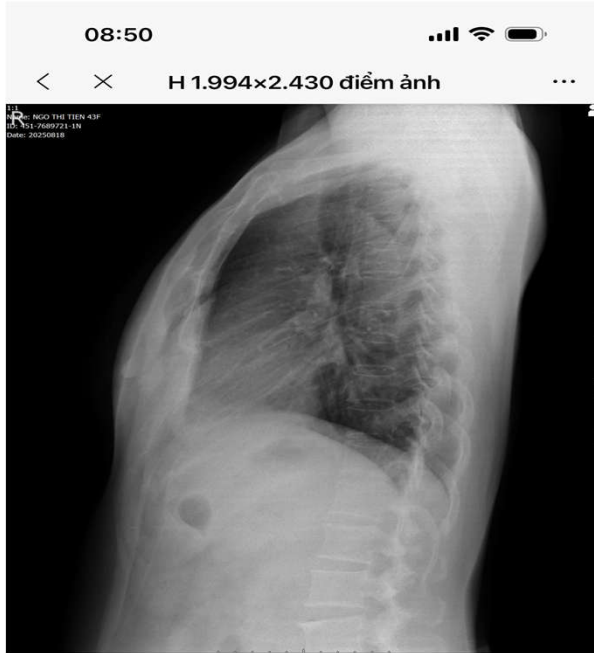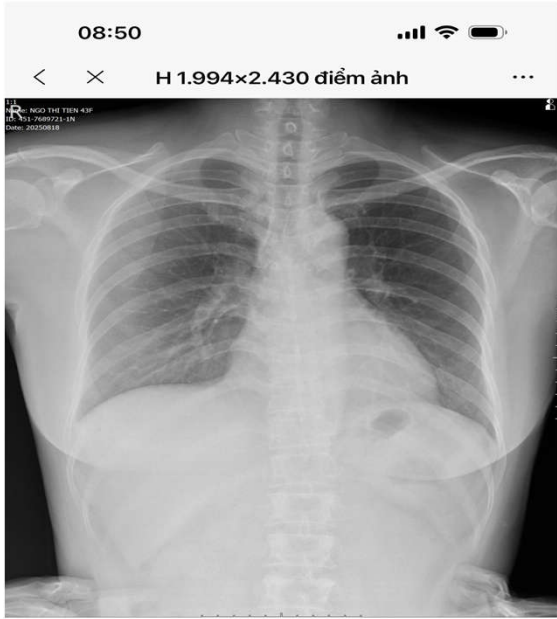Quét QRCode thanh toán không dùng tiền mặt

VCB Mobile banking



(Hoá đơn điện tử phát hành tự động. Có sau 5 ngày. Tra cứu trên app Medic hoặc www.meinvoice.vn/tra-cuu/0310665300)





CÔNG TY TNHH Y TẾ HOÀ HẢO - PHÒNG KHÁM ĐA KHOA
(Tên cũ: TRUNG TÂM CHẨN ĐOÁN Y KHOA - MEDIC)
254 Hòa Hảo, KP11, P.Vườn Lài, TP. Hồ Chí Minh
ĐT: 028.39270284 - 028.39272136, Mail: hoahao254@medic.com.vn

Tìm và tải app "Medic Hoa Hảo"
để đăng kí khám và xem kết quả
khám nhanh hơn

QRCode kết quả

(Mã code kết quả chứa bệnh án của quý khách. Medic không chịu trách nhiệm nếu quý khách cung cấp cho người khác.)

7689721


KẾT QUẢ X QUANG

Họ và tên : Số KTC : 1 ID: 7689721
Địa chỉ : Khu Số TT : 451
BS chỉ định : **Bs. CKII. Nguyễn Tấn Dũng** Ngày ĐK : 18/08/2025
Giờ ĐK : 08:19 AM KQ : 09:42 AM

Chẩn đoán sơ bộ:
XQ Lồng Ngực T/N [In Giấy]

Thành Ngực	: Không có ảnh bất thường
Màng Phổi	: Không có ảnh bất thường
Trung Thất	: Không có ảnh bất thường
Tim	: Không có ảnh bất thường
Động Mạch Chủ	: Không có ảnh bất thường
Huyết Phế Quản	: Không có ảnh bất thường
Phổi	: Không có ảnh bất thường
Cơ Hoành	: Không có ảnh bất thường

Cảm nghĩ : **KHÔNG PHÁT HIỆN BỆNH LÝ TRÊN PHIM XQ NGỰC (NORMAL CHEST FILM)**
Đề nghị :

Ngày 18 tháng 08 năm 2025
Bác sĩ X Quang

Bs. CKII. Hồ Chí Trung

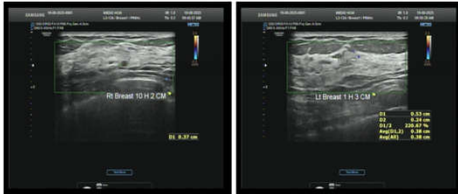


Khoa : SIÊU ÂM 3D - Nhũ - Phòng 3D_1
Máy: SAMSUNG WS80A
KẾT QUẢ SIÊU ÂM MÀU

ID : 7689721 Ngày ĐK: 18/08/2025 09:41
Họ và tên : HOANG THI HOANG 43 tuổi Nữ
Địa chỉ : Khu 7, Đ.Độc Khu Côn Đảo, Thành Phố Hồ Chí Minh - 0385339565
Chẩn đoán sơ bộ :
BS chỉ định : BS. CKII. NGUYỄN TẤN DŨNG BV chỉ định : MEDIC

VÙNG KHẢO SÁT : SIÊU ÂM TUYẾN VỮ MÀU

- MÔ TUYẾN VỮ HAI BÊN DÂY TRUNG BÌNH.
- VỮ PHẢI : VỊ TRÍ 10H CÁCH NÚM 2CM CÓ NANG ECHO TRỐNG, TRƠN, TẦNG ÂM D= 4mm, KHÔNG DẤU DOPPLER.
- VỮ TRÁI : VỊ TRÍ 1H CÁCH NÚM VỮ 3CM CÓ VÙNG ECHO KEM, D= 5X2.5mm, KHÔNG VỎ BAO, KHÔNG VÌ, KHÔNG TĂNG SINH MẠCH.
- KHÔNG DẪN ỐNG TUYẾN.
- KHÔNG HẠCH BỆNH LÝ HAI NÁCH.



KẾT LUẬN: THAY ĐỔI SỢI BOC GIÁ U VỮ TRÁI (BIRADS 2).
NANG VỮ PHẢI (BI-RADS 2).

Đề nghị: TÀI KHÁM SAU 6 THÁNG

Tp. Hồ Chí Minh, ngày 18/08/2025 09:56
(Bác sĩ đã ký)

Bs. NEANG SÓC SA NI

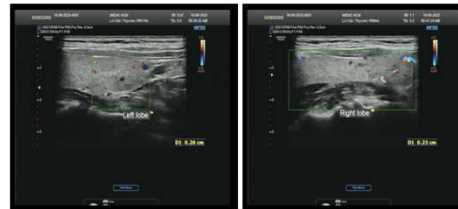


Khoa : SIÊU ÂM 3D - Nhũ - Phòng 3D_1
Máy: SAMSUNG WS80A
KẾT QUẢ SIÊU ÂM MÀU

ID : 7689721 Ngày ĐK: 18/08/2025 09:41
Họ và tên : NGUYỄN VĂN AN 43 tuổi Nữ
Địa chỉ : Khu 7, Đ.Độc Khu Côn Đảo, Thành Phố Hồ Chí Minh - 0385339565
Chẩn đoán sơ bộ :
BS chỉ định : BS. CKII. NGUYỄN TẤN DŨNG BV chỉ định : MEDIC

VÙNG KHẢO SÁT : SIÊU ÂM VÙNG CỔ

- TUYẾN GIÁP: kích thước bình thường, nền giáp cấu trúc echo dày, đồng nhất, không nhân giáp, phần bờ mạch máu bình thường.
- + HAI THỦY: Có nang echo trống d= 2-3mm.
- HẠCH CỔ: không hạch bệnh lý.
- TUYẾN MANG TAI, DƯỚI HẠM, DƯỚI LƯỠI: bình thường.
- PHẢN MỀM CỔ (Da, mô dưới da, cân cơ), THỰC QUẢN CỔ: chưa thấy bất thường.



KẾT LUẬN: NANG GIÁP KEO HAI THỦY (ACR-TIRADS 1).

Đề nghị:

Tp. Hồ Chí Minh, ngày 18/08/2025 09:48
(Bác sĩ đã ký)

Bs. NEANG SÓC SA NI

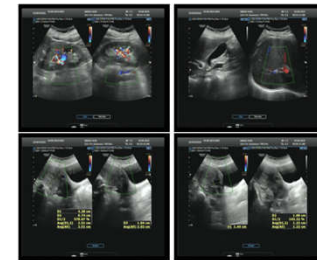


Khoa : SIÊU ÂM 3D - Nhũ - Phòng 3D_1
Máy: SAMSUNG WS80A
KẾT QUẢ SIÊU ÂM MÀU

ID : 7689721 Ngày ĐK: 18/08/2025 09:41
Họ và tên : NGUYỄN VĂN AN 43 tuổi Nữ
Địa chỉ : Khu 7, Đ.Độc Khu Côn Đảo, Thành Phố Hồ Chí Minh - 0385339565
Chẩn đoán sơ bộ :
BS chỉ định : BS. CKII. NGUYỄN TẤN DŨNG BV chỉ định : MEDIC

VÙNG KHẢO SÁT : SIÊU ÂM BỤNG TỔNG QUÁT MÀU

- GAN: Không to, bờ đều, cấu trúc đồng dạng, không sang thương khu trú.
- MẬT TỬ MẬT: không sỏi, vách mỏng. Đường mật trong gan không giãn. Ống mật chủ không sỏi, không giãn.
- TUY: Cấu trúc, kích thước bình thường. LẠCH: không to, đồng dạng.
- THẬN P: không sỏi, không ứ nước. THẬN T: không sỏi, không ứ nước.
- BANG QUANG: không sỏi, không bướu, vách mỏng.
- TỬ CUNG: ngã trước; dap= 43mm; nội mạc= 7mm, trong cơ tử cung có 2 nhân echo kém d= 10-14mm, không tăng sinh mạch. BUÔNG TRỨNG (P) (T): không u.
- Động mạch chủ bụng không phình.
- Ascites (-). Không hạch ổ bụng.
- Không tràn dịch màng phổi.



KẾT LUẬN: NHÂN XƠ TỬ CUNG (VỊ TRÍ L4 - FIGO).

Đề nghị:

Tp. Hồ Chí Minh, ngày 18/08/2025 10:03
(Bác sĩ đã ký)

Bs. NEANG SÓC SA NI

PHIẾU KẾT QUẢ XÉT NGHIỆM
(BM.KQ.22.1 - Ngày ban hành BM: 01/05/2024 - Phiên bản: 1.0)

Họ tên:
Ngày tháng năm sinh: 1982
Số CCCD/Hộ chiếu:
Địa chỉ:
Đơn vị: Medic
Nơi lấy mẫu: Tầng trệt
Loại mẫu: Máu/N.Tiểu/H.Thờ

Phái: Nữ
Quốc tịch:
ĐT:

BS yêu cầu: BS. CKII. NGUYỄN TẤN DÙNG
Tình trạng mẫu: Đạt

TÊN XÉT NGHIỆM	KẾT QUẢ	KHOẢNG THAM CHIẾU	MÃ QT
I. HUYẾT HỌC / ĐÔNG MÁU - HEMATOLOGY / COAGULATION			
Nhóm máu (ABO + Rh):	*		QTHH048
ABO Group	" A "		
Rh	(+)		
NFS(C.B.C)(CÔNG THỨC MÁU)¹			
WBC	6.19	(4.0 - 10.5) 10 ⁹ /L	QTHH019
% Neu	54.5	(40 - 74 %)	
% Lym	30.0	(19 - 48 %)	
% Mono	11.3	(3 - 9 %)	
% Eos	3.6	(0 - 7 %)	
% Baso	0.6	(0 - 1.5 %)	
# Neu	3.37	(1.7 - 7.0) 10 ⁹ /L	
# Lym	1.86	(1.0 - 4.0) 10 ⁹ /L	
# Mono	0.70	(0.1 - 1.0) 10 ⁹ /L	
# Eos	0.22	(0 - 0.5) 10 ⁹ /L	
# Baso	0.04	(0 - 0.2) 10 ⁹ /L	
RBC	4.46	(3.80 - 5.60) 10 ¹² /L	QTHH020
Hb	13.4	(12.0 - 18.0) g/dL	QTHH025
Hct	39.3	(35 - 52 %)	
MCV	88.1	(80 - 100 fL)	
MCH	30.0	(26 - 32 pg)	
MCHC	34.1	(32 - 36 g/dL)	
RDW	12.0	(11.0 - 15.7%)	
PLT	312	(150 - 400) 10 ⁹ /L	QTHH021

* Đây là kết quả đang số trả tự động từ hệ thống Medic. Bản giấy, khoa Xét nghiệm đã ký trả bệnh nhân
Mã QR phía trên chưa bệnh án của quý khách. Medic không chịu trách nhiệm nếu quý khách cung cấp cho người khác.

Lấy máu tại nhà: 0707 032 052
H: High - L: Low
THỜI GIAN TRẢ KẾT QUẢ TRONG VÒNG:
- 70 Phút cho xét nghiệm thường qui (Sinh hóa, huyết học...) 1. Xét nghiệm đã được công nhận ISO 15189:2022
- 100 Phút cho các xét nghiệm thường qui + miễn dịch 2. Xét nghiệm đã tham gia ngoại kiểm
3. (*) KQ đã kiểm tra lần 2 / (**) KQ báo động
4. KQ chỉ có giá trị trên mẫu xét nghiệm hiện tại

PHIẾU KẾT QUẢ XÉT NGHIỆM
(BM.KQ.22.1 - Ngày ban hành BM: 01/05/2024 - Phiên bản: 1.0)

Họ tên:
Ngày tháng năm sinh: 1982
Số CCCD/Hộ chiếu:
Địa chỉ:
Đơn vị: Medic
Nơi lấy mẫu: Tầng trệt
Loại mẫu: Máu/N.Tiểu/H.Thờ

Phái: Nữ
Quốc tịch:
ĐT:

BS yêu cầu: BS. CKII. NGUYỄN TẤN DÙNG
Tình trạng mẫu: Đạt

TÊN XÉT NGHIỆM	KẾT QUẢ	KHOẢNG THAM CHIẾU	MÃ QT
MPV	9.7	(6.30 - 12.0 fL)	
II. VI SINH/NƯỚC TIỂU/PHÂN/ĐÀM/DỊCH - MICROBIOLOGY/URINE/STOOL/SPUTUM/FLUID ANALYSIS			
URINARY ANALYSIS:			
1)Chemistry (Sinh Hóa) :			
Glucose	Âm tính	(mmol/L)	
Ketone	Âm tính	(<0.5 mmol/L)	
Bilirubin	Âm tính	(µmol/L)	
Urobilinogen	Âm tính	(µmol/L)	
Color	Vàng nhạt		
Clarity	Trong		
Spe-Gravity	1.008	(1.005-1.030)	
pH	6.5	(4.6-8.0)	
Albumin	Âm tính	(mg/L)	
Protein	Âm tính	(g/L)	
Alb/Creat ratio-ACR (bản định lượng)	Bình thường	(Bình thường < 30 mg/gCr)	
Pro/Creat ratio-PCR (bản định lượng)	Bình thường	(Bình thường < 150 mg/gCr)	
Blood	Dương tính	(Âm tính)	
Leucocytes	Âm tính	(Âm tính)	
Nitrite	Âm tính	(Âm tính)	
2)Urine Sediment (Cặn Lắng):			
Red Blood Cells	56	(0 - 15)	
Leucocytes	5	(0 - 15)	
Calcium oxalate monohydrate	0	(0 - 6)	

* Đây là kết quả đang số trả tự động từ hệ thống Medic. Bản giấy, khoa Xét nghiệm đã ký trả bệnh nhân
Mã QR phía trên chưa bệnh án của quý khách. Medic không chịu trách nhiệm nếu quý khách cung cấp cho người khác.

Lấy máu tại nhà: 0707 032 052
H: High - L: Low
THỜI GIAN TRẢ KẾT QUẢ TRONG VÒNG:
- 70 Phút cho xét nghiệm thường qui (Sinh hóa, huyết học...) 1. Xét nghiệm đã được công nhận ISO 15189:2022
- 100 Phút cho các xét nghiệm thường qui + miễn dịch 2. Xét nghiệm đã tham gia ngoại kiểm
3. (*) KQ đã kiểm tra lần 2 / (**) KQ báo động
4. KQ chỉ có giá trị trên mẫu xét nghiệm hiện tại

PHIẾU KẾT QUẢ XÉT NGHIỆM
(BM.KQ.22.1 - Ngày ban hành BM: 01/05/2024 - Phiên bản: 1.0)

Họ tên:
Ngày tháng năm sinh: 1982
Số CCCD/Hộ chiếu:
Địa chỉ:
Đơn vị: Medic
Nơi lấy mẫu: Tầng trệt
Loại mẫu: Máu/N.Tiểu/H.Thờ

Phái: Nữ
Quốc tịch:
ĐT: (

BS yêu cầu: BS. CKII. NGUYỄN TẤN DÙNG
Tình trạng mẫu: Đạt

TÊN XÉT NGHIỆM	KẾT QUẢ	KHOẢNG THAM CHIẾU	MÃ QT
Calcium oxalate dihydrate	0	(0 - 6)	
Amor.Phosphate	0	(0 - 6)	
Uric acid	0	(0 - 6)	
Casts	0	(0 - 6)	
Epithelial Cells	1	(0 - 10)	
Bacteria	8	(0 - 130)	
III. SINH HOÁ - BIOCHEMISTRY			
HbA1C (HPLC)¹:			
HbA1c (IFCC)	30.71	(20 - 38.80 mmol/mol)	QTSH012
HbA1c (NGSP)	4.96	(4.0 - 5.70 %A1c)	
Glucose (mmol/L) (FPG)¹			
Glucose (mg/dL)	99.90	(70.2 - 100.8 mg/dL)	QTSH001
IONOGRAMME²:			
Na	137.6	(130 - 145 mmol/L)	
K	3.71	(3.40 - 5.1 mmol/L)	
Ca	2.30	(2.1 - 2.80 mmol/L)	
Cl	105.6	(96 - 108 mmol/L)	
Uric Acid/Serum¹			
*Độ Lọc Cầu Thận (CKD-EPI)	*		
Creatinin/Serum ²	0.710	(M: 0.6 - 1.3; F: 0.5 - 1.1 mg/dL)	QTSH027
eGFR (CKD-EPI)	108	(≥ 90 mL/min/1.73 m ²)	
LDL Cholesterol ²	3.32	(<2.59; Nữ: 2.59-4.13 mmol/L)	QTSH093
	.	(Cao: 4.14 - 4.91; Rất cao ≥ 4.92)	
HDL Cholesterol ²	1.47	(≥ 1.55; Nữ: 1.04-1.54 mmol/L)	QTSH084

* Đây là kết quả đang số trả tự động từ hệ thống Medic. Bản giấy, khoa Xét nghiệm đã ký trả bệnh nhân
Mã QR phía trên chưa bệnh án của quý khách. Medic không chịu trách nhiệm nếu quý khách cung cấp cho người khác.

Lấy máu tại nhà: 0707 032 052
H: High - L: Low
THỜI GIAN TRẢ KẾT QUẢ TRONG VÒNG:
- 70 Phút cho xét nghiệm thường qui (Sinh hóa, huyết học...) 1. Xét nghiệm đã được công nhận ISO 15189:2022
- 100 Phút cho các xét nghiệm thường qui + miễn dịch 2. Xét nghiệm đã tham gia ngoại kiểm
3. (*) KQ đã kiểm tra lần 2 / (**) KQ báo động
4. KQ chỉ có giá trị trên mẫu xét nghiệm hiện tại

08:50



***Độ Lọc Cầu Thận (CKD-EPI)**

Creatinin/Serum²	0.710	(M: 0.6 - 1.3; F: 0.5 - 1.1 mg/dL)	QTSH027
eGFR (CKD-EPI)	108	(≥ 90 mL/min/1.73 m ²)	
LDL Cholesterol²	3.32	(≤ 2.59; Ngưỡng: 2.59-4.13 mmol/L)	QTSH093
		(Cao: 4.14 - 4.91; Rất cao ≥ 4.92)	
HDL Cholesterol²	1.47	(≥ 1.55; Ngưỡng: 1.04-1.54 mmol/L)	QTSH084

* Đây là kết quả dạng số trả tự động từ hệ thống Medic. Bản giấy, khoa Xét nghiệm đã ký trả bệnh nhân.
 Mã QR phía trên chọn bệnh án của quý khách. Medic không chịu trách nhiệm nếu quý khách cung cấp cho người khác.
Lấy mẫu tại nhà: 0707 032 052 - 70 Phai cho xét nghiệm thường qui (Sinh hóa, huyết học...) - 100 Phai cho các xét nghiệm thường qui + miễn dịch



PID: **7689721** S.T.T.: **100284**
 Ngày giờ đăng ký: **07:21:16 18/08/2025**
 Ngày giờ lấy mẫu: **07:28:00 18/08/2025**
 Ngày giờ nhận mẫu: **07:34:00 18/08/2025**

PHIẾU KẾT QUẢ XÉT NGHIỆM

Họ tên: _____
 Ngày tháng năm sinh: **1982**
 Số CCD/Hộ chiếu: _____
 Địa chỉ: _____
 Đơn vị Medic: _____
 Nơi lấy mẫu: Tầng trệt
 Loại mẫu: Máu/N.Tiểu/H.Thở

Phái: **Nữ**
 Quốc tịch: _____

BS yêu cầu: **BS. CKII. NGUYỄN TẤN DÙNG**
 Tình trạng mẫu: **Đạt**

TÊN XÉT NGHIỆM	KẾT QUẢ	KHOẢNG THAM CHIẾU	MÃ QT
Triglycerides¹	1.67	(Thấp: < 1.04) (≤ 1.70; Ngưỡng: 1.70-2.25 mmol/L)	QTSH015
		(Cao: 2.26 - 5.64; Rất cao ≥ 5.65)	
Cholesterol, Total¹	5.88	(≤ 5.18; Ngưỡng: 5.18-6.21 mmol/L)	QTSH003
		(Cao: ≥ 6.22)	
GGT¹	62.89 H	(M ≤ 55 U/L; F ≤ 36 U/L)	QTSH004
SGOT (AST)¹	23.04	(≤ 35 U/L)	QTSH005
SGPT (ALT)¹	29.36	(≤ 30 U/L)	QTSH013
IV. MIỄN DỊCH - IMMUNOLOGY			
TSH u.sensitive (3rd G)¹	0.811	(0.32 - 5 µU/mL)	QTMD009
Free T4² (Roche)	1.60	(0.92 - 1.68 ng/dL)	QTMD036
HBsAg (Định tính, qualitative)¹	NEG S/CO 0.824	(Index < 1; S/Co < 1)	QTMD017
Anti HBs (Định lượng, quantitative)²	34.66 H	(≥ 10 mIU/mL)	QTMD123
Anti Hbc Total(IgG+IgM)(Roche)²	POS S/CO 0.007	(S/Co > 1)	QTMD120
Anti HCV (Định tính, qualitative)¹	NEG S/CO 0.043	(S/Co < 1; Index < 1)	QTMD018
V. XÉT NGHIỆM ĐẶC BIỆT - SPECIAL TEST			
Test H.Pylori C13 (Breath test)	NEG -0.1/1000	(NEG ≤ 4/1000)	

Thời gian duyệt: 08:29:37 18/08/2025
 Người duyệt: **BS.Từ Thị Huệ Trang**
 Khuyến nghị lâm sàng:
 Theo QĐ 5481/QĐ - BYT/2020
 HbA1C: (≤ 5.7; Tiền Tiểu đường 5.7-6.4; Tiểu đường ≥ 6.5%)
 Glucose đói: (≤ 100; Tiền Tiểu đường 100 - 125; Tiểu đường ≥ 125 mg/dL)

In lần 1: **08:30:09 18/08/2025**
 Trưởng khoa xét nghiệm

ThS. Bs. Nguyễn Bảo Toàn

* Đây là kết quả dạng số trả tự động từ hệ thống Medic. Bản giấy, khoa Xét nghiệm đã ký trả bệnh nhân.
 Mã QR phía trên chọn bệnh án của quý khách. Medic không chịu trách nhiệm nếu quý khách cung cấp cho người khác.
Lấy mẫu tại nhà: 0707 032 052 - 70 Phai cho xét nghiệm thường qui (Sinh hóa, huyết học...) - 100 Phai cho các xét nghiệm thường qui + miễn dịch






CÔNG TY TNHH Y TẾ HÒA HẢO - PHÒNG KHÁM ĐA KHOA
(Tên cũ: TRUNG TÂM CHẨN ĐOÁN Y KHOA - MEDIC)
254 Hòa Hảo, KP11, P.Vườn Lài, TP. Hồ Chí Minh
ĐT: 028.39270284 - 028.39272136, Mail: hoahao254@medic.com.vn

Tìm và tải app "Medic Hoa Hao"
để đăng kí khám nhanh hơn

QRCode kết quả

PHIẾU KHÁM BỆNH
PHÒNG KHÁM TAI MŨI HỌNG - PHÒNG: 3



7689721

Họ tên:
Địa chỉ:
Nghề nghiệp: **Công chức**

Năm sinh: **1982 - Nữ**
ĐT:
Số thẻ BHYT:

Huyết áp - Mạch: **130/80-80** Cao: **155** cm; Nặng: **53** kg; Nhiệt độ: **37°C**
Lý do đi khám: 1 năm : vướng đàm họng ,m nhỏ khạc họng ra máu, ts cát a
Lâm sàng: Tai trái: Tai phải:
Nói thường: m Nói thường: m
Nói thâm: m Nói thâm: m

CHỈ ĐỊNH:
MRI Vòm Hầu

XÉT NGHIỆM:

Giờ	Người lấy mẫu
.....

.....

TỔNG SỐ XÉT NGHIỆM: 1

BK(AFB)/Sputum I (Đàm)
------------------------	-------	-------	-------

CHỈ ĐỊNH BỔ SUNG:

(Hoà đơn điện tử phát hành tự động. Có sau 5 ngày. Tra cứu trên web hoặc app Medic)

Ngày 18 tháng 08 năm 2025 - 10:25

Bác sĩ

ĐD. TAI MŨI HỌNG

[Signature]



CÔNG TY TNHH Y TẾ HÒA HẢO - PHÒNG KHÁM ĐA KHOA
(Tên cũ: TRUNG TÂM CHẨN ĐOÁN Y KHOA - MEDIC)
254 Hòa Hảo, KP11, P.Vườn Lài, TP. Hồ Chí Minh
ĐT: 028.39270284 - 028.39272136, Mail: hoahao254@medic.com.vn

Tìm và tải app "Medic Hoa Hao"
để đăng kí khám và xem kết quả
khám nhanh hơn

QR code kết quả chứa bệnh án của quý khách. Medic không chịu trách nhiệm nếu quý khách cung cấp QR code cho người khác.)

QRCode kết quả



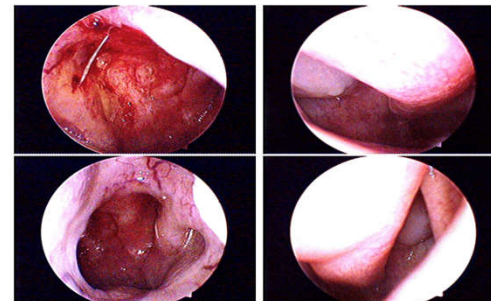
7689721

Khoa: **NỘI SOI TAI MŨI HỌNG**
Máy: **Olympus OTV-S5**
KẾT QUẢ NỘI SOI

ID : **7689721** Ngày ĐK: 18/08/2025
Họ và tên : 43 tuổi Nữ
Địa chỉ :
Chẩn đoán sơ :
bộ
Bác sĩ chỉ định : BS. DƯƠNG XUÂN TÙNG BV chỉ định : MEDIC

VÙNG KHẢO SÁT : NS MŨI XOANG

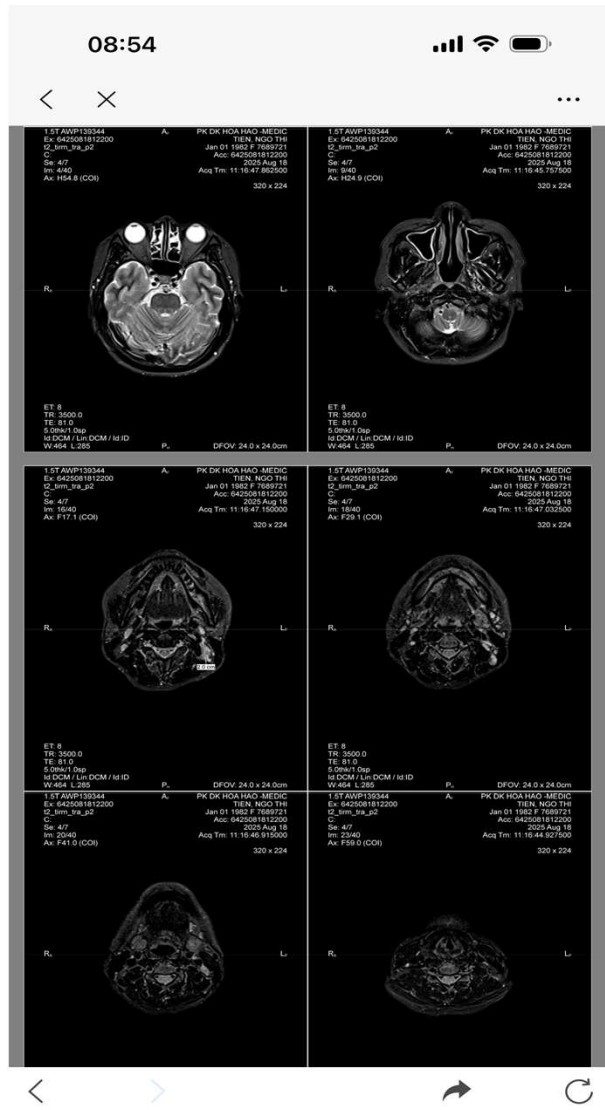
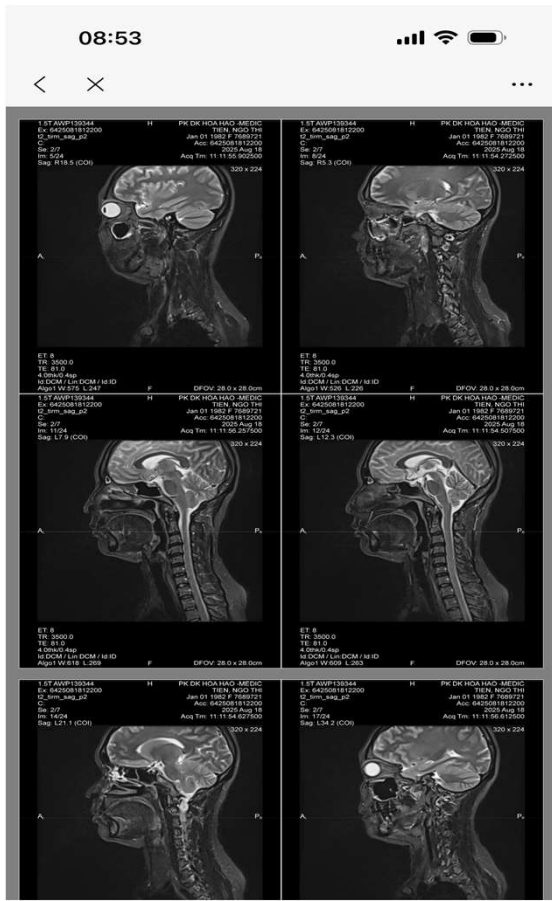
KHE DƯỚI DỊCH NHẢY TRONG 2 BÊN
CUỐN MŨI DƯỚI CUỐN MŨI GIỮA KHÔNG TO
NIÊM MẠC KHE GIỮA PHỦ NẾ THOẢI HÓA DỊCH NHẢY P
BÔNG SÁNG THOẢI HÓA POLYP 2 BÊN
VÁCH NGĂN VEO
NGÁCH BƯỚM SẠCH
VÒM ĐONG NHẢY MÁU P



KẾT LUẬN :
Đề nghị :

VIÊM MŨI XOANG MẠN ĐỘT CẤP - VIÊM VÒM HẦU.
SOI KIỂM TRA VÒM SAU ĐỘT ĐIỀU TRỊ.

Tp. Hồ Chí Minh, ngày 18/08/2025
(Bác sĩ đã ký)






CÔNG TY TNHH Y TẾ HÒA HAO - PHÒNG KHÁM ĐA KHOA
(Tên cũ: TRUNG TÂM CHẨN ĐOÁN Y KHOA - MEDIC)
254 Hòa Hảo, KP11, P.Vườn Lài, TP. Hồ Chí Minh
ĐT: 028.39270284 - 028.39272136, Mail: hoahao254@medic.com.vn

Tìm và tải app "Medic Hoa Hao" để đăng kí khám và xem kết quả khám nhanh hơn



QR code kết quả của quý khách. Medic không chịu trách nhiệm nếu quý khách cung cấp QR code cho người khác.



7689721

MEDIC MRI REPORT

TT : 250818122 Ngày DK : 18/08/2025 10:33

ệnh nhân : Tuổi : 43 Nữ - DT : 0385339565

ịa chỉ : Khu 7, Đặc Khu Côn Đảo, Thành Phố Hồ Chí Minh

S chỉ định : BS. DUONG XUÂN TÙNG BV : MEDIC Khoa : PK

hẩn đoán sơ bộ : KT

ùng : MRI VÒM HẦU Máy : 1_SIEMEN ESSENZA 1 Không tiêm tương phản

ết quả : KỸ THUẬT:
MRI cổ với máy MRI 1.5T không tiêm thuốc tương phản, xung Sagittal, Axial và coronal T2WI; Axial T1WI MÔ TẢ:
Nhiều hạch góc hàm và hạch cổ trái >> phải, bầu dục, kích thước 5 - 20 mm đường kính, tín hiệu đồng nh
Vòm hầu và khoang cận hầu hai bên trống
Dây niêm mạc xoang sàng và hàm hai bên. Các xoang trán, bướm hai bên sáng đều
Các cơ vùng cổ không thấy tín hiệu bất thường
Trên thanh môn: sụn nắp, nếp phễu- nắp, sụn phễu, bàng thanh thất bình thường. Khoang mở trước nắp bì
thường.
Thanh môn: Hai dây thanh bình thường. Mép trước trống.
Hạ thanh môn: bình thường.
Xoang lệ hai bên trống. Thành sau và bên hạ hầu bình thường. Dây lưỡi bình thường.
Các tuyến nước bọt hai bên bình thường
***** KẾT LUẬN:**
Nhiều hạch góc hàm và hạch cổ trái >> phải nghi hạch viêm
Viêm mạn xoang sàng và hàm hai bên
Vòm hầu và khoang cận hầu hai bên trống

Tp. Hồ Chí Minh, ngày 18/08/2025 11:52
(Bác sĩ đã ký)



Sau 4 tháng , bệnh nhân có triệu chứng nặng hơn

- -đau đầu,ù tai P
- Thỉnh thoảng khạc máu
- Đau nhức mắt P

Mã đơn thuốc: 794225CR0704-c
SỞ Y TẾ TP. HỒ CHÍ MINH
BỆNH VIỆN TAI MŨI HỌNG
155B Trần Quốc Thảo, Phường Nhiều Lộc, TP.HCM
Điện thoại: (028) 39317381



Mã Y tế: 25163356

ĐƠN THUỐC

Họ tên: [redacted] Tuổi: 43 Tuổi
Số định danh cá nhân/số CCCD/số căn cước/số hộ chiếu (nếu có): 040182012403
Ngày sinh: 09/03/1982 Cân nặng: Kg Giới tính: Nam Nữ
Mã số bảo hiểm y tế (nếu có): Đối tượng: Ngoài giờ
Nơi thường trú/tạm trú/nơi ở hiện tại: Lê Văn Lương, Đặc khu Côn Đảo, Tp Hồ Chí Minh
Chẩn đoán: **LIỆT VI MẮT (P) 2 TUẦN - THEO ĐÔI U VÒM XÂM LẤN XOANG HANG (P) ĐÃ SINH THIẾT GỐI GPB**
Thuốc điều trị:

- Cefditoren pivoxil (ZUSDOF) 200mg 14 Viên
Uống Sáng: 1 Viên Trưa: 0 Viên Chiều: 0 Viên Tối: 1 Viên
- Paracetamol (TAHERO) 650 mg; 10ml 14 Ống
Uống Sáng: 1 Ống Trưa: 0 Ống Chiều: 0 Ống Tối: 1 Ống
- Rupatadin (Zecalargy) 10 mg 07 Viên
Uống Sáng: 0 Viên Trưa: 0 Viên Chiều: 0 Viên Tối: 1 Viên
- Alphachymotrypsin (BABYTRIM-NEW ALPHA) 4,2mg 14 Gói
Hòa tan, uống Sáng: 1 Gói Trưa: 0 Gói Chiều: 0 Gói Tối: 1 Gói

Tổng loại thuốc: 4
Lời dặn: Hẹn tái khám 7 ngày (3/1/2026)

Ngày 27 tháng 12 năm 2025
Bác sĩ khám bệnh

BS CKII Lê Khánh Huy
Ngày ký: 15:26:57 27/12/2025

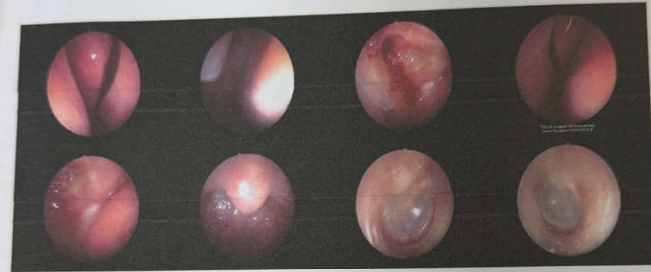- Khám bệnh lại xin mang theo đơn này.
- Số điện thoại liên hệ: 0385339565
- Họ và tên người đưa trẻ đến khám bệnh, chữa bệnh:

Ngày TN: 27/12/2025

Ngày in: 27/12/2025

SỞ Y TẾ TP. HỒ CHÍ MINH
BỆNH VIỆN TAI MŨI HỌNG TP.HCM
155B Trần Quốc Thảo, Phường Nhiều Lộc, TP.HCM
PHIẾU NỘI SOI TAI MŨI HỌNG P.211

Họ tên người bệnh: [redacted] Tuổi: 43 Tuổi Nam/Nữ: Nữ
Địa chỉ: [redacted] MS: 14/BV-02, Mã số: 25.0509.018606
Khoa: Lê Văn Lương, [redacted] Buồng: [redacted] Giường: [redacted]
Chẩn đoán: LIỆT VI MẮT (P) - KIỂM TRA VÒM NGUYỄN THANH HẢI
BS chỉ định: Optique 30° D = 4 mm
Soi:



KẾT QUẢ NỘI SOI

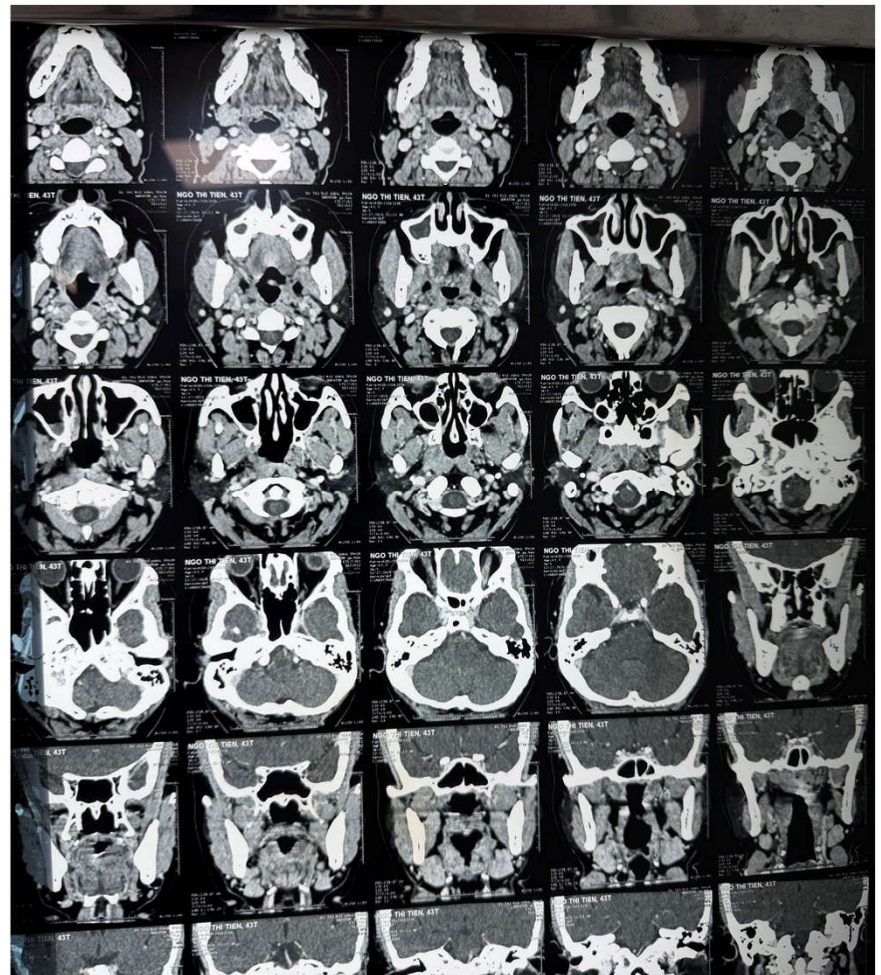
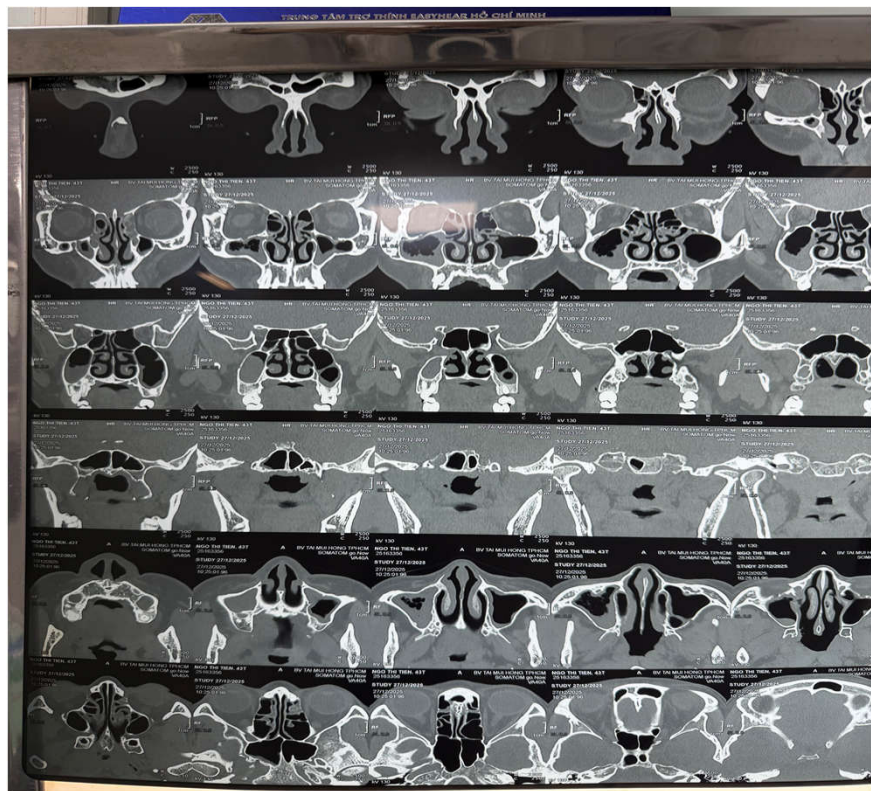PHẢI	VỊ TRÍ	TRÁI
MÀNG NHỈ LỒM SUNG HUYẾT	TAI	BÌNH THƯỜNG
BÌNH THƯỜNG	VÁCH NGẮN	BÌNH THƯỜNG
XUẤT TIẾT TRONG	KHE MŨI TRÊN	XUẤT TIẾT TRONG
NHẢY ĐỤC	KHE MŨI GIỮA	NHẢY ĐỤC
BÌNH THƯỜNG	MÓM MÓC	BÌNH THƯỜNG
BÌNH THƯỜNG	BÓNG SÁNG	BÌNH THƯỜNG
THOÁNG	KHE MŨI DƯỚI	THOÁNG
ĐẦY - SUNG HUYẾT	VÒM	THOÁNG
BÌNH THƯỜNG	HỌNG	BÌNH THƯỜNG

KẾT LUẬN: KẾT HỢP CTSCAN: T/D U VÒM (P) TỒN THƯƠNG LAN THÀNH KINH VII (P) LAN XOANG HANG (P) - HẠCH SAU HẦU (P) + CƠ ỨC ĐÒN CHÙM 2 BÊN - VIÊM ĐA XOANG 2 BÊN (P) HƠN (T) - VIÊM TAI GIỮA (P)
ĐỀ NGHỊ: XÉT NGHIỆM MÁU + SINH THIẾT VÒM (P) GỬI GPB (CÓ NGƯỜI NHÀ)

Δ≠

KHI TÁI KHÁM NHỚ MANG THEO PHIM X-QUANG HOẶC PHIM CTSCAN

Ngày 27/12/2025



SỞ Y TẾ TP. HỒ CHÍ MINH
BỆNH VIỆN TAI MŨI HỌNG TP.HCM
155B Trần Quốc Thảo, Phường Nhất Đa, TP. HCM
Điện thoại: 028. 3931. 7381 * Fax: 028. 3931. 2712

PHIẾU KẾT QUẢ CT SCAN

MS: 09/BV-02

Mã Y Tế: 25163356 Ngày sinh: 09/03/1982 Nam/Nữ: Nữ
Họ tên người bệnh: [Redacted] Ngày sinh: 09/03/1982 Nam/Nữ: Nữ
Địa chỉ: [Redacted]
Khoa: Khoa Khám Bệnh Phòng: [Redacted] Giường: [Redacted]
Chẩn đoán: TD LIỆT VỊ MẮT (P) - KIỂM TRA VÒNG
Người bệnh có cơ địa dị ứng: [Redacted] Nơi gửi: Khoa Khám Bệnh
Bác sĩ chỉ định: BSKH và Hải Bằng Máy CT: SOMATOM 32 SLICE
Vùng khảo sát: Chụp CLVT hàm - mặt có tiêm thuốc cản quang (từ 1-32 dãy)

KẾT QUẢ

Khảo sát vùng mũi xoang và sọ não với MSCT32 không và có chích thuốc cản quang tĩnh mạch

Mô tả:

- Dày niêm mạc vùng vòm hầu (P), chủ yếu thành bên, có bất cân quang và làm hẹp góc nhách vòm
 - Có rộng lỗ bầu dục (P) so đối bên
 - Các môm chân bướm, hồ chân bướm khẩu cái 2 bên bình thường
 - Hạch sau hầu (p) kích thước nhỏ và hạch cổ dọc cơ SCM 2 bên
 - Các tuyến dưới hàm 2 bên, tuyến mang tai hai bên bình thường
 - Hốc mắt 2 bên bình thường
 - Viêm nhẹ đa xoang 2 bên - Xương chũm (p) viêm nhẹ
- + SỌ NÃO :**
- Xoang hang (P) có chỗ mờ không rõ so đối bên
 - Cấu trúc đường giữa không lệch. Hệ thống não thất vị trí, hình dáng, kích thước bình thường.
 - Không bất thường độ đậm nhu mô não. Ranh vỏ não bình thường.

Kết Luận:

- KHÔNG LOẠI TRỪ NGHI U VÒM HẦU (p), TỒN THƯƠNG LAN THEO THẦN KINH VII (p), LAN XOANG HANG (p)
- HẠCH SAU HẦU (p) VÀ HẠCH DỌC CƠ ƯỚC ĐỘN CHŨM 2 BÊN
- + PHÂN BIỆT : VIÊM VÒM HẦU (p), HẠCH VIÊM KHOANG SAU HẦU (p), XIN PHỐI HỢP KẾT QUẢ NỘI SOI VÀ SINH THIẾT VÒM (p) VÀ PHỐI HỢP THÊM MRI
- + VIÊM ĐA XOANG 2 BÊN, TỤ DỊCH CÁC XOANG (CẤP TÍNH ?)
- + VIÊM TẠI GIỮA BÊN (p)

Lời dặn của BS chuyên Khoa:

Ngày 27 tháng 12 năm 2025 13:34:10

BÁC SĨ CHUYÊN KHOA

BỆNH VIỆN TAI MŨI HỌNG
THÀNH PHỐ HỒ CHÍ MINH

Phó BS Chuyên Khoa
Ngày ký: 13/34/10 27/12/2025

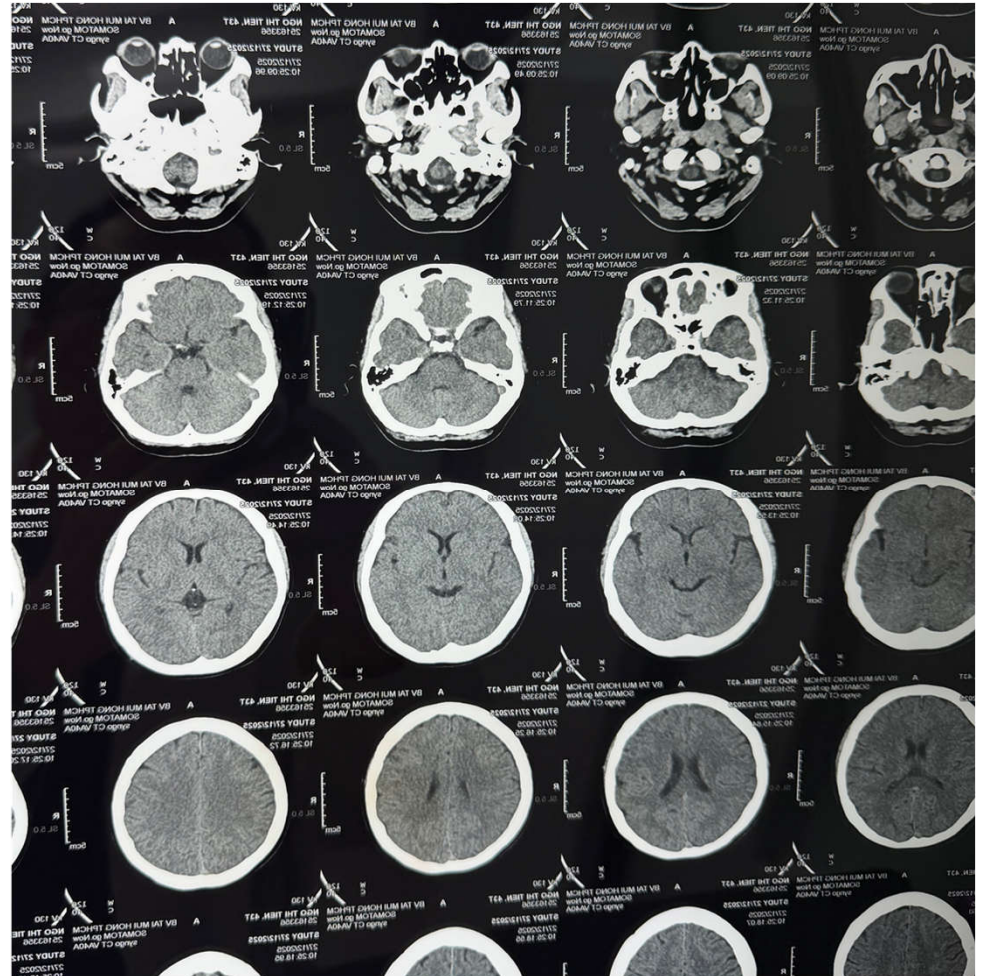
Vui lòng truy cập địa chỉ <https://pac33.taimuihongphcm.vn> hoặc quét mã QR để xem hình ảnh và kết quả (không tính chi phí duyệt chrome)




Tài khoản: 25163356
Mật khẩu: 519929

Vui lòng thay đổi mật khẩu khi đăng nhập lần đầu thành công!

Trong trường hợp người bệnh không truy cập được, xin vui lòng gọi điện đến số: 0967 645 444 để được hỗ trợ. Xin cảm ơn!



Kết quả GPB 30/12/2025 (bv TMH)

 **Bệnh viện Tai Mũi Họng TP.HCM**
Khoa Xét nghiệm - X-Quang
155B Trần Quốc Thảo - F.9 - Q.3
ĐT: (028) 3931 7381



Mã số:
25125675

XÉT NGHIỆM GIẢI PHẪU BỆNH


Họ và tên : **NGUYỄN THỊ AN** Năm sinh : 1982 Giới tính: Nữ
Địa chỉ : **[REDACTED]**
Chẩn đoán : T/D K VÔM (p) Ngày nhận mẫu: 29/12/2025 15:16
Vị trí lấy mẫu : VÔM (p)
Bs chỉ định : NGUYỄN THANH TUẤN Khoa : Chiều Thứ Bảy

KẾT QUẢ GIẢI PHẪU BỆNH

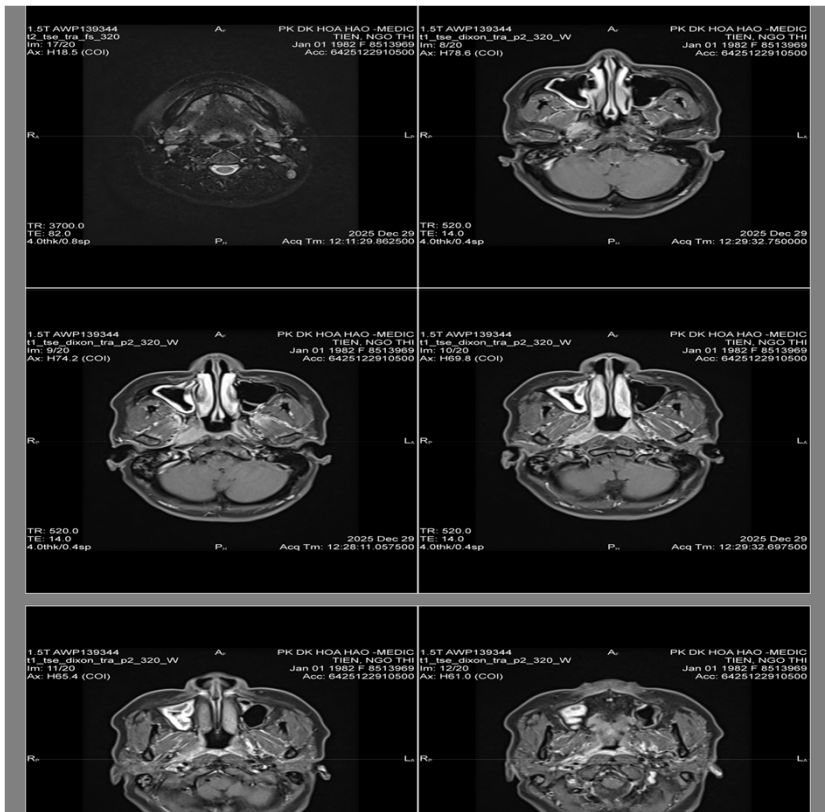
GPB ĐẠI THỂ : Mẫu mô kích thước 0.3 cm
GPB VI THỂ : Dưới lớp thượng mô hô hấp bình thường có nhiều tế bào viêm mạn tính. Không có hình ảnh ác tính trong Mẫu thử này.


 

KẾT LUẬN : CHỈ THẤY VIÊM VÔM HẬU MẠN TÍNH.

Ngày 30 tháng 12 năm 2025
Bác sĩ đọc kết quả

Bs. CKI. Phạm Hiếu


Kq MRI (MEDIC) 28/12





CÔNG TY TNHH Y TẾ HÒA HẢO - PHÒNG KHÁM ĐA KHOA
 (Tên cũ: TRUNG TÂM CHẨN ĐOÁN Y KHOA - MEDIC)
 254 Hòa Hảo, P.Vườn Lài, TP. Hồ Chí Minh
 ĐT: 028.39270284 - 028.39272136, Mail: hoahao254@medic.com.vn

Tìm và tải app "Medic Hoa Hao" để đăng kí khám và xem kết quả khám nhanh hơn

QRCode kết quả




 8513969

MEDIC MRI REPORT

STT : 251229105 Ngày ĐK : 29/12/2025 10:42
Bệnh nhân : Tuổi : 43 Nữ - ĐT :
Địa chỉ :
BS chỉ định : BS. CKI. TRẦN DUY HUNG BV : MEDIC Khoa : PK
Chẩn đoán sơ bộ :
Vùng : MRI VÙNG HẦU HỌNG Máy : 1 _ SIEMEN ESSENZA 1 Tiêm chất tương phản
Kết quả : KỸ THUẬT:
 Bệnh nhân được khảo sát đầy sọ, vòm hầu, hạch cổ với kỹ thuật MRI có tiêm thuốc tương phản tĩnh mạch.
KẾT QUẢ:
 Đáy sọ bình thường, không thấy hình ảnh huyết khối hay xâm lấn trong sọ.
 Tổn thương có tín hiệu mờ mềm lan tỏa ở vòm hầu, có bất thuốc tương phản trung bình. Tổn thương xâm lấn khoang cạnh hầu phải.
 Mỡ khí bào chũm phải.
 Viêm xoang hàm, xoang sàng 2 bên.
 Nhiều xoang cổ 2 bên kích thước khoảng 1-2cm, bất thuốc tương phản trung bình.
***** KẾT LUẬN:**
 THEO DÕI K VÒM HẦU, XÂM LẤN KHOANG CẠNH HẦU PHẢI, DI CẢN HẠCH CỔ 2 BÊN, VIÊM TẠI XƯƠNG CHŨM PHẢI.
 VIÊM XOANG HÀM, SANG 2 BÊN.

Tp. Hồ Chí Minh, ngày 29/12/2025 15:10
 (Bác sĩ đã ký)



Bs. CKI. Trần Chí Đù

Kq GPB lần 2 (7/1/2026) (bv TMH)

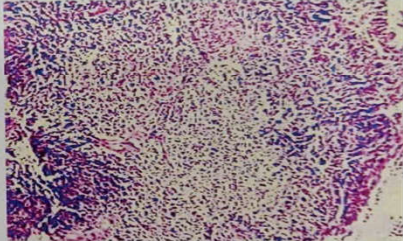
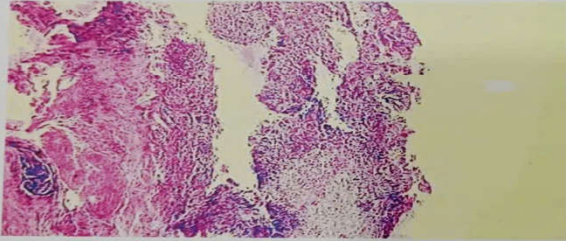
XÉT NGHIỆM GIẢI PHẪU BỆNH

Họ và tên : ██████████ Năm sinh : 1982 Giới tính : ██████████
Địa chỉ : ██████████
Chẩn đoán : THEO DÕI U VÒM [P] - LIỆT VII [P] Ngày nhận mẫu: 05/01/2026
Vị trí lấy mẫu : Vòm (P)
Bs chỉ định : Nguyễn Tấn Phước Khoa : Khoa Khám Bệnh

KẾT QUẢ GIẢI PHẪU BỆNH


GPB ĐẠI THỂ : 2 Mẫu mô kích thước 0.2 cm

GPB VI THỂ : Dưới lớp thượng mô hô hấp bình thường có nhiều tế bào viêm mạn tính. K
ảnh ác tính trong Mẫu thử này



KẾT LUẬN : VIÊM VÒM HẬU MẠN TÍNH.

Ngày 07 tháng 01 năm
Bác sĩ đọc kết quả


Bs. CKI. Phạm H

Kq GPB bv Ung Bướu 9/1/2026

5-157 Trần Quốc Thảo, Phường Thảo Điền, Quận 2, TP. Hồ Chí Minh
Điện thoại: 028. 3931 7381 * Fax: 028. 3931 2712

SỐ Y TẾ TP. HỒ CHÍ MINH
BỆNH VIỆN UNG BƯỚU - CƠ SỞ 2
Phòng 12 CT

MS: 08/BV2
MÃ YT: 260002093
Số hồ sơ: TN260109.0016304
Số phiếu: 2602086944852

PHIẾU KẾT QUẢ CT SCANNER

Bệnh nhân: [Redacted] Năm sinh: 1982 Giới tính: Nữ
Địa chỉ: [Redacted]
Bác sĩ chỉ định: NGUYỄN THUY MỸ NGÂN Ngày chỉ định: 8 giờ 31 phút, ngày 9 tháng 1 năm 2026
Kỹ thuật viên 1: Nguyễn Anh Minh Kỹ thuật viên 2: [Redacted]
Nơi gửi: KDVTG P3.20
Chẩn đoán: U tân sinh không chắc chắn hoặc không biết tính chất, không đặc hiệu(D48.9); U tân sinh không chắc chắn hoặc không biết tính chất, không đặc hiệu(D48.9)
Nội dung: HỌI CHẨN PHIM [CT SCANNER]

ĐỌC PHIM CHỤP NGÀY 27/12/2026 TẠI BV TMH TPHCM


*** KỸ THUẬT**
- Bệnh nhân được khảo sát vùng TMH với các lát cắt trước và sau tiêm thuốc cản quang đường tĩnh mạch

*** MÔ TẢ**
- Không thấy tổn thương bất thường vùng khẩu hầu và hạ hầu. Khoảng mỡ cạnh hầu hai bên sáng. Cơ chân bướm và mềm chân bướm khẩu cái hai bên không thấy bất thường. Cửa mũi sau thông.
- Dày niêm mạc vòm hầu (P) bất thường, tương phản khá mạnh
- Các xương nền sọ giữa không thấy bất thường
- Hạch cổ (P) nhóm II,III, sau hầu (P) kích thước <= 10mm theo dõi hạch di căn
- Sáo bảo xương chũm hai bên sáng.
- Dày niêm mạc xoang sàng hai bên, xoang hàm hai bên
- Hốc mũi không thấy bất thường.
- Tuyến dưới hàm và tuyến mang tai hai bên không thấy bất thường
- Tuyến giáp không thấy bất thường

KẾT LUẬN: KẾT QUẢ PHIM CHỤP NGÀY 9/9/2025 TẠI
- Theo dõi tổn thương ác tính vòm hầu (P) (cđpb: tổn thương viêm)
- Hạch cổ (P) nhóm II,III, sau hầu (P) theo dõi hạch di căn
- Viêm đa xoang vùng mặt

ĐỀ NGHỊ: Nội soi vòm hầu + Kết hợp GPB

Ngày 9 tháng 1 năm 2026
Bác sĩ chuyên khoa
Nguyễn Anh Minh
Ngày ký: 11:43 09/01/2026



Ghi Chú: Vui lòng mang theo phiếu này khi tái khám

KẾT QUẢ SINH THIẾT
- Người pha bệnh phẩm
- Số mẫu: 1
- Tiêu bản làm xong ngày:

MÃ XÉT NGHIỆM 26GT971
- Ngày nhận:
- Phương pháp nhuộm: Hematoxylin - Eosin
- Người làm tiêu bản:

1. NHẬN XÉT ĐẠI THỂ

2. NHẬN XÉT VI THỂ
Trên sinh thiết thấy các tế bào biểu mô lát tầng dị dạng, nhân tăng sắc, lớn nhỏ không đều, phân bào vừa phải, xâm nhiễm xuống mô đệm từng đám.

3. CHẨN ĐOÁN GIẢI PHẪU BỆNH
CARCINOM TẾ BÀO GAI, KHÔNG SỬNG HÓA, GRAD 2 (NON KERATINIZING SQUAMOUS CELL CARCINOMA)

4. SỰ PHÙ HỢP VỚI CHẨN ĐOÁN LÂM SÀNG

KẾT LUẬN
Trả ngày 13 tháng 1 năm 2026
BÁC SĨ ĐỌC KẾT QUẢ
BỆNH VIỆN UNG BƯỚU TP. HỒ CHÍ MINH
KHOA GIẢI PHẪU BỆNH
BS. Phạm Minh Tâm

Trả ngày tháng năm
BÁC SĨ ĐIỀU TRỊ

Bài học rút
ra từ case
này :

Bệnh nhân không nghe
theo khuyến cáo của Bs ,
làm chậm quá trình chẩn
đoán bệnh

U dưới niêm nên khó sinh
thiết, có khi phải sinh thiết
nhiều lần



CÔNG TY TNHH Y TẾ HÒA HẢO - PHÒNG KHÁM ĐA KHOA
(Tên cũ: TRUNG TÂM CHẨN ĐOÁN Y KHOA - MEDIC)
254 Hòa Hảo, KP11, P.Vườn Lài, TP. Hồ Chí Minh
ĐT: 028.39270284 - 028.39272136, Mail: hoahao254@medic.com.vn
QR code chứa bệnh án của quý khách. Medic không chịu trách nhiệm nếu quý khách cung cấp QR code cho người khác.

Tìm và tải app "Medic Hoa Hao"
để đăng kí khám nhanh hơn

QRCode kết quả

PHIẾU KHÁM BỆNH
PHÒNG KHÁM TAI MŨI HỌNG - PHÒNG: 3



7689721

Họ tên: _____
Địa chỉ: _____
Nghề nghiệp: **Công chức**

Năm sinh: **1982 - Nữ**
ĐT: _____
Số thẻ BHYT: _____

Huyết áp - Mạch: **130/80-80** Cao: **155** cm; Nặng: **53** kg; Nhiệt độ: **37°C**
Lý do đi khám: 1 năm : vương đàm họng , m nhỏ khạc họng ra máu, ts cắt a
Lâm sàng: Tai trái: Tai phải:
Nói thường: m Nói thường: m
Nói thâm: m Nói thâm: m

CHỈ ĐỊNH:
MRI Vòm Hầu

XÉT NGHIỆM:

Giờ	Người lấy mẫu

TỔNG SỐ XÉT NGHIỆM: 1

BK(AFB)/Sputum I (Đàm)		
------------------------	--	--

CHỈ ĐỊNH BỔ SUNG:

(Hoà đơn điện tử phát hành tự động. Có sau 5 ngày. Tra cứu trên web hoặc app Medic)

Ngày 18 tháng 08 năm 2025 - 10:25

Bác sĩ

ĐD. TAI MŨI HỌNG

BS. DƯƠNG XUÂN TÙNG



CÔNG TY TNHH Y TẾ HÒA HẢO - PHÒNG KHÁM ĐA KHOA
(Tên cũ: TRUNG TÂM CHẨN ĐOÁN Y KHOA - MEDIC)
254 Hòa Hảo, KP11, P.Vườn Lài, TP. Hồ Chí Minh
ĐT: 028.39270284 - 028.39272136, Mail: hoahao254@medic.com.vn

Tìm và tải app "Medic Hoa Hao"
để đăng kí khám và xem kết quả
khám nhanh hơn

QRCode kết quả



(QR code kết quả chứa bệnh án của quý khách. Medic không chịu trách nhiệm nếu quý khách cung cấp QR code cho người khác.)



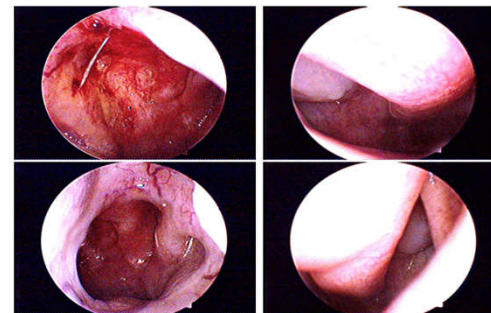
7689721

Khoa: **NỘI SOI TAI MŨI HỌNG**
Máy: **Olympus OTV-S5**
KẾT QUẢ NỘI SOI

ID : **7689721** Ngày ĐK: 18/08/2025
Họ và tên : _____ Nữ
Địa chỉ : _____
Chẩn đoán sơ : _____
bộ : _____
Bác sĩ chỉ định : BS. DƯƠNG XUÂN TÙNG BV chỉ định : MEDIC

VÙNG KHẢO SÁT : NS MŨI XOANG

KHE DƯỚI DỊCH NHẢY TRONG 2 BÊN
CUỐN MŨI DƯỚI CUỐN MŨI GIỮA KHÔNG TO
NIÊM MẠC KHE GIỮA PHỤ NẾ THOẢI HÓA DỊCH NHẢY P
BÓNG SÁNG THOẢI HÓA POLYP 2 BÊN
VÁCH NGĂN VEO
NGÁCH BƯỚM SẠCH
VÒM ĐỌNG NHẢY MÁU P



KẾT LUẬN :
Đề nghị :

VIÊM MŨI XOANG MẠN ĐỘT CẤP - VIÊM VÒM HẦU.
SOI KIỂM TRA VÒM SAU ĐỘT ĐIỀU TRỊ.

Tp. Hồ Chí Minh, ngày 18/08/2025
(Bác sĩ đã ký)

Những sai sót khi sinh thiết vòm

- Sai sót do kỹ thuật lấy mẫu (thường gặp nhất)
- **Sinh thiết không trúng tổn thương:** u nằm sâu, dưới niêm mạc, hoặc tổn thương rất nhỏ → mẫu chỉ là niêm mạc viêm.
- **Lấy mẫu quá nông/ quá nhỏ:** chỉ có biểu mô bề mặt, mô viêm hoại tử → khó kết luận, dễ “âm tính giả”.
- **Chỉ sinh thiết 1 vị trí** trong khi tổn thương lan rộng/không đều → bỏ sót vùng ác tính.
- **Sinh thiết nhầm vị trí** (không dựa trên nội soi kỹ, hoặc không nhắm vào vùng nghi ngờ nhất như chỗ gồ, loét, dễ chảy máu).
- **Không sinh thiết khi u dưới niêm mạc:** đôi khi cần **sinh thiết sâu**, hoặc **nội soi có hướng dẫn**/sinh thiết lặp lại; một số trường hợp cần **sinh thiết dưới hướng dẫn hình ảnh** nếu khối nằm sâu.

Sai sót xử lý – giải phẫu bệnh

- • **Dập nát/crush artifact** do kẹp mạnh → làm biến dạng tế bào, khó đọc.
- • **Cố định không đúng**: ngâm formol chậm/không đủ, để khô, dung dịch không phù hợp → giảm chất lượng mô.
- • **Ghi nhãn sai, nhầm mẫu**, thiếu thông tin vị trí.
- • **Không làm thêm xét nghiệm cần thiết** khi nghi NPC:
- • **EBER-ISH (EBV)** thường hữu ích trong ung thư vòm (đặc biệt thể không sừng hóa).
- • **Hóa mô miễn dịch** để phân biệt lymphoma, carcinoma, u tuyến...
- • **Đọc nhầm viêm/ tăng sản lympho** với u, hoặc ngược lại trong mẫu ít mô.

Sai sót kỹ thuật và biến chứng liên quan

- • **Chảy máu** (thường nhẹ nhưng có thể nhiều nếu rách mạch), đặc biệt ở bệnh nhân dùng thuốc chống đông/kháng kết tập.
- • **Nhiễm trùng, đau, phù nề**, hiếm hơn.
- • **Co thắt/ phản xạ nôn mạnh**, khó thao tác → lấy mẫu kém chất lượng.
- • **Tổn thương cấu trúc lân cận** (hiếm) nếu thao tác sâu/khó.